
·FROM·THE·FUND·BEQUEATHED·BY·
·1819·ROBERT·CHARLES·BILLINGS·1899·
TO THE
·BOSTON·MEDICAL·LIBRARY·
Nº 8 THE FENWAY

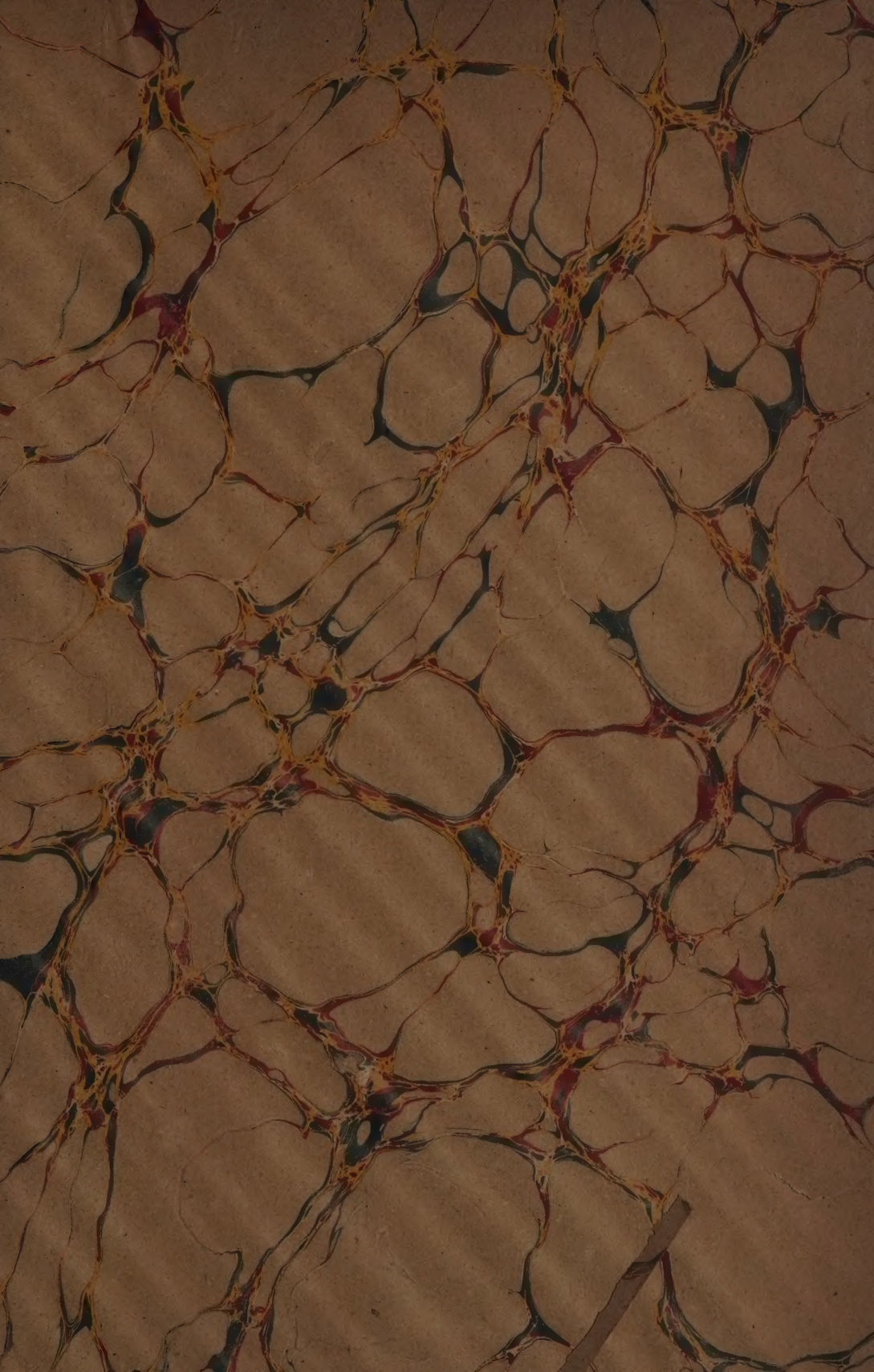

* 28. D. 6

EICKER

TRAITÉ

DES

TUMEURS DE L'ŒIL

DE L'ORBITE ET DES ANNEXES

PAR

Le Dr FÉLIX LAGRANGE

PROFESSEUR AGRÉGÉ
CHARGÉ D'UN COURS COMPLÉMENTAIRE D'OPHTALMOLOGIE A LA FACULTÉ DE BORDEAUX
CHIRURGIEN DES HÔPITAUX
OCULISTE DE L'HÔPITAL DES ENFANTS

TOME DEUXIÈME

TUMEURS DE L'ORBITE ET DES ANNEXES

Avec 218 figures dans le texte et 12 planches

PARIS

G. STEINHEIL, ÉDITEUR

2, RUE CASIMIR-DELAVIGNE, 2

1904

6720

BOSTON MEDICAL
JAN 18 1908
LIBRARY

BOSTON MEDICAL
JAN 18 1908
LIBRARY.

LIVRE VI

TUMEURS DU NERF OPTIQUE

---

§ 1. — **Historique.**

On ne trouve de détails précis sur les tumeurs du nerf optique que dans les travaux récents publiés par Leber, Straub, Vossius, Jocqs, Roudié, Th. Gloor, Braunschweig, Salzman et Finlay, Byers, etc. Avant ces dernières années les auteurs français n'ont traité la question que très succinctement, à propos d'observations isolées.

Demarquay [1] consacre aux tumeurs du nerf optique un court chapitre, et les observations qu'il rapporte sont presque sans valeur, parce qu'elles sont sommaires et que la description anatomique y est à peu près nulle.

Parmi les auteurs qui ont le plus contribué à élucider ce sujet il convient de citer Virchow, qui, le premier, a bien fixé le concept du myxome et du myxo-sarcome, variété de néoplasme absolument prépondérante dans la question qui nous occupe.

Leber [2] en 1874 et en 1879 introduisit, avec son élève Willemer [3], une distinction nécessaire entre les tumeurs qui se développent à l'intérieur de la gaine interne du nerf et celles qui sont séparées du tronc nerveux proprement dit par son enveloppe pie-mérienne.

[1] Demarquay, *Traité des tumeurs de l'orbite*, 1860.
[2] Leber, Krankheiten der Netzhaut und Sehnerven. *Handbuch Græfe Sæmisch*, 1878.
[3] Willemer, Ueber eigentliche d. h. sich innerhalb der äusseren Scheide entwickelnde Tumoren des Sehnerven. *Arch. von Græfe*, 1879.

Après Virchow et Leber il convient de citer Vossius, qui, se basant sur le très précises recherches histologiques, fit justice des névromes du nerf optique et démontra, à propos d'un cas étudié par Perls, que les tumeurs désignées sous le nom de *névrome* n'avaient reçu ce nom qu'à cause de la défectuosité des moyens d'examen, et qu'il n'existait pas de tumeur du nerf optique méritant ce nom.

Citons encore Straub [1] et la division qu'il a proposée. En se basant sur la participation variable, dans la formation de la tumeur, du parenchyme nerveux de la gaine interne et des cloisons conjonctives entourant les faisceaux nerveux, il distingue dans les tumeurs du nerf optique : les tumeurs *parenchymateuses*, les tumeurs *interstitielles* et les tumeurs *mixtes*.

Il n'est pas nécessaire d'introduire cette division très artificielle dans l'histoire des tumeurs du nerf optique; il doit suffire de distinguer les *tumeurs primitives* et les *tumeurs secondaires* de ce nerf. Ces dernières viennent de l'orbite ou plus souvent (glio-sarcome) de la cavité oculaire. Elles présentent des caractères très spéciaux qui établissent entre elles et les tumeurs primitives une barrière bien nette, insuffisamment indiquée par beaucoup d'auteurs, notamment par Jocqs [2], dont la thèse marque d'ailleurs une étape dans la question. Cette thèse a été, depuis, complétée par les travaux de Th. Gloor [3], de Braunschweig [4], de Salzman [5], de Finlay [6] et de Byers [7].

Le docteur Roudié [8], dans un travail soigné, s'est appliqué à étudier particulièrement le sarcome du nerf optique et a résumé les cas, au nombre de 35, pouvant être rangés sous cette rubrique. Nous-mêmes avons fait connaître deux cas typiques de sarcome muqueux, avec une nouvelle méthode pour extirper les tumeurs du nerf optique en conservant le globe de l'œil.

[1] Straub, Die Geschwülste des Nervusopticus. *Arch. von Græfe*, XXXII, p. 206, 1886.

[2] Jocqs, *Des tumeurs du nerf optique*. Th. Paris, 1887, Steinheil, édit.

[3] Gloor, *Zur Lehre von den opticus Tumoren*. Inaugural Dissertation. Basel, 1892.

[4] Braunschweig, Die primären Geschwülste des Sehnerven. *Arch. f. Ophthal.*, XXXIX, p. 1-93, 1893.

[5] Salzmann, Studien über das Myxosarcom des Sehnerven. *Arch. f. Ophthal.*, p. 94-130, 1893.

[6] Finlay, *Arch. of ophthalmology*, XXIV, p. 224, 1895.

[7] Gordon M. Byers, *The primary intradural tumours of the optic nerve*. Août 1901.

[8] Roudié, *Du sarcome du nerf optique*. Th. Bordeaux, 1892.

§ 2. — Étiologie.

Les tumeurs du nerf optique sont assez rares. De Wecker[1] considère que beaucoup d'ophtalmologistes, même dans une pratique étendue, peuvent n'en pas rencontrer. Cette opinion est un peu excessive ; il est possible que beaucoup de cas terminés par la mort, sans autopsie, passent inaperçus, et il est certain que tous les ophtalmologistes en ont rencontré ou en rencontreront plusieurs dans leur pratique ; il y a donc pour eux nécessité à bien connaître cette affection. Dans ces dernières années nous en avons observé deux faits rapportés plus loin *in extenso*.

Age. — Les tumeurs du nerf optique se rencontrent le plus souvent chez des sujets jeunes ; d'après Jocqs, le tiers des cas concerne des sujets au-dessous de dix ans ; l'autre tiers (exactement 31 p. 100), des sujets de dix à vingt ans. Dans l'âge adulte et la vieillesse, ces tumeurs sont très rares. C'est là un point vraiment remarquable si l'on songe à ce fait qu'en général les néoplasmes sont, au contraire, fréquents chez les personnes âgées. Les tumeurs du nerf optique se comportent en ceci comme les néoplasmes oculaires qui, d'après Leber, dans un tiers des cas frappent des sujets âgés de moins de dix ans.

Traumatisme. — Les traumatismes jouent certainement un rôle dans la production des néoplasmes. C'est là un point de pathologie générale maintenant bien établi, et les statistiques publiées au sujet des tumeurs du nerf optique le consacrent une fois de plus. Dans notre statistique, treize fois les auteurs signalent un traumatisme. Dans un cas, c'est la région temporale qui a été contusionnée par les branches du forceps pendant l'accouchement (Ritterich), une autre fois c'est une branche d'arbre ayant pénétré profondément entre l'œil et la paroi orbitaire.

Dans un cas personnel nous avons à signaler un traumatisme violent dont le sujet aurait été victime deux ou trois ans avant. Le coup

[1] Wecker, *Traité complet d'ophtalmologie*, t. IV.

avait porté sur la région temporale gauche, et il en était résulté une abondante ecchymose ; signalons encore que Knapp, dans l'une de ses observations, croit qu'une fracture au niveau du trou optique, en lésant le nerf, a été la cause de la tumeur.

Il ne faut pas, bien évidemment, attribuer au traumatisme un rôle *prépondérant :* les malades font très volontiers remonter la cause des accidents dont ils souffrent à un traumatisme antérieur, peu remarqué au moment où il s'est produit ; il y a souvent de leur part une erreur d'interprétation, mais il faut cependant retenir le traumatisme comme une cause occasionnelle assez fréquente des tumeurs du nerf optique.

État congénital. Hérédité. — On connaît la théorie de Cohnheim sur l'origine congénitale des tumeurs en général. Les néoplasmes du nerf optique étant particulièrement fréquents chez les enfants, il est permis de supposer qu'un certain nombre de ces tumeurs passent inaperçues à leur période de début et ont *une origine congénitale.* Leber et Willemer pensent que, chez les très jeunes malades, la tumeur a débuté pendant l'état fœtal. Il est difficile d'avoir sur ce sujet une opinion précise, et il ne peut y avoir rien de spécial aux tumeurs du nerf optique à ce point de vue. La seule donnée à retenir, c'est celle que nous avons déjà signalée, savoir que les sujets jeunes y sont particulièrement exposés.

Il n'y a rien non plus de particulier à dire au point de vue de l'hérédité, qui joue ici le même rôle que dans l'étiologie des néoplasmes en général.

§ 3. — Anatomie pathologique.

Avant de décrire les lésions particulières aux tumeurs du nerf optique, il est indispensable de rappeler quelques notions anatomiques au sujet de ce nerf, remarquable par son volume, sa structure intime, l'épaisseur et l'indépendance de ses enveloppes protectrices.

On sait que la cavité orbitaire est divisée en deux parties, l'une antérieure, l'autre postérieure, par la capsule de Ténon, qui constitue une sorte de diaphragme entre ces deux loges. Le nerf optique se trouve tout

entier dans la loge postérieure, avec le tissu cellulo-graisseux, les vaisseaux, les nerfs et les muscles de l'œil.

Dans cette loge, le nerf optique a un trajet oblique en avant et en bas qu'il faut bien connaître.

Dans ce trajet, long de 3 centimètres environ, le nerf optique, plongé dans le tissu graisseux de l'orbite, est à une distance variable des parois, selon qu'on le considère à son origine ou à sa terminaison. Le nerf n'est vraiment placé au centre de l'orbite que lorsqu'il est éloigné de 5 à 7 millimètres du foramen opticum ; dans la première partie de son trajet il est, au contraire, assez voisin de la paroi interne.

Les coupes topographiques de Lange [1] lui ont permis de déterminer très exactement la distance qui sépare, sur tous les points de son trajet, le nerf optique des parois osseuses.

Tout près de l'insertion oculaire, à 27 millimètres du foramen opticum, les points les plus rapprochés du nerf à la paroi orbitaire sont à peu près :

En haut	1 cm. 1	En dehors	1 cm. 0
En bas	0,8 à 0 cm. 9	En dedans	0 cm. 9

A 20 millimètres du foramen opticum, ces distances sont :

En haut	1 cm. 2	En dehors	7 mm. 0
En bas	6 mm. à 6 mm. 5	En dedans	8 mm. 0

A 14 millimètres du foramen opticum :

En haut	1 cm. 5	En dedans	8 mm. 5
En bas	6 mm. 0	En dehors	5 mm. 5

A 10 millimètres du foramen opticum :

En haut	6 mm. 0	En dedans	6 mm. 4
En bas	5 mm. 0	En dehors	4 mm. 4

A 7 millimètres du foramen opticum :

En haut	4 mm. 7	En dehors	4 mm. 5
En bas	4 mm. 3	En dedans	4 mm. 8

[1] Lange, *Topographische Anatomie des Menschlichenorbita Inhaltes*, pl. IX, 1887, et in Wecker et Landolt, t. IV, p. 610 et 611.

A 5 millimètres du foramen opticum :

En haut	4 mm. 5	En dedans	4 mm. 4
En bas	4 mm. 4	En dehors	4 mm. 3

A 4 millimètres du foramen opticum :

En haut	1 mm. 5	En dedans	1 mm. 2
En bas	2 mm. 0	En dehors	2 mm. 0

Près du foramen opticum, à 1/2 millimètre :

En haut	0 mm. 5	En dedans	0 mm. 6
En bas	1 mm. 7	En dehors	2 mm. 5

On comprend qu'une tumeur du nerf optique occupera dans l'orbite une place variable selon qu'elle se développera immédiatement derrière le globe oculaire ou à côté du foramen opticum : il en résultera une assez grande différence dans la direction de l'exophtalmie consécutive à la tumeur.

Le nerf optique est séparé du tissu graisseux par une triple gaine qui n'est que la continuation des enveloppes de l'encéphale. Au niveau du trou optique, la dure-mère, l'arachnoïde et la pie-mère sont confondues avec le périoste, excepté en bas, où l'espace intervaginal communique plus facilement avec l'espace sub-arachnoïdien du cerveau.

Autour du nerf, ces trois enveloppes sont séparées; on trouve, en dehors, la dure-mère ou gaine durale; immédiatement appliquée contre le nerf, la pie-mère ou gaine piale ; entre les deux, l'arachnoïde ou gaine arachnoïdienne.

La gaine externe durale et la gaine interne piale sont donc séparées par un espace intervaginal, largement ouvert en arrière du côté du cerveau. Cet espace est lui-même divisé en deux par la gaine arachnoïdienne : 1° l'espace compris entre la dure-mère et l'arachnoïde (espace sus-arachnoïdien), et 2° l'espace compris entre la pie-mère et l'arachnoïde (espace sous-arachnoïdien).

Ces espaces sont d'ailleurs traversés par une foule de trabécules élastiques étudiées par Donders et Ivanoff, enveloppées dans un revêtement endothélial très abondant et très riche en gros noyaux.

Les espaces vaginaux des deux nerfs optiques communiquent entre

eux, Knies et Kuhnt, en faisant des injections dans ces espaces, ont montré la réalité de cette communication, qui explique la propagation de certaines tumeurs d'un nerf à l'autre.

Les tubes nerveux du nerf optique sont particulièrement minces et nombreux ; ils sont réunis en faisceaux séparés par des prolongements venus de la gaine piale. Les fibres nerveuses, dépourvues de gaine de Schwann, présentent à leur surface des cellules plates imbriquées à la façon des tuiles. Ces cellules, avec les tubes à myéline qu'elles recouvrent, sont enfouies au milieu d'une substance fibrillaire, la névroglie. La lymphe circule au milieu de ces mailles, en communication avec les espaces vaginaux.

Les tumeurs du nerf optique se développent rarement aux dépens du nerf lui-même, beaucoup plus souvent aux dépens de *ses enveloppes ;* le sarcome muqueux est si fréquent qu'on peut considérer cette variété de néoplasme comme la tumeur type du nerf optique. Les autres tumeurs : gliomes, endothéliomes, etc., sont rarement observées ; nous mettrons les unes et les autres à leur vraie place en étudiant d'abord et surtout le sarcome du nerf optique et la dégénérescence muqueuse qu'il présente très souvent. Une courte analyse des autres espèces pourra suffire.

Description macroscopique. — Les tumeurs du nerf optique sont généralement arrondies et plus où moins ovoïdes ; souvent elles présentent une grosse extrémité renflée et une autre extrémité fusiforme ; elles ont alors la forme d'un navet ou d'un radis ; quand la grosse extrémité est tournée en avant, ce qui n'est pas rare, et ce que nous avons constaté dans nos deux observations personnelles, la tumeur forme une sorte de capsule dans laquelle le pôle postérieur de l'œil est enchâssé.

Ces tumeurs ne sont jamais *pédiculées ;* quand elles se développent aux dépens de la gaine externe du nerf optique, elles entourent le nerf plus ou moins complètement, mais l'embrassent toujours sur une grande étendue. Habituellement même la tumeur forme autour du nerf un anneau compact ; par une section transversale, perpendiculaire à l'axe, on peut constater la présence du nerf optique au centre même du néoplasme (fig. 1 et 2). Le

nerf parcourt alors la tumeur selon son grand axe. Il en était ainsi dans un cas que nous relatons plus loin et dans une observation de Szokalski [1].

Ces tumeurs ne sont presque jamais *lobulées ;* elles sont lisses, bien encapsulées et ne contractent aucune adhérence avec les tissus environnants.

Souvent la tumeur est plus longue que le nerf optique normal, qui peut acquérir ainsi, en devenant le siège de la néoplasie, 4 et 5 centi-

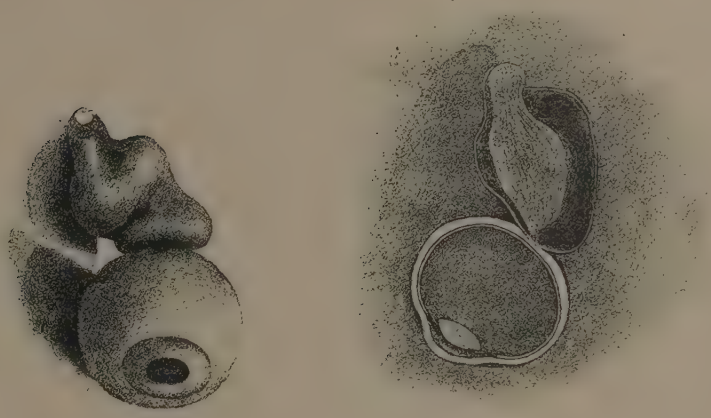

Fig. 1 et 2. — Tumeur du nerf optique (Lawson).

mètres de longueur. L'exagération de cette longueur nécessite souvent un mouvement de torsion qui siège tantôt sur le nerf optique sain, tantôt sur le néoplasme lui-même (fig. 1).

Le *volume* de ces tumeurs varie de la grosseur d'un petit pois aux dimensions d'un gros œuf d'oie (Kunachowitch [2]). Une tumeur observée par Veron [3] pesait 22 grammes. La grosseur moyenne est celle d'un œuf de pigeon.

La *consistance* est molle ; Sichel [4] compare les tumeurs qu'il a obser-

[1] Szokalski, Tumeur squirro-cancéreuse du nerf optique. *Annales d'oculistique*. XLVI, p. 43, 1861.

[2] Kunachowitch, Myxoma of optic nerve. *Medit. obozrainie*, XXIV, p. 293, 1885. Traduction française in Th. Jocqs.

[3] Veron, Myxo-fibrome du nerf optique. *Recueil d'ophtal.*, t. V.

[4] Sichel, Note sur les tumeurs de l'orbite et principalement sur le myxome du nerf optique. *Annales d'oculistique*, LXV, p. 279, 1871.

vées à des vessies fortement distendues par un liquide. Il n'est pas rare, en effet, de rencontrer dans la tumeur des poches remplies d'un liquide visqueux, caractéristique du myxome. L'issue du liquide diminue notablement le volume du néoplasme.

Rapports des tumeurs du nerf optique. — Nous étudierons successivement les rapports de la tumeur avec la papille, avec la gaine externe du nerf, avec la cavité cérébrale et avec le contenu de l'orbite.

1° Rapports de la papille et de la tumeur. — Quelquefois, dans les observations, on signale un gonflement, une tuméfaction de la papille, mais il n'arrive jamais de constater une propagation du néoplasme jusqu'à l'émergence du nerf. Dans une observation de Jacobson la papille avait une configuration très irrégulière ; il y paraissait comme une tumeur d'un bleu clair, absolument dépourvue de vaisseaux ; à l'examen de la pièce enlevée, examen fait par Recklinghausen, on ne trouva rien dans le nerf optique, qu'une simple atrophie. Dans l'orbite existaient six tumeurs myxomateuses ; mais il est impossible de voir là une tumeur véritable du nerf optique. La lésion papillaire était tout à fait indépendante de la néoplasie orbitaire.

Du reste, cette notion est classique ; de Wecker, Jocqs l'énoncent expressément, les tumeurs du nerf optique ne débutent jamais par l'extrémité oculaire et ne dépassent que tout à fait exceptionnellement la lame criblée. Les tuméfactions de la papille, signalées par différents observateurs, sont des dépôts de masse vitreuse « qui ont émigré dans la papille, se détachant de la lame vitreuse choroïdienne ».

Il convient donc de poser en principe absolu que la lame criblée oppose à l'envahissement de la papille une barrière toujours efficace.

Finlay (142) a cependant décrit une tumeur du nerf optique *propagée à la rétine ;* nous croyons que, dans ce cas, rien ne démontre que la tumeur se soit primitivement développée dans le nerf optique. L'auteur fait avec raison remarquer qu'une pareille propagation à l'intérieur de l'œil est très rare et qu'elle a été seulement constatée dans 4 cas : 1° dans un cas de Goldzieher [1], où il existait un gliome dans lequel, dit-il, le nerf

[1] Goldzieher, Die Geschwülste des Sehnerven. *Arch. f. Ophthal.*, XIX, p. 119.

avait été pris secondairement à la rétine ; 2° dans un cas de Knapp [1], où un sarcome de l'orbite étendu au nerf optique avait pénétré dans l'œil ; 3° dans un cas d'Armaignac [2], qui, évidemment, n'est qu'un gliome rétinien propagé au nerf; 4° dans un cas de Sattler [3] concernant une tuberculose du nerf optique.

Ces quatre faits sont confirmatifs de la thèse que nous venons de défendre, à savoir que *jamais les tumeurs du nerf optique ne rentrent dans l'œil ;* la raison majeure que nous en donnons est qu'aucun de ces quatre faits n'est à proprement parler une tumeur primitive du nerf optique ; ceux de Goldzieher et d'Armaignac sont des gliomes rétiniens de la façon la plus évidente ; le fait de Knapp concerne une tumeur de l'orbite, celui de Sattler est un cas de néoplasie tuberculeuse et ne peut, en aucune façon, être considéré comme un néoplasme.

Le cas de Finlay mérite à notre avis la même critique ; il s'agit d'un *glio-sarcome rétinien* propagé, derrière l'œil, dans le nerf de la deuxième paire ; rien dans l'observation clinique, ni dans l'examen histologique ne s'oppose à cette manière de voir.

FIG. 3. — Coupe d'une tumeur du nerf optique (BYERS).

a, gaine externe ; — *b*, espace sous-dure-mérien ; — *c*, néoplasme développé dans l'espace vaginal ; — *d*, gaine piale ; — *e*, nerf optique.

Récemment Barraquer [4] (de Barcelone) a observé un cas de néoplasme du nerf optique ayant envahi la papille et faisant saillie à l'intérieur de l'œil. En admettant, comme bien établi, que la tumeur intra-oculaire ait été consécutive au néoplasme du nerf optique, ce fait constitue la seule exception certaine par rapport à la loi posée plus haut.

2° RAPPORTS DE LA TUMEUR ET DE LA GAINE EXTERNE DU NERF. — La tumeur du nerf optique est *toujours contenue et entourée par la gaine externe dure-mérienne.*

[1] KNAPP, *Arch. of Ophth. and Otol.*, V, 132; et in FINLAY, *loc. cit.*

[2] ARMAIGNAC, *Journal de méd. de Bordeaux*, 1878.

[3] SATTLER, Ueber die eigentliche Sehnerventumoren und ihre chirurgische Behandlung. *Beiträge für Billroth's Geburstag*, 1892, p. 314.

[4] BARRAQUER. *Arch. de oftalmol. Hispano-americanos*, 1901.

Quand le néoplasme est arrivé à une période avancée, il n'est plus possible de distinguer le point de départ de la tumeur; les fibres nerveuses, la gaine interne et les travées qui en dépendent, les espaces intervaginaux sont méconnaissables.

L'espace intervaginal est toujours rempli par le tissu embryonnaire, ou muqueux, ou fasciculé, qui constitue le néoplasme. La tumeur peut même occuper presque exclusivement la gaine vaginale; les filets nerveux, plus ou moins bien protégés par la gaine interne, sont à l'intérieur; dans quelques cas, sur des coupes transversales, on a vu un liseré bien net, correspondant à la gaine pie-mérienne épaissie, séparant le faisceau nerveux de l'espace intervaginal. On a remarqué que la tumeur proéminait surtout sur la face interne du nerf optique, mais toujours elle est contenue dans la gaine dure-mérienne. Il y a donc un isolement complet de la tumeur au milieu du contenu de l'orbite. Comme au sujet des rapports avec la papille, nous avons là un fait anatomique *constant*.

Fig. 4. — Sarcome du nerf optique entouré et limité par la gaine externe du nerf.

La tumeur peut cependant, très exceptionnellement, s'être développée aux dépens de la gaine externe; le nerf optique, au milieu de la masse néoplasique, peut alors conserver son absolue intégrité; nous avons recueilli une observation à ce point de vue très intéressante. La voici :

Obs. — G... (Émile), âgé de 5 ans, est apporté le 26 octobre 1893 à l'hôpital des Enfants, où il est placé salle 10, lit 12. Les parents, campagnards peu intelligents, donnent sur les antécédents du malade des renseignements qu'on peut résumer de la façon suivante :

La santé générale n'a été compromise que par un érysipèle survenu à l'âge de 3 mois : au point de vue local, il paraît, encore qu'il soit très difficile d'avoir des renseignements précis, que, depuis la naissance, il existe une petite tumeur violacée au niveau

de la queue du sourcil : cette tumeur augmentait de volume quand l'enfant poussait des cris ; son œil aussi semblait augmenter de volume sous l'influence des grands efforts.

Au commencement d'octobre 1893, il paraîtrait, toujours d'après le récit des parents, qu'un phlegmon spontané (?) se serait développé dans la paupière ; pendant 15 jours, l'enfant dut rester alité, avec une fièvre vive et de violentes douleurs dans la tête. La région orbitaire était le siège d'une tuméfaction énorme, sous laquelle l'œil avait disparu dès les premiers jours. Un volumineux abcès s'ouvrit spontanément au niveau de la paupière supérieure, et le pus s'écoula, d'autant plus facilement que la peau s'était sphacélée sur une assez grande étendue.

Quand cet enfant entre à l'hôpital, la situation s'est détendue : le phlegmon palpébral étant à sa période de déclin, l'œil apparait entre les paupières écartées et dégonflées.

Nous constatons alors les faits suivants (26 octobre 1893) :

La paupière supérieure est le siège d'une perte de substance large comme une pièce de 1 franc ; autour de cette perte de substance la peau est boursouflée, la pression à ce niveau fait sourdre une certaine quantité de pus, mais il est certain que ce phlegmon a été limité à la paupière ; il n'y a pas eu de phlegmon de l'orbite.

Cependant, l'œil est à la fois à l'état d'exophtalmie et de panophtalmie ; il est saillant directement en avant, comme poussé par une force agissant sur son pôle postérieur. La cornée est infiltrée, la chambre antérieure pleine de pus ; l'œil est évidemment perdu sans espoir.

La paupière inférieure n'est ni gonflée ni enflammée, ce qui, à défaut d'autres signes, suffirait à exclure l'hypothèse de plegmon de l'orbite.

Au niveau de la queue du sourcil, au milieu du gonflement déterminé par le plegmon palpébral, on sent une tumeur ovoïde, très mobile, sans adhérence à la peau ; cette tumeur ressemble absolument à un petit kyste dermoïde développé ainsi à l'un de ses points d'élection.

L'interprétation des accidents est plus difficile que leur constatation ; les parents affirment que l'œil a régulièrement fonctionné jusqu'en septembre 1893, et cette déclaration paraissait exclure toute hypothèse de tumeur du nerf optique ; une tumeur de l'orbite explique mieux les phénomènes survenus ; cette tumeur aurait pu produire une exophtalmie. L'œil, ayant perdu la protection des paupières sans cesser de voir, aurait pu devenir le siège d'une inflammation cornéenne suppurative et, enfin, d'une panophtalmie. Le phlegmon des paupières restait d'ailleurs inexplicable avec le récit fait par les parents du petit malade.

L'énucléation de l'œil panophtalme s'imposait dans tous les cas et nous nous mîmes, le 28 octobre, en devoir de pratiquer cette opération, nous réservant chemin faisant, de faire un diagnostic plus complet en explorant l'orbite après l'énucléation. Notre attente ne fut pas déçue ; après avoir enlevé l'œil régulièrement, par la méthode de Bonnet, nous pûmes avec le doigt sentir une tumeur grosse comme une volumineuse amande, confondue avec le nerf optique. Cette tumeur fut extirpée, ainsi que le nerf tout entier, et l'orbite parut indemne de toute autre lésion. L'extirpation de cette tumeur fut facile, malgré une hémorragie assez abondante, bientôt réprimée par la torsion et le tamponnement. Notons bien qu'il n'y avait dans l'orbite aucune trace de suppuration.

La plaie bourgeonnante de la paupière fut soigneusement nettoyée et aseptisée ; la

tumeur de la queue du sourcil fut enlevée par dissection ; cette tumeur était, non un kyste dermoïde, mais un petit angiome enkysté n'ayant plus qu'une très imparfaite communication avec le système circulatoire.

Les suites de cette intervention chirurgicale ont été très normales ; après quelques pansements appropriés, la guérison a été complète, sans élévation thermique, sans sécrétion anormale. La plaie de la paupière est guérie ; le 20 novembre, les tissus de l'orbite en se cicatrisant ont comblé la brèche faite par l'extirpation de la tumeur et du nerf ; l'incision, faite à la queue du sourcil pour extraire le petit angiome, est à peine visible.

Description de la tumeur :

Examen macroscopique. — La tumeur occupe la moitié antérieure du nerf optique ; elle est ovoïde, à grosse extrémité appuyée sur la sclérotique, l'autre extrémité se termine à peu près au milieu du nerf ; plus loin, le nerf est sain ; il a été réséqué jusqu'au trou optique, pour mettre autant que possible le malade à l'abri des récidives ; mais il paraît évident, à la simple inspection de la pièce, que la tumeur qui, par son volume et sa situation, chassait l'œil de l'orbite, n'avait aucune tendance à se propager vers le cerveau.

Elle n'en avait d'ailleurs pas davantage à se propager du côté de l'œil. Ainsi que la chose est habituelle aux tumeurs du nerf optique, cette tumeur s'appuyait sur la sclérotique sans y adhérer ; le globe de l'œil ne présentait aucune autre lésion que celle de la panophtalmie.

Les rapports de la tumeur et du nerf optique sont faciles à déterminer sur une coupe transversale. Le nerf optique est très aisément reconnaissable au milieu du néoplasme, il est entouré, mais respecté par la tumeur ; ses enveloppes fibreuses paraissent l'avoir efficacement défendu contre les atteintes du néoplasme et il n'a souffert que d'une compression périphérique, portant sur une longueur de 18 millimètres, longueur même du néoplasme, dont le nerf optique, qui le traverse en son milieu, est en quelque sorte le grand axe.

La tumeur ne présente pas, à proprement parler, de tunique fibreuse périphérique, mais elle est exactement limitée et ne contracte que des adhérences sans importance avec le tissu cellulaire de l'orbite ; aussi, pendant l'opération, a-t-il été très facile de l'isoler et de l'extirper en quelque sorte du premier coup ; si bien que l'ablation de l'œil d'abord, de la tumeur ensuite avec la totalité du nerf optique a suffi pour que l'opération soit aussi complète qu'il était nécessaire. Il avait paru inutile de faire un évidement de la cavité de l'orbite.

Examen histologique. — L'examen histologique montre au milieu de la tumeur le nerf optique intact ; nous n'avons pu juger des qualités des tubes nerveux eux-mêmes parce que la tumeur, précipitamment plongée dans l'alcool, n'a pu ensuite être traitée par les réactifs ordinaires du tissu nerveux ; mais la charpente du nerf est évidemment normale ; le néoplasme n'y a pas pénétré ; autour du nerf, on distingue nettement la gaine pie-mérienne épaissie.

C'est dans la gaine externe que la tumeur s'est développée ; cette tumeur est composée de tissu sarcomateux à type embryonnaire avec quelques îlots de dégénérescence muqueuse.

Les éléments sarcomateux sont représentés par des cellules arrondies, *petites, à gros noyaux, bien colorées par le carmin* ; il ne saurait y avoir de doute sur la réalité de

ces éléments sarcomateux qui sont typiques, et par conséquent ne ressemblent en rien aux produits inflammatoires qu'un phlegmon de l'orbite (que le malade, d'ailleurs, n'a pas eu) pourrait déterminer autour des gaines du nerf optique.

Au milieu de la tumeur, on remarque de nombreux vaisseaux à tuniques épaissies : il n'y a qu'un très petit nombre de vaisseaux jeunes de nouvelle formation. On y distingue aussi la coupe des nerfs ciliaires qu'elle a englobés, mais qui conservent au milieu de son tissu leur physionomie propre. Il n'y a ni lacunes, ni dégénérescences kystiques. Il s'agit donc, dans notre cas, d'un sarcome muqueux développé aux dépens

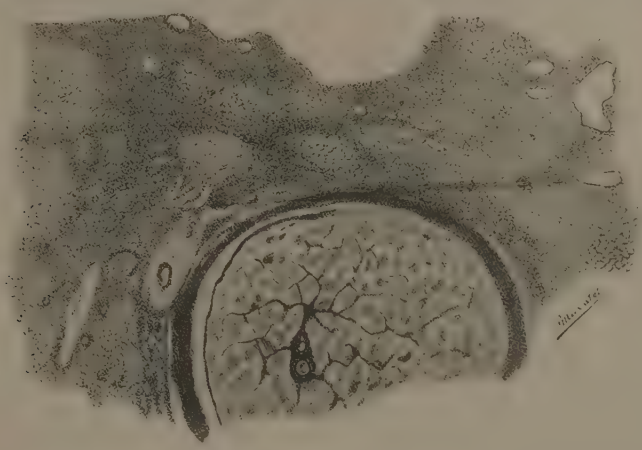

Fig. 5. — Myxo-sarcome développé autour des enveloppes du nerf optique.

et autour de la gaine externe du nerf optique. C'est là une tumeur relativement bénigne, et il est permis d'espérer que son extirpation complète préservera de la récidive notre petit malade, depuis un mois reparti pour son pays.

Un exemple récent de sarcome des gaines du nerf optique est celui qui a été publié par Valude[1]. Ce cas concerne une enfant de quatre mois dont la tumeur ne fut nettement reconnue que pendant l'opération; l'examen histologique démontra que la gaine du nerf, très épaissie, était tout entière transformée en sarcome fuso-cellulaire; le tissu nerveux était de plus en plus dégénéré suivant qu'on s'éloignait du globe oculaire. Au point où la tumeur semblait se terminer et où le nerf reprenait son volume normal, les faisceaux nerveux du nerf étaient très nettement reconnaissables et infiltrés assez faiblement de tissu sarcomateux.

[1] Valude, *Bulletin de la Société française d'ophtalmologie*, 1898.

Le cas de Valude diffère du nôtre en ce que le sarcome, né dans les gaines, s'était propagé au nerf, mais il s'en rapproche en ce que le point de départ était bien dans les membranes.

L'étude histologique qui sera faite plus loin va d'ailleurs nous indiquer les diverses variétés de ce genre de néoplasme.

3° Rapports de la tumeur avec la cavité cérébrale. — Dans dix observations, Jocqs signale l'extension du néoplasme à la cavité cranienne. Rappelons notamment un cas de Ritterich (32) où la tumeur entourait le nerf optique et s'étendait jusqu'au chiasma; le sujet succomba à des accidents cérébraux; dans un autre fait, appartenant à Recklinghausen, le nerf était malade après le trou optique; la dure-mère cranienne était le siège de nombreux sarcomes de différents volumes.

Quelquefois l'autopsie montre dans le crâne de grosses néoplasies; dans un fait de Schott (18 *bis*), où il existait une volumineuse tumeur intra-orbitaire, la tumeur avait envahi le chiasma et tout le nerf optique droit. Dans l'orbite, comme dans le crâne, le néoplasme s'était surtout développé dans la gaine du nerf.

Citons encore l'observation de Galezowski [1], où le nerf optique intra-orbitaire présentait un renflement peu volumineux, relativement à la tumeur que Lancereaux, à l'autopsie du malade, trouva dans la couche optique.

Il existe enfin quelques autres cas où le chirurgien a dû faire porter sa section au niveau du trou optique, en pleine tumeur; le chiasma était alors envahi et la propagation à l'encéphale déjà ancienne.

Donc, si, du côté de l'œil, les tumeurs du nerf optique sont peu redoutables, elles envahissent au contraire le cerveau avec une assez grande facilité; c'est par là, exclusivement, que les tumeurs malignes se généralisent.

4° Rapports avec le contenu de l'orbite. — Les tumeurs du nerf optique, même les tumeurs malignes, *n'envahissent pas l'orbite;* les muscles, le tissu cellulaire, les nerfs moteurs et sensitifs n'ont, avec le néoplasme, que des rapports de contact. Les muscles subissent tout au plus la dégénérescence graisseuse; ils ne sont jamais annexés au néo-

[1] Galezowski, Th. Paris, 1865.

plasme; il ne se passe chez eux que des troubles de nutrition; de même, le tissu cellulaire n'est jamais envahi, les plus grosses tumeurs étant parfaitement encapsulées.

Les faits qui paraissent contraires à cette règle générale ont été mal interprétés; tel celui de Lawson[1], dans lequel il s'agissait d'une tumeur secondaire du nerf optique; la tumeur avait débuté par les fosses nasales. Il en est de même dans l'observation de Chenantais[2]; l'auteur dit expressément qu'au milieu de la tumeur on trouvait le nerf jaunâtre, un peu gonflé, muni de sa gaine et paraissant tout à fait isolé du néoplasme. Il s'agit évidemment dans ce cas d'une *tumeur de l'orbite* ayant envahi secondairement la gaine du nerf.

Ces deux observations, et quelques autres du même genre, ne doivent pas être rangées dans le groupe des tumeurs primitives du nerf optique. Ce sont des tumeurs secondaires, que nous avons avec soin écartées de notre travail.

En résumé, presque toutes les tumeurs du nerf optique, bénignes ou malignes, restent dans la gaine externe du nerf, plus ou moins distendue; les tumeurs malignes seules tendent à envahir la cavité cranienne le long de la gaine et à se généraliser par là. Le globe de l'œil est toujours intact, à moins que le volume exagéré de la tumeur ne l'ait complètement chassé de l'orbite, auquel cas, mal recouvert par les paupières, gêné dans sa vascularisation, comprimé par le néoplasme, il subit des phénomènes nécrobiotiques purement mécaniques ou inflammatoires.

C'est sur ces données anatomiques classiques, mais éparses et méritant d'être précisées, qu'il convient d'asseoir la thérapeutique chirurgicale de l'affection qui nous occupe.

Structure histologique.—Les tumeurs du nerf optique sont presque toutes des tumeurs d'origine conjonctive.

Elles ont été décrites sous des rubriques très différentes, dont le

[1] Lawson, On a case of sarcoma springing from the sheath of the optic nerve. *R. O. H. Reports*, X, p. 296, 1882.

[2] Chenantais, Tumeur du nerf optique et de l'orbite (névrome médullaire ou sarcome à cellules nerveuses). *Bulletin de la Société anatomique de Nantes*, 1879, p. 48.

dépouillement, fait par Finlay (142), sur 117 cas, a donné le groupement suivant :

Concrétions calcaires	3	Sarcomes alvéolaires	2
Anévrysmes de l'artère centrale de la rétine	2	Sarcome endothélial	1
Kystes	2	Endothéliomes	5
Fibromes	9	Gliomes	3
Myxomes	13	Myxo-gliome	1
Myxo-fibromes	3	Glio-sarcomes	2
Sarcomes	12	Carcinomes métastatiques	3
Fibro-sarcomes	4	Gomme	1
Myxo-sarcomes	14	Tubercules	4
		Tumeurs sans dénomination précise	33

Nous ajouterons à ce tableau un *fibro-sarcome* appartenant à Weigmann (143), un cas de *myxo-sarcome* appartenant à Ahlstrom (140), un *sarcome endothélial* publié par Kalt (145), et un certain nombre d'observations récentes dont on trouvera l'indication dans l'index bibliographique annexé à ce chapitre. Nous croyons devoir retrancher du tableau de Finlay les 5 cas de gomme et de tuberculoses, qui sont des maladies purement infectieuses, et non pas des tumeurs. Les anévrysmes doivent aussi en être séparés. Nous arrivons ainsi, d'après le dénombrement qui résulte de notre statistique, à la classification suivante :

Myxo-sarcomes	47	Psammomes	3
Sarcomes	20	Concrétions calcaires	3
Fibro-sarcomes	11	Kystes	2
Fibromes	11	Angiome	1
Gliomes	10	Tumeurs sans dénominations précises	31
Myxomes	9		
Endothéliomes	8	Total	162
Glio-sarcomes	6		

Si nous analysons ces diverses variétés nous voyons qu'elles ne diffèrent que par des caractères secondaires : ce sont toutes des tumeurs de tissu conjonctif, des variétés de sarcome plus ou moins muqueux, plus ou moins fasciculé, plus ou moins élevé dans l'échelle des tumeurs malignes.

Après avoir décrit le sarcome du nerf optique avec ses caractères un peu différents selon les cas, il suffira de consacrer des paragraphes distincts aux endothéliomes et aux gliomes, qui mériteront quelques consi-

dérations spéciales destinées à montrer, surtout pour la première variété, le siège précis du mal et, pour la seconde, le côté vicieux de la dénomination gliome, qui ne mérite pas d'être conservée.

Sarcome et myxo-sarcome. — Les tumeurs du nerf optique sont donc le plus souvent des sarcomes ayant plus ou moins subi la dégénérescence muqueuse. Les sarcomes purs embryonnaires ou fibro-plastiques sont très rares ; les myxomes purs, très rares aussi. Il serait déplacé ici d'insister pour dire en quoi consistent les éléments du myxome et ceux du sarcome ; la lecture de l'observation suivante, qui nous est personnelle, rappelle d'ailleurs ces détails d'histologie avec toute l'abondance désirable, en même temps qu'elle fait connaître un procédé opératoire original, dont on trouvera la discussion et l'exposition complète au chapitre du traitement.

Obs. — M..., Jean, âgé de 13 ans, entre, le 18 août, à l'hôpital des Enfants, salle 11, pour une affection dont l'histoire est la suivante :

Il y a environ *trois mois*, les parents constatèrent que cet enfant était atteint d'exophtalmie. Jusque-là aucun accident n'avait attiré leur attention. L'enfant n'avait ressenti aucune gêne, aucune douleur dans la région orbitaire gauche, siège de l'affection. La vue avait, dès ce moment, complètement disparu, sans que le malade se fût en rien aperçu de sa disparition.

A dater de cette époque, l'exophtalmie augmente progressivement, lentement, sans accidents d'aucune sorte.

Rien dans les antécédents héréditaires de ce malade, ni dans les antécédents personnels, ne mérite d'être retenu, à l'exception d'un traumatisme assez violent dont le sujet aurait été victime il y a deux ou trois ans. Le coup avait porté sur la région temporale gauche ; il en était résulté une abondante ecchymose, mais la vision ne fut à ce moment aucunement altérée. Longtemps après ce traumatisme, la vue était encore parfaite, au moins au dire du petit malade, dont les affirmations pourraient être contestées à cause de son jeune âge et de l'éloignement de ses souvenirs.

Quoi qu'il en soit de l'influence réelle ou non du traumatisme sur l'évolution de l'affection, au moment de son entrée à l'hôpital le malade présente l'état suivant :

Il y a une exophtalmie très accusée de l'œil gauche. Les paupières, surtout la paupière supérieure, sont tendues ; mais elles suffisent néanmoins à faire une occlusion complète au gré du malade. Les milieux oculaires paraissent sains ; il n'y a pas d'injection des membranes ; pas de troubles circulatoires, seule la chambre antérieure semble un peu diminuée dans sa profondeur. La pupille réagit sous l'influence de la lumière. Au toucher, la consistance du globe est normale.

Les culs-de-sac conjonctivaux sont libres et normaux ; il n'y a aucune saillie péricoulaire. La rotation du globe oculaire se fait très bien en bas, en dehors et en dedans ; elle est seulement un peu limitée en haut.

La vision est complètement supprimée ; le malade n'a même pas la perception lumineuse ; il n'y a pas de phosphènes. L'examen ophtalmoscopique révèle l'intégrité de milieux transparents et la présence d'hémorragies rétiniennes profuses voilant presque complètement la papille.

D'autre part, il n'y a dans le pharynx aucune tumeur ; les fosses nasales sont libres ; la cavité orbitaire elle-même, autant qu'on peut en explorer le contenu par le toucher, ne révèle la présence d'aucune tumeur. Le squelette de la région est intact dans toute son étendue.

La disparition totale de la vision avant tout autre phénomène, la direction postéro-antérieure dans laquelle l'œil a été chassé, la conservation du jeu de tous les muscles, l'absence de douleurs, l'aspect de la rétine nous conduisent au diagnostic de tumeur primitive du nerf optique.

L'intervention chirurgicale étant très indiquée, nous pratiquons, quelques jours après l'entrée du malade dans notre service, l'opération suivante :

Après avoir chloroformé le patient et lavé la région au savon d'abord, puis au sublimé, une incision allant de la commissure interne de l'œil jusqu'au bord externe de la cavité orbitaire est pratiquée. Cette incision curviligne est ensuite prolongée, le long de l'arcade sourcilière, dans son tiers externe. La glande lacrymale se présente ; elle est extirpée. Le muscle droit externe est sectionné.

Le doigt indicateur, introduit dans l'orbite par cette large brèche, perçoit alors très bien une tumeur occupant la place du nerf optique, commençant immédiatement en arrière du globe oculaire et se dirigeant, en diminuant de volume, vers le trou optique. Cette tumeur, à grosse extrémité antérieure, à sommet postérieur, a le volume et la forme arrondie d'une grosse olive.

La sonde cannelée suffit aisément à libérer cette tumeur des organes environnants, qui en sont bien distincts, et nous l'avons bientôt tout entière sous le doigt, sinon sous les yeux. Pour l'extirper commodément, nous prenons une aiguille de Cooper, armée d'un double fil de soie, et nous enserrons le néoplasme dans une anse de fil, comme on le ferait d'une artère destinée à être liée. Les deux bouts du fil sortent ainsi en dehors de l'orbite, après avoir passé du côté interne de la tumeur.

Cela fait, une pince à forcipressure à mors longs est placée au sommet de l'orbite, sur le nerf optique, à son entrée dans la cavité orbitaire. Elle serre ainsi ce qu'on peut considérer comme le pédicule du néoplasme à extirper. Un coup de ciseaux détache ce pédicule, et il suffit alors de tirer sur l'anse de fil pour faire basculer l'œil, amener en avant le nerf optique, pendant que la cornée regarde successivement en dedans et en arrière.

La masse morbide est ainsi conduite complètement en dehors de la cavité orbitaire. On reconnait qu'elle intéresse la presque totalité du nerf optique. Un sillon étroit la sépare de la sclérotique, qui est saine dans toutes ses parties, du moins autant que la vue et le toucher permettent de l'apprécier.

Un coup de ciseaux détache le néoplasme au ras de l'œil. Celui-ci peut être ensuite retourné de nouveau, et remis à sa place ordinaire, sous sa conjonctive normale, incisée seulement à la partie interne.

Enfin, pour terminer l'ablation du nerf optique, un autre coup de ciseaux portant un peu plus en arrière, plus loin que le premier, détache encore un fragment du nerf resté au sommet de l'orbite.

La pince à forcipressure enlevée, nous n'avons aucune peine à assurer l'hémostase. Toutes ces manœuvres ont été faites sans grande effusion de sang, probablement sans intéresser l'artère ophtalmique, dont nous nous attendions à faire la ligature.

L'asepsie la plus grande a présidé à l'opération : un lavage attentif est fait avec de la liqueur de van Swieten, mélangée par moitié avec de l'eau chaude ; une insufflation de poudre d'iodoforme est pratiquée dans la cavité orbitaire. Une bande de gaze iodoformée, placée dans l'orbite, sort au niveau de l'incision conjonctivale, afin de conduire au dehors les liquides qui pourraient, les jours suivants, encombrer le champ opératoire.

Enfin, la peau est exactement suturée, et le tout recouvert d'un pansement à la gaze iodoformée et à la ouate.

Les suites de cette opération ont été aussi simples et aussi bénignes que possible.

Il n'y a eu, dans la région orbitaire, qu'un peu de gonflement. Le douzième jour, les points de suture sont enlevés ; la gaze iodoformée avait été retirée de la cavité orbitaire le quatrième jour. Le globe oculaire a subi des troubles trophiques très marqués : la cornée s'est infiltrée, la conjonctive injectée, le tonus est rapidement tombé à T — 2. Un instant, nous avons craint la fonte du globe par perforation de la cornée ; mais, vers le 12 juin, la nutrition normale a repris le dessus.

Aujourd'hui, 6 semaines après l'opération, le globe est diminué de volume, la cornée a perdu un peu de sa transparence, mais en somme l'œil vit et, tel qu'il est, cache l'effroyable difformité qui résulte de l'évidement complet de l'orbite, évidement nécessaire avec tout autre procédé opératoire que celui qui a été mis en œuvre.

Toutefois, il convient de remarquer que la chute de la paupière supérieure et le strabisme interne, consécutifs à la section du droit externe, compliquent fâcheusement ce résultat opératoire. Nous regrettons de ne pas avoir évité le strabisme par la suture du droit externe détaché pendant l'opération. Quant au ptosis, peut-être était-il possible aussi de l'éviter en ménageant davantage le releveur et le filet nerveux moteur. Dans tous les cas, il serait facile, dès aujourd'hui, de remédier à ces désordres par des opérations appropriées.

Les nouvelles que nous avons reçues de ce petit malade, cinq mois après l'opération, nous ont appris que l'état de l'œil s'améliorait, que la cornée prend plus de transparence. Le ptosis tend aussi à guérir spontanément. L'état général est toujours très bon. Il n'y a donc aucune menace de récidive longtemps après l'opération.

Etude anatomique de la tumeur. — La tumeur présente la forme d'une volumineuse amande ou mieux d'une petite poire, car l'une de ses extrémités, l'extrémité antérieure, est renflée en massue, tandis que l'extrémité postérieure est effilée de façon à ne présenter que le volume normal du nerf optique.

Sa surface est lisse, régulièrement entourée d'une capsule fibreuse bien unie, à la façon d'une membrane enveloppante. Avec les pinces on peut soulever cette membrane et la déchirer à volonté ; au-dessous apparaît la substance même du néoplasme, dont la couleur est d'un rose pâle, semé de parties brunes.

Pendant l'opération, cette tumeur a dû être sectionnée ; la surface de la section est assez irrégulière à cause même de la mollesse du tissu, qui se soulève à certains endroits sous l'influence des malaxations multiples qu'a dû subir cette pièce pathologique.

Les rapports de cette tumeur avec les éléments normaux contenus dans l'orbite sont faciles à déterminer. Tout d'abord, il est évident qu'elle s'est développée aux dépens

du nerf optique ; elle n'est en somme que le nerf optique lui-même très altéré, très augmenté de volume ; sa partie postérieure se continue avec ce nerf, c'est-à-dire que, dès son entrée dans l'orbite, le nerf optique va se perdre dans la masse néoplasique.

L'œil est placé contre la partie antérieure, mais il n'y a, entre la sclérotique et le néoplasme, que des points de contact ; la membrane fibreuse a transmis aux milieux de l'œil la pression antéro-postérieure qu'elle subissait, sans se laisser pénétrer par des éléments morbides. D'ailleurs, dans les points où il est en contact avec la sclérotique, le néoplasme est, comme partout ailleurs, recouvert par la tunique fibreuse dont nous avons parlé. Cette tunique ne manque qu'en deux endroits : en arrière, dans le point où pénètre le nerf optique, et en avant, au niveau de l'orifice d'entrée du nerf optique dans l'œil.

Le ganglion ophtalmique, les nerfs sensitifs et les nerfs moteurs n'avaient évidemment que des rapports de voisinage.

Il en était de même pour les muscles et le tissu cellulaire normal de la région.

Examen histologique. — Les coupes, faites au microtome mécanique, après durcissement et montage dans la celloïdine, ont été pratiquées transversalement, perpendiculairement à l'axe du néoplasme, qui est aussi l'axe du nerf optique.

Elles sont remarquables par leur uniformité ; on y rencontre :

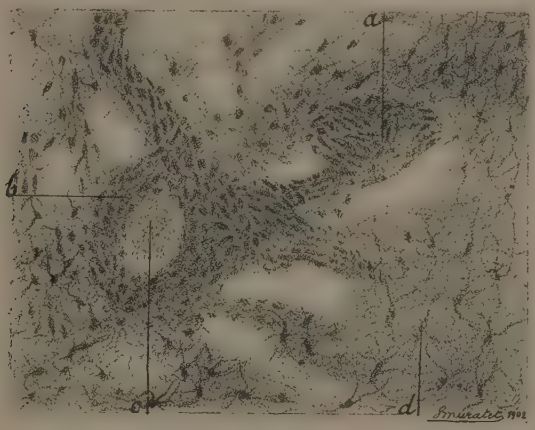

Fig. 6. — Myxo-sarcome du nerf optique.

A. — Une tunique enveloppante d'une épaisseur variable, plus ou moins envahie par le néoplasme ;

B. — Un tissu pathologique ne laissant rien voir du tissu nerveux préexistant ;

C. — Quelques cavités dues à la fonte muqueuse de ce tissu.

Dans le tissu lui-même le microscope fait reconnaître les éléments suivants :

1° Des filaments ténus, fibrillaires, fibres conjonctives adultes ;

2° Des corps muqueux très nombreux ;

3° Des cellules anastomosées entre elles par des fibrilles formant un réticulum muqueux, comme dans la gélatine de Warthon ;

4° Des cellules embryonnaires à un ou plusieurs noyaux, quelques rares cellules géantes à myéloplaxes ; nous n'en avons nettement reconnu que deux ;

5° Des éléments fasciculés abondants, surtout à la périphérie ;

6° Des fibrilles irrégulièrement gonflées, moniliformes, qui ressemblent un peu à des éléments nerveux en dégénérescence granulo-graisseuse. La réaction de l'acide osmique a montré que ce n'était là qu'une apparence. Ce sont des éléments conjonctifs en voie de dégénérescence muqueuse ;

7° Quelques corps réfringents, coupe probablement d'une travée fibreuse épaissie, ou d'un vaisseau oblitéré ;

8° Des vaisseaux. Sur toutes les coupes, on distingue, presque au centre, un très gros vaisseau à parois épaisses qui pourrait être la veine centrale de la rétine. Immédiatement à côté de ce vaisseau, on ne trouve rien que le tissu pathologique, ici décrit, mais à une faible distance existe un vaisseau d'un calibre beaucoup plus petit que le précédent ; il n'est pas impossible que ce soit l'artère centrale ; mais, sur ce point, on ne saurait être affirmatif.

Telles sont les diverses parties qui constituent ce néoplasme ; voyons maintenant comment elles sont groupées et quelles sont leurs proportions respectives. Nous avons sous les yeux douze coupes faites à des endroits différents ; elles sont presque complètement semblables les unes aux autres et ne nous donnent que l'embarras du choix.

Voici quelle est la disposition générale des diverses parties que nous connaissons déjà.

Une zone fibreuse limite la tumeur sur tout son pourtour ; les faisceaux les plus internes se laissent infiltrer, dans une faible mesure, par des éléments embryonnaires, mais il y a surtout, sur la limite externe, une bande fibreuse intacte contenant le néoplasme.

En dedans de cette enveloppe fibreuse se trouvent des éléments conjonctifs tassés les uns contre les autres, sans mélange de tissu muqueux, ayant au contraire une tendance à se disposer en faisceaux.

A mesure qu'on approche du centre apparaissent deux choses : le tissu myxomateux et des cavités petites, mais assez nombreuses.

Le tissu myxomateux est caractérisé par des cellules conjonctives réunies entre elles, par des fibrilles, et contenues dans une masse uniforme qu'on ne peut mieux comparer qu'à la gélatine de Warthon. Outre les fibrilles qui réunissent les cellules, il en est d'autres qui courent entre ces éléments, s'anastomosent avec les cellules voisines et forment un véritable réticulum.

Il est possible qu'une partie de ce réticulum soit artificiellement obtenue par la coagulation qui a suivi le durcissement à l'alcool, mais tout en lui n'est pas artificiel, car on voit très nettement les fibrilles partir de l'extrémité des cellules, se détacher d'un groupe pour rejoindre un groupe voisin. Il s'agit là d'une formation conjonctive.

Ce n'est pas davantage le réticulum qu'on a donné, à tort selon nous, comme la caractéristique du gliome. Nous en avons pour preuve ces faits, tous majeurs, savoir : 1° les cellules embryonnaires du néoplasme sont d'un volume inégal ; 2° il y a beaucoup plus de cellules fusiformes que de jeunes cellules rondes ; 3° il y a dans la masse néoplasique des cavités kystiques, chose inconnue dans le gliome.

Examinons maintenant ces cavités et voyons comment elles sont disposées. On n'en trouve qu'au centre, sauf une ou deux exceptions. Ce sont tantôt, et le plus souvent, des

cavités allongées, comme des interstices élargis créés par l'écartement des tissus normaux ; ailleurs, ce sont des cavités arrondies, irrégulières à leur pourtour.

En voyant ces cavités, ou plutôt ces pertes de substance il est permis de douter que ce soient vraiment des cavités creusées dans le néoplasme ; peut-être répondent-elles à de longues travées ou à de gros nids de cellules tombées de la préparation pendant les manipulations imposées à la coupe ? L'explication est exacte probablement pour quelques-unes, mais non pour toutes ; il y a eu, en un assez grand nombre d'endroits, une fonte muqueuse, une liquéfaction du tissu. Il s'est produit ainsi, non pas de vrais kystes, mais des kystes faux, dont la présence indique une fois de plus la nature exacte du tissu.

D'ailleurs, aucune de ces cavités n'a été le résultat d'une rupture vasculaire. Il y a peu de vaisseaux dans la tumeur, et tous ont su garder leurs globules sanguins. Ces vaisseaux sont de formation ancienne, à double contour. Le plus remarquable est représenté par une grosse veine placée au centre de la tumeur, et qui, comme nous l'avons déjà dit, est peut-être la veine centrale de la rétine.

Des détails qui précèdent, nous concluons au diagnostic anatomique de *myxo-sarcome du nerf optique.*

Quelques observations données comme des exemples de myxomes purs sont en réalité des *myxo-sarcomes*. De ce nombre est l'observation de de Græfe, publiée comme un fait de myxome pur et dans laquelle Recklinghausen montra qu'il s'agissait d'un sarcome avec transformation myxoïde partielle.

Poncet [1] a rapporté une observation qui est un bel exemple de *myxome fasciculé*. La tumeur était composée de fibres cellules, de trousseaux en longue travée, formant des mailles à contenu gélatineux. L'origine de la tumeur était dans les cellules décrites par tous les auteurs dans les faisceaux mêmes du nerf optique, cellules à prolongement, cellules endothéliales formant un revêtement régulier aux petits trousseaux secondaires des fibres optiques.

Ce cas de Poncet est un des rares faits auxquels convienne l'épithète de *myxome pur*. Parmi les cas de myxo-sarcome les mieux étudiés, nous citerons les observations de Willemer, de Leber, de Vossius et celles de Salzmann [2], qui a consacré à cette question un travail important.

Ajoutons que le sarcome peut affecter la forme fibro-plastique. Jacqs rapporte trois observations de cette variété. Parfois, enfin, mais très

[1] Poncet, Myxome fasciculé du nerf optique. *Arch. d'opht.*, I, p. 616, 1881.
[2] Salzmann, *Græfe's Archiv*, Bd XXXIX, IV, 1893.

rarement, il s'agit de véritables fibromes (Brailey [1], Higgens [2], Parisotti et Despagnet [3]).

Cette dernière observation est peut-être la seule dans laquelle il s'agisse évidemment de fibrome pur. L'examen microscopique a révélé uniquement à ces observateurs une énorme production de tissu fibreux, commençant à la gaine externe du nerf, envahissant et remplissant en partie l'espace intervaginal et de là se continuant dans la gaine interne et dans le nerf optique. Ce tissu était compact et complètement dépourvu de vaisseaux ; il n'existait au niveau du nerf lui-même que des vaisseaux normaux en voie d'oblitération.

Après le sarcome et ses diverses variétés (sarcome muqueux, sarcome fibro-plastique, fibrome), nous devons établir, en des paragraphes spéciaux, les caractères des endothéliomes et des gliomes.

Endothéliome. — L'endothéliome a son point de départ dans les endothéliums des vaisseaux lymphatiques. Quelques auteurs pensent que les endothéliums des vaisseaux sanguins peuvent aussi collaborer à la formation de la tumeur ; cette opinion, défendue avec éclat par Kolaczek, est incontestable en ce qui concerne les sarcomes en général ; mais, au sujet des tumeurs du nerf optique, elle n'est pas encore suffisamment démontrée, bien qu'elle soit très vraisemblable.

Ce qui frappe surtout dans la structure de l'endothéliome, c'est son aspect alvéolaire. Les coupes font voir un grand nombre d'ouvertures cylindriques, tubulaires, remplies de cellules morbides, se distinguant et se séparant nettement du revêtement endothélial des parois. Ces cylindres, ces tubes formés par les cellules tumorales sont des prolongements, des digitations de la tumeur, s'installant dans les fentes lymphatiques et y proliférant à l'aise.

Au centre de ces cylindres apparaît la dégénérescence hyaline des parties cellulaires les plus anciennes ; il peut se former également les grains qui caractérisent le *psammome ;* ces grains sont constitués par de véritables incrustations calcaires occupant le centre d'un globe cellulaire

[1] Brailey, Fibrous tumour of the optic nerv. *R. O. H. Reports*, IX, II, p. 231, 1877.

[2] Higgens, Tumour of the optic nerve. *British med. Journal*, p. 616, 1879.

[3] Parisotti et Despagnet, Fibrome du nerf optique. *Recueil d'opht.*, VI, p. 720, et VII, p. 218 (note additionnelle).

formé, comme « un oignon », de couches superposées. Ainsi se développe la variété de néoplasmes désignés sous le nom de *psammo-sarcome*, *sarcome angiolithique* du nerf optique, dont Dussaussay[1], Recklinghausen[2] et Neumann[3] ont rapporté des exemples. Ces auteurs ont trouvé à l'examen histologique de leurs cas des amas cellulaires ayant l'aspect des globes épidermiques et composés d'un noyau homogène de nature calcaire, entouré d'une ou de plusieurs couches de cellules plates semblables à celles du sarcome proprement dit. Quelquefois on a rencontré de gros amas calcaires libres, analogues au sable cérébral des choroïdes.

Gliome. — Le gliome du nerf optique a été rencontré dans quelques cas, mais il faut éliminer de ce groupe les faits de *gliome secondaire* de ce nerf. L'observation d'Armaignac et quelques autres rentrent notamment dans cette catégorie : l'affection, plexus dans ce cas, nous l'avons dit, avait évidemment commencé par la rétine.

On peut réserver le nom de gliome de la rétine aux néoplasmes composés de tumeurs à petites cellules rondes, égales, à gros noyau, avec une très petite quantité de protoplasma, présentant en un mot les caractères histologiques qu'on attribue au gliome de la rétine ; mais il faut bien savoir que ce n'est encore là, au moins jusqu'à preuve du contraire, qu'une variété de sarcome à petites cellules.

Sourdille[4] a décrit dans le nerf optique un gliome adulte composé de tissu névroglique arrivé à son complet développement. Il croit cette tumeur fréquente. Le gliome embryonnaire existe dans la rétine, ainsi que quelques travaux récents, notamment ceux de R. Greeff, l'ont démontré ; mais cela ne prouve en aucune façon que sa présence doive être admise dans le nerf optique, dont la structure n'a rien de comparable à celle de la rétine. A plus forte raison, les tumeurs décrites sous le nom de *glio-sarcome*, de *glio-myxome* (Sichel, Poncet) ne sont-elles que des variétés de sarcome.

[1] Dussaussay, Sarcome angiolithique du nerf optique gauche, ablation, méningite, mort. *Société anat. de Paris*, 1875.

[2] Recklinghausen, Psammo-sarcome du nerf optique. *Festschrift*, 1882.

[3] Neumann, Ueber Sarcom mit endothelialen Zellen. *Arch. der Heilk.*, 4-5, p. 310-313, 1872.

[4] Sourdille, Les tumeurs névrogliques adultes du nerf optique et de la rétine. *Congrès de Madrid*, 1903.

Un grand nombre des observations publiées sous la rubrique *névromes du nerf optique* ne portent d'ailleurs ce qualificatif que parce que les auteurs entendent désigner par là une tumeur d'un nerf.

Perls[1] est le seul qui ait réellement cru avoir affaire à un névrome vrai. Il s'agissait, selon lui, d'une tumeur composée presque exclusivement d'éléments nerveux : cellules ganglionnaires et fibres nerveuses, avec ou sans myéline. Parmi ces fibres nerveuses, quelques-unes présentaient des renflements variqueux contenant une matière brillante, qui, pour Perls, était de la myéline ; mais il n'a pas prouvé la vérité de son hypothèse. Leber et Vossius, qui ont eu entre les mains un morceau de la tumeur de Perls, ont montré que cette matière brillante ne se teignait pas en noir par l'acide osmique.

Dans une tumeur semblable à celle de Perls, Johnson et Prudden[2] ont cherché vainement dans leur tumeur des tubes nerveux, et il convient d'affirmer, avec tous ces auteurs, *qu'il n'existe pas de névrome vrai du nerf optique*.

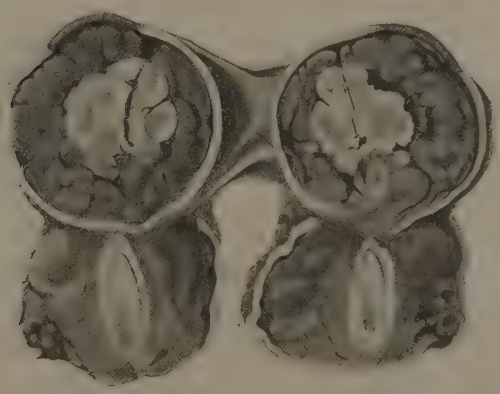

Fig. 7. — Angio-sarcome de la rétine propagé le long de la gaine vaginale du nerf optique.

A la suite des tumeurs primitives du nerf optique, il convient de signaler les néoplasmes qui se développent secondairement dans ce nerf. Ce sont des tumeurs malignes intra-oculaires, notamment les gliomes de la rétine. Tantôt ces tumeurs se propagent en dehors de l'œil, le long de l'espace vaginal du nerf optique, ce sont alors

[1] Perls, Ein Fall von Neuromaverum. *Arch. f. Ophthal.*, XIX, p. 287, et Inaugural Dissertation. Greischwald, 1874.

[2] Prudden, Contributions to the structure and clin. history of the multiple neuroma. *Americ. Journal. med. Sciences*, vol. LXXX, p. 134, 1880.

des sarcomes rétiniens ; tantôt elles se propagent directement le long du tronc du nerf, et ce sont alors des gliomes au sens exact du mot.

Nous reproduisons ici un bel exemple d'angio-sarcome de la rétine développé chez un enfant de cinq ans et propagé hors de l'orbite par la gaine vaginale. On voit au milieu d'une volumineuse masse rétro-bulbaire le nerf optique bien conservé (fig. 7).

L'étude des tumeurs rétiniennes faite dans le tome I renferme tous les détails nécessaires à bien connaître sur ce sujet.

Après avoir ainsi étudié les sarcomes et leurs variétés : les endothéliomes, les gliomes ou glio-sarcomes, nous terminerons cette étude anatomique en recherchant quel est, pour ces différents cas, le point de départ de la tumeur.

Origine des tumeurs du nerf optique. — Tout d'abord nous devons citer, à titre d'exception et de rareté clinique, les cas de sarcome dans lesquels la tumeur se développe à la face externe de la gaine durale. Ce sont là, à proprement parler, des tumeurs de l'orbite ; mais, lorsque le néoplasme entoure le nerf de toutes parts et qu'il présente, comme dans notre fait personnel, l'aspect macroscopique et les symptômes des tumeurs du nerf optique, il convient de le décrire comme tel et de considérer comme une véritable tumeur du nerf le sarcome ainsi développé à la surface de la gaine.

De pareils cas sont d'ailleurs très rares : d'habitude, le néoplasme se développe à l'intérieur de la gaine durale, mais dans quel endroit, aux dépens de quels éléments ?

Le néoplasme débute d'habitude aux dépens de *la partie moyenne* du nerf optique.

Le point d'élection est l'entrée des vaisseaux centraux, qui, venant d'en bas, s'enfoncent à 15 ou 20 millimètres derrière le globe oculaire, dans le tronc du nerf optique.

L'embryologie nous enseigne que le nerf optique, au début tubulé, se transforme peu à peu en un cordon solide ; dans la partie antérieure du nerf, celle qui avoisine la vésicule oculaire, il se produit une gouttière, ouverte en bas, dans laquelle se loge un cordon conjonctif avec des vais-

seaux sanguins (artère et veine centrales). La gouttière se ferme ensuite, emprisonnant les vaisseaux et le tissu conjonctif qui les accompagne.

Si on rapproche de cette notion embryologique la théorie bien connue de Cohnheim sur l'origine des tumeurs, on pourra en déduire une explication pathogénique assez précise au sujet des tumeurs du nerf optique, mais il convient à ce sujet d'être réservé, car l'hypothèse de Cohnheim a été vivement combattue.

Il n'en reste pas moins établi que les tumeurs du nerf optique se développent *à la partie moyenne du nerf*, assez loin derrière l'œil et bien en avant du trou optique.

Nous aurons dit tout ce qu'il est possible de savoir à ce sujet quand nous aurons signalé que les sarcomes et ses diverses variétés naissent aux dépens du tissu conjonctif interfasciculaire; les endothéliomes, surtout aux dépens des fentes et des espaces lymphatiques; les gliomes ou gliosarcomes, au centre même du tronc nerveux; encore ne faut-il pas prendre trop à la lettre ces localisations précises.

Pour terminer cette étude anatomique des tumeurs du nerf optique, il convient de signaler ici les cas qu'Hirschberg[1] a fait connaître sous le nom de *Drusen im Sehnervenkopf*, ce qui veut dire, d'après l'auteur, *concrétions cristallines dans l'extrémité antérieure du nerf optique*. Cette affection serait assez commune dans la rétinite tigrée, dégénérescence pigmentaire typique de la rétine, mais à part les cas de rétinite on observe souvent dans la papille des adultes de pareilles concrétions.

L'examen histologique a démontré à Hirschberg qu'il s'agissait là de corps amorphes organiques, de nature non cellulaire, ne donnant la réaction ni des matières albuminoïdes, ni de la graisse, ni des matières colloïdes.

Il semble que le processus primitif consiste en une production de gouttelettes hyalines qui s'accroissent par des dépôts concentriques et s'incrustent secondairement de sels. En traitant les préparations par l'HCl à 1 p. 100 il se produirait une décalcification.

Autour de ces *Drusen*, on ne voit pas de modification des petits vaisseaux, ni d'infiltration à petites cellules, ni de travées conjonctives nou-

[1] Hirschberg et C. Cirincione, Ueber Drusen im Sehnervenkopf. *Centralblatt f. praktische Augenheilk.*, 1891.

velles, rien en un mot qui puisse faire admettre un processus inflammatoire. La disparition partielle des fibres du nerf optique doit, par conséquent, être attribuée à un processus dégénératif. La croissance de ces concrétions est très lente, si bien qu'à mesure que les fibres nerveuses voisines sont comprimées, en petit nombre d'ailleurs, la suppléance peut s'établir à l'aide des autres fibres, et l'acuité visuelle rester relativement bonne.

Cette affection n'est pas due à la *sénilité:* presque tous les malades atteints sont des adultes vigoureux. Les désordres intra-papillaires que nous rapportons ici, d'après Hirschberg, ont d'ailleurs été étudiés avant lui par Muller, Ivanoff, Weld et Bock, qui ont donné des dessins semblables à celui de ce premier auteur; mais ils ont eu le tort de considérer les concrétions de la papille comme un produit analogue aux excroissances qui se développent à la surface de la lame vitrée choroïdienne. Il n'y a, en réalité, aucune ressemblance, dans la structure et le développement, entre les excroissances choroïdiennes et les concrétions décrites par Hirschberg; mais nous ne croyons pas que ce soit ici le lieu d'insister sur ce sujet.

Qu'il nous suffise, à propos des tumeurs primitives du nerf optique, de faire connaître la présence de ces concrétions morbides intra-papillaires, méritant une place à part dans la pathologie du nerf et trop distinctes des néoplasmes pour qu'il convienne d'en parler encore dans l'étude clinique et thérapeutique que nous abordons maintenant.

§ 4. — Symptomatologie.

Nous étudierons successivement dans cet important paragraphe : 1° l'exophtalmie; 2° les troubles de la motilité oculaire; 3° les symptômes fournis par la palpation; 4° les douleurs; 5° les troubles de la vision; 6° les signes ophtalmoscopiques; 7° les conséquences de la compression produite par la tumeur; 8° les phénomènes cérébraux; 9° l'état général.

1° **Exophtalmie**. — L'exophtalmie est un symptôme constant et

capital dans les tumeurs du nerf optique ; c'est surtout *le premier signe perçu* par le malade et son entourage, car la diminution de l'acuité visuelle, très précoce aussi, peut rester longtemps inaperçue quand elle est unilatérale. Légère au début, l'exophtalmie s'accroît progressivement, avec lenteur ; rarement elle apparaît avec rapidité, et plus rarement encore elle rétrocède ; il faut considérer comme exceptionnelles les observations de Tillaux (98) et de Steffan (51), dans lesquelles l'exophtalmie s'atténua.

Fig. 8. — Exophtalmie consécutive à une tumeur du nerf optique (Byers).

La protrusion de l'œil est évidemment occasionnée par la présence, derrière le globe, de la tumeur elle-même, mais aussi dans une large mesure par l'hyperhémie, la congestion, la gêne de la circulation veineuse, qui résultent secondairement de la présence du néoplasme. Ces troubles circulatoires peuvent entraîner un épanchement aigu dans la capsule de Ténon et expliquer ainsi la progression rapide de l'exophtalmie, qui diminue à mesure que l'épanchement se résorbe, les conditions de la circulation étant devenues meilleures.

Les phénomènes congestifs, occasionnés par le néoplasme, expliquent encore pourquoi il n'y a pas de rapport étroit entre le volume de la

tumeur et l'importance de l'exophtalmie. Avec tous les auteurs, Jocqs a été frappé de voir quel exorbitisme considérable pouvait amener *une petite tumeur*. En effet, dans un certain nombre d'observations, où l'on signale que l'œil sortait presque complètement de l'orbite, on est étonné de ne rencontrer à l'autopsie qu'une tumeur grosse comme un haricot, quelquefois une simple augmentation de volume du nerf.

Outre les états congestifs péri-néoplasiques, il faut encore signaler, pour expliquer l'exophtalmie, *l'allongement du nerf optique*, qui peut prendre des dimensions considérables. Willemer (65) a bien étudié les courbures du nerf (fig. 1, p. 8), et compare le nerf optique ainsi déformé à un cornet de postillon.

Dans les cas d'allongement considérable, il y a toujours une forte courbure du nerf optique, et cette courbure ne nous paraît pas faite pour diminuer l'exophtalmie, quoi qu'en dise Braunschweig ; le nerf optique, ainsi augmenté de longueur et infléchi, occupe dans l'orbite une place anormale et doit, par conséquent, chasser l'œil, qui cède si aisément à la pression qu'exerce en arrière de lui le contenu de l'orbite, lorsque pour une raison quelconque ce contenu est trop à l'étroit.

La courbure « en forme de cor de chasse », en « cornet de postillon », qui a été si souvent décrite par les observateurs, tourne sa concavité, la plupart du temps, vers le dehors. La plus grande masse de la tumeur est, par conséquent, située en dedans et favorise un déplacement du bulbe vers la tempe.

Il se produit des variations dans cette direction, quand le nerf affecte une courbure ou quand la tumeur atteint un accroissement plus considérable en certains endroits ; de là, dans la direction de l'exophtalmie, certaines variations, sur lesquelles il convient de s'arrêter.

Direction de l'exophtalmie. — De Græfe avait posé comme une loi générale que les tumeurs du nerf optique donnaient lieu à une exophtalmie *directe*, tandis que les autres tumeurs de l'orbite poussaient l'œil en dedans, en dehors, en haut ou en bas, selon les cas.

Cette loi est loin d'être absolue ; il ne faut la tenir pour vraie que d'une manière très générale. Sur 56 cas, où la direction de l'exophtalmie est signalée dans la statistique de Jocqs, on constate 10 fois de l'exoph-

talmie directe, 19 fois de l'exophtalmie déviée ; 27 fois la direction n'est pas indiquée.

Fig. 9. — Exophtalmie directe consécutive à une tumeur primitive du nerf optique.

A la vérité, on n'a jamais observé, au moins dans les stades avancés, un déplacement de l'œil vers le côté interne ; mais Bohn, Heymann, Schott, Willemer, Vossius, Leber, Hue, Higgens ont constaté l'exophtalmie *en haut*. Johnson a vu de l'exophtalmie *en haut* et *en dedans*. Ritterich [1] et Teillais [2] *en bas*.

La loi de de Græfe s'applique mieux aux néoplasmes à leur début qu'à ceux qui sont à leur dernière période ; au début, l'augmentation de volume du nerf optique doit nécessairement chasser l'œil dans la direction de l'axe du nerf, qui est la même que celle de l'axe de

Fig. 10. — Exophtalmie consécutive à une tumeur secondaire du nerf optique.

[1] Ritterich, *Weitere Beiträge zur Wervollkommung der Augenkeilkunde*, Leipzig u. Heid. C. F. Winter, 1861.

[2] Teillais, *Journal de médecine de l'Ouest*, XV, p. 74-78, 1881.

l'orbite ; mais plus tard d'autres facteurs interviennent, le nerf s'allonge, s'incurve; la tumeur, en grossissant, ne reste pas cantonnée derrière le globe ; elle le déborde d'un côté ou de l'autre, surtout du côté nasal, ainsi que le fait remarquer Knapp, d'accord avec Willemer, qui place la convexité de la courbure du côté de la face interne de l'orbite. La situation de cette convexité et l'augmentation de la tumeur du côté du nez font bien comprendre pourquoi l'exophtalmie est souvent dirigée en dehors.

2° **Troubles de la motilité oculaire.** — Si l'on se rappelle ce que nous avons dit plus haut au sujet de l'encapsulement des tumeurs du nerf optique, presque toujours bien circonscrites par la gaine durale, la situation du néoplasme, à quelques millimètres du bulbe, dans la partie moyenne du nerf, l'intégrité des muscles, on comprendra que la motilité du globe doit être *souvent conservée* dans les néoplasmes que nous étudions. C'est là un point qui n'a pas échappé à la sagacité de de Græfe ; mais, comme pour l'exophtalmie, il a voulu poser une loi trop générale et trop absolue.

Sans doute, il est rare que les mouvements soient complètement abolis, mais ils sont toujours plus ou moins diminués. « Dans 12 cas, dit Jocqs, ils étaient possibles, quoique limités dans toutes les directions ; dans 29 cas ils étaient impossibles dans telle ou telle direction. » On comprend qu'il doive en être ainsi, les muscles sont distendus et fatigués par l'œil exophtalmié, le tissu péri-oculaire infiltré manque de souplesse et gêne le jeu des muscles.

D'ailleurs les particularités anatomiques du néoplasme jouent un rôle essentiel ; il importe beaucoup, pour que la motilité soit conservée, que la tumeur reste distante du bulbe, qu'entre elle et le pôle postérieur de l'œil se trouve une portion de nerf intacte, ce qui arrive fréquemment, mais non toujours. De même, la direction de l'exophtalmie n'est pas indifférente : lorsqu'elle est latérale, les mouvements sont toujours très limités du côté de la déviation ; lorsqu'elle est directe, le globe se meut plus facilement dans tous les sens.

Disons cependant que quelquefois l'œil est *immobile* à cause de l'al-

tération même des muscles. Chenantais a rapporté un cas dans lequel le droit interne et le trochléaire étaient adhérents au néoplasme. De même, dans le cas de Tillaux [1], où l'examen anatomique avait été fait par le professeur Cornil, les muscles de l'œil avaient subi une dégénérescence graisseuse très avancée ; mais de pareils désordres, qui sont habituels dans les tumeurs de l'orbite, sont tout à fait exceptionnels dans les néoplasmes du nerf optique.

3° **Signes fournis par la palpation.** — La palpation digitale permet d'explorer le tissu qui sépare l'œil de la base de l'orbite.

Dans un grand nombre de cas le doigt perçoit une sensation de dureté en des points divers de l'angle péri-orbitaire. Le plus souvent la tumeur apparaît d'abord à l'angle supéro-interne, ce qui s'accorde bien avec ce que nous savons de la direction de l'exophtalmie et de la forme en « cornet de postillon » à convexité interne, que prend le nerf optique malade.

Le doigt ne peut sentir la tumeur que plus ou moins médiatement, à travers le paquet cellulo-graisseux qui la recouvre ; de telle sorte qu'il est impossible d'apprécier le *volume exact* du néoplasme, mais on n'en a pas moins des renseignements précieux sur son existence.

Pendant qu'on pratique cet examen, il faut inviter le malade à laisser les paupières bien souples, à ne pas contracter l'orbiculaire, car les difficultés de l'examen seraient augmentées. Quelquefois la tumeur n'a été sentie que pendant le sommeil chloroformique.

Quand on a constaté l'existence de la tumeur, il faut, pour la différencier des autres tumeurs de l'orbite, s'appliquer à préciser ses rapports avec le globe oculaire et avec les parois de l'orbite.

La tumeur du nerf optique est *toujours mobile* dans l'intérieur de la coque orbitaire et ne peut avoir, avec la paroi de l'orbite, que des rapports très éloignés. L'anatomie pathologique nous a même appris que les néoplasmes que nous étudions sont libres dans l'entonnoir musculaire qui les circonscrit.

[1] Tillaux, *Gazette des hôpitaux*, 1887, t. LX, p. 161-163.

Pour bien apprécier la mobilité de la tumeur il faut imprimer au globe oculaire des mouvements de latéralité, et de haut en bas : on constate ainsi que le néoplasme suit l'œil dans ses mouvements ; de même, en repoussant l'œil en arrière, on peut augmenter la convexité du « cornet de postillon », quand il existe, et faire saillir davantage la tumeur à la partie supéro-interne, point d'élection qui doit être l'objet d'une investigation attentive.

La palpation du globe oculaire lui-même ne donne pas grand résultat ; elle a cependant permis, dans quelques cas, de reconnaître l'existence de phénomènes glaucomateux accidentels (Forster).

4° **Douleurs.** — Le nerf optique est un nerf *sensoriel*, et les lésions qu'il présente n'entraînent pas de douleurs ; mais n'oublions pas que ce nerf est entouré par des gaines dont la distension est douloureuse, et surtout qu'il est placé, par sa partie antérieure, au milieu des nerfs ciliaires, qui sont si souvent le siège des plus vives névralgies.

Jocqs a constaté l'absence de douleurs dans 63 p. 100 des cas, et Willemer dans 66 p. 100 ; c'est-à-dire que beaucoup de néoplasmes évoluent jusqu'à leur dernière période sans faire souffrir les malades ; on peut voir des tumeurs très volumineuses, avec une exophtalmie prononcée, qui n'entraînent pas la plus petite incommodité, en dehors des troubles de la vision.

Lorsque la compression du globe provoque dans ses membranes les désordres que nous étudierons plus loin : *abcès de la cornée, fonte de l'œil*, il faut s'attendre à voir l'œil s'infecter, s'enflammer et devenir douloureux ; mais ce sont là des phénomènes dépendant des complications oculaires et non de la tumeur elle-même (Roth, Poncet, Lagrange).

Cette tumeur n'est complètement indolente que dans les deux tiers des cas ; quand elle est douloureuse, la douleur peut se faire sentir, selon la distinction judicieuse de Jocqs, dans l'orbite, dans le globe lui-même ou dans le crâne.

La douleur au niveau de la tumeur apparaît généralement quand celle-ci a acquis un fort volume ; elle peut atteindre une grande intensité ; dans un cas de Tillaux (97), elle enlevait au malade tout repos, au point de rendre

l'intervention urgente ; mais cette intensité est exceptionnelle ; dans plusieurs observations, les malades, ayant d'abord beaucoup souffert, avaient ensuite vu complètement disparaître leurs douleurs.

Quand la douleur siège dans le globe, elle est la conséquence de la compression que supporte cet organe, et l'examen ophtalmoscopique ou à l'éclairage latéral, ainsi que la palpation révèlent des troubles graves, prémonitoires de la perte même de l'organe.

Lorsque les douleurs s'irradient dans le crâne, comme dans les cas de Dussaussay, de Quaglino, de Szokalski, elles sont attribuables à l'envahissement par la tumeur de la portion intra-cranienne du nerf. Le malade éprouve alors les phénomènes céphalalgiques qu'entraînent les tumeurs de la base du crâne ; un pareil symptôme est, par conséquent, d'une grande importance pour le pronostic.

Sans doute cette classification des douleurs a quelque chose d'artificiel ; il est difficile souvent de bien distinguer entre une douleur cranienne et une douleur orbitaire. Willemer fait remarquer que, bien des fois, il y avait propagation au chiasma sans douleur pendant la vie ; mais ici il ne s'agit pas d'un signe absolu, il s'agit d'un élément clinique qui, pour être comme beaucoup d'autres, inconstant et variable, n'en est pas pour cela négligeable.

A titre de curiosité nous devons mentionner dans ce paragraphe un fait observé par Tillaux ; chez son malade, la lumière, tombant sur l'œil droit sain, produisait de si vives douleurs dans l'œil gauche qu'il était obligé de tenir l'œil sain fermé. Tillaux pense que cette douleur serait un signe pathognomonique de tumeur du nerf optique ; mais l'espoir qu'il a formulé ne s'est pas réalisé, car il est le seul à avoir observé ce symptôme tout à fait singulier, puisque, depuis les expériences de Magendie, tout le monde est bien d'accord pour considérer le nerf optique comme un nerf de sensibilité spéciale et non de sensibilité générale.

5° **Troubles de la vision**. — Parmi les troubles de la vision il faut d'abord noter la *diplopie* ; ce symptôme peut apparaître au début, lorsque l'acuité visuelle est encore conservée et que l'œil est légèrement dévié par le néoplasme. On a ainsi cité un certain nombre de cas dans

lesquels la diplopie d'abord, l'exophtalmie ensuite, apparurent (V. Græfe, Quaglino, V. Haymann) ; à mesure que l'acuité visuelle faiblit, la diplopie disparaît ; chez une malade de Bohn elle persista cependant et ne cessa que peu de temps avant la mort.

La signification du symptôme n'a pas, d'ailleurs, une grande importance, puisqu'il indique tout simplement une déviation du globe que peut occasionner n'importe quelle tumeur de l'orbite ; c'est seulement au début, quand l'exophtalmie n'est pas appréciable et que la déviation est légère, qu'une diplopie coïncidant avec des désordres papillaires pourra mettre sur la voie du diagnostic.

Un petit nombre d'auteurs seulement mentionnent ce symptôme ; deux raisons peuvent servir à nous faire comprendre pourquoi il est aussi rarement observé : la première, c'est que les sujets atteints de tumeurs du nerf optique sont souvent trop jeunes pour analyser leurs sensations ; la seconde, c'est que l'acuité visuelle étant très vite altérée, l'image fausse n'est pas longtemps perceptible.

Arrivons maintenant aux *troubles de l'acuité visuelle ;* de Græfe a posé en principe que l'acuité visuelle est altérée de bonne heure dans les tumeurs du nerf optique. Ce principe, très exact, est démontré par le dépouillement de toutes les statistiques (Jocqs, Braunschweig, Finlay), mais il n'est pas absolu, et à ce sujet il convient avec Braunschweig de distinguer plusieurs types :

1° La cécité se produit *avant l'exophtalmie* [Steffan (51), Dussaussay (54), Teillais (63), Strawbridge (74)] ; à ce groupe appartiennent probablement un certain nombre de malades trop jeunes pour avoir pu fournir des renseignements précis et d'autres plus âgés qui remarquèrent, par hasard qu'un œil était absolument dépourvu de vision.

2° Dans la deuxième catégorie nous rangerons les cas dans lesquels, *immédiatement après la protrusion de l'œil*, l'acuité commence à devenir mauvaise, et à mesure qu'apparaît l'exophtalmie, s'altère lentement, constamment, jusqu'à la cécité complète.

3° Dans le troisième groupe prennent place les faits dans lesquels, *longtemps après l'exophtalmie*, l'acuité visuelle devient mauvaise ; la protrusion de l'œil est, en pareil cas, le signe le plus important, les trou-

bles visuels sont secondaires. Ce groupe ne comprend qu'un petit nombre d'observations [Hulke (81), Bohn, Heymann].

4° Le quatrième groupe de faits renferme ceux dans lesquels l'acuité visuelle n'est *pas altérée*. Ces faits sont purement exceptionnels (Knapp, Neumann).

La cause de l'amaurose, dans les tumeurs du nerf optique, est facile à comprendre ; elle résulte évidemment de l'atrophie des fibres nerveuses ou de leur remplacement par la masse tumorale ; les milieux réfringents restent indemnes et ne sont pour rien dans les troubles de l'acuité.

Par conséquent la diminution de l'acuité dépend surtout de la façon dont la tumeur se comporte par rapport au nerf ; si, parti des gaines, le nerf envahit rapidement les cloisons, il comprime et supprime les fibres nerveuses, à plus forte raison quand il se développe au milieu du nerf lui-même.

Il peut arriver cependant que les fibrilles se montrent relativement très résistantes à la compression : il en a été ainsi dans le cas de Michel, où, malgré une hyperplasie considérable des éléments cellulaires dans la substance du nerf, il n'y avait pas eu de troubles visuels pendant la vie. Un fait de de Græfe est à ce point de vue plus curieux encore : le tronc nerveux, dans sa partie intra-cranienne, était totalement absorbé par la tumeur, de telle sorte qu'il était impossible de le retrouver au milieu de celle-ci, et cependant l'acuité et le champ visuel étaient tout à fait normaux. En discutant ce phénomène, de Græfe fait remarquer que la suppression de la conductibilité fibrillaire dépend surtout de la nature et de la rapidité de l'accroissement du néoplasme.

D'habitude l'acuité visuelle décroît *lentement* à mesure que la tumeur se développe. Exceptionnels sont les cas de *cécité subite* rapportés par Leber, Galezowski, Hessdörffer ; ils sont explicables par une hémorragie spontanée survenue dans le néoplasme ou dans les gaines du nerf optique.

Exceptionnels aussi, nous l'avons déjà dit, sont les faits du quatrième groupe signalés plus haut, faits dans lesquels l'acuité visuelle *reste intacte* pendant toute l'évolution du néoplasme ; ces faits rares sont d'ailleurs parfaitement explicables : ils concernent des tumeurs développées

seulement dans les gaines du nerf optique, sans envahissement du tissu nerveux. Le cas personnel que nous avons décrit plus haut est un bel exemple de cette variété anatomique ; malheureusement dans ce cas, appartenant à un enfant de 5 ans, nous n'avons pu avoir de renseignements sur l'acuité visuelle.

Knapp [1] a rapporté au congrès d'Heidelberg une observation de ce genre, concernant une femme de 40 ans qui était atteinte d'une tumeur du nerf optique depuis trois ans et chez laquelle la vue était encore relativement conservée. De même, dans une observation de Neumann [2], nous voyons que la vue était bonne au moment de l'opération. « Le néoplasme, dit l'auteur, était en connexion avec la gaine externe ; la gaine interne était lisse et luisante. » L'examen microscopique démontra que le nerf traversait librement la tumeur et que celle-ci était surtout composée de cellules endothéliales. Il y avait des incrustations calcaires ; de là le nom de psammome que Neumann donna à sa tumeur.

Une observation de Critchett, dans laquelle ce chirurgien put extirper la tumeur sans couper le nerf, pourrait encore être rappelée ici, mais la lecture de cette observation permet de la ranger plutôt dans le groupe des tumeurs de l'orbite que dans celui des tumeurs qui nous occupent.

L'*acuité visuelle périphérique* peut avoir à souffrir autant que l'acuité centrale ; mais les observations, prises en grande partie sur des enfants, sont trop pleines de lacunes pour permettre à ce sujet d'exactes conclusions.

Braunschweig rapporte que trois fois on a signalé des rétrécissements considérables ; le champ visuel n'était conservé que du côté temporal (de Græfe). Schiess a indiqué des rétrécissements en bas et en dedans et d'autres concentriques ; dans l'un de ces cas le malade avait perdu la vision du vert.

Ajoutons enfin que le champ visuel peut être absolument conservé, même longtemps après le début, à la période d'exophtalmie. Laqueur a étudié un cas de ce genre.

[1] Knapp, Fibro-sarcome du nerf optique. *Société ophtalmol.*, Heidelberg, 1874.

[2] Neumann, Psammome du nerf optique (*Arch. f. Heilkunde*, XIII, 5, 310), rapporté par Knapp in *Transactions of the international medical Congress*, Philadelphie, septembre 1876.

Les *sensations lumineuses subjectives* manquent ; une seule fois (Hessdörffer), on a noté l'apparition de perceptions colorées, attribuables à des phénomènes d'irradiation produits par la rapide croissance de la tumeur.

En terminant cet exposé des troubles visuels, disons un mot sur la façon dont se comportent *les réflexes pupillaires ;* quand il y a amaurose complète, il n'y a pas réaction directe pour la lumière incidente, mais il y a souvent une réaction consensuelle qui s'explique par ce fait que le ganglion et les nerfs ciliaires, relativement protégés, peuvent longtemps rester intacts. La tumeur se développe dans l'intérieur des gaines et ne comprime les nerfs voisins que lorsqu'elle atteint un volume considérable.

6° **Signes ophtalmoscopiques**. — Les tumeurs du nerf optique sont bien placées pour retentir de bonne heure au niveau de la papille et entraîner dans l'œil des signes ophtalmoscopiques très évidents.

Parmi les désordres imputables à ces tumeurs, nous signalerons d'abord l'*hypermétropie*.

Il est évident que si l'œil, poussé par le néoplasme, laisse refouler la partie postérieure de sa coque, la skiascopie et l'examen à l'image droite permettront d'apprécier le raccourcissement de l'axe antéro-postérieur. Si l'œil était emmétrope, avant le développement de la tumeur, il devient hypermétrope. Ce résultat a été à la vérité rarement signalé, mais peut-être aussi l'examen n'a-t-il pas été fait à ce point de vue avec toute l'attention nécessaire ; le malade dont l'acuité visuelle est en souffrance ne se plaint pas de ce vice de réfraction accidentel, et il faut, pour le reconnaître, d'abord y songer, ensuite être en mesure de pratiquer exactement l'examen objectif.

Goldzieher[1] a noté l'hypermétropie, sans en donner le degré, chez un sujet dont l'autre œil était emmétrope ; de même, Sichel, chez un malade porteur d'une grosse tumeur bien saillante derrière l'œil gauche, constata dans cet œil, dont la papille était atrophiée, une hypermétropie forte.

[1] Goldzieher, Die Geschwülste des Sehnerven. *Arch. f. Ophthalm.*, XIX, p. 119.

Véron [1], chez un malade atteint d'une exophtalmie très marquée, et dont la tumeur était très sensible à la palpation, trouva également un très notable raccourcissement de l'axe antéro-postérieur.

Dans tous ces faits, le vice de réfraction n'a pas été mesuré ; il l'a été dans le cas de Parisotti et Despagnet (86) où, alors que l'œil sain était emmétrope, l'œil exophtalme présentait une hypermétropie de 5 dioptries avec une atrophie complète de la papille.

De Græfe, Wolffheim, Hessdörffer ont publié des observations analogues.

Ajoutons enfin que Mauthner, dans un cas, calcula que l'axe antéro-postérieur était réduit de 2 millimètres et que Braunschweig (129) a trouvé chez l'un de ses malades une hypermétropie de 7 dioptries, chez un autre de 9, chez un troisième de 6.

On ne sera pas surpris d'ailleurs de la rareté relative de ce symptôme, car on sait que les néoplasmes se développent le plus souvent dans la partie moyenne du nerf optique, par conséquent assez loin de la sclérotique ; or il faut que la sclérotique soit directement comprimée par la tumeur pour que l'axe optique soit raccourci ; quand le néoplasme siège au fond de l'orbite, il peut bien, par l'intermédiaire du coussinet graisseux qui chasse l'œil sans le comprimer, entraîner de l'exophtalmie, mais non un raccourcissement de son axe.

L'examen ophtalmoscopique permet d'observer, beaucoup plus souvent que l'hypermétropie, *de la névrite*, *des hémorragies*, *de l'atrophie papillaire*.

On rencontre toutes les formes et toutes les périodes de stase et de gonflement de la papille, depuis la simple dilatation des veines rétiniennes jusqu'à l'atrophie complète.

Il est tout naturel qu'une tumeur du nerf optique, dont le point de départ est souvent au niveau de l'entrée de l'artère centrale dans le nerf, et qui, dans tous les cas, peut secondairement comprimer les vaisseaux centraux, entraîne des désordres circulatoires papillaires. Les caractères de cette stase dépendent de la rapidité de propagation du néoplasme ; quand il s'accroît très vite, on observe une volumineuse papille étran-

[1] Véron, Myxo-fibrome du nerf optique. *Recueil d'ophtal.*, t. V, p. 32, 1883.

glée ; Pufahl (62) vit dans un cas la papille devenir polypoïde, faire une énorme saillie dans le corps vitré. Hessdörffer (84), dans une observation analogue, a trouvé après l'énucléation une papille saillante de 2 millimètres.

Le gonflement de la papille peut se limiter à une moitié, s'élevant à pic au-dessus de l'autre moitié. Il en était ainsi dans une observation de de Græfe, et Willemer, la commentant, propose d'expliquer cette proéminence localisée de la papille par une infiltration à ce niveau des éléments de la tumeur. Knapp admet cette opinion de Willemer et fait remarquer que, généralement, la papille gonflée par une infiltration séreuse présente des bords uniformes, à pente douce, alors qu'une papille infiltrée par un néoplasme n'est saillante que dans les points qui ont proliféré. Nous pensons qu'il faudrait des examens histologiques précis pour appuyer cette hypothèse que repoussent les données anatomiques les mieux assises. Nous savons, en effet, que les néoplasmes du nerf optique n'ont aucune tendance à se propager dans l'intérieur de l'œil.

On a quelquefois remarqué de l'amaurose avec un fond d'œil normal (Hulke[1]), Knapp a de même constaté l'intégrité des membranes profondes et de la papille chez un sujet présentant une exophtalmie considérable ; plus tard, il vit se développer de la névrite ; chez une autre patiente du même auteur, l'exophtalmie existait depuis trois ans quand la stase papillaire se produisit. Steffan, au contraire, trouva de la rétinite avant l'exophtalmie. Boklski, chez un sujet dont la vue était modérément troublée, 5 mois après l'exophtalmie, constata de l'hyperhémie veineuse avec pulsation de la veine centrale sous la pression du doigt. Tout le reste était normal.

On voit que rien n'est plus inconstant que la période et l'ordre relatif dans lesquels se développent les signes de stase et de névrite.

L'atrophie optique, sans aucun signe de névrite antérieure, a été constatée par beaucoup d'auteurs. Alt la signale 6 ans après l'exophtalmie, Sichel 9 ans, Dusaussay 6 ans, Higgens 2 ans après le début du mal. Dans le cas de Higgens, la malade était probablement sous le coup d'une propagation cérébrale ; toujours d'ailleurs l'atrophie s'est présentée avec

[1] Hulke, Névrome faux du nerf optique. *Ophl. hosp. reports.* London, 1882.

les caractères de l'atrophie optique d'origine descendante ; le nerf optique était très aminci dans le cas de Alt ; dans celui de Dussaussay, il était métamorphosé en un mince cordon fibreux.

Quand on trouve des *hémorragies dans le fond de l'œil*, il convient de se demander si elles dépendent de l'état général du sujet, de l'athérome artériel ou de la présence du néoplasme ; c'est par l'athérome qu'il convient d'expliquer la rétinite hémorragique que présentait le sujet observé par Galezowski ; mais il n'en est pas de même des taches blanchâtres, rappelant les lésions de la rétinite albuminurique, observées par Brailey, Braunschweig ; ces désordres sont des dégénérescences rétiniennes consécutives à l'état congestif prolongé de la membrane.

Nous devons signaler ici, d'après Braunschweig, les faits mentionnés par Mauthner et Straub ; le premier vit dans la rétine gonflée *des plis à peine sensibles* ; le second, une anse veineuse qui semblait faire directement saillie dans le corps vitré ; ces constatations paraissent justifier l'hypothèse de Goldzieher qui, à l'autopsie d'un œil qui n'avait pu être exploré sur le vivant à cause de l'opacité de la cornée, trouva de petits décollements microscopiques, produits sans doute par la poussée des anses veineuses variqueuses faisant saillie dans le corps vitré.

Si nous ajoutons que de Græfe a noté le *pouls artériel* dans les tumeurs du nerf optique, nous aurons dit tout ce que comporte l'étude des tumeurs primitives de ce nerf.

Quand on a trouvé d'autres désordres, il est probable, sinon certain, qu'il s'agissait de lésions rétiniennes propagées au nerf optique.

En passant en revue les faits dans lesquels ces gros désordres, autres que la papillite, la névrite et l'atrophie intra-oculaire ont été observés, nous nous trouvons en présence des observations de Steffan [1], de Savary [2], d'Armaignac [3], de Teillais [4] et de Reich [5], dont il importe de faire ici la critique.

[1] Steffan, Fibro-sarcome du nerf optique. *Augenheilanstalt in Frankfurt*, 1873-74, p. 33-36.

[2] Savary, Notes cliniques (tumeur de l'orbite). *Annales d'ocul.*, LXXII, p. 214.

[3] Armaignac, *Journal de méd. de Bordeaux*, 1878, p. 104.

[4] Teillais, *Journal de médecine de l'Ouest*, XV, p. 74-78, 1881.

[5] Reich, *Arch. f. Ophthalmol.*, XXII, p. 103-110, 1876.

Le cas de Steffan est le plus embarrassant. Une névrite par stase, accompagnée d'apoplexie, se transforme en atrophie ; plus tard, après apparition passagère d'une exophtalmie modérée, il se produit de l'iritis et de l'opacité du corps vitré, puis s'ajoute une névralgie ciliaire et du glaucome. Willemer fait remarquer avec raison que l'épaississement du nerf optique et tous les symptômes observés pouvaient provenir de quelque processus inflammatoire dans les gaines vaginales ; mais ce n'est là qu'une hypothèse qui ne permet pas de rayer le cas de Steffan du groupe des sarcomes, puisque telle a été l'opinion de l'auteur ; il est permis cependant, imitant en cela Braunschweig et Willemer, d'émettre de fortes réserves au sujet de l'exactitude du diagnostic.

L'observation de Savary est plus facile à classer. Cet auteur conclut à un myxo-sarcome indubitable, dont le point de départ aurait été la gaine du nerf optique, et il donne la description suivante : « Du côté de l'œil, rétine décollée, corps vitré transformé en une masse calcaire, vestige du cristallin dans la chambre antérieure. »

Cette description très courte s'accorde mal avec l'hypothèse d'une tumeur primitive du nerf optique, quand on considère que le néoplasme s'était accru très vite et qu'il y a eu, après l'opération, une récidive très rapide.

Moins douteuse encore que l'observation de Savary est celle d'Armaignac, qui est certainement un cas de gliome rétinien avec propagation secondaire au nerf optique. Le premier symptôme fut un reflet blanchâtre du fond de l'œil ; plus tard, le bulbe grossit, la cornée s'ulcéra et un gros noyau granuleux apparut à l'ouverture de la perforation ; après avoir fait l'examen microscopique, notre confrère de Bordeaux émit d'ailleurs l'hypothèse d'une tumeur rétinienne primitive.

Avec Jocqs nous considérons encore comme douteux le cas de Teillais qui débuta par du glaucome ; lorsque 4 ans plus tard, et après la production de l'exophtalmie, on pratiqua l'énucléation, on trouva un néoplasme intéressant à la fois les membranes de l'œil et le nerf optique. L'examen histologique n'ayant pas été fait, on ne peut dire ce qu'était cette tumeur intra-oculaire, mais tout porte à penser qu'il s'agissait d'un sarcome sorti du globe par les gaines et ayant envahi secondairement le nerf de la deuxième paire.

Nous en dirons autant de l'observation de Reich, qui constata, à travers une pupille gris jaunâtre et dilatée, à bords irréguliers, des épaississements filamenteux dans le cristallin et, derrière lui, une masse jaunâtre diffuse, rouge par places, et avec des vaisseaux. Il y avait aussi les signes d'une tumeur du nerf optique ; mais rien n'autorisait Reich à croire celle-ci primitive. Au contraire, tout ce que nous savons de la pathologie des tumeurs de l'œil nous invite à considérer la tumeur intra-oculaire comme s'étant développée la première.

7° **Troubles orbitaires consécutifs à la compression produite par la tumeur.** — On comprend très bien le rôle mécanique que doit jouer dans l'orbite la tumeur du nerf optique. Selon le point où elle s'est développée, elle repousse en avant ou en arrière le tissu adipeux qui, pour la plus grande part, remplit la loge orbitaire. Habituellement ce tissu est refoulé en arrière, mais non toujours, ainsi qu'en témoigne l'observation de Parisotti et Despagnet.

Dans les premiers stades du développement néoplasique, le *paquet graisseux* seul est refoulé, et c'est par son intermédiaire que se produit l'exophtalmie ; les muscles et les nerfs échappent à la pression, les parties les plus exposées sont celles qui se trouvent entre la tumeur et la pyramide orbitaire. Plus le lieu d'origine de la tumeur est loin de l'œil, plus sont menacées les insertions postérieures des muscles, ainsi que les nerfs, notamment les filets qui représentent les branches afférentes du ganglion ophtalmique.

Les *muscles* conservent longtemps leur intégrité, parce que la tumeur se développe loin de l'anneau de Zinn où ils s'insèrent, et surtout parce que le néoplasme reste d'habitude bien encapsulé. Nous ne connaissons que l'observation de Tillaux dans laquelle les muscles se confondaient avec le néoplasme. Cependant, sans être envahis par la tumeur, les muscles peuvent avoir subi des modifications intéressantes. Ainsi Rothmund signale l'élargissement des tendons au niveau de leurs insertions et celui du corps du muscle au niveau du néoplasme. Lidell et Voss constatèrent également que les muscles et les rameaux nerveux, très amincis, s'étalaient sur la capsule de la tumeur extirpée ; malgré tout, l'œil avait

conservé sa mobilité, ce qui prouve la grande force de résistance de l'appareil moteur.

Dans un des faits de Leber, publié par Willemer, *la glande lacrymale*, repoussée en avant, apparaissait sous la forme d'une petite amande mobile, sous la paupière en haut et en dehors.

Nous n'insisterons pas sur l'aplatissement du globe oculaire, d'où résulte l'hypermétropie dont nous avons parlé, et nous signalerons ici que la compression qui s'exerce sur les vaisseaux explique les phénomènes glaucomateux, le pouls artériel observé par Sichel, de Græfe, ainsi que par Steffan, dont, nous l'avons vu, l'observation ne va pas sans quelques contestations.

Lorsque la compression du globe dure depuis longtemps, sa nutrition peut être compromise, la cornée se sphacèle, l'œil s'infecte, une panophtalmie se développe ; c'est là ce qui s'est produit dans l'une de nos observations. Rothmund et Poncet ont cité des cas dans lesquels, sans sphacèle, sans inflammation aiguë, le globe de l'œil est d'abord devenu phtisique, puis a presque disparu. Dans le cas de Sutphen, « the globe was entirely absent » ; mais cette résorption à froid du globe oculaire est exceptionnelle ; c'est par les *lésions cornéennes* que commencent d'habitude les désordres du globe.

Ces lésions tiennent à la saillie du bulbe que les paupières ne protègent plus, le laissant ainsi, avec une nutrition qu'appauvrit la compression des vaisseaux, dans la situation où il se trouve dans le lagophtalmos. Ces lésions cornéennes varient de l'exfoliation de l'épithélium jusqu'à la perforation et au sphacèle total de la membrane. Le cristallin et le corps vitré passent par l'ouverture, comme dans le cas de Lidell ; le globe devient le débris informe qu'on constate dans les ophtalmies purulentes qui ont entraîné la fonte de la cornée ; il ne reste plus qu'un très petit moignon. Tout ceci dérivant de l'exophtalmie est bien évidemment la conséquence de la compression exercée par le néoplasme sur tout ce qui est au-devant de lui.

Sous l'influence de la pression, *les paupières* subissent des modifications de nature mécanique.

La paupière inférieure se dégage rapidement de l'étreinte que lui

impose l'exophtalmie, elle passe en dessous et en arrière du globe qu'elle sert dans la suite à brider et à étrangler ; la paupière supérieure, au contraire, commence par céder à la pression, continue à recouvrir l'œil ; elle s'aplatit, s'amincit au point qu'on peut voir la cornée par transparence (Vossius), prend une coloration brunâtre, ou livide, sur laquelle se détachent les veines de la région, augmentées de nombre et de calibre par la stase du sang. Pendant longtemps, même alors qu'elle est distendue, la paupière supérieure conserve les mouvements que lui imprime son muscle élévateur. En même temps que les paupières, la conjonctive souffre ; il se produit, surtout en bas, de l'œdème, du chémosis ; plus tard il se fait dans la conjonctive des érosions avec sécrétion purulente, parfois de véritables sphacèles de la membrane.

Enfin, après les parties molles, *le squelette de l'orbite* peut subir l'influence de la compression. La cavité orbitaire se dilate au point d'augmenter beaucoup sa capacité. Kunachowitch [1], Lidell [2] et Rothmund [3] ont rencontré en pareil cas des cavités orbitaires deux fois plus grandes que la normale.

Cette dilatation résulte d'une usure par pression qui amincit régulièrement et progressivement la paroi osseuse. Cette paroi osseuse n'est pas envahie par la tumeur ; aussi ne trouve-t-on que très rarement des perforations spontanées, mais une paroi extrêmement mince, que l'opérateur est exposé à perforer pendant l'extirpation du néoplasme (Johnson). A titre d'exception nous pouvons cependant mentionner l'observation de Hessdörffer, qui trouva une petite perforation dans le plancher de l'orbite, et peut-être les cas de Chenantais et de Billroth, qui sont loin d'être des exemples bien définis de tumeurs du nerf optique.

Quand la tumeur se propage du côté du bout central du nerf optique, on trouve un élargissement du trou optique. Johnson put introduire dans un trou optique ainsi dilaté l'extrémité de son index.

[1] Kunachowitcht, Myxome du nerf optique. *Med. Obozrainie*, XXIX, p. 293, Moscou, 1885, traduit in Th. Jocqs.

[2] Lidell, A case of neuroma of the optic nerve. *N.-Y. Journal of med.*, VIII, p. 151, 1880.

[3] Rothmund, Neurom (Cystose Degeneration) des Sehnerven. *Klin. Monatsblatt. f. Augenheilk.*, I, p. 261, 1863.

En pareil cas apparaissent des phénomènes cérébraux, par lesquels nous allons terminer cet exposé symptomatique.

8° **Phénomènes cérébraux.** — Les phénomènes cérébraux sont rares pour deux raisons : d'abord, parce que, ainsi que nous l'avons vu plus haut, les tumeurs du nerf optique se propagent assez rarement dans le crâne, et ensuite parce que, même lorsque le chiasma et la base du crâne sont envahis, il n'y a pas toujours de troubles cérébraux correspondants. Il convient d'ailleurs de remarquer que les troubles encéphaliques se développent quelquefois dans le cas où la tumeur est encore confinée à l'orbite, si bien que la valeur symptomatique des phénomènes de ce genre n'est pas précise.

Un certain nombre d'observations, cependant, dans lesquelles on a constaté des troubles cérébraux, méritent d'être retenues. Dans le cas de Holmes [1] nous voyons que le malade avait, outre de la céphalalgie, des étourdissements, qu'Holmes expliqua par la présence d'une tumeur intracranienne. De même, dans l'observation de Quaglino, le malade avait des bourdonnements d'oreille ; six mois après l'opération il succomba avec de violentes douleurs de tête, du délire, des vomissements et des convulsions. Il y avait dans ce cas, très vraisemblablement, un prolongement intra-cranien ; un malade de Lidell, moins gravement atteint que ceux de Holmes [1] et de Quaglino [2], avait du côté malade une surdité qui venait par accès.

Les phénomènes cérébraux peuvent d'ailleurs être extrêmement variables : un malade de Higgens était idiot, un autre de Goldzieher avait des paralysies diverses. Huc a constaté de la parésie dans les membres inférieurs et de l'hébétude chez un malade qui, à l'autopsie, présentait une tumeur dans la portion intra-cranienne du nerf optique.

Un sujet de Knapp avait de l'apathie, de l'hydrocéphalie, de la parésie musculaire, que l'éminent professeur de New-York put rattacher à

[1] Holmes, Thirteen cases of ocular tumour with a case of tumour of the optic nerve. *Arch. of ophthal.*, VI, p. 291, 1877.

[2] Quaglino, Missoma del nervo ottico, esame anatomico. *Annali di ottalmologia*, I, p. 33, 1871.

une propagation intra-cranienne. Strawbridge mentionne aussi, sans les décrire amplement, des symptômes cérébraux dans les tumeurs du nerf optique.

Quelquefois les accidents cérébraux sont plus dramatiques ; on a constaté de véritables *crises épileptiformes* chez un malade de Alt ; ces crises avaient apparu, pour la première fois, trois ans après le début de l'exophtalmie et revenaient jusqu'à quatre fois par jour. Après l'opération, elles n'apparurent plus que trois fois en trois mois ; il y avait probablement une propagation cranienne.

Ajoutons enfin que Peabody[1] a observé une *méningite* causée par une tumeur du nerf optique ; il y avait de l'abattement général, de l'apathie, des nausées, que l'auteur explique par la présence d'une petite tumeur de la grosseur d'un pois, siégeant sur la partie intra-cranienne du nerf optique et ayant elle-même entraîné une très légère méningite locale.

Après avoir ainsi fait ressortir, autant qu'il est nécessaire, l'importance de ces faits isolés, nous devons ajouter qu'en réalité ils doivent tous être considérés comme exceptionnels ; même, lorsque la tumeur s'est propagée jusque dans le crâne, la *réaction cérébrale est modérée ;* et cette absence de réaction de la part du cerveau n'est pas propre aux tumeurs du nerf optique.

Toutes les tumeurs de l'orbite sont passibles de la même remarque. Jocqs signale expressément, d'après Panas, que souvent, sans qu'aucun symptôme spécial se soit manifesté, on trouve dans les opérations sur l'orbite les parois osseuses défoncées et le crâne envahi. C'est là une vérité à l'appui de laquelle nous pourrions citer plusieurs observations personnelles, s'il était besoin de démontrer encore ce fait bien établi ; on a trouvé maintes fois dans les autopsies des tumeurs intra-craniennes qui avaient passé complètement inaperçues ou dont la première manifestation, survenue longtemps après le début du mal, avait été aussitôt suivie de la mort.

9° **Troubles de l'état général.** — L'état général des malades est d'habitude très satisfaisant dans les tumeurs du nerf optique qui,

[1] Peabody, Sarcoma of right optic nerve. *Med. Rec.*, XXIII, p. 216. New-York, 1883.

ainsi que nous l'avons vu, restent souvent encapsulées, sans grande tendance à la propagation locale et avec une aptitude très modérée à la généralisation.

Les *ganglions lymphatiques* ne sont pas malades dans l'affection qui nous occupe ; les tumeurs du nerf optique se comportent, à ce point de vue, comme des tumeurs cérébrales.

Dans une observation, appartenant à Forster [1], l'engorgement des ganglions cervicaux est signalé, mais ce cas lui-même n'est nullement démonstratif, car les ganglions intéressés siégeaient du côté opposé à celui du néoplasme.

Le seul fait dans lequel l'état des ganglions eut quelques rapports avec le néoplasme est celui de Lawson [2]; il s'agissait, dans ce cas, d'un sarcome à cellules rondes, petites, à type malin, provenant de la gaine du nerf optique ; après opération largement faite, la récidive survint, et l'orbite ne tarda pas à se remplir d'une tumeur solide, fongueuse, saillante entre les deux paupières. Les ganglions parotidiens, sous-maxillaires et carotidiens étaient engorgés, mais ce n'étaient pas les seuls organes éloignés de l'orbite qui fussent intéressés : l'autopsie montra que les ganglions péri-bronchiques et mésentériques étaient également dégénérés ; il existait, en outre, une tumeur secondaire autour de la tête du pancréas et du duodénum, une dégénérescence secondaire du rein droit, quelques nodules dans la rate, plusieurs tumeurs secondaires dans le foie.

BOSTON MEDICAL LIBRARY JAN 18 1908

Ce cas avait donc gravement retenti sur l'état général ; mais il convient de remarquer qu'il s'agissait d'un sarcome de la *gaine* du nerf optique et non du nerf lui-même. Ce sont en effet ces dernières tumeurs qui ont des caractères spéciaux, presque toujours ceux du myxo-sarcome ; les tumeurs des gaines, au contraire, peuvent plus facilement revêtir tous les caractères des sarcomes malins (angio-sarcomes), et s'éloigner beaucoup du type bien défini du sarcome du nerf optique, qui est un myxo-sarcome relativement bénin.

[1] Forster, Zur Kenntniss der Orbitalgeschwülste, deren Ausgangspunkte und Fortpflanzungsbahnen. *Arch. f. Ophthal.*, XXIV, p. 103, 1878.

[2] Lawson, A case of myxo-fibroma of the optic nerve sheath. *Oph. hospit. rep.*, vol. X, p. 296. London, 1882.

Tant qu'elles sont *petites*, les tumeurs du nerf optique n'occasionnent pas une gêne bien considérable, elles sont peu ou point douloureuses, ne fatiguent pas le sujet, qui, même dans le cas d'une exophtalmie considérable, conserve une santé assez bonne.

Toutefois, il est bien évident qu'à la longue les néoplasmes du nerf optique produiraient des troubles orbitaires capables de retentir sur l'état général si la propagation à l'encéphale n'entraînait rapidement la fin du malade. Les troubles généraux ont été rarement signalés, parce que les symptômes si apparents de l'affection, l'exophtalmie, les désordres oculaires, forcent de bonne heure la main du chirurgien, et ce qui ressort, en somme, de l'examen attentif des faits, c'est que les symptômes généraux sont particulièrement tardifs et évitables par une bonne thérapeutique.

Nous allons d'ailleurs compléter ce qu'il importe de connaître au sujet de la malignité de ces néoplasmes, en étudiant la marche, la durée, et la terminaison de cette affection.

§ 5. — Marche, durée, terminaison.

Au début, l'affection se manifeste en général, chez l'adulte, par l'apparition du *strabisme* et de la *diplopie;* chez l'enfant, par le strabisme seulement, parce que son jeune âge ne lui permet pas de se rendre exactement compte de la vision double ; ce sont les parents qui d'habitude sont impressionnés par le strabisme.

Plus rarement, avant le strabisme et la diplopie, apparaît l'exophtalmie directe, en même temps que la perte progressive de l'acuité visuelle, qui est aussi un signe de début.

A la même période, l'examen ophtalmoscopique donne d'excellentes indications en montrant une stase papillaire, précédant la névrite qui prépare l'atrophie. Il n'est pas impossible, cependant, qu'on trouve l'atrophie d'emblée.

A partir de cette période de début, qui dure quelques mois, deux facteurs symptomatiques dominent la scène morbide : ce sont l'*exophtalmie* et les *troubles de la vision*.

L'exophtalmie marche lentement, mais fait des progrès continus ; nous avons vu qu'elle arrive ainsi jusqu'à distendre les paupières au maximum, à produire du chémosis ; plus tard, quand les paupières ne peuvent plus recouvrir le globe, elle entraîne tous les accidents de lagophtalmos : ulcération, perforation, fonte purulente de la cornée.

Pendant que l'exophtalmie, se développant lentement, atteint d'énormes proportions, l'observateur est frappé par le degré, relativement très grand, de mobilité que conserve l'œil dans la situation critique où il se trouve.

Cette mobilité tient à ce que l'œil n'est pas enclavé dans l'orbite et qu'il peut, dévié ou non, faire toujours des mouvements plus ou moins étendus. Ces mouvements ne disparaissent qu'après la suppuration et l'atrophie de l'organe.

Les douleurs surviennent à cette période ; elles sont d'habitude le résultat des complications oculaires : sphacèle de la cornée, panophtalmie ; quelquefois aussi elles résultent du volume excessif de la tumeur elle-même qui comprime la branche ophtalmique de Willis.

En somme, diminution de l'acuité visuelle, exophtalmie directe ou peu déviée, diplopie, perte complète de la vision, augmentation de l'exophtalmie, conservation relative de la mobilité du globe, complications intra-oculaires, douleurs, accidents cérébraux, tel est l'ordre habituel dans lequel se déroule le cortège des symptômes des tumeurs du nerf optique.

La *terminaison* est favorable souvent, parce que les cas publiés sont ceux qui ont été soumis à une opération, mais il est évident qu'elle serait presque toujours désastreuse si on n'intervenait pas. Il est probable, sinon certain, qu'abandonnée à elle-même la tumeur se propagerait très souvent par le chiasma à la base du crâne. En admettant que le néoplasme restât limité au nerf optique par l'accroissement indéfini de son volume, il userait, envahirait les parois de l'orbite et, après avoir détruit l'œil, constituerait un fongus qui finirait par emporter le patient.

La *durée* de l'affection, comme sa gravité d'ailleurs, dépend essentiellement de sa nature ; il faut s'attendre à voir le fibrome marcher beaucoup plus lentement que le sarcome névroglique. L'observation de Parisotti et Despagnet concerne une malade dont la tumeur, un fibrome du

nerf optique, à mis vingt ans à évoluer, et à côté de ce cas, exceptionnel par sa lenteur, nous pouvons citer celui de Lawson, exceptionnel par sa rapidité ; il s'agissait d'un sarcome à petites cellules développé dans les gaines et ayant envahi, ainsi que le révéla l'autopsie, presque tous les viscères.

Chez les enfants l'évolution est plus rapide en général que chez les adultes. Avec Jocqs nous pouvons signaler à l'appui de cette assertion :

1° Une durée de 5 mois, chez un enfant opéré à l'âge de 7 ans (fibro-sarcome) ;

2° Une durée de 10 mois, chez un enfant opéré à l'âge de 15 mois (sarcome fibro-plastique) ;

3° Une durée d'un an, chez un enfant opéré à l'âge de 8 ans (myxo-sarcome).

Chez l'adulte la durée et la malignité des néoplasmes sont un peu différentes ; le néoplasme évolue plus lentement, et il n'est pas rare de constater qu'il a fallu des années pour entraîner des phénomènes appréciables.

Il est impossible d'être actuellement plus précis dans ces considérations sur la marche et la terminaison des tumeurs du nerf optique ; il est certain que tout dépend de la structure intime du néoplasme, mais malheureusement il s'en faut de beaucoup que tous les observateurs aient fait suivre leur étude clinique d'un examen histologique complet. Beaucoup de tumeurs ont été examinées très sommairement et restent, par conséquent, inconnues au point de vue de leur structure intime. Ceci explique pourquoi il n'est pas possible de démontrer, statistique en mains, que la différence dans l'évolution des cas dépend des diverses variétés cliniques auxquelles ces cas appartiennent.

§ 6. — **Diagnostic.**

Le diagnostic différentiel repose essentiellement sur les symptômes fondamentaux, qu'on peut ainsi grouper :

1° Marche lente, sans douleurs, sans phénomènes inflammatoires ;

2° Perte prématurée ou diminution rapide de l'acuité visuelle, signes ophtalmoscopiques ne paraissant pas en rapport avec la diminution de l'acuité ;

3° Mobilité du globe relativement bonne ;

4° Tumeur palpable à l'intérieur de l'entonnoir musculaire, saillante surtout en dedans et en haut, et se dirigeant vers le trou optique.

Ce sont là les symptômes qu'il faudra avoir toujours présents à l'esprit quand viendra l'heure du diagnostic différentiel.

Ce diagnostic peut être fait à trois périodes :

1° A la période de début ;

2° A la période d'état ou d'exophtalmie très marquée ;

3° A la dernière période, ou période des complications oculaires.

1° **Période de début.** — On peut confondre une tumeur du nerf optique avec une paralysie musculaire, le goitre exophtalmique, une tumeur orbitaire et même une tumeur cérébrale au début.

Une *paralysie musculaire légère* produit un strabisme modéré et de la diplopie, comme le néoplasme du nerf optique, mais ne diminue pas comme lui l'acuité de la vision et n'entraîne pas de signes ophtalmoscopiques papillaires.

Le *goitre exophtalmique* au début se caractérise quelquefois uniquement par un peu d'exophtalmie, et même cette exophtalmie peut être unilatérale ; de plus, elle est directe, et tous ces caractères permettent de songer à une tumeur du nerf optique à la première période. Il faudra encore ici interroger attentivement le fond de l'œil, indemne dans le goitre, souvent intéressé dans le néoplasme du nerf optique, et surtout l'acuité visuelle qui, dans ce dernier cas, est altérée de très bonne heure.

Une *tumeur orbitaire au début* entraîne toujours une exophtalmie latérale ; l'œil est poussé du côté opposé à la tumeur ; elle n'intéresse pas l'acuité visuelle et ne détermine aucun phénomène de compression dans le nerf optique avant d'avoir atteint un volume considérable.

Les *tumeurs cérébrales* ont souvent, comme symptôme initial, des désordres papillaires typiques ; ce sont des papillites, des névrites par stase, extrêmement nettes, quoique permettant encore une acuité relative-

ment bonne ; ce dernier signe suffira à établir le diagnostic différentiel, car, au contraire, dans les tumeurs du nerf optique, l'acuité visuelle est plus abaissée que ne l'indiquent les lésions, d'habitude modérées, de la papille.

Quelquefois la papillite consécutive aux tumeurs a un aspect spécial : ses bords sont taillés à pic, avec prédominance du gonflement dans une région limitée ; il en était ainsi dans un cas de de Græfe, et l'éminent ophtalmologiste pensa à l'envahissement de la papille par la tumeur ; mais c'est là un signe dont nous connaissons d'avance l'extrême rareté, puisque les tumeurs du nerf optique n'envahissent jamais l'œil.

En somme, au début, le diagnostic différentiel est difficile, et souvent il faudra agiter diverses hypothèses en attendant les événements, qui viendront plus tard éclairer le chirurgien.

2° **Période d'état.** — Nous appelons période d'état celle dans laquelle l'exophtalmie est très évidente. Le diagnostic différentiel est à faire ici avec les tumeurs primitives de l'orbite ou celles qui, nées dans les cavités voisines, l'ont envahi secondairement.

La *palpation* sera pour le diagnostic un moyen très précieux ; elle donne les renseignements suivants (Jocqs) :

1° La tumeur est séparée des parois orbitaires ;

2° Elle est plus ou moins mobile sous le doigt ou avec l'œil ;

3° Elle semble se trouver derrière l'œil, sur le prolongement du nerf optique.

Quand la palpation révèle ces trois caractères, il n'y a guère de doute qu'il ne s'agisse d'une tumeur du nerf optique, et le diagnostic est absolument certain si, en même temps que ces trois constatations fournies par la palpation, nous nous trouvons en présence de la perte complète de l'acuité visuelle et d'un globe oculaire encore très mobile.

Lorsqu'il y aura doute on songera à une tumeur orbitaire développée dans les parois ou dans les parties molles.

Dans les parties molles on peut avoir affaire à un lipome, un kyste, une tumeur vasculaire, un sarcome.

Le *sarcome* est une tumeur maligne, qui se développe beaucoup

plus vite que les néoplasmes du nerf optique et qui atteint de grandes proportions sans altérer notablement la vision ; les tumeurs vasculaires sont reconnaissables à leur réductibilité, à leur bruit de souffle, à la couleur qu'elles donnent à la peau, à la lenteur habituelle de leur évolution, et comme les autres tumeurs orbitaires, elles exercent sur la vision une action nulle ou médiocre, au contraire des néoplasmes du nerf optique.

Les *kystes*, les *lipomes* acquièrent un volume très important sans comprimer le nerf, qui peut longtemps se défendre contre eux ; ils entraînent une exophtalmie latérale en général très accusée.

Les tumeurs *développées dans les parois de l'orbite* n'ont aucun des caractères signalés plus haut : elles ne s'enfoncent pas derrière l'œil sur le prolongement du nerf optique, elles ne sont pas mobiles sous le doigt ; enfin, elles ne sont pas séparées des parois orbitaires. Ce sont des exostoses ou des sarcomes périostiques ou des tumeurs émanées des cavités voisines : sinus frontal, fosses nasales, sinus maxillaire.

3° **Période des accidents oculaires.** — Lorsque l'œil, sous l'influence de la compression et à cause de l'exophtalmie, n'est plus recouvert par les paupières, il s'ulcère, s'enflamme et s'atrophie ; à cette période le diagnostic est établi très nettement par plusieurs ordres de symptômes : 1° ceux qui viennent de se dérouler et que le malade ou l'entourage racontent : perte précoce de l'acuité, absence presque complète de douleurs, marche lente de l'affection ; 2° ceux que révèle la palpation qui, derrière l'œil fortement poussé en avant, permet d'explorer l'orbite et de toucher le néoplasme lui-même ; 3° la direction de l'exophtalmie, qui, à peu de chose près, se produit selon l'axe du nerf optique ; 4° la mobilité du globe, dont la musculature n'a presque pas souffert.

Nous n'insisterons pas plus longtemps ici sur ce diagnostic différentiel. Au début, il est très difficile, et tout ce que nous dirions n'empêcherait pas de tomber dans l'erreur ; à la fin, il est facile, et il serait superflu de faire ressortir encore les symptômes prédominants que notre étude clinique a eu pour but de bien mettre en relief.

§ 7. — Pronostic.

Nous pourrons être très bref sur ce sujet après tout ce qui vient d'être dit ; les tumeurs du nerf optique sont d'ailleurs assez bénignes, en général, pour bénéficier largement de l'intervention chirurgicale ; mais elles sont graves en ce sens qu'elles nécessitent une intervention capable d'entraîner des accidents sérieux.

Le nombre des cas de mort consignés dans les statistiques est loin d'être négligeable. Sur un total de 94 faits, Braunschweig en compte 11 qui sont ainsi dénombrables. La mort est survenue après une intervention.

1° Roux (1848), mort par méningite au bout de quelques jours;

2° Ritterich (1861), tumeur intra-cranienne comprenant le chiasma. Méningite ;

3° De Græfe (1866), tumeur intra-cranienne des deux nerfs optiques. Mort par méningite en 13 jours ;

4° Billroth (1869), endothéliome. Mort par méningite ;

5° Dussaussay (1875), psammome. Mort par méningite au bout de 8 jours ;

6° Mauthner-Scott (1877), glio-sarcome. Tumeurs intra-craniennes des deux nerfs optiques et du chiasma. Mort de méningite le septième jour ;

7° Willemer-Leber (1879), myxo-sarcome. Tumeur des deux nerfs optiques et du chiasma. Mort de méningite au bout de 9 jours ;

8° Huc-Richet (1882), fibro-sarcome. Tumeur du nerf optique dans son trajet intra-cranien. Mort de méningite le neuvième jour ;

9° Richet (1885), sarcome angiolitique. Mort de méningite en peu de jours ;

10° Galezowski (Parisotti-Despagnet), fibrome. Mort de méningite le deuxième jour ;

11° Szokalski, sarcome du nerf optique. Récidive. Nouvelle opération et mort de méningite.

Aux cas de mort rapportés par Braunschweig, nous pouvons ajouter les suivants :

12° Syme, F. de 22 ans, myxo-sarcome. Enucléation. Mort par fièvre typhoïde 6 semaines après l'opération ;

13° Keyser, 8 ans, gliome, énucléation, extirpation. Mort de méningite 3 jours plus tard ;

14° Adamuck, 35 ans, myxo-sarcome, extirpation. Mort de méningite 11 jours après;

15° Burnett, 7 ans, tumeur mésoblastique, sans autre dénomination, énucléation. Mort 32 mois après l'opération ;

16° Finlay, 55 ans, fibro-sarcome alvéolaire, énucléation et extirpation de la tumeur.

Mort, un an après, d'accidents cérébraux. La tumeur est en partie alvéolaire, en partie myxomateuse ;

17° Kalt, sarcome endothélial ; extirpation avec conservation de l'œil. Suppuration ; 8 jours après, énucléation. Mort 10 jours plus tard ;

18° Collins-Marshall, tumeur du nerf optique droit, exentération de l'orbite ; mort 2 ans et demi plus tard avec une énorme tumeur intra-cranienne ;

19° Byers, 17 ans, fibromatose du nerf optique ; enlèvement de la tumeur avec conservation de l'œil. Récidive 6 mois après dans l'orbite. Mort 10 ans après par tumeur intra-cranienne.

Parmi ces observations on remarquera que 6 au moins remontent à la période pré-antiseptique, et que par conséquent la terminaison fatale peut s'expliquer par une infection facilement évitable de nos jours ; parmi les autres faits malheureusement il existe trois cas de néoplasmes malins ayant envahi la cavité cranienne.

Cet envahissement de la cavité cranienne est le gros fait qui assombrit le pronostic des tumeurs du nerf optique ; quand cet envahissement a eu lieu, il est matériellement impossible de se rendre maître du mal.

En dehors des 19 cas malheureux que nous venons de citer, il faut signaler ici ceux dans lesquels le chirurgien n'a fait qu'une opération incomplète, ce dont il s'est aperçu en constatant que la section faite au niveau du trou optique n'a pas porté sur un nerf intact.

Il faut s'attendre alors à voir apparaître des accidents cérébraux ; dans un cas de Goldzieher (50), en même temps qu'il y avait récidive du côté de l'œil opéré, l'autre œil devenait amblyope, et plus tard le malade, aveugle, fut atteint de paralysie des membres et de troubles de l'intelligence. Strawbridge et Knapp ont fait connaître des faits analogues.

En résumé, un assez petit nombre de cas de tumeurs du nerf optique ont une issue fatale ; et dans notre époque d'antisepsie, l'intervention étant bénigne, il ne faut guère plus redouter que les complications cérébrales dues à la propagation du mal vers le chiasma. C'est là une raison pour faire un diagnostic hâtif et opérer le plus tôt possible. L'acte chirurgical sauvera la vie à la majorité des patients.

Il ne nous reste plus maintenant qu'à faire connaître dans quelles conditions il doit avoir lieu.

§ 8. — Traitement.

Lorsque le diagnostic de tumeur du nerf optique est bien établi, qu'il s'agisse d'une tumeur bénigne ou maligne, il n'y a rien de mieux à faire que de l'*extirper*. S'il s'agit d'une affection tuberculeuse du nerf, l'intervention chirurgicale est souvent indiquée, car la lésion tuberculeuse mérite toujours évidemment le traitement de la tuberculose locale ; la lésion syphilitique, reconnue trop tard lorsqu'elle est très ancienne, arrivée à la période quaternaire, n'est plus curable par les moyens médicaux. Cependant, dans le doute, il est permis d'essayer pendant quelques jours une très énergique médication iodurée.

Lorsque l'opération est décidée, que faut-il faire ? On peut : 1° enlever le globe oculaire, la tumeur et les parties molles de l'orbite, c'est-à-dire faire une *exentération complète ;* 2° enlever le *globe oculaire* et la *tumeur ;* 3° enlever la *tumeur seule.*

Il est généralement inutile d'exentérer l'orbite, et ce que nous avons dit de l'encapsulement habituel du néoplasme fait comprendre pourquoi ; mais souvent on sera conduit, par l'état du globe, à faire l'énucléation avec l'ablation de la tumeur.

Lorsqu'il y aura des complications oculaires, un ulcère de la cornée, de l'hypopyon, à plus forte raison de la panophtalmie, nul doute qu'il ne faille pratiquer l'ablation du globe au préalable ; ensuite, facilement, on débarrassera l'orbite du néoplasme.

Il n'est pas nécessaire d'insister ici sur la facilité de cette opération, non plus que sur son innocuité. Deux choses seulement sont à craindre : l'*hémorragie* et l'*infection*. Quand l'hémorragie est abondante, ce qui est assez fréquent, on s'en rendra maître par le thermocautère ; mais ce moyen, quoique recommandable, n'est pas le meilleur, à cause du retour de l'hémorragie que peut amener la chute de l'escharre au moment où le chirurgien est loin du malade. Il vaut mieux, imitant la pratique recommandée par Panas, utiliser les hémostatiques, particulièrement le perchlorure de fer en solution faible, 1/50 ou 1/100 ; on en imbibe des morceaux d'amadou bien exprimés, dont on tamponne le fond de l'orbite.

Le chlorure de zinc à la même dose est aussi un hémostatique et un antiseptique puissant : il suffira, la plupart du temps, d'un léger attouchement suivi d'un bourrage à la gaze iodoformée ou salolée pour se rendre maître d'une hémorragie en apparence assez grave.

Dans le cas, d'ailleurs, où l'on aurait quelque inquiétude sur le retour de l'hémorragie et où l'entourage et la surveillance du malade laisseraient à désirer, nous conseillons d'imiter la pratique de Verneuil et de placer à demeure, sur les vaisseaux ouverts, une pince à forcipressure autour de laquelle on pratiquera le bourrage de la cavité.

Mais lorsque l'œil est intact, il faut le conserver ; puisque la tumeur n'a que des rapports de contact avec l'œil et le contenu de la cavité orbitaire, il faut enlever la tumeur seule. C'est ce qui a été fait par un assez grand nombre d'auteurs, parmi lesquels il faut citer Scarpa, Critchett, Knapp, Gruning, Alt, Mauthner, Schott, Strawbridge, Schiess-Gemusseus, Rohmer, Norton, Sattler, de Græfe (2 cas), Fuchs (2 cas), Adamuck, de Vincentiis, Kalt, Scalinci, Buller et par nous-même.

Dans tous les cas, le succès ne couronna pas les tentatives des opérateurs.

L'enucléation secondaire a dû être faite par Mauthner, Alt et Braunschweig. Dans le cas de Mauthner, une hémorragie orbitaire très abondante se produisit, qui chassa très fortement le globe de l'œil en avant en même temps qu'il apparaissait des phénomènes cérébraux.

Devant l'impossibilité de remettre l'œil en place, on dut, 36 heures après, énucléer l'organe.

Pour le même motif, Alt dut pratiquer la même opération secondaire ; le bulbe, dur comme une pierre, avait été repoussé par un gros hématome formé derrière lui. Enfin, Braunschweig fut également obligé d'enlever l'œil quelques jours après en avoir tenté la conservation : l'œil allait succomber aux progres de la kératite neuro-paralytique.

Dans beaucoup de faits, cependant, le bulbe a été conservé d'une façon définitive, et la méthode opératoire suivie a été, à peu de chose près, celle que Knapp[1] a decrite ainsi : « Les paupières écartées par un

[1] Knapp, *Arch f. Augen und Ohrenheilkunde*, 1875, t. IV, 2, p. 209.

spéculum ordinaire, je fis, au moyen de ciseaux à strabisme, une ouverture entre le droit supérieur et interne et l'oblique supérieur, à travers la conjonctive et la capsule de Ténon, jusqu'à ce que, au moyen du doigt, je pusse sentir la tumeur. Je circonscrivis ensuite, toujours guidé par l'indicateur gauche, toute la tumeur ; je l'isolai de la sclérotique et je coupai le nerf optique, d'abord à son extrémité oculaire, ensuite à son extrémité orbitaire. Au moyen du plat des ciseaux, j'extrayai la tumeur, du volume d'une noix, que je vous présente. L'hémorragie fut insignifiante. Le bulbe, replacé en partie, fut contenu par un pansement de charpie. La plaie guérit sans suppuration. Dès le second jour, la patiente n'avait plus de douleurs. Un ulcère, dans le segment inférieur de la cornée, guérit par l'occlusion palpébrale au moyen de deux sutures latérales. »

Malgré la grande difficulté du procédé, les résultats heureux ont été, ainsi que nous l'avons dit, assez nombreux. Cependant, à cause même de ses difficultés, l'opération de Knapp n'a pas été généralement acceptée, et nous croyons, en effet, qu'elle n'est pas recommandable. Les deux meilleurs moyens pour enlever la tumeur en conservant l'œil sont :

1° *L'extirpation, précédée de l'opération de Krönlein ;*

2° Une *méthode d'extirpation simple, sans résection ostéoplastique*, que nous croyons pouvoir recommander d'après notre expérience, méthode qui nous est personnelle, dont la description, pourtant fort simple, a échappé à la plupart des auteurs qui se sont occupés de ce sujet.

Nous allons décrire successivement ces deux méthodes opératoires.

1° Extirpation précédée de l'opération de Krönlein. — Nous décrirons d'abord cette opération préliminaire ; elle consiste dans la section des parties molles et la section des os.

a) Section des parties molles. — L'incision cutanée commence au point où la crête latérale du frontal devient l'apophyse orbitaire externe, à plus d'un centimètre au-dessus du sourcil ; elle descend, par une courbe légère, vers le bord externe de l'orbite et se termine en un croissant régulier au niveau de l'angle formé par la réunion des apophyses zygomatique et frontale de l'os malaire ; elle a de 6 à 8 centimètres.

Le périoste mis à nu est incisé sur tout le rebord orbitaire externe.

b Sections osseuses. — La résection ostéoplastique doit comprendre tout le rebord orbitaire externe, l'apophyse zygomatique de l'os frontal, l'apophyse frontale de l'os zygomatique, et la partie antérieure de l'aile temporale du sphénoïde. Le morceau qui doit être temporairement réséqué a donc la forme d'un coin.

Les sections peuvent être faites avec le ciseau tranchant ou avec une scie articulée du genre de celle dont se sert Doyen dans son procédé de trépanation du crâne.

Sans insister davantage, on comprend qu'il est facile de mobiliser ainsi un fragment osseux triangulaire, qui est ensuite rabattu en dehors avec le lambeau cutané et musculaire.

Si le coin rabattu a une base de 4 centimètres et une hauteur de 3 ou 4 centimètres, on peut facilement pénétrer dans l'intérieur de l'orbite, explorer son sommet et le débarrasser sans encombre de tout ce qu'il contient.

Jonnesco [1], pour les tumeurs du nerf optique, a utilisé l'opération de Krönlein en lui faisant subir des modifications importantes que le lecteur trouvera plus loin (*Traitement des tumeurs de l'orbite*), dans l'étude d'ensemble que nous consacrons à la méthode de Krönlein.

Krönlein a imaginé son opération, non pas pour extirper les tumeurs du nerf optique, mais pour l'ablation des néoplasmes orbitaires, en général, et il est certain que cette ablation peut être faite ainsi commodément sous le contrôle constant de l'œil et du doigt et dans des conditions telles que le chirurgien peut aisément se rendre maître des hémorragies et respecter les parties de l'orbite qui lui paraîtront devoir être conservées.

Lorsqu'il s'agit d'une tumeur du nerf optique, il faut s'appliquer à respecter les muscles et les nerfs ; le droit externe devra être récliné en bas à l'aide d'un crochet mousse ; si on était trop gêné par sa présence, il faudrait, non pas le couper en son milieu, comme le conseille Braunschweig, mais le détacher au niveau de son insertion, passer un fil dans

[1] Jonnesco, Thèse du docteur Raff, Bucarest, 1899, et communication au *Congrès international de médecine. Section d'ophtalmologie.* Paris, 1900.

son tendon pour le retrouver facilement et après l'opération le remettre à sa place ; les nerfs sont moins faciles à respecter que le muscle, mais on y arrivera en isolant soigneusement la tumeur (presque toujours encapsulée) des parties qui l'avoisinent ; pour cela, on utilisera la sonde cannelée en lui imprimant des mouvements parallèles à l'axe du nerf optique.

Quand on aura affaire à une tumeur de la gaine, il ne sera pas absolument impossible de l'enlever en respectant la continuité du nerf; mais je ne crois pas qu'en clinique l'indication d'un pareil ménagement soit fréquente.

Pendant l'opération il faut se préoccuper de la glande lacrymale, qu'on pourrait blesser en détachant le périoste de la partie externe de l'orbite au moment du premier temps de l'opération. Il faut avec soin maintenir le détache-tendon à la surface de l'os, sans lui permettre de s'écarter vers les parties molles. La glande lacrymale peut rester ainsi renfermée dans le dédoublement aponévrotique qu'elle contient.

Il est difficile de mener à bonne fin l'opération sans intéresser quelques nerfs et quelques vaisseaux relativement importants. La section du nerf zygomatique temporal notamment n'a aucune importance, et quand on déchirerait le tronc du nerf lacrymal il n'y aurait là rien de bien alarmant.

Il n'en serait pas de même du ganglion ophtalmique, il faut, avec grand soin, s'appliquer à le respecter, et certainement c'est là la plus grosse difficulté de l'opération. Au milieu du sang et de la graisse orbitaire ce petit ganglion est difficile à voir. En pareille circonstance il y a lieu, pour tâcher de le conserver, de faire la dissection, à la partie externe et postérieure du nerf, seulement avec la sonde cannelée et de serrer de très près la capsule qui entoure le néoplasme. Le résultat définitif de l'opération dépendra beaucoup de l'intégrité ou de la suppression du ganglion ophtalmique, qui préside en somme à la nutrition de l'œil.

Nous n'insisterons pas sur la lésion des vaisseaux, artères ou veines, qui dans aucun cas ne sera pour l'opérateur un obstacle sérieux ; mais nous signalerons d'une façon toute particulière les désordres que subissent les muscles au cours de l'opération, notamment le muscle droit externe, plus

ou moins atteint et très souvent complètement paralysé dans ses mouvements par les brides cicatricielles qui l'entourent (Domela-Nieuwenhuis[1]).

Telle est l'opération de Krönlein appliquée à l'extirpation des tumeurs du nerf optique. Nous pensons que la résection ostéo-plastique est un moyen très précieux pour enlever les néoplasmes de l'orbite, notamment les kystes de l'orbite rétro-oculaires sans enlever l'œil. N'oublions pas que c'est précisément pour enlever les kystes dermoïdes, tumeurs bénignes, qu'elle a été imaginée par son auteur. Dans les néoplasmes malins, en effet, il ne faut pas songer à conserver l'œil : la vie du malade est en jeu, et le mieux c'est en général d'exentérer l'orbite complètement. Nous reviendrons d'ailleurs en temps et lieu sur ce sujet.

Les néoplasmes du nerf optique sont assez bénins, nous l'avons vu, pour qu'on puisse éviter la récidive et conserver l'organe; c'est une raison pour leur appliquer la méthode de Krönlein. Mais cette opération préliminaire est-elle indispensable? *Nous ne le pensons pas.* Sans aucune résection préliminaire, il est facile d'extirper les néoplasmes du nerf optique. L'opérateur peut éviter une complication inutile et mener à bonne fin l'extirpation totale avec conservation du globe oculaire, en mettant en usage les petits détails techniques que nous allons faire connaître.

Ces détails sont assez essentiels pour nous permettre d'indiquer notre procédé comme un procédé nouveau. Chaillous[2], Van Merris[3], Byers et beaucoup d'autres en ont parlé sans le bien connaître. (V. plus loin *Traitement des tumeurs de l'orbite.*)

2° **Extirpation du seul néoplasme sans opération ostéo-plastique préalable.** — Avant de préciser les détails de l'opération que nous préconisons, nous devons faire remarquer que le but qu'elle se propose a été atteint par un certain nombre d'auteurs, dont plus haut nous avons cité les noms.

Parmi ces auteurs, il faut citer le professeur Rohmer[4] (de Nancy), qui,

[1] Theodor Domela-Nieuwenhuis, Sur la chirurgie rétrobulbaire de l'orbite. Opération de Krönlein. *Beiträge zur klin. Chirurgie*, Bd XXVII, heft 2 und 3.

[2] Chaillous, Th. Paris, 1900.

[3] Van Merris, *De la résection du trépied orbitaire externe.* Th. Lyon, 1901.

[4] Rohmer in Thiery, *De l'extirpation des tumeurs du nerf optique sans énucléation du globe oculaire.* Th. Nancy, 1892.

le 17 juin 1891, a conduit à bonne fin une opération analogue à celle que j'ai publiée à cette époque, et dont on a trouvé la relation dans le cours de ce travail ; à ce sujet, Rohmer remarque que son opération a été faite un mois avant la mienne ; c'est parfaitement juste; mais le professeur de Nancy a suivi exactement la même technique que les auteurs qui nous ont tous les deux devancés dans cette voie. Rohmer fait « une large incision conjonctivale au côté externe de la cornée, de haut en bas » ; le muscle droit externe, chargé sur un fil, est détaché de son insertion scléroticale, puis le globe de l'œil, luxé en dedans, et le doigt, introduit ensuite derrière le globe, permet de sentir que le néoplasme fait corps avec le nerf optique. On sectionne enfin le nerf au niveau de son entrée dans l'œil, puis, avec des ciseaux courbes, introduits profondement derrière la limite postérieure de la tumeur, l'opérateur détache celle-ci de la partie restée saine du nerf optique.

Or, ce n'est pas du tout ainsi que nous conseillons de procéder, et nous avons le vif regret de n'avoir pas été compris par un grand nombre des auteurs qui se sont intéressés à notre travail. Il est essentiel, avant de détacher la tumeur au ras de l'œil, de bien s'assurer que le globe n'est pas envahi, et il nous paraît nécessaire de ne pratiquer la section de la partie antérieure du nerf optique que lorsque la face postérieure du globe est retournée du côté de l'opérateur. C'est pour cela que, dans la technique qui nous est personnelle, après avoir détaché le droit externe, nous passons sous la tumeur, et autour d'elle, un fil, comme si nous voulions la lier, et lorsqu'elle est ainsi attachée, nous sectionnons le nerf optique au sommet de l'orbite. Il suffit ensuite de tirer sur le fil pour amener le nerf optique et son néoplasme hors de l'orbite. L'œil fait un mouvement de rotation qui place la cornée en dedans et en arrière, le pôle postérieur en avant et en dehors. C'est à ce moment que nous jugeons de la conservation définitive du globe; si la tumeur n'a pas contracté d'adhérence avec la sclérotique, nous sectionnons le nerf au ras de l'œil et remettons l'organe en place; dans le cas contraire, qui, d'ailleurs, sera très rare, nous enlevons la tumeur avec le globe.

Cette manœuvre facilite beaucoup l'opération et la rend plus sûre ; elle est, d'ailleurs, le point technique important que nous revendiquons.

Nous reviendrons sur ce sujet dans le chapitre d'ensemble que nous consacrons plus loin au *traitement des tumeurs de l'orbite*, le lecteur y trouvera la description complète de notre procédé et les figures qui en font bien comprendre la technique. Nous résumerons ici les différents temps de cette opération dans les paragraphes suivants :

1° Section de l'angle externe des paupières. Passage d'un fil dans chaque paupière, afin de pouvoir facilement les écarter;

2° Dissection de la conjonctive bulbaire dans le tiers externe. Section du droit externe à son insertion. Un fil passé dans le tendon du muscle sert à ne pas le perdre de vue;

3° Avec l'extrémité de l'index et une sonde cannelée, isolement de la tumeur, qu'on sent immédiatement sous le doigt; avec un écarteur approprié l'œil est récliné en dedans de façon à bien dégager la partie externe de l'orbite;

4° Après avoir isolé la tumeur des muscles voisins, prendre une aiguille de Cooper armée d'un long et gros fil de soie et la passer sous la tumeur, comme sous une carotide, pour la lier. On enserre ainsi le néoplasme avec une anse de fil qu'on peut nouer pour avoir une prise directe sur lui;

5° Avec de forts ciseaux courbes, guidés par l'index, on cherche l'entrée du nerf optique dans l'orbite et on le sectionne. Il nous a été possible de faire cette section sans intéresser l'artère ophtalmique. Par précaution, une pince à forcipressure devra être placée sur le paquet vasculaire;

6° Après cette section, il suffit de tirer sur l'anse de fil pour faire basculer l'œil, la tumeur et le nerf. La cornée se porte successivement en dedans et en arrière, et l'extrémité du nerf optique sectionné vient en avant; on peut alors, d'un coup de ciseaux, détacher le nerf optique au ras de l'œil et bien apprécier l'état de la partie postérieure de l'organe;

7° Après avoir fait l'hémostase, bien lavé antiseptiquement la cavité orbitaire, l'œil est replacé dans sa position ordinaire, et le muscle droit externe attaché à son point d'insertion. La conjonctive sera suturée ainsi que la peau de l'angle externe. Un petit drain suffira, pendant les premiers jours, à évacuer l'afflux inévitable des liquides.

Il est évident que l'œil, adhérant encore par toute sa partie supérieure interne et inférieure, est très bien placé pour vivre. Il est dans des conditions autrement avantageuses que l'œil d'un animal greffé dans la cavité orbitaire, rattaché seulement à l'organisme par des sutures.

L'œil, conservé après notre opération, doit vivre si les précautions antiseptiques ont été suffisantes, c'est-à-dire complètes.

Sans doute un pareil œil devient petit, hypotone, la pupille est immobile, et quelques-uns m'ont fait cette objection qu'un œil artificiel fait meilleur effet qu'un globe oculaire vivant, mais toujours un peu flétri ; à ceux-là je répondrai qu'ils font un raisonnement vicieux. Lorsque l'orbite est évidé, il n'est pas possible d'y placer l'œil artificiel qui, d'habitude, tient si bien sa place dans la capsule de Ténon.

Le malade doit forcément choisir entre ces deux situations : ou un œil sans aucune vision, un peu diminué de volume, hypotone, mais en somme un œil, ou une cavité béante dont les paupières abaissées atténuent mal l'aspect repoussant.

Le résultat obtenu sera, à moins de frais, égal et même supérieur à celui que donne l'opération de Krönlein qui, outre la cicatrice dont elle laisse la trace sur la région temporale, s'accompagne toujours de la perte des mouvements du muscle droit externe et, par conséquent, d'un trouble grave dans la mobilité de l'œil conservé.

BIBLIOGRAPHIE PAR ORDRE CHRONOLOGIQUE

DES TUMEURS DU NERF OPTIQUE[1]

---

1. Blegny [cité par Morgagni (V. plus bas)]. — Concrétion calcaire du nerf optique.
2. Morgagni (cité par Demarquay, *Traité des tumeurs de l'orbite*, Paris, 1860). — Kyste du nerf optique.
3. Le même (*Ibid.*). — Concrétion calcaire du nerf optique.
4. Scarpa (1816, cité par Demarquay). — H., tumeur squirrho-cancéreuse venant de la gaine du nerf optique. Extirpation avec conservation de l'O. Guérison.
5. Mackenzie (1830). — Jeune femme, tumeur fibreuse. Enucléation. Guérison.
6. Critchett (1832, *Med. Times and Gazette*). — H., 28 ans, tumeur fibreuse. Guérison avec conservation de l'œil.
7. Demours (*Traité des maladies des yeux*). — Tumeur tuberculeuse du nerf optique.
8. Schœffner (*Recueil de thèses allemandes*, Mürhy : Göttingen, 1833). — Dégénérescence cancéreuse du nerf optique.
9. Wishart (1833, *Edinburgh med. and surg. Journal*, XL, p. 274). — F., 13 ans, O. D., tumeur de consistance semblable à celle du cerveau. Exentération. Guérison.
10. Paw [cité par Wardrop (V. plus bas)]. — Kyste hydatique du nerf optique.
11. Heaviside (cité par Wardrop). — Tumeur de la gaine du nerf optique.
12. Wardrop (1834, *Essay on the morbid anatomy of the eye*). — Dégénérescence cancéreuse du nerf optique.
13. Maunoir (cité par Demarquay). — Dégénérescence cancéreuse du nerf optique.
14. Shayer (*Ibid.*). — Dégénérescence cancéreuse du nerf optique.
15. Eliason (*Ibid.*). — Dégénérescence cancéreuse du nerf optique.
16. Panizza (*Ibid.*). — Dégénérescence cancéreuse du nerf optique.
17. Middlemore (cité par Demarquay). — Dégénérescence cancéreuse du nerf optique.
18. Le même (1838, *London med. Gazette*, XXII, p. 897). — Tumeur squirrheuse à l'intérieur de la gaine du nerf optique.

1) Abréviations : H. : Homme ; F. : Femme ; O. D. : Œil droit ; O. G. : Œil gauche.

18. *bis.* SCHOTT (1838. *Edinburgh med. and surgical Journal*). — Fongus hématode en relation avec le nerf optique.
19. ROUX (1844, *Gazette des hôpitaux*, p. 362). — H., 13 ans, tumeur gélatineuse du nerf optique. Extirpation et énucléation. Mort de méningite.
20. LEBERT (*Maladies cancéreuses*, p. 841). — Cancer du nerf optique.
21. LE MÊME (*Maladies cancéreuses*, p. 841). — Cancer du nerf optique.
22. LE MÊME (*Maladies cancéreuses*, p. 841). — Cancer du nerf optique.
23. LE MÊME (*Maladies cancéreuses*. p. 841). — Cancer du nerf optique.
24. LE MÊME (*Maladies cancéreuses*, p. 841). — Cancer du nerf optique.
25. GOSSELIN (*Bulletins de la Société de chirurgie*, t. VIII, 112). — Quelques cas.
26. WALTER (DEMARQUAY, *Musée anatomique*). — Plaque calcaire dans le nerf optique.
27. LE MÊME (1844, *Bull. de thérapeut.*, XXVII). — Cancer gélatiniforme (?). Myxo-sarcome. Extirpation de l'œil.
28. BOHM HEYMANN (1842-1845, Thèse de Berlin). — Neurome. H., 19 ans. Mort par tuberculose.
29. DUBOUÉ (1859, *Bulletin de la Société anat. de Paris*). — Névrome. Extirpation. Mort par méningite.
30. LIDELL (1860, *New-York Journal of medicine*, VIII, p. 151). — Névrome. F., 20 ans, O. G., exentération de l'orbite. Guérison.
31. SZOKALSKI (1861, *Annales d'oculistique*, XLVI, p. 43). — H., 4 ans, O. G., squirrho-carcinome. Extirpation de l'œil. Récidive au bout de 5 ans. Mort de méningite.
32. RITTERICH (1861, *Weitere Beiträge zur Vervollkommung der Augenheilkunst*, Leipzig et Heidelberg, p. 57). — H., 4 ans, O. G. Tumeur sarcomateuse. Extirpation de l'œil. Méningite. Mort. *Autopsie* : La tumeur va jusqu'au *chiasma*.
33. ROTHMUND (1863, *Klin. Monatsbl. f. Augenheilk.*). — Fillette, 14 ans. Myxome. Extirpation. Guérison.
34. V. GRÆFE (1864, *Archiv für Ophth.*, p. 193, t. X). — H., 23 ans, myxome. Extirpation de la tumeur et de l'O. Guérison.
35. DU MÊME (1864, *Archiv für Ophth.*, p. 100). — F., 23 ans, myxo-sarcome. Enucléation et extirpation. Guérison.
36. DU MÊME (1866, *Ibid.*). — F., 2 ans, O. G. Tumeur gliomateuse du nerf optique. Gliosarcome (examen par VIRCHOW). Mort de méningite.
37. GALEZOWSKI (1866, Thèse de Paris). — H., 48 ans, tumeur fibro-plastique de la partie intra-orbitaire du nerf optique ; trouvée à l'autopsie.
38. SEGGEL (1870, *Bayer. Intellig. Blatt.*, XVII, p. 171). — H., 49 ans, O. G., sarcome du type gliomateux. Pas d'opération.
39. HORNER (1871, *Correspondenzblatt für Schw. Aerzte*, I, p. 198). — H., tumeur partant de la gaine du nerf optique. Exophtalmie. Extirpation.
40. QUAGLINO-MANFRÉDI (1871, *Annali di ottalmologia*, I, pp. 27 et 337). — F., 24 ans, O. D. Myxome. Enucléation. Mort 6 mois plus tard de troubles cérébraux. Pas d'autopsie.
41. BRAILEY (1871, *R. O. hosp. Reports*, IX-II, p. 231). — F., 62 ans, O. G. Tumeur fibreuse. Extirpation suivie de récidive.

42. Sichel fils (1871, *Annales d'ocul.*, LXV, p. 279). — F., 16 ans, O. G. Myxome. Enucléation. La malade vivait encore 3 ans après.

43. Billroth (1872, Traduct. anglaise de ses œuvres par Deut., 1881). — H., 16 ans, psammo-sarcome. Extirpation. Méningite. Mort.

44. Narkiewicz Jodko (1872, *Gazetta Lekarska*, XIII, p. 804). — F., 11 ans. O. D. Tumeur composée de névrome fibrillaire et de myxome lacunaire. Opération. Guérison.

45. Nelmann (1872, *Archiv der Heilk.*, 4-5, p. 310-313). — F., 20 ans, endothéliome de la gaine. Extirpation. Enucléation.

46. Perls-Loch (1873, Thèse de Greifswald, 1874). — F., 9 ans, O. D. Myxosarcome. Extirpation. Enucléation. Pas de récidive 5 mois après.

47. Michel (1873, *Archiv für Ophth.*, XIX, p. 145-164). — H., 16 ans, hyperplasie du tissu interstitiel. Tumeur du nerf optique et du chiasma, trouvée à l'autopsie.

48. Goldzieher (1873, *Archiv für Ophthalmologie*, XIX, p. 19). — H., 10 ans, fibrome myxomateux. Extirpation et énucléation. Pas de récidive au bout d'un an.

49. Le même (1873, *loco citato*). — 4 ans et demi, O. G. Gliome du nerf optique avec dégénérescence myxomateuse. Extirpation et énucléation.

50. Le même (1873, *loco citato*). — 4 ans, O. D. Sarcome endothélial, gros comme une noisette, avec beaucoup de tissu muqueux. Extirpation avec énucléation. Récidive au bout d'un an.

51. Steffan (1874, *Augenheilanstalt in Frankfurt-a-M.*, p. 33-36). — F., 30 ans, dépôt de substance homogène entre le nerf optique de la gaine externe. Extirpation. Enucléation. Pas de récidive.

52. Knapp (1874, *Klin. Bl. für Augenh.*, XII, p. 439). — F., 40 ans, fibro-sarcome, extirpé avec conservation de l'œil. Guérison. Phtisie du bulbe.

53. Savary (1874, *Annales d'oculist.*, LXXII, p. 214). — H., 3 ans, myxo-sarcome. Extirpation. Enucléation. Récidive.

54. Dussaussay-Richet (1875, *Société anatomique de Paris*, p. 211-217). — H., 50 ans, sarcome (endothéliome) avec corps amylacés. Extirpation du bulbe et de la tumeur. Méningite. Mort.

55. Christensen (1875, *Hospitals Tidende*). — F., 2 ans et demi, hyperplasie du tissu subdural. Excision de l'œil et de la tumeur. Pas de récidive.

56. Reich (1876, *Archiv für Ophth.*, t. XXII, 103-110). — H., 12 ans, endothéliome du nerf optique. Enucléation. Enlèvement de 6 millimètres du nerf. Guérison.

57. Gruning (1876, *Archiv of Ophth.*, V, p. 508, *Archiv für Augenh.*, VI, p. 35). — F., 34 ans, O. G. Myxome. Extirpation de la tumeur avec conservation de l'œil. Pas de récidive en 1890.

58. Holmes (1877, *Archiv of Ophth.*, VI, p. 291). — F., 10 ans et demi, O. D., myxo-fibrome examiné par Knapp. Enucléation. Extirpation. 5 ans après, pas de récidive.

59. V. Forster (1878, *Arch. für Ophth.*, XXIV, p. 103). — H., 1 an et demi, myxome pur. Tumeur fibro-alvéolaire. Curage de l'orbite. Guérison au bout de deux ans. Pas de récidive.

60. Alt (1878, *Archives of Ophth.*, VI, p. 367). — H., 31 ans, endothéliome avec corpuscules arénacés. Extirpation. Enucléation. Guérison.
61. Mauthner-Schott (1878, *Wiener med. Presse*, XIX, p. 111). — F., 3 ans et demi, glio-sarcome. Extirpation avec conservation de l'œil. Méningite. Mort.
62. Pufahl (1878, *Beiträge zur prakt. Augenheilk.*, III, p. 63). — F., 14 ans, sarcome. Exentération de l'orbite.
63. Strawbridge (1878, *Transac. Americ. opht. Soc.*, p. 383, 1878). — F., 24 ans, gliome. Extirpation avec conservation du bulbe. Phtisie du bulbe.
64. Armaignac (1878, *Journal de méd. de Bordeaux*, p. 104). — F., 2 ans et 3 mois, gliome. Enucléation. Récidive au bout d'un mois. Nouvelle opération suivie de récidive, opérée à son tour.
65. Willemer (1879, Thèse de Gottingen). — F., 6 ans, myxo-sarcome. Extirpation. Enucléation. Guérison.
66. Le même (1879, *Ibid.*). — F., 4 ans et 9 mois, myxo-sarcome. Extirpation incomplète. Enucléation. Méningite. Mort.
67. Le même (1879, *ibid.*). — F., 14 ans, myxo-sarcome. Opération. Pas de récidive au bout de 1 an et 3 mois.
68. Knapp (1879, *Tr. Amer. opht. Soc.*, p. 557). — H., 2 ans, glio-sarcome myxomateux. Extirpation avec conservation de l'œil. Phtisie du bulbe.
69. Higgens (1879, *Brit. med. Journal*, p. 616). — Fillette, 5 ans, fibrome. Extirpation du bulbe.
70. Chenantais (1879, *Bull. de la Société anat. de Nantes*, p. 48). — F., 18 ans et demi, névrome médullaire alvéolaire. Extirpation. Enucléation.
71. Pflüger (1880, *Bericht der Augenklinik in Bern*, p. 45). — H., 9 ans, fibro-sarcome. Extirpation. Enucléation. Guérison.
72. Rampoldi Quaglino (1880, *Congrès d'opht. de Milan*, p. 333). — F., 4 ans, glio-sarcome. Enucléation. Guérison.
73. Poncet (1881, *Archives d'oph.*, I, p. 616). — F., 16 ans, myxo-sarcome. Extirpation. Guérison.
74. Teillais (1881, *Journal de méd. de l'Ouest*). — H., 62 ans, gliome myxomateux. Le diagnostic de gliome ne semble pas bien certain. Extirpation. Enucléation. Pas de récidive.
75. Huc (1882, Thèse de Paris). — H., 7 ans, O. G., fibro-sarcome. Mort de méningite 8 jours après l'opération.
76. Ewetzki (1882, *Archiv für Augenh.*, XII, p. 16, 1882-83). — H., 14 ans, endothéliome avec formation d'os et de sphérules arénacées. Extirpation. Enucléation. Récidive au bout de 3 ans.
77. Vossius (1882, *Arch. f. Opht.*, XXVIII, p. 33). — H., 2 ans et demi, myxo-sarcome. Enucléation. Pas de récidive au bout de 3 ans.
78. Le même (1882, *Ibid.*). — H., 8 ans, myxo-sarcome. Enucléation. Pas de récidive au bout de 9 mois.
79. V. Recklinghausen (1882, *Festschrift*). — Psammo-sarcome.
80. Hulke (1882, *Ophth. hosp. Reports*). — F., 19 ans, sarcome. Enucléation. Guérison.
81. Peabody (1883, *Med. Record N.-York*, XXIII, p. 216). — H., pas de tumeur fibreuse du nerf. C'était un sarcome trouvé à l'autopsie.

82. Véron (1883, *Recueil d'ophth.*, V, p. 32). — H., 18 ans, myxo-sarcome. Enucléation. Guérison.

83. Périnow (1883, cité par Braunschweig, sans autres détails).

84. Hessdorffer (1883, Thèse de Wurzburg). — F., 18 ans, névro-glio-sarcome élastique. Curage de l'orbite. Pas de récidive au bout de 5 mois.

85. Aub (1884, *Amer. Journ. of ophth.*, I, p. 243). — F., myxo-sarcome. Examen par Alt. Enucléation. Guérison.

86. Parisotti-Despagnet (1884, *Recueil d'ophth.*, VI, p. 720). — F., 31 ans, fibrome. Enucléation. Extirpation incomplète. Récidive 3 mois plus tard. Opération. Méningite. Mort.

87. Johnson-Prudden (1885, *Archiv of Ophth.*, XIV, p. 151). — F., 13 ans, myxo-sarcome. Enucléation. Pas de récidive 8 mois après.

88. Vossius (1885, *Berlin. klin. Woch.*, XXII, p. 199). — F., 19 ans, myxo-sarcome. Enucléation. Pas de récidive au bout d'un an.

89. Lawson sr (1885, *Diseases and injuries of the eye*, 5e édition, p. 238). — F., 17 ans, fibro-sarcome. Enucléation. Guérison.

90. Burnett (1885, cité par Braunschweig, sans autres détails).

91. Kunachowitz (1885, traduit du russe dans thèse Jocqs). — F., 18 ans, myxome. Enucléation. Guérison.

92. Richet (1885, cité par Braunschweig, sans indication de la nature de la tumeur). — Enucléation. Mort par méningite.

93. Brailey (1886, *Trans. opht. Society Unit. Kingd.*, VII, p. 120). — F., 42 ans, fibro-sarcome. Enucléation.

94. Straub (1886, *Arch. für Oph.*, XXXII, p. 206). — H., 11 ans, gliome. Enucléation. Guérison. 10 mois après, pas de récidive.

95. Buller (1886, *Canada med. and surg. Journal*, XV, p. 306). — F., 7 ans, fibromatose du nerf optique. Enucléation. La malade vit encore. (Observation reproduite dans le travail de Byers, 1901.)

96. Wolfheim (1887, thèse de Königsberg). — H., 8 ans, sarcome. Enucléation. Guérison.

97. Tillaux (1887, *Gazette des hôp.*, LX, 161-63). — H., 40 ans, sarcome pigmenté. Enucléation. Guérison.

98. Jocqs (1887, Thèse de Paris). — H., 59 ans, endothéliome. Enucléation. Extirpation. Guérison.

99. Frotingham (1887, *Journ. of Amer. med. Associat.*, IX, p. 741). — H., 7 ans, sarcome à cellules rondes. Enucléation. Extirpation. Guérison. Pas de récidive au bout de 3 ans.

100. Le même (1887, *Ibid.*). — F., 17 ans, sarcome à cellules rondes. Enucléation. Pas de récidive au bout d'un an.

101. Lawson sr (1888, *R. O. H. Reports*, XII, pp. 1-16). — H., 12 ans, myxo-sarcome. Enucléation. Guérison.

102. Schiess-Gemuseus (1888, *Archiv für Ophth.*, XXXIV, pp. 226-240). — H., 12 ans, myxo-sarcome. Extirpation avec conservation du bulbe. Guérison.

103. Sutphen (1889, *Trans. Amer. ophth. Society*, p. 457). — F., 10 ans, sarcome à petites cellules. Extirpation. Guérison.

104. Buffum (1889, *Journ. ophth. otol. and laryngol.*, I, p. 44). — F., 2 ans, sar-

come à petites cellules. Enucléation, extirpation. Pas de détails sur le sort de la malade.

105. Sym (1889, *British med. Journal*, p. 717). — F., 3 ans, myxo-sarcome. Enlèvement du bulbe avec la tumeur. Guérison.

106. Ayres (1889, *Journ. Amer. med. Assoc.*, XIV, 325-331). — H., 12 ans, sarcome à petites cellules rondes. Extirpation. Enucléation. La malade vivait encore en mai 1900.

107. Le même (1889, *Ibid.*). — F., 22 ans, myxo-sarcome. Enucléation. Mort par fièvre typhoïde, 6 semaines après l'opération.

108. Gauran (1889, *La Normandie médicale*, IV, p. 385). — H., 4 ans et demi, fibro-sarcome. Enucléation. Guérison.

109. Schiess-Gemuseus (1890, *Rapport de la clinique de Bâle*). — F., 36 ans, fibro-sarcome. Enucléation. Guérison. Pas de récidive au bout d'un an.

111. Von Garnier (1890, *Klin. Monatsbl. für Augenh.*, XXIX, 208-217). — F., 15 ans, myxo-sarcome. Enucléation. Guérison. Pas de récidive 3 mois après.

111. Saltzmann (1890, *Finska läkaresällsk. Handl.*, XXX, p. 400). — Sarcome à petites cellules. Pas d'autres détails.

112. Knapp (1891). — Sarcome. Extirpation.

113. Kessler (1891, *Veekblad V.-H. Nederl. Tysch.*, V. Genues, XXVII). — 5 ans, sexe (?). Fibro-myxo-sarcome. Enucléation. Guérison.

114. Lagrange (1891, *Société de méd. et chirurgie de Bordeaux*, 1892, pp. 352-362). 1er cas. — Sarcome. Extirpation avec conservation de l'œil.

115. Le même, 2e cas. — H., 13 ans, O. G. Myxo-sarcome. Enucléation et enlèvement de la tumeur. Pas de récidive 5 mois après. Ulcère de la cornée; légère phtisie du bulbe. Ces deux faits sont plus haut rapportés *in extenso*.

116. Moering (1892, Thèse de Königsberg). — F., 3 ans, fibro-sarcome. Enucléation Guérison.

117. Rohmer (1892, *Société fr. d'opht.*, mai 1892). — F., 3 ans et demi, fibrome lymphangiectasique. Extirpation avec conservation de l'œil. Guérison. Légère phtisie du bulbe 6 mois après.

118. Morton (1892, *Arch. of ophth.*, mai 1892). — F., 30 ans, myxome (pas d'examen microscopique). Extirpation avec conservation de l'œil. Bon état 18 mois plus tard.

119. Sattler (1892, *Fetsschrift von Billroth*). — F., 3 ans, O. D. Myxo-fibrome. Extirpation avec conservation de l'œil. L'œil 6 mois plus tard est légèrement phtisique et en strabisme convergent.

120. Le même (1892, *Ibid.*). — H., 7 ans, myxo-fibrome. Enucléation. Guérison.

121. Le même (1892, *Ibid.*). — F., 4 ans, myxo-fibrome. Enucléation. Pas de récidive, 14 mois plus tard.

122. Le même (1892, *Ibid.*). — Adulte, sexe (?). Bien que Byers le range parmi les tumeurs, c'est un cas d'atrophie des deux nerfs optiques. Pas de signes de tumeur à l'autopsie.

123. Keyser (1892, *Annals of ophthal. and otol.*). — Age 8 ans, sexe (?). Gliome. Enucléation. Extirpation. Mort de méningite 3 jours plus tard.

124. Salzer (1892, *Archiv für Ophth.*, t. XXXVIII, p. 33). — H., 2 ans et demi, angio-sarcome tuberculeux. Enucléation. Extirpation. Récidive au bout de 5 semaines. Curage de l'orbite; nouvelle récidive.

125. Schiess (1893, cité par Braunschweig, inédit en 1893). — F., 36 ans, fibro-sarcome. Enucléation. Guérison.

126. Rockliffe (1893, *Lancet*, p. 1444). — H., 20 ans, gliome (examen par Treacher-Collins). Enucléation. Au bout de 6 ans, pas de récidive.

127. Tailor (1893, *Annali di ottal.*, 1894, XXIII, pp. 18-50). — F., 18 ans, endothéliome. Enucléation. Guérison au bout d'un an, signes de récidive.

128. Bourgeois (1893, *Société d'opht. de Paris*, 10 sept. 1893). — Myxo-sarcome du nerf optique et de l'orbite. Enucléation et extirpation.

129. Braunschweig (1893, *Archives de Græfe*, t. XXXIX). — H., 7 ans, myxo-sarcome. Opération avec conservation du globe qu'on dut enlever plus tard à cause d'un large ulcère de la cornée ; pas de récidive au bout de 6 ans.

130. Le même (1893, *Ibid.*). — F., 15 ans, myxo-sarcome. Extirpation, l'œil est conservé. Pas de récidive au bout de 3 ans.

131. Le même (1893, *Ibid.*). — H., 1 an et demi, myxo-sarcome. Opération de Krönlein. Mort 6 semaines après l'opération, probablement par tumeur endocranienne.

132. Le même (1893, *Ibid.*). — H., 24 ans, myxo-sarcome. Opération de Krönlein. 3 mois plus tard, l'œil est en bonne position.

133. Salzmann (1893, *Archives de de Græfe*, t. XXXIX, pp. 94-130). — F., 5 ans, myxo-sarcome. Enlèvement de la tumeur avec conservation de l'œil. Pas de récidive au bout de 4 ans et demi. Atrophie de l'œil.

134. Le même (1893, *Ibid.*). — H., 46 ans, myxo-sarcome. Enlèvement de la tumeur avec conservation de l'œil. Pas de récidive 3 ans et demi après. Atrophie du bulbe.

135. Le même (1893, *Ibid.*). — F., 9 ans, O. G. Myxo-sarcome. Enlèvement de l'œil et de la tumeur. Pas de récidive 2 ans et demi après.

136. Adamuck (1893, *Archiv für Augenh.*, XXVII, p. 256). — F., 17 ans, gliome. Extirpation de la tumeur avec conservation de l'œil. Pas de récidive 5 mois et demi après. Œil en bonne position.

137. Le même (1894, *Archiv f. Augenh.*, t. XXVIII). — H., 35 ans, O. G. Myxo-sarcome. Enlèvement de la tumeur. Mort de méningite 11 jours après.

138. Burnett (1894, *Trans. Americ. ophth. Society*, 1894, pp. 81-91). — H., 7 ans, O. G. Tumeur mésoblastique (sans autre dénomination). Enucléation. Mort 32 mois après l'opération.

139. De Vincentiis (1894, *Lav. della clin. ocul. di Napoli*, IV, 175-180). — H., 10 à 12 ans, O. D. Myxo-sarcome. Enlèvement de la tumeur avec conservation de l'œil. Pas de récidive 1 an après. Œil en position divergente.

140. Aehlstrom (1894, *Beitr. zur Augenheilk.*, II, p. 526). — Sexe (?), âge (?). Fibro-myxo-sarcome. Enucléation. Guérison.

141. Schiess-Gemuseus (1895, *Rapport de la clinique de Bâle*). — H., 15 ans, O. G. Fibrome. Extirpation avec conservation de l'œil. Œil reste en position légèrement divergente.

142. Finlay (1895, *Archives of ophthalmology*, 1895, XXIV, p. 224). — Fibro-sarcome alvéolaire chez un malade de 55 ans. Enucléation, extirpation. Mort 1 an après, de symptômes cérébraux. La tumeur est en partie alvéolaire, en partie myxomateuse. Autopsie.

143. Weigmann (1895, *Klin. Monatsbl. für Augenh.*, XXXIII, p. 272). — F., 5 ans,

O. G., fibro-sarcome du nerf optique. Enucléation. Pas de récidive 6 mois plus tard.

144. Muller (1896, Thèse d'Iéna). — H., 8 ans, myxo-sarcome. Enucléation. Guérison.

145. Kalt (1897, *Recueil d'opht.*, XIX, 135-139). — H., 5 ans, O. D. Sarcome endothélial. Extirpation avec conservation de l'œil. Suppuration. 3 jours après on énuclée. Mort 10 jours plus tard.

146. Scalinci (1897, *Lav. della clin. oc. di Napoli*, V, p. 121-171). — H., 13 ans, O. D. Myxo-sarcome. Extirpation, conservation du globe, pas de récidive au bout de 3 ans. Exophtalmie légère.

147. Délius (1898, Thèse de Tübingen). — H., 13 ans, O. D. Myxo-sarcome. Extirpation. Pas de récidive au bout d'un an.

148. Buller-Marshall (1898, *Trans. opht. Society of the U. K.*, XIX, p. 110). — F., 36 ans, Gliome. Enucléation. Guérison au bout de 3 ans et demi, pas de récidive.

149. Lawson Junior (1898, *même ouvrage*, p. 123). — F., 2 ans, O. G. Myxo-fibrome. Exentération de l'orbite. Pas de récidive 14 mois après l'opération.

150. Ellinger (1899, *Zeitschrift für Augenheilk.*, I, p. 48). — F., 10 ans, O. G. Myxo-sarcome. Opération de Krönlein. Œil en bonne position 3 mois après l'intervention.

151. Axenfeld-Busch (1899, *Archiv für Augenh.*, XXXIX, p. 1-21). — F., 11 ans, O. D., myxo-sarcome, opération de Krönlein. Pas de récidive 1 an après. Œil en bonne position.

152. Buller (1899, *Trans. Americ. ophth. Society*, p. 510). — H., 6 ans, O. D. Fibromatose du nerf optique. Enlèvement de l'œil et de la tumeur. Enfant mourut 10 mois après avec symptômes de tumeur intra-cranienne.

153. Germann (1899, *Klin. Monatsbl. für Augenheilk.*, XXXVII, p. 319). — F., 18 ans, O. G. Angio-sarcome avec dégénérescence myxomateuse partielle. Enucléation. Guérison.

154. Schlodtmann (1899, *Jubilé de v. Hippel*). — F., 30 ans, myxo-fibrome. Extirpation avec conservation de l'œil. Pas de récidive au bout de 18 mois. Œil bien mobile et en bonne position.

155. Collins-Marshall (1899, *Tr. opht. Soc. U. K.*, XX, p. 156). — H., 5 ans, O. D. La tumeur n'est pas indiquée. Enucléation. Guérison.

156. Les mêmes (1899, *Ibid.*). — H., 46 ans, O. D. La tumeur n'est pas indiquée. Exentération de l'orbite. Mort 2 ans et demi plus tard. On trouve une énorme tumeur endocranienne.

157. Golowin (1899, *Westnik oftalmol.*, N. 4-5). — H., 4 ans, O. D., fibro-myxo-sarcome. Opération de Krönlein. Pas de récidive 6 mois après. L'œil est un peu atrophié et enfoncé, peu de mouvements.

158. Ruschhaupt (1900, Thèse de Bonn). — F., 15 ans ; début de la maladie, 6 mois. Exophtalmie. Enlèvement de la tumeur avec conservation de l'œil. 1 mois après, on est obligé de l'énucléer à cause d'un ulcère cornéen et d'un prolapsus de l'iris. Gliome ayant subi la dégénérescence gliomateuse. Guérison.

159. Byers (1901, *Studies from the R. Victoria Hospital*, Montréal, vol. I, n° 1). — F., 17 ans, fibromatose du nerf optique. Enlèvement de la tumeur avec conser-

vation de l'œil. Récidive 6 mois après, dans l'orbite. Mort 10 ans après de tumeur endocranienne.

170. Sourdille (de Nantes) (*Congrès international de Madrid*, avril 1903). — Les Tumeurs névrogliques adultes du nerf optique et de la rétine.

171. Tschemolossow (*Société d'ophtalmologie de Saint-Pétersbourg*, oct. 1901). — Angiome de la gaine externe du nerf optique. Atrophie du nerf; éviscération de l'orbite.

172. Amilcare Bietti (*Annali di ottalmologia*, 1902, p. 268). — Enfant de 5 ans, endothéliome de la gaine du nerf optique, extirpation de la tumeur avec énucléation de l'œil. Guérison.

173. Leber (*Société d'ophtalmologie d'Heidelberg*, 1902). — Psammome calcaire du nerf optique.

Prétendues tumeurs du nerf optique d'après la statistique de Finlay.

Astley Cooper (cité par Velpeau, *Méd. opératoire*). — Anévrysme de l'artère centralé. Dans la traduct. d'Astley Cooper, par Chassaignac et Richelot (Paris, 1837), je n'ai pu trouver ce cas.

Schmidler (*Dictionn. des sciences méd.*, t. XXXV, p. 20). — Anévrysme de l'artère centrale de la rétine.

Dixon (1858, *Medical Times and Gazette*). — Gomme du nerf optique.

LIVRE VII

TUMEURS DE L'ORBITE

Paroi et contenu, excepté le globe, le nerf optique et l'appareil lacrymal.

Le livre que nous consacrons aux tumeurs de l'orbite doit tenir une grande place dans notre ouvrage, et cette place est justifiée autant par la variété que par l'importance des néoplasmes qui se développent dans la cavité orbitaire et sur ses parois.

La division que nous avons adoptée est la suivante :

- I. **Kystes**
  - A. Congénitaux.
    - 1° Kystes par inclusion du cerveau ou des méninges ;
    - 2° Kystes séreux congénitaux ;
    - 3° Kystes dermoïdes.
  - B. Acquis.
    - 1° Kystes par exsudation ;
    - 2° Kystes à entozoaires ;
      - *a*. Kystes hydatiques ;
      - *b*. Cysticerques.
- II. **Tumeurs vasculaires.**
  - Angiomes ;
  - Tumeurs veineuses ; Varicocèles de l'orbite ;
  - Exophtalmie pulsatile.
- III. **Ostéomes.**
- IV. **Tumeurs dérivées du tissu adipeux, musculaire et conjonctif**
  - A. Lipomes ;
  - B. Fibromes ;
  - C. Sarcomes ;
  - D. Lymphadénomes et lymphomes.
- V. **Diagnostic des tumeurs de l'orbite.**
- VI. **Traitement des tumeurs de l'orbite.**

CHAPITRE PREMIER

KYSTES DE L'ORBITE

Les kystes de l'orbite comprennent deux groupes bien distincts, les kystes congénitaux et les kystes acquis.

A. — Kystes congénitaux.

Les kystes congénitaux sont eux-mêmes divisibles en trois groupes, que nous étudierons successivement : 1° les kystes par inclusion du cerveau ou des méninges ; 2° les kystes séreux congénitaux; 3° les kystes dermoïdes.

1° Kystes par inclusion du cerveau ou des méninges

Dans cette catégorie de kystes et dans ce chapitre nous décrirons trois variétés de tumeurs congénitales tout à fait analogues par leur origine et leurs symptômes : l'encéphalocèle, l'hydro-encéphalocèle et la méningocèle.

Ces diverses dénominations tiennent à la composition de la poche kystique. Lorsque la hernie, tapissée à l'intérieur par la dure-mère, renferme une partie de la masse cérébrale, il y a encéphalocèle; si dans l'intérieur de cette masse se trouve une portion de ventricule distendu par un liquide abondant, il y a hydro-encéphalocèle ; lorsque, enfin, dans la hernie faite par la dure-mère, on ne trouve que du liquide, il y a méningocèle.

Ce sont là, en somme, les divers stades d'une même affection, caractérisée par l'ectopie d'une portion de l'encéphale ou de ses enveloppes.

Cette ectopie peut se produire en tous les points de la boîte cranienne, la glabelle ou la racine du nez, le sillon nasogénien, les diverses cavités de la face, mais en particulier l'angle externe, l'angle interne et le fond de l'orbite.

Nous ne parlerons que des encéphalocèles orbitaires ; elles ne sont pas fréquentes, mais nous devons cependant nous y arrêter avec quelque attention.

Symptomatologie. — Parmi les signes les plus caractéristiques, il faut citer la fluctuation, généralement très manifeste, et la réductibilité.

La fluctuation présente ceci de particulier qu'elle a lieu dans une tumeur peu tendue, dont le liquide fuit sous les doigts. La réductibilité est un signe d'une grande valeur, mais il ne faut pas croire qu'il soit constant ; la réduction de la tumeur ne peut d'habitude se faire que partiellement ; souvent elle s'accompagne de vives douleurs, de phénomènes convulsifs, ou de coma ; le signe est alors caractéristique, presque pathognomonique. Les accidents que peut provoquer la recherche de ce symptôme font un devoir, d'ailleurs, d'être sobre d'investigations à son sujet.

L'expansion, sous l'influence de la respiration et de la circulation veineuse, peut se produire à l'intérieur du kyste, par le même mécanisme qui préside aux mouvements du liquide céphalo-rachidien ; mais il ne faut pas trop compter sur ce signe : il est rare dans les encéphalocèles de la voûte du crâne ou de la région occipitale ; il est encore plus rare dans celles de l'orbite, qui sont d'habitude plus petites, plus étroitement étranglées à leur base et communiquent moins largement avec la cavité cranienne.

Nous ne dirons rien du battement et du souffle reconnus sur quelques encéphalocèles ; nous ne croyons pas que pareil symptôme ait été signalé sur celles de l'orbite.

Sur 44 cas relevés par Larger on en compte 17 à la racine du nez, 1 à l'angle externe de l'orbite, 13 à l'angle interne et au canal lacrymo-nasal.

Le siège d'élection de l'encéphalocèle orbitaire est donc la partie interne de l'orbite ; là elle apparaît d'habitude sous la forme d'une tumeur aplatie, ovalaire et ressemblant beaucoup comme conformation au mucocèle du sac lacrymal. Il est très exceptionnel, dit de Wecker, d'observer une forme pédiculée permettant un certain degré de déplacement. Dans un cas de ce dernier auteur décrit par Raab[1], la ressemblance était frappante avec une hydropisie du sac lacrymal limitée à la partie supérieure du ligament palpébral interne.

Quand la tumeur siège dans l'angle interne, elle est souvent double, c'est-à-dire divisée en deux par un sillon assez profond pour se présenter sous la forme de deux tumeurs symétriques; mais, d'après Larger[2], cette duplicité est propre à la région du grand angle ; ailleurs la tumeur est souvent simple et régulière, parfois multilobée (Larger).

Le volume de la tumeur est très variable ; il peut atteindre celui d'un gros œuf de poule ; dans ce cas, la poche apparaît très nettement ; mais souvent elle est plus petite, cachée dans les profondeurs de l'orbite et présente de grandes difficultés pour le diagnostic. Dans le fait qu'il a communiqué à la Société belge d'ophtalmologie, Van Duyse[3] dit qu'il ne pouvait songer à une méningo-encéphalocèle, la tumeur étant située très profondément et ne donnant aucune sensation de fluctuation, ainsi qu'il arrive pour les kystes très tendus ; il n'était pas possible de songer davantage à un kyste dermoïde, parce que le kyste dermoïde est toujours très petit au moment de la naissance. L'œil étant devenu malade sous l'influence de la compression, Van Duyse se décida à intervenir avec le diagnostic de sarcome congénital. Pendant l'opération, un liquide clair jaillit avec force ; la tumeur enlevée avait le volume d'une grosse olive, et l'examen microscopique fit reconnaître la structure d'une méningo-encéphalocèle. La couche externe fibreuse était analogue à la dure-mère ; la couche moyenne vasculaire représentait la pie-mère ; la couche interne, complexe, renfermait des cellules nerveuses et névrogliques. Au cours de

[1] Raab, *Wiener med. Wochenschrift*, n°s 11-13, 1876.

[2] Larger, Encéphalocèle congénitale. *Archives générales de médecine*, 1877.

[3] Van Duyse, Méningo-encéphalocèle de l'orbite avec occlusion du sac distal. *Arch. d'ophtalmologie*, 1897, p. 363.

l'opération on reconnut d'ailleurs l'existence d'une seconde petite tumeur située beaucoup plus en avant et simulant une hydropisie du sac lacrymal, confusion sur laquelle de Wecker a appelé l'attention. La ponction de cette seconde tumeur fit sortir un liquide beaucoup plus abondant que le kyste ne paraissait pouvoir en contenir. Van Duyse et Moyart en con-



FIG. 11. — Coupe à travers la paroi de la poche distale (VAN DUYSE et MOYART).
1, couche fibreuse dure-mérienne ; — 2, couche vasculo-connective ; — 3, couche cérébroïde ; V, V, vaisseaux ; — Cc, col de cavité épendymaire.

clurent que cette seconde poche communiquait avec les centres nerveux. La première était une hydro-encéphalocèle ; la seconde, une méningocèle.

Les cas d'encéphalocèle, c'est-à-dire de hernie contenant un lobe du cerveau, sont très rares, mais il en existe quelques observations. Breschet [1] a vu les deux hémisphères, confondus ensemble, faire saillie à l'angle externe de l'œil droit.

[1] BRESCHET, *Arch. générales de médecine*, t. XXVI, p. 76, obs. 24.

En 1858, Guersant[1] a communiqué, à la Société de chirurgie, le cas d'un enfant de 5 ans affecté d'une tumeur siégeant au grand angle de l'œil, tumeur du volume d'une petite noix, et dans laquelle il était facile de reconnaître des battements isochrones aux pulsations artérielles. Bien évidemment cette tumeur était formée par les membranes du cerveau, et quelques membres de la Société pensèrent qu'elle devait contenir une substance cérébrale.

FIG. 12 (VAN DUYSE et MOYART).

Cav. ep, cavité épendymaire ; — *cep*, cellule épendymaire ; — *cn*, cellule nerveuse ; — *d*, cellule nerveuse en dégénérescence ; — *vh*, vaisseau hyalin.

Mais de pareils faits sont très rares ; la méningocèle est plus fréquente. Comme type d'observation de ce genre nous citerons celle que Delpech[2] a publiée dans la *Clinique chirurgicale de Montpellier*. Le titre de l'observation est le suivant : observation de kyste développé dans l'orbite et prolongé dans la cavité cranienne par le trou optique. Ce titre ne correspond pas à la véritable pathogénie de l'affection, puisqu'il s'agit en réalité d'une hernie de la dure-mère ; mais, l'interprétation pathogénique mise à part, l'observation de Delpech est exacte et précise.

Le fait de Masgana[3] a quelque analogie avec l'encéphalocèle. Toutefois, il ne nous paraît pas possible de le ranger, ainsi que le font tous les auteurs, parmi les kystes congénitaux ; il s'agit d'une tumeur kystique ayant perforé la voûte cranienne, entraîné des désordres importants, tels que l'aphasie, mais rien ne prouve qu'il y ait eu là une perforation congénitale du crâne et que le néoplasme, par son évolution, n'est pas la cause unique de cette destruction osseuse.

[1] GUERSANT, *Société de chirurgie de Paris*, 9 juin 1858.
[2] DELPECH, *Chirurgie clinique de Montpellier*, p. 505, T. II, 1828.
[3] MASGANA, *Gazette des hôpitaux*, 1870, p. 355.

Rippoll a fait connaître, dans un excellent travail, deux très intéressantes observations, qui méritent d'être ici longuement rapportées ; ce sont des types cliniques très nets d'encéphalocèle, et les détails anatomiques y abondent ; car ce chirurgien, après avoir opéré ses malades, fut conduit à faire deux autopsies. Voici ces deux observations :

Obs. I. — Il y a trois ans, on conduisit à l'Hôtel-Dieu un enfant de 5 ans, très bien portant, d'une intelligence normale, présentant depuis sa naissance une tumeur multilobulaire située à la racine du nez et sur sa face latérale gauche, s'étendant jusque dans l'orbite du même côté, dont le globe oculaire était déjeté en dehors.

Les renseignements fournis par les parents étaient assez vagues. La tumeur avait été constatée à la naissance, mais elle était moins volumineuse. L'enfant n'avait jamais accusé de douleur ; son développement s'était fait sans entrave, et c'était seulement au point de vue de la difformité que cette tumeur excitait la sollicitude des parents.

Examen de la tumeur. — Elle est constituée par trois tumeurs secondaires, séparées par une portion légèrement étranglée, mais paraissant parfaitement dépendantes les unes des autres. La première, du volume de la moitié d'une noix, située à la racine du nez, entre les deux sourcils, dont l'écartement est plus considérable qu'à l'ordinaire ; la deuxième, du volume d'une noisette, sur sa face latérale gauche ; la troisième, moins facile à délimiter, dans la cavité orbitaire du même côté. Le cercle orbitaire correspondant présente un diamètre plus considérable. La totalité de la tumeur est située sous la peau, nullement modifiée ni dans son épaisseur, ni dans sa couleur ; elle est complètement indolente, non fluctuante, mais mollasse, légèrement rénitente. Elle n'est réductible sur aucun de ses points ; sa compression ne détermine aucun phénomène spécial ; elle n'est pas transparente ; il n'y a aucune pulsation, ni mouvement d'expansion spontané ou provoqué.

Le diagnostic porté fut : *kyste multilobulaire ou polype fibreux venant des fosses nasales et faisant saillie sous la peau, par suite de la destruction ou de la déviation d'une partie du squelette.*

Opération. — Une ponction exploratrice n'ayant rien amené, une incision fut pratiquée obliquement, suivant le grand axe. Le lobe latéral inférieur, étant saisi avec une érigne, fut relevé, et sa face profonde disséquee. Une incision, pratiquée alors sur sa propre substance, montra qu'il était constitué par une sorte de tissu fibreux formant une coque à cavité à peine indiquée ; cela ressemblait à un vieux kyste à parois épaisses et adossées. Les deux petites tumeurs, disséquées en dessous, furent relevées vers le front et je redoublai de soins minutieux dans ma dissection. Tout à coup, je vis au-dessous de mon bistouri, au niveau de la racine du nez, à gauche, une lamelle de tissu cellulaire, de forme circulaire, soulevée par des battements. Cette lamelle était adhérente dans son pourtour à une ouverture osseuse, arrondie, d'un centimètre de diamètre, qu'elle fermait comme un diaphragme, et à travers laquelle je sentais les mouvements d'expansion du cerveau ! La tumeur fut excisée ; seulement, m'étant aperçu que le troisième lobe se prolongeait en arrière au-dessous de l'ethmoïde, je ne crus pas devoir aller plus loin. Le lendemain matin, nous constatâmes un peu de tendance à l'assoupissement ; dans l'après-midi, tout à coup, l'enfant poussa un cri et mourut.

Autopsie. — Une dissection minutieuse permit de constater un double encéphalocèle : un premier, formé d'un seul lobe, existant à la racine du nez ; un deuxième, bilobulaire, dont le lobe principal était dans l'orbite, et le plus petit, sur le côté du nez, uni par des brides celluleuses au lobe isolé constituant la tumeur frontale. La tumeur intra-orbitaire incisée, on tombe dans une cavité sphérique, d'un demi-centimètre environ de diamètre, contenant de la sérosité limpide. Les parois de la poche, d'un centimètre d'épaisseur environ, sont adhérentes au pourtour d'une ouverture osseuse ayant la forme et la dimension d'une grosse fève.

L'hémisphère gauche est plus volumineux que le droit. Le ventricule gauche est dilaté et rempli de sérosité limpide. Arrivant à la base du cerveau, on trouve à gauche et touchant la ligne médiane, les méninges plissées et s'enfonçant, doublées de la substance cérébrale, vers les fosses nasales, à travers une ouverture en forme de carte à jouer de 2 centimètres environ dont le sommet est tourné en arrière, et traversée par une saillie médiane constituée par l'apophyse crista-galli. La moitié gauche communique avec la cavité orbitraire correspondante, dont la paroi interne n'existe pas. A l'extrémité antérieure de la moitié droite, existe une ouverture circulaire d'un centimètre, perpendiculaire à la première, formée par l'écartement des os frontal et nasal et faisant communiquer directement en avant la cavité cranienne avec l'extérieur. Il ne reste plus de lame criblée de l'ethmoïde, de chaque côté de l'apophyse crista-galli ; c'est à ses dépens que s'est produite la grande ouverture. Les bords en sont circonscrits par le frontal, contourné sur lui-même en lame arrondie et retournée. Les fosses frontale et sphénoïdale, mais surtout la cavité orbitaire gauche, sont beaucoup plus grandes que celles du côté droit.

Obs. II. — Dans le mois de janvier entra, dans le service de la clinique, un enfant de 2 mois et demi à 3 mois, parfaitement conformé, jouissant d'une parfaite santé et donnant déjà des signes d'intelligence en rapport avec son âge. Il était amené par sa mère à l'occasion d'une tumeur située sur le côté droit de la face, tumeur dont il ne paraissait pas incommodé, et qui existait depuis la naissance avec la forme et le volume actuels, à peu de chose près, mais qui constituait une difformité considérable.

Examinée en détail, l'affection présente les caractères suivants : la tumeur qui fixe surtout l'attention (car il y en a deux autres dont nous parlerons après avoir décrit celle-ci) a le volume d'un œuf de pigeon ; son grand diamètre est dirigé de haut en bas et de gauche à droite ; elle est en quelque sorte couchée sur la face latérale droite du nez, dont l'aile correspondante est abaissée et déprimée ; elle déborde un peu, à gauche, la côte du nez et s'étend à droite jusqu'au milieu ordinaire de la fosse zygomatique ; le grand angle de l'œil, du même côté, est soulevé et repoussé à droite, de façon à diminuer un peu la longueur de la fente palpébrale ; en haut, elle remonte à peu près à un demi-centimètre au-dessous de l'arcade sourcilière droite. La tumeur a une base dont les dimensions sont à peine moindres que les axes de cette espèce d'ovoïde. Elle présente un aspect général tourmenté ; la peau qui la recouvre et lui adhère intimement dans toutes ses parties est sans changement de couleur, ridée sur certains points, comme chagrinée sur d'autres ; en masse, la tumeur semble flétrie ; elle est indolente ; plutôt mollasse que rénitente, mais irréductible ; il n'y a ni pulsation, ni expansion spontanées ou provoquées ; elle est remarquablement transparente.

Sur le côté gauche existe une deuxième et une troisième tumeur, séparées par un léger étranglement ; elles sont toutes les deux du volume d'un haricot ; leur grand diamètre est vertical ; la supérieure correspond, surtout, au grand angle de l'œil, et la commissure interne des paupières est un peu repoussée. Ces deux tumeurs, recouvertes par la peau qui leur adhère, sont très dures, surtout l'inférieure ; il n'y a ni pulsation, ni expansion, ni transparence, ni douleur ; elles sont toutes deux irréductibles ; la peau qui les recouvre est lisse et sans changement de couleur.

Opération. — Un petit trocart fut plongé dans la partie la plus déclive et dirigé suivant le grand axe de la tumeur. Il sortit par la canule une petite quantité de sérosité, à peine la cinquième ou sixième partie de ce que le degré de transparence et la capacité probable de la cavité faisaient présumer. Environ une cuillerée à café de teinture d'iode étendue d'eau fut injectée ; on la laissa séjourner quelques instants ; puis, après son issue, la canule fut retirée. L'enfant, qui avait pleuré constamment, se consola au sein de sa mère, à qui on le rendit immédiatement. Dès le lendemain, la tumeur présenta tous les caractères d'un travail inflammatoire profond ; on essaya de le modérer par des émollients, mais bientôt se manifestèrent tous les symptômes d'une méningite, et l'enfant succomba le cinquième jour après l'opération.

Autopsie. — La calotte cranienne étant enlevée laisse voir les méninges enflammées avec épanchement séro-purulent dans les interstices. L'inflammation siège, presque exclusivement, sur l'hémisphère droit hypertrophié ; à peine est-elle sensible sur le gauche, *dont le volume est sensiblement moindre que celui de son congénère.* La substance corticale du cerveau est un peu injectée ; les couches profondes ne présentent rien d'anormal. Le *ventricule droit est dilaté* de façon à pouvoir contenir un œuf de poule ; il est rempli de sérosité parfaitement limpide. Le gauche a une capacité normale.

Les tumeurs étant incisées, on voit qu'elles sont formées par une double hernie des organes encéphaliques. Les deux petites tumeurs ne communiquent pas avec la tumeur principale ; toutes sont constituées par une couche de substance cérébrale d'un centimètre environ d'épaisseur, recouverte par ses enveloppes méningiennes, et circonscrivant une petite cavité remplie de lymphe plastique ; toutes les parties constitutives de ces tumeurs présentent les caractères évidents de l'inflammation.

L'issue a lieu de chaque côté de l'apophyse crista-galli, au niveau de l'articulation du frontal avec l'apophyse montante des maxillaires, à l'aide de deux trous de un demi et de trois quarts de centimètre de diamètre. Dans ces points, les méninges sont froncées et les tumeurs, dans leur totalité, sont tellement étranglées, qu'il y avait certainement impossibilité, sur le vivant, d'en réduire aucune partie ni solide, ni liquide.

D'aucun côté l'apophyse montante du maxillaire n'existe ; c'est dans une gouttière creusée à ses dépens que la tumeur est descendue à la face. Un simple ligament au côté externe, se continuant avec le corps de l'os de la pommette, complète des deux côtés, à droite et à gauche, le cercle de l'orbite. A gauche, les tumeurs occupent la place du canal nasal ; elles ne communiquent pas avec les fosses nasales. A droite, les fosses nasales sont libres, mais leur paroi externe est repoussée contre le vomer ; la tumeur est descendue le long de l'ethmoïde, déjetant en dedans le cornet supérieur correspondant[1].

[1] Rippoll, De l'encéphalocèle congénitale. *Bulletin de thérapeutique*, 1868.

Nous pourrions encore citer des observations de Heymann[1]; mais ce que nous avons dit et les faits cliniques rapportés suffisent à faire saisir la physionomie générale des diverses variétés d'encéphalocèle, ainsi que les difficultés du diagnostic.

Un signe majeur doit faire craindre la présence d'un encéphalocèle dans le grand angle de l'œil, ce signe est la congénitalité. Quand cette tumeur congénitale est volumineuse, trop volumineuse pour qu'on puisse songer au kyste dermoïde, petit au moment de la naissance, il y a de bien bonnes raisons pour admettre l'encéphalocèle orbitaire, même lorsque, ce qui est fréquent, la fluctuation est peu manifeste, la réductibilité douteuse, et les mouvements d'expansion absents.

Malheureusement on est souvent consulté longtemps après la naissance, à une époque où un kyste dermoïde ou séreux a pu grossir et où beaucoup d'affections orbitaires ont eu le temps de s'affirmer.

On pourra confondre l'encéphalocèle avec les kystes, les tumeurs angiomateuses, et même les abcès (Heymann).

L'examen attentif du crâne sera d'un grand secours. Il est rare que le squelette cranien ne soit pas plus ou moins déformé dans l'encéphalocèle. La ponction exploratrice a été proscrite par presque tous les auteurs (Chauvel[2], Delens[3]) ; il y a là, croyons-nous, une exagération ; et, avec les précautions aseptiques ordinaires, nous n'hésiterions pas, le cas échéant, à recourir à ce moyen, d'autant qu'il est souvent seul capable de trancher la question. Comment distinguer, par exemple, l'encéphalocèle d'un angiome, lorsque la peau qui recouvre la hernie cérébrale est elle-même le siège d'un angiome, coïncidence notée dans quelques cas (Berlin).

Il existe, d'ailleurs, des faits où le diagnostic est impossible ; ce sont ceux dans lesquels la tumeur, très petite, occupe le fond de l'orbite, et ceux, à la vérité bien exceptionnels, où l'encéphalocèle occupe l'intérieur de l'œil, ainsi qu'il était arrivé dans l'observation de Krückmann[4] dont

[1] Heymann, *Arch. f. Ophthalm.*, 1860, p. 135.

[2] Chauvel, Art. Orbite du *Dict. encyclopédique*, p. 634.

[3] Delens, *Traité de chirurgie*, t. IV, p. 537, 2e édit.

[4] Kruckmann, Sur une méningo-encéphalocèle du globe de l'œil. *Arch. de de Græfe*, t. 47.

nous allons parler dans l'anatomie pathologique et la pathogénie, paragraphes qui vont servir à compléter et à éclairer la symptomatologie de l'encéphalocèle.

Anatomie pathologique. — Nous allons étudier l'orifice osseux, les enveloppes et le contenu.

L'orifice est arrondi ou ovalaire, ses bords réguliers sont lisses ou amincis et tranchants, jamais rugueux; cet orifice est quelquefois large au point d'admettre le doigt (Delpech), et souvent assez petit pour laisser difficilement passer une sonde cannelée. Il occupe souvent l'ethmoïde, la fente sphénoïdale, la suture ethmoïdo-sphénoïdale et la glabelle encore plus souvent, mais il ne s'agit plus alors d'un encéphalocèle orbitaire. Larger a bien montré dans son intéressant mémoire que, si l'on réunit par une ligne les divers orifices de sortie, on obtient exactement le trajet de la première fente branchiale.

Les enveloppes sont constituées par les méninges ; l'enveloppe la plus externe, celle que recouvre directement la peau amincie, est formée par la dure-mère, qui est souvent le siège d'une vascularisation anormale.

Au-dessous de la dure-mère se trouvent les débris, peu reconnaissables, de l'arachnoïde et la pie-mère plus ou moins altérée en contact avec le liquide ou la masse nerveuse herniée.

Krückmann a rapporté, sous le titre de méningo-encéphalocèle du globe de l'œil, un cas très singulier dans lequel il s'agit de parties du cerveau sorties du crâne et entrées dans le globe oculaire pendant le développement embryonnaire. Il a trouvé, en effet, dans l'intérieur de l'œil, un tissu absolument identique à la substance cérébrale. Le développement de cette méningo-encéphalocèle a dû se produire au moment où la fente oculaire fœtale n'était pas encore close ; la position et la direction du pédicule qui reliait au cerveau la masse incluse dans l'œil est tout à fait conforme à cette explication ; de plus, l'état de la sclérotique, nulle part invaginée, amincie ou usée, montre qu'il ne peut pas s'être produit une distension de cette dernière avec rupture consécutive, mais que les masses cérébrales ont pénétré dans l'intérieur de l'œil par une porte oculaire posté-

rieure, normale, restée ouverte trop longtemps. Ce qui, entre autres détails histologiques, permet de défendre la manière de voir de Krückmann, c'est la présence, dans l'intérieur de l'œil, de cavités incluses dans la substance cérébrale, revêtues d'épithélium cubique, qu'on ne peut expliquer autrement que par des modifications des ventricules cérébraux.

Le fait si exceptionnel de Krückmann ne doit pas nous faire perdre de vue que, dans tous les autres cas connus, l'encéphalocèle orbitaire est entouré par la dure-mère et présente un contenu qui varie selon les trois types classiques : *encéphalocèle proprement dit*, *hydro-encéphalocèle*, *méningocèle*.

Dans la première variété, la substance nerveuse n'occupe jamais toute la poche, il existe autour d'elle une certaine quantité de liquide arachnoïdien, plus ou moins modifié par l'inflammation, ce qui, par parenthèse, diminue la valeur diagnostique de la ponction exploratrice.

La masse nerveuse comprend dans l'encéphalocèle orbitaire les cornes frontales, habituellement en petite quantité. Les circonvolutions se sont effacées; au centre on trouve le vestige de la corne ventriculaire.

Dans l'hydro-encéphalocèle il y a non seulement du liquide autour, mais encore dans le prolongement ventriculaire; c'est la variété la plus commune, elle correspond à l'observation, signalée plus haut, de Van Duyse et Moyart.

La méningocèle pure est très rare; Houel [1] l'a presque niée, et Larger se demande si la plupart des méningocèles ne sont pas des kystes congénitaux, communiquant plus ou moins largement avec la cavité cranienne. On a vu que c'était là l'interprétation donnée par Delpech à son observation; on ne saurait l'admettre, parce qu'en somme il n'est pas rationnel qu'un kyste orbitaire, qui peut aisément chasser l'œil et se porter au dehors, se dirige du côté de la boîte cranienne et la perfore; mais l'opinion de Houel n'en est pas moins défendable ; il est certain que peu de méningocèles ont été examinées avec soin au microscope; sur la paroi du contenant on aurait peut-être trouvé souvent des éléments nerveux suffisants pour que l'affection mérite le nom d'hydro-encéphalocèle.

[1] Houel, Mémoire sur l'encéphalocèle congénitale. *Arch. gén. de méd.*, 1859, p. 409 et 569.

Pathogénie. — Beaucoup de théories ont été proposées pour expliquer l'affection; on peut, avec Gérard Marchant [1], les diviser en deux groupes : les théories de la période fœtale et celles de la période embryonnaire.

Les théories de la période fœtale comprennent : 1° l'arrêt de l'ossification des os du crâne, sorte de cranio-tabes, grâce auquel le cerveau ferait hernie par les points faibles de la cavité (Niemeyer [2], Klementowski [3]); 2° l'ossification prématurée du crâne rendant le contenant trop petit pour le contenu (Kuster [4] et Ackerman [5]); 3° une pachyméningite enkystée, entraînant d'abord la formation d'un kyste qui userait le crâne, apparaîtrait au dehors, attirant ainsi une portion de l'encéphale (Spring); 4° une hydrocéphalie ventriculaire (Houel, Spring [6]) qui userait la boîte cranienne et sortirait au dehors; l'encéphalocèle congénitale serait ainsi la conséquence d'une maladie intra-utérine du cerveau, déterminant une dilatation des ventricules et l'issue de l'encéphale trop volumineux, à travers des ouvertures qui s'établissent dans le point le plus faible de la boîte osseuse, la lame criblée de l'ethmoïde. La tumeur vient ainsi faire saillie sur le côté interne de la cavité orbitaire; une fois la hernie produite, il se fait une condensation plus ou moins considérable du tissu cellulaire et osseux qui entoure la tumeur; il en résulte au niveau de l'ethmoïde un étranglement en vertu duquel la communication entre la boîte cranienne et la cavité centrale de l'encéphalocèle tend à s'effacer. Rippoll a bien défendu cette explication.

Il serait difficile de démontrer l'inexactitude de ces théories ; mais il faut leur opposer celles qui reposent sur l'embryogénie et sont basées sur un arrêt de développement du crâne encore membraneux (Meckel, Geoffroy Saint-Hilaire, Malgaigne, Larger et P. Berger). L'encéphalocèle a la même origine que le *spina bifida ;* c'est le *cranum bifidum.*

Maintenant, pourquoi le crâne est-il arrêté dans son développement ?

[1] Gérard Marchant, *Traité de chirurgie*, t. III, p. 591.
[2] Niemeyer, *De hernia cerebri congenitale.* Halle, 1833.
[3] Klementowski, Studien über angeborene Hirnbrüche. *Jahr. für Kinderheilkunde,* 1862.
[4] Kuster, *Monatsschrift f. Geburtskunde und Frauenkrankheiten*, t. XXXIV, p. 401.
[5] Ackermann, *Die Schädeldifformität bei der Encephalocele congenita*, p. 68. Halle, 1888.
[6] Spring, Monographie de la hernie du cerveau. *Mémoires de l'Académie royale de Belgique,* t. III, 1854.

Ici il est permis de faire intervenir les brides amniotiques (Lannelongue[1]). Spring décrit ces cas sous le nom de synencéphalocèle ; avec Dareste[2], on peut encore invoquer la compression de la vésicule encéphalique par l'amnios ; enfin, on peut surtout admettre qu'à l'époque où le crâne est encore membraneux, il se produit une hydropisie ventriculaire, d'autant plus capable de porter l'encéphale en dehors de la boîte cranienne que celle-ci manque encore de résistance. Peut-être enfin y a-t-il autre chose qu'une hydropisie ventriculaire, par exemple une véritable néoplasie congénitale des centres nerveux, un encéphalome (P. Berger[3]), qui ne peut trouver place dans la cavité cranienne et fait hernie ; mais ici nous revenons aux explications de Spring et Rippoll, et il faut reconnaître que les théories dites, assez confusément d'ailleurs, de la période fœtale et de la période embryonnaire peuvent se combiner.

Nous n'insisterons pas davantage sur ces notions pathogéniques, qui concernent surtout l'encéphalocèle en général. Nous en avons dit suffisamment pour faire comprendre le mode d'évolution de l'encéphalocèle orbitaire.

2° Kystes séreux congénitaux de l'orbite avec microphtalmie ou anophtalmie

Ces kystes sont ceux qui ont été décrits tour à tour sous les noms de kystes séreux congénitaux (Chlapowski[4]), de kystes congénitaux sous-palpébraux (Talko[5] et de Wecker[6]), de colobomes enkystés (Van Duyse[7]) ou de kystes colobomateux (Ewetzky[8]).

Leur pathogénie n'est pas encore définitivement établie ; mais, grâce

[1] Lannelongue et Achard, *Kystes congénitaux*. Paris, 1886.

[2] Dareste, in Gérard Marchant, *Traité de chirurgie*, t. III, p. 594.

[3] P. Berger, Considérations sur l'origine, le mode de traitement et le développement de certaines encéphalocèles. *Revue de chirurgie*, 10 avril 1890, p. 269.

[4] Chlapowski, *Jahrbericht des 2° Cong. der polnischen Aertze und Naturf. in Lemberg*, 1876, et *Annales d'ocul.*, 1877.

[5] Talko (de Varsovie), *Klin. Monatsbl. f. Augenheilk.*, 1877, p. 137-141.

[6] Wecker, *Société d'ophtalmologie d'Heidelberg*. Session 1879, et *Annales d'oculistique*, t. LXXVII, p. 151.

[7] Van Duyse, *Annales d'oculistique*, 1881, t. LXXXVI.

[8] Ewetzky, Dissertation inaugurale. Moscou, 1886.



Planche I

Fig. 1. — Kyste séreux congénital. (Voir observation p. 111 et suivantes)

Fig. 2. — Kyste dermoïde de la queue du sourcil : remarquable par son volume et la saillie très accusée qu'il présente lorsqu'on regarde la malade de profil.

[illegible] congénitaux (Lannelongue[1]). [illegible] encéphalocèle ; avec Dareste[2], [illegible] vésicule encéphalique [illegible] à l'époque où le crâne [illegible] hydrocéphalie ventriculaire. [illegible] de la boîte crânienne [illegible] peut-être enfin y a-t-il [illegible] une véritable [illegible] (P. Berger[3]), [illegible] hernie ; mais ici [illegible]

PLANCHE I

FIG. 1. — Kyste séreux congénital. (Voir observation p. 111 et suivantes).

FIG. 2. — Kyste dermoïde de la queue du sourcil ; remarquable par son volume et a saillie très accusée qu'il présente lorsqu'on regarde la malade de profil.

[illegible] OPHTALMIE

[illegible] kystes congénitaux [illegible]

FIG. 1.



FIG. 2.

G. STEINHEIL, Éditeur.

aux excellents travaux qui ont été publiés dans ces dernières années, les grandes lignes en sont nettement tracées, et la plupart des kystes séreux congénitaux avec microphtalmie sont maintenant bien expliqués. Nous nous appliquerons à faire ressortir successivement ce que cette pathogénie a de clair et ce qu'elle a encore d'obscur.

Avant d'entreprendre cette étude, arrêtons-nous sur la symptomatologie et l'anatomie pathologique de ces tumeurs.

Symptomatologie. — Ces kystes ont pour caractère principal de siéger à l'angle inféro-interne de l'œil et de faire saillie sous la paupière inférieure.

Ils siègent plus souvent à droite qu'à gauche ; situés d'une part entre ce qui représente l'œil ou l'œil complet, lorsqu'il existe, et la paroi inféro-interne de l'orbite, ils forment sous la peau une tumeur arrondie, légèrement bleuâtre (fig. 13). A cause de cette coloration, ils peuvent en imposer pour un angiome orbitaire, mais le diagnostic différentiel de ces deux affections est facile, parce que l'angiome orbitaire est réductible par la pression continue, tandis que le kyste séreux cède sous le doigt, s'enfonce dans l'orbite, mais ne diminue pas de volume. D'ailleurs, le kyste séreux avec microphtalmie peut n'être qu'un angiome kystique congénital, ainsi que le démontre la curieuse observation personnelle que nous rapportons plus loin. Le sujet concernant cette observation est représenté sur la figure 1 de la planche I.

La paupière soulevée est souvent ectropionnée ; quelquefois la fente palpébrale est rétrécie, parce que le bord palpébral inférieur, incurvé, présente une convexité tournée en haut.

Cette variété de kyste séreux peut exister à côté d'un globe oculaire bien développé ; mais, dans l'immense majorité des cas, le kyste est associé à la microphtalmie. L'anophtalmie, que beaucoup d'auteurs signalent en cette circonstance, est très rare, et plus loin nous ferons voir pourquoi.

L'œil rudimentaire est d'ailleurs le siège de multiples vices de conformation qui devront être expliqués.

Le kyste séreux tient dans l'orbite une place variable ; d'habitude, son volume va de celui d'une noisette à celui d'un œuf de pigeon. A titre

exceptionnel, on peut citer l'observation de Sogliano dans laquelle, chez un enfant de 4 jours, à la place de l'œil droit se trouvait un vaste kyste remplissant tout l'orbite et débordant, sur la joue, de l'étendue d'un pouce. On évacua par la ponction 30 grammes d'un liquide séro-sanguinolent ressemblant à de l'humeur aqueuse. Jones a observé une tumeur

Fig. 13. — Kyste séreux congénital avec microphtalmie (Fromaget).

presque aussi volumineuse. Dans une observation de Mitvalsky la tumeur était assez grosse pour déprimer le rebord orbitaire inférieur.

Quand l'œil présente une conformation normale, ce qui est l'exception, le kyste se meut en même temps que le globe oculaire auquel il adhère, mais il est presque toujours impossible de se rendre compte des mouvements de l'œil cryptophtalme, tant il est rudimentaire.

En pareil cas, on remarque quelque mobilité dans la tumeur kystique

pendant les mouvements de l'œil opposé, et ce signe pourra servir au diagnostic.

Ce diagnostic n'est d'ailleurs généralement pas difficile lorsque le kyste est assez volumineux pour être sensible à la palpation; la coexistence de la microphtalmie, le siège inféro-interne de la tumeur, la ponction exploratrice, toujours simple à pratiquer, ne laisseront aucun doute au clinicien.

Les kystes méconnus sont ceux qui, par leur petit volume, ne font aucune saillie à côté de l'œil rudimentaire; ceux-là ne sont reconnaissables qu'à la dissection (Walmann et Sæmisch).

Anatomie pathologique. — Les recherches qui ont été faites à ce sujet méritent une attention particulière, car c'est sur elles que viendra s'appuyer la théorie pathogénique capable d'expliquer le développement de l'affection, et tout d'abord nous allons faire passer sous les yeux du lecteur toutes les pièces du procès, c'est-à-dire le résumé des principales observations connues.

NUMÉROS d'ordre	AUTEUR ET SOURCE	AGE ET SEXE	EXAMEN DU MALADE
1.	**Sogliano.** *Bollet. delle sc. mediche di Bologna.* Octobre 1874.	4 jours. H.	Vaste kyste remplissant tout l'orbite D. et occupant la place de l'œil.
2.	**Chlapowski.** *Jahresbericht des 2ten Congr. der polnischen Aerzte u. Naturf. in Lemberg,* p. 354-63. 1876.	16 ans. H.	Kyste fluctuant intraorbitaire dont les mouvements correspondaient à ceux de l'O. congénère. En avant, renflement correspondant à la cornée. En arrière, pédicule (N. optique) gros comme un tuyau de plume.
3.	**Imre.** *Sremesret,* n° 3. *Nagel's Jahrber.* H. p. 196. 1878.	.....	.....
4.	**Talko.** *Comptes rendus de la Société ophtalm. d'Heidelberg.* 1874.	18 semaines. F.	Ectropion des paupières inférieures sous lesquelles il y a un kyste fluctuant gris bleuâtre. Petits globes rudimentaires au fond des orbites avec cornée ronde et transparente. Le bulbe droit semblait être en rapport avec le kyste : ce dernier siégeait dans l'orbite, entre l'orbite et la paupière inférieure ; il était recouvert par la conjonctive. Une sonde introduite dans l'intérieur du kyste a permis à Talko de se convaincre que la vésicule excisée n'était pas en communication avec le globe oculaire.
5.	**Le même.** *Loco citato.*	Enfant à la mamelle. Sexe ?	Œil D. du volume d'une noisette. Kyste volumineux, élastique, derrière la paupière inférieure, visible par transparence à travers la peau ; recouvert dans l'orbite par la conjonctive. (Cracovie, clinique du professeur Rydel.)
6.	**Le même.** *Loco citato.*	10 ans. H.	Ectropion de la paupière inférieure D. Petit bulbe dans la profondeur de l'orbite du même côté, relié à un kyste localisé dans l'angle inféro-interne de la cavité et repoussant la paupière en dehors. Cécité absolue. Bulbe G. du volume d'une noix, amblyope et nystagmique.
7.	**Le même.** *Loco citato.*	1 an. F.	Les deux bulbes sont très petits. A droite, kyste bleuâtre recouvert par la conjonctive, dans l'angle interne de l'orbite, sous la caroncule lacrymale et la paupière inférieure.
8.	**Le même.** *Loco citato.*	10 ans. F.	Anophtalmie congénitale double, paupière inférieure droite fortement tendue ; sous elle il y a un kyste élastique du volume d'une noix.
9.	**Le même.** *Loco citato.*	9 mois. ?	O. G. normal. A droite, paupière supérieure déprimée. En arrière, ectropion considérable de la paupière inférieure ; sous cette dernière, tumeur bleuâtre, élastique, fluctuante. Derrière la tumeur, petit bulbe oculaire de la grosseur d'une lentille.
10.	**Le même.** *Loco citato.*	9 mois. ?	A gauche, microphtalmie et colobome de l'iris. A droite, un kyste congénital de couleur bleuâtre sous la paupière inférieure. Le contenu du kyste était fortement coloré par le sang. En arrière, sous l'orbite, était un tout petit œil rudimentaire.

OPÉRATION ET RÉSULTAT	EXAMEN ANATOMO-HISTOLOGIQUE
Ponction donnant issue à 30 grammes de liquide séro-sanguinolent, ressemblant à de l'humeur aqueuse, puis extirpation.	Les parois du kyste ont deux lignes d'épaisseur et ont une surface plutôt fibreuse en dehors. Au milieu, les parois sont un peu plus transparentes et renferment les traces d'une cornée normale. A l'intérieur, cellules pigmentaires choroïdiennes, mais pas de traces de rétine ni de N. optique.
Extirpation.	Le kyste a des fibres musculaires qui lui adhèrent. Au fond de l'orbite il y a un corps blanc représentant l'œil rudimentaire. Pas d'examen du liquide La paroi du kyste (extirpé par Talko) est du tissu réticulé revêtu à sa face interne d'épithélium analogue à celui *de la muqueuse du sac lacrymal.*
....	Observation semblable à celle de de Wecker. (Voir obs. n° 16.).
Excision du kyste.	La paroi du kyste est une fine membrane, de couleur cendrée, rappelant la pellicule interne d'un œuf d'oiseau. Le liquide était transparent et contenait beaucoup d'albumine. La paroi postérieure du kyste est plus épaisse, vasculaire, adjacente au bulbe et n'a pas été excisée.
On ouvre le kyste; il s'écoule un liquide jaunâtre.	
Excision du kyste. Il sort environ 12 grammes d'un liquide clair et séreux.	Le rudiment du globe oculaire enlevé, renfermait toutes les parties constituantes d'un œil normal.

NUMÉROS d'ordre	AUTEUR ET SOURCE	AGE ET SEXE	EXAMEN DU MALADE
11.	**Arlt.** *Handbuch. v. Græfe-Sæmisch*, II, p. 69.	9 mois. ?	Dans chaque orbite il y avait un kyste qui repoussait, en avant, les paupières grosses comme des noix. Un N. optique (?) s'insérait sur la vésicule remplie d'un liquide albumineux. Près du point du N. optique, était fixé un cristallin rudimentaire, et à côté de lui des éléments de choroïde et de rétine.
12.	**Vickerkiewicz.** *Klin. Monatsbl. für Augenh.* Octobre 1880.	8 semaines. ?	Les paupières, très saillantes, contiennent un kyste fluctuant, semblant inséré entre la conjonctive et les couches externes des tissus palpébraux. Annexes de l'œil normaux. Absence des deux yeux. Le liquide du kyste n'a pas été recueilli.
13.	**Bayer.** *Aerlzlicher Bericht des k. k. allgemeinen Krankenhauses zu Prag.* 1880.	? F.	Kyste avec microphtalmie. La tumeur avait le volume d'une châtaigne, fluctuante, de couleur gris bleuâtre.
14.	**Van Duyse.** *Annales d'oculistique*, 1881, p. 144.	22 ans. H.	A droite, la paupière supérieure est refoulée de bas en haut par le kyste situé derrière la paupière inférieure. Ce kyste, blanc jaunâtre, n'est pas beaucoup écarté de l'orbite ; il le touche même à sa partie médiane. La paroi supérieure du kyste fait corps avec le bulbe ; elle n'en est séparée que par une rainure recouverte par la conjonctive.
15.	**V. Schaumberg.** Thèse de Marbourg. 1882.	6 semaines. ?	Anophtalmie bilatérale avec tumeur kystique d'un côté. La tumeur était élastique, de couleur bleuâtre, située derrière la paupière inférieure et se prolongeait dans l'orbite. L'orbite et les paupières semblaient un peu diminués.
16.	**De Wecker.** *Traité d'ophtalmologie.*	.....	Les paupières de l'enfant sont le siège d'une tumeur bleuâtre, et la conjonctive en ces points se montre un peu renversée Elles sont fluctuantes, à parois minces. Absence des deux yeux.
17.	**Dor.** *Revue générale d'ophtalmologie*, n° 2. 1882, p. 81.	6 mois.	A gauche, microphtalmie avec colobome irien et choroïdien. A droite, sous la partie inférieure de l'orbite, il y a une tumeur fluctuante, de couleur bleuâtre, et en arrière, un œil microphtalme avec colobome de l'iris. La paupière inférieure était en ectropion. Après l'opération, on voit que le kyste s'était développé en même temps que l'œil.
18.	**Sæmisch.** Cité par MANZ : *Archiv für Ophthalmologie*, 1881, p. 154.	.....	Bulbe réduit dans tous ses diamètres avec corps ciliaire et rétine très rudimentaires. A la partie inférieure, il y avait un kyste allant jusqu'au N. optique. Le développement du kyste avait entraîné l'atrophie des parties constituantes du bulbe.
19.	**Wallmann.**	4 ans. H.	Œil microphtalme dont l'iris présentait un colobome. Le globe oculaire était petit, mais peu désorganisé. Le petit œil n'était séparé d'un kyste sous-jacent que par un cordon solide. Cette vésicule était tapissée d'une portion de rétine et de choroïde.
20.	**Le même.**	.....	Vésicule communiquant avec l'œil microphtalme et contenant aussi une portion de rétine et de choroïde.

OPÉRATION ET RÉSULTAT	EXAMEN ANATOMO-HISTOLOGIQUE
....	Le contenu du kyste avait une couleur brune.
Il y eut trois ponctions ; la première fois il sortit 4 centimètres cubes d'un liquide semblable à celui de l'ascite.	L'examen microscopique du liquide a été négatif. Il est riche en chlorure, fortement albumineux ; ce n'est donc pas du liquide céphalo-rachidien.
Ponction qui fournit un liquide jaunâtre et très limpide, qui se reproduisit.	Pas d'éléments histologiques dans le liquide. A l'analyse chimique, sa composition se rapproche de celle de l'humeur aqueuse.
Opération.	Le contenu du kyste était un liquide séreux, légèrement brunâtre, probablement à la suite de petites hémorragies internes.

NUMÉROS d'ordre	AUTEUR ET SOURCE	AGE ET SEXE	EXAMEN DU MALADE
21.	**Berlin.** *Encyclopédie de Græfe-Sæmisch*, IV, p. 685.	8 semaines. F.	Paupières inférieures très saillantes, contenant un kyste fluctuant, de couleur bleu intense, lequel semble inséré entre la conjonctive et les couches externes des tissus palpébraux. Le bord des paupières inférieures est tourné en dedans ; les paupières supérieures et les points lacrymaux sont normaux. La conjonctive existe et est quelque peu injectée. Pas de malformations de l'orbite. Absence complète des yeux.
22.	**Screbitzk.** *Klin. Monatsbl. für Augenh.*, XIX, p. 423.	6 mois. F.	Ectropion des paupières supérieures. Ectropion des paupières inférieures. Glande lacrymale des deux côtés. Anophtalmie complète. Mais les conjonctives des paupières inférieures sont soulevées par des tumeurs du volume d'yeux normaux. La tumeur était bleuâtre, un peu mobile.
23.	**Arlt.** *Wiener med. Presse*, 1885, n° 8.	1 an. ?	Des deux côtés, des tumeurs du volume d'œufs de pigeon et paraissant bleues à travers les paupières. Le père (qui après cet enfant avait eu une fille bien conformée) présentait une microphtalmie avec colobome de l'iris à gauche; et à droite une forte myopie avec colobome de la choroïde.
24.	**V. Reuss.** *K. K. Gesellschaft der Aerzte in Wien*, 23 janvier 1885.	?	La fente palpébrale de l'enfant est close ; si on relève la paupière on voit un petit nodule, qui est le moignon du bulbe arrêté dans son développement. Au niveau de la paupière inférieure, il y a un kyste transparent du volume d'une prune ; la peau qui le recouvre n'est pas adhérente, mais on sent une bride qui va du kyste à la peau.
25.	**Simon Snell.** *Transact. of the oph thal. Soc. of the U. K.*, t. IV, XII., p. 333-352.	?	L'enfant présentait des kystes des paupières inférieures ; le kyste de gauche était le plus développé; pas de traces d'yeux. A l'opération, on voit un petit corps arrondi [œil rudimentaire (?)].
26.	**Macberg Jones.** *Eodem loco.*	6 semaines. ?	A la paupière inférieure une tumeur à fluctuation indistincte ; la tumeur remplit tout l'orbite. La conjonctive, au niveau de la tumeur, présente par endroits des protubérances bleuâtres. La tumeur allait très loin dans l'orbite. On put découvrir dans la profondeur de l'orbite un tout petit œil ayant un colobome inférieur de l'iris.
27.	**Ewetzky.** Thèse de Dorpat, 1886.	1 an 1/2. F.	A gauche, paupière supérieure normale. Inférieure en ectropion, sans cils; elle est repoussée en avant par une tumeur congénitale molle, élastique, de couleur bleue, fluctuante. Du côté de la conjonctive, le kyste proémine jusqu'à toucher le toit de l'orbite. Le doigt sent que le kyste va assez profondément dans l'orbite. En arrière, on sent un cordon solide, pourvu à sa partie antérieure d'un renflement, qui correspond incidemment à l'œil rudimentaire (?).
28.	**Panas.** *Archives d'ophtalm.* 1887, p. 1-14.	12 ans. F.	Tumeur soulevant la paupière inférieure gauche, de couleur bleuâtre. Le kyste a le volume d'une cerise.

OPÉRATION ET RÉSULTAT	EXAMEN ANATOMO-HISTOLOGIQUE
Ponction des tumeurs. Le liquide se reproduit du côté G. L'auteur incise la paroi kystique et en enlève une partie. Incision de la tumeur ; il sort un liquide clair.	Liquide séreux dont la composition se rapproche de celle de l'humeur vitrée.
On enlève une partie. Il s'écoule un liquide brun rouge, la couleur est due aux hématies.	La paroi du kyste se compose de deux couches : l'interne, plus mince et plus délicate, est faiblement unie à l'externe ; elle se compose de tissu connectif ; à ce niveau, on trouve de l'épithélium cylindrique. Cette couche interne représente la rétine modifiée. La rétine de l'œil normal se transforme en avant, vers l'*ora serrata*, en épithélium cylindrique.
Ablation. Guérison rapide.	La tumeur est formée de deux poches, une antérieure sous-palpébrale grande, pleine d'un liquide visqueux brun, et une petite poche à contenu visqueux et transparent. Entre les deux poches il y a une masse fibreuse adhérente à la face inférieure de la tumeur et se prolongeant profondément dans l'orbite. Les deux cavités communiquent par un conduit glandulaire. La paroi du petit kyste présente un épithélium cylindrique et en dehors un stroma conjonctif. Celle du grand kyste est une couche épithéliale modifiée, et en dehors

NUMÉROS d'ordre	AUTEUR ET SOURCE	AGE ET SEXE	EXAMEN DU MALADE
29.	**De Lapersonne.** *Archives d'opht.*, mai 1891 et Congrès d'Edimbourg, 1894.	5 semaines. ?	*Autopsie.* — Les nerfs optiques conduisent à deux corpuscules fibreux qui sont les globes oculaires ; ils se continuent, en avant, par une cavité kystique aplatie de haut en bas.
30.	**De Gallemaert.** *Soc. de sc. méd. de Bruxelles*, 5 décembre 1892.	? F.	L'enfant a un bec de lièvre simple. Œil droit nystagme, mais il est bien conformé. Œil gauche invisible. La paupière inférieure est en ectropion à sa partie interne. Sa surface cutanée a une teinte bleuâtre. Il y a une tumeur fluctuante, non pulsatile, non réductible. L'œil est réduit à un moignon et refoulé en arrière par la tumeur.
31.	**Fromaget.** *Archives d'ophtal.*, t. XIII, 1893.	8 mois. F.	Tumeur du volume d'une noix, repoussant en avant la paupière inférieure droite. La tumeur remplit presque tout l'orbite; elle est de couleur gris bleuâtre ; elle est fluctuante et irréductible. A gauche, microphtalmie.
32.	**Becker.** *Archiv für Augenheilk.*, t. XXXVIII, p. 87-127, 1895.	?	Il existe une communication, en forme de fente, entre le globe et le kyste. Microphtalmie.
33.	**Ginsberg.** *Archives de de Græfe*, t. XLVI, 1898.	?	Kyste de la grandeur du globe oculaire, adhérant au pôle postérieur de l'œil et traversé par le nerf optique. Microphtalmie.
34.	**Fromaget.** *Journal de méd. de Bordeaux.* 25 mars 1900, p. 231.	35 jours. H.	Ectropion de la paupière inférieure droite. La tumeur a le volume d'une châtaigne ; elle est bleuâtre et va assez loin dans l'orbite. Il y a anophtalmie apparente.
35.	**Lagrange** (V. p. 110). dans cet ouvrage.	6 mois.	Tumeur kystique offrant tous les caractères des kystes congénitaux avec microphtalmie. Œil petit, caché derrière le néoplasme.

OPÉRATION ET RÉSULTAT	EXAMEN ANATOMO-HISTOLOGIQUE
	il y a un stroma cellulo-fibreux avec une membrane basale entre lui et le revêtement épithélial.
....	La paroi du kyste est formée de deux couches : une composée de tissu cellulaire lâche, l'autre (couche interne) dans laquelle on reconnaît la rétine. Il ne peut y avoir aucun doute que ce ne soit vraiment la rétine; mais, chose curieuse, la rétine regarde par sa face externe la cavité du kyste.
Extirpation. Il s'écoule un liquide séreux. Guérison rapide.	Couche externe du kyste rappelle la structure de la gaine du N. optique. La couche interne est formée par une substance finement granuleuse où il y a des cellules à noyau arrondi. Les cellules peuvent être fusiformes et avoir des prolongements multiples. La structure de la couche interne est celle d'une membrane nerveuse.
Extirpation du kyste. A l'opération, on trouve une seconde cavité ne communiquant pas avec la première. Il n'y a pas de moignon oculaire. Guérison.	Le liquide retiré par ponction se rapproche de l'humeur vitrée. La tumeur est composée d'un pédicule, d'une grande cavité et d'une petite cavité. Le pédicule est tapissé par un épithélium glandulaire cylindrique. Il en est de même de la grande cavité. La rétine contenue dans la petite cavité ne présente pas de fibres optiques ; il y a exagération du tissu conjonctif, qui a envahi les plexus et atrophié des cellules nerveuses.
....	Un tissu fibreux, riche en cellules, passait à travers la fente et allait de la cavité oculaire à la cavité kystique. Ce tissu, accompagné de l'épithélium pigmenté, est l'analogue de la rétine. Toutes les parties constituantes de l'œil existant, sauf la zonule, Becker conclut que le kyste a dû se développer à un stade tardif du développement, alors que le cristallin occupait déjà l'intérieur de l'œil.
....	L'intérieur du kyste étant tapissé par des éléments dérivés du feuillet externe (pigmentaire) de la rétine, le feuillet interne faisait une petite hernie dans le sac kystique. Le début semble remonter au moment où la vésicule optique secondaire venait de se former. Ginsberg l'attribue à un développement anormal du mésoderme qui facilite une hernie de la rétine embryonnaire.
Extirpation. Guérison rapide.	L'examen anatomique a démontré qu'il s'agissait d'un angiome congénital devenu kystique et ayant empêché par compression le développement de l'œil.

Le lecteur qui n'aura pas craint de prendre une connaissance attentive des documents qui précèdent n'aura pas perdu son temps. Il va être en mesure de suivre pas à pas l'évolution de la question, et pour le lui permettre plus aisément, nous allons brièvement mettre en lumière la signification inégale de ces divers matériaux.

Le fait majeur qui se dégage de cette lecture est celui que Talko a, le premier, précisé à la Société ophtalmologique de Heidelberg en 1879, lorsqu'il a dit que les kystes séreux intra-orbitaires des nouveau-nés sont compliqués de développement vicieux de l'œil.

Sur ce point les observations sont à peu près toutes en parfait accord, mais il n'en est pas de même des désordres anatomiques constatés dans la poche kystique, et de leurs relations avec la malformation oculaire. Les descriptions données à ce sujet sont assez diverses. Nous allons mettre en lumière les principales.

Walmann reconnut, dans la pièce qu'il examina pour Arlt, que la poche kystique était reliée, non au globe oculaire rudimentaire, mais au tractus fibreux qui représentait le nerf optique. Dans un autre cas, le même auteur trouva, à la place des yeux, deux poches sous-palpébrales sur lesquelles s'insérait le nerf optique atrophié. Ces poches contenaient un liquide filant ou albumineux, ainsi que le cristallin et des éléments rétino-choroïdiens.

Dans le cas de Dor, le kyste ne communiquait pas avec l'œil ; celui-ci était refoulé sous le plafond de l'orbite par le kyste plus gros qu'un œil normal. Il y avait, d'ailleurs, adhérence intime entre le globe microphtalme et la tumeur kystique. Le docteur Chandelux crut reconnaître dans la paroi du kyste la présence d'un *sarcome fasciculaire ;* malheureusement, les détails histologiques sont trop écourtés pour qu'on puisse admettre sans hésitation le diagnostic anatomique.

Sur une pièce du musée de Vienne, représentant une double microphtalmie avec kyste sous-palpébral, Kundrat trouva l'œil rudimentaire ouvert en bas et relié au kyste par un tissu mollasse. L'autre œil, également colobomateux, était, au niveau du colobome, pourvu d'un diverticule. L'examen histologique démontra, dans la paroi du kyste, l'existence d'un épithélium cylindrique pouvant provenir de la rétine embryonnaire.

L'examen histologique, fait par Ewetzky dans le cas qui lui est personnel, n'est pas beaucoup plus concluant.

Il n'a examiné qu'un fragment de la paroi du kyste ; il l'a trouvée composée de deux couches : une couche externe, ferme, constituée par du tissu conjonctif bien développé et renfermant des vaisseaux ; une couche interne, formée également de tissu conjonctif et tapissée, en certains endroits, par un épithélium cylindrique.

De la présence de cet épithélium, Ewetzky, conclut à tort que la membrane interne est une rétine en voie de développement et fortement altérée.

Cette conclusion est certainement inacceptable, car l'épithélium cylindrique n'est nullement caractéristique de la présence de la rétine ; le feuillet distal de la vésicule secondaire forme bien de l'épithélium cylindrique au niveau de l'*ora serrata*, mais au même endroit le feuillet proximal forme une couche pigmentée, qui manquait absolument dans le cas d'Ewetzky et qui seule eût été caractéristique.

Tillaux a fait la dissection d'un kyste ; il insiste sur l'adhérence de l'œil et du kyste et sur la structure fibreuse de la paroi.

De même, dans le cas de Max Meyer, deux kystes en chapelet étaient rattachés, par un pédicule, à l'œil rudimentaire. La poche était tapissée d'une simple couche de cellules cylindriques sans pigment.

Dans le cas de Lang, l'intérieur de la poche kystique contenait une substance cérébriforme se continuant avec un liquide gélatineux remplissant l'œil réduit.

Le fait de Rubinsky mérite d'être retenu par la netteté et l'importance des détails : on trouva la poche formée de tissu conjonctif adipeux et tapissée à l'intérieur par une couche de culs-de-sac glandulaires et d'une seule rangée de cellules cylindriques. Cette poche adhérait au globe par l'intermédiaire d'un pédicule plein.

Des examens plus complets que ceux que nous venons de résumer succinctement ont été faits successivement par Panas, Dutilleul (cas de Lapersonne) et Fromaget. Ces auteurs ont pris toutes les précautions désirables pour la judicieuse interprétation de leurs pièces, et leurs faits pèsent d'un poids tout particulier dans l'histoire de la question.

Dans le cas de Panas, le kyste occupait l'angle inféro-interne de l'or-

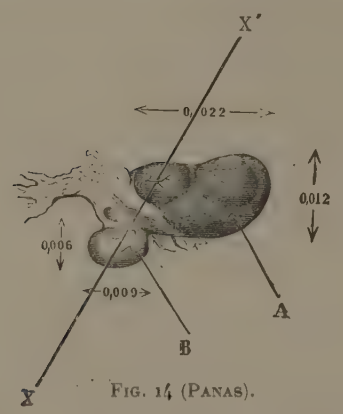

Fig. 14 (Panas).

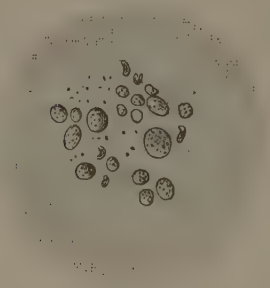

Fig. 15 (Panas).

Fig. 14. — Tumeur, dimensions naturelles. A, premier kyste, bilobé, de couleur violacée; — B, deuxième kyste, non coloré.

Fig. 15. — Leucocytes volumineux, granuleux, chargés de grains hématiques et hématies altérées provenant du contenu du kyste (A).

bite et présentait tous les symptômes du kyste congénital, mais il s'était formé à côté d'un œil intact, dont l'acuité était normale.

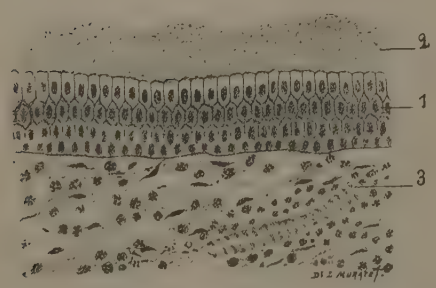

Fig. 16. — Coupe de la paroi du kyste (Panas).

1, épithélium cylindrique stratifié; — 2, contenu du kyste coagulé par les réactifs; — 3, vaisseau infiltré de leucocytes.

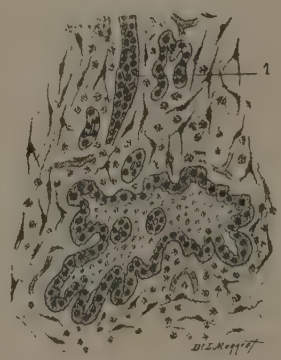

Fig. 17. — Acini glandulaires avec conduit excréteur (Panas).

Le kyste bilobé contenait un liquide glaireux brunâtre, et l'examen histologique démontra que les deux cavités, communiquant ensemble par un

trajet anfractueux, étaient tapissées d'un épithélium cylindrique. Dans la paroi se trouvaient des acini glandulaires. En un mot, il était bien certain qu'il s'agissait d'un kyste congénital dépendant des voies lacrymales.

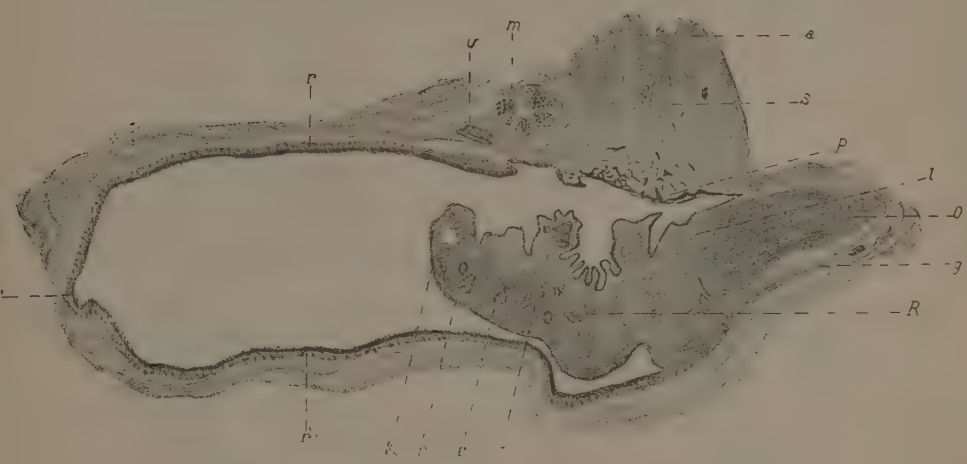

FIG. 18. — Coupe antéro-postérieure et verticale de l'œil avec le kyste, près de la partie interne. Grossissement de 10 diamètres. La partie postérieure répond à O; la partie supérieure à S (DE LAPERSONNE).

O, nerf optique coupé obliquement; — *g*, gaine du nerf optique et tissu cellulaire dans lequel on trouve d'assez nombreux vaisseaux, des fibres musculaires et des nerfs qui n'ont pas été représentés ici; — *l*, lame criblée, très visible à un fort grossissement; — G, tissu fibreux ondulé représentant la sclérotique; il se continue en arrière avec les gaines du nerf; il contient de nombreux vaisseaux; — *a*, section de ce tissu, qui adhérait à la conjonctive dans le fond du cul-de-sac; *p*, pigment rétino-choroïdien; — *m*, muscles; — *v*, vaisseaux; — *c*, petite portion de cristallin; — R, la rétine semble former une masse uniformément colorée, mais déjà à un faible grossissement on y rencontre de petites cavités (*r*) limitées par un tissu d'aspect granuleux et très coloré. A un fort grossissement on reconnaît que ces cavités sont tapissées par des bâtonnets bien conservés, avec une limitante externe très nette et en dehors des grains fortement colorés; — *k*, petites cavités kystiques ou vacuoles œdémateuses dans l'épaisseur de la rétine; — *r'*, paroi du kyste formée par la rétine retournée : la face externe est en rapport avec la cavité du kyste; la face interne avec un tissu cellulaire peu dense et peu adhérent.

Le cas de de Lapersonne, dont l'étude histologique a été faite par Dutilleul, est très différent et d'une interprétation beaucoup plus difficile; on a lu plus haut le résumé de l'observation. « Ce qui lui donne, dit l'auteur, un caractère particulier et que je n'ai trouvé nulle part, c'est la disposition de la paroi kystique. Cette paroi est formée par la rétine, partout continue à elle-même, sauf peut-être dans une petite portion du diverticule

antérieur, et je me demande même si cette lacune ne dépend pas de la préparation ; seulement, à l'encontre de ce qui a été décrit jusqu'ici, la rétine est complètement retournée et répond à la face externe de la cavité du kyste. J'avoue que cette disposition si inattendue m'a singulièrement étonné et que j'ai douté un moment, mais il fallait se rendre à l'évidence.

« Quelle explication peut-on donner de cette singulière disposition ?

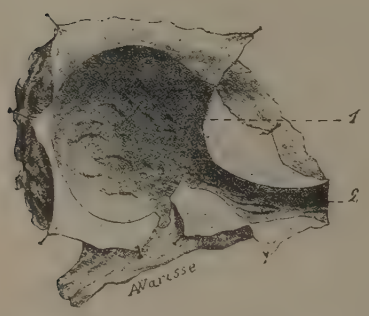

Fig. 19. — Dessin du kyste vu par la face supérieure (grandeur naturelle) (Fromaget).

1, grande cavité ; — 2, cavité centrale du pédicule.

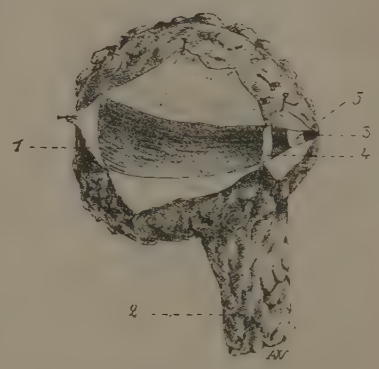

Fig. 20. — Kyste ouvert sur sa face latérale droite (Fromaget).

1, grande cavité ; — 2, pédicule ; — 3, petite cavité qui est l'œil rudimentaire tout entier ; — 4, cloison fibreuse séparant les deux cavités ; — 5, cristallin.

Si l'on songe au développement de l'œil dans ses premières phases, on se demande si la paroi du kyste n'est pas formée par une partie du feuillet distal de la vésicule oculaire qui n'a pas subi l'invagination et dont les éléments ont continué à s'accroître et à se différencier. Mais on ne comprend guère par quel mécanisme ce feuillet a pu s'invaginer presque tout entier, tandis qu'une portion restait en dehors de l'œil. Je crois plus naturel d'admettre que la rétine s'est détachée secondairement et a formé des circonvolutions nombreuses remplissant la cavité oculaire.

« Un de ces plis, situé en face de la fente oculaire, largement ouverte, a été repoussé peut-être par un liquide analogue à celui de certains kystes rétiniens ; dès lors cette portion de rétine a pu se retourner

en doigt de gant et s'est établie dans le tissu cellulaire de l'orbite. »

L'une des deux observations de Mitvalsky mérite d'être rapprochée de cette dernière. Il s'agissait d'un kyste rempli de sérosité sanguinolente et se rattachant, par un pédicule étroit, au nerf optique d'un œil microphtalme. Sur une portion de la paroi, Mitvalsky trouva une couche

FIG. 21. — Coupe transversale d'un des diverticules de la cavité du pédicule (FROMAGET). (Obj. 2, oc. 1, de VÉRICK.)

1, épithélium cylindrique tapissant la cavité ; — 2, basement membrane sur laquelle il repose en dehors ; — 3, enveloppe de tissu conjonctif formant la paroi ; — 4, gros bourgeon de tissu conjonctif offrant dans de nombreux points de véritables aréoles où on retrouve des noyaux de cellules en partie disparues ; — 5, contenu indéterminé du kyste.

interne, d'apparence muqueuse, formée d'un réticulum de grains pigmentaires et de noyaux. Cette couche plissée se continuait avec la cavité du pédicule, et l'auteur la considère comme une rétine dégénérée. D'après lui, il s'agissait de la hernie du feuillet distal à travers la fente embryonnaire restée béante. Le cristallin aurait pu pénétrer dans l'œil par une perforation du feuillet distal.

L'explication pathogénique ainsi donnée par Mitvalsky, comme d'ail-

leurs celle de beaucoup d'autres faits, est fort hypothétique, car rien ne prouve que la paroi du kyste fût tapissée par la rétine, l'examen histologique ayant le grave défaut de n'avoir porté que sur une faible portion de la paroi du kyste et point du tout sur l'œil microphtalme.

Arrivons maintenant au fait très bien étudié par Fromaget.

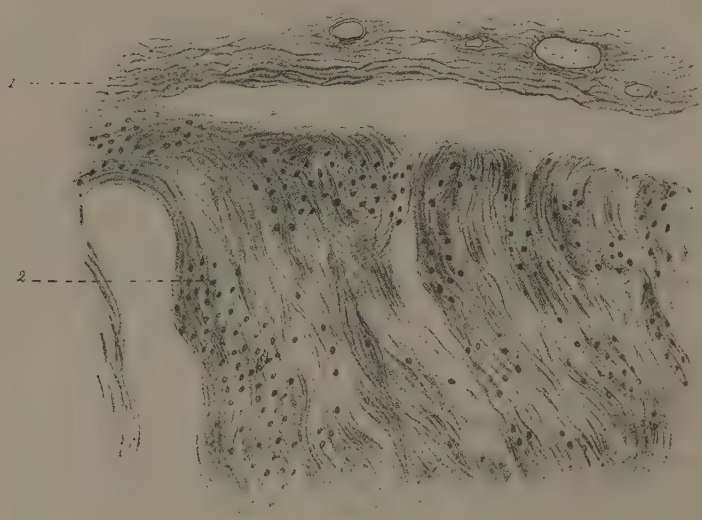

Fig. 22. — Coupe transversale de la paroi de la grande cavité (Fromaget).

1, enveloppe externe fibreuse renfermant de nombreux vaisseaux. — 2, couche interne de tissu conjonctif renfermant beaucoup de noyaux.

La tumeur était composée de deux poches : la grosse, antérieure, à contenu séreux ; la postérieure, petite, à liquide sanguinolent.

L'analyse du liquide limpide, séreux, extrait de la grande poche, faite par le professeur Denigès, permit de constater :

Résidu sec, 11 gr. 80 par litre ;
Sels minéraux, 9 grammes ;
Très petite quantité d'albumine ;
Présence en quantité notable de sucre réducteur ;
Matière organique, 2 gr. 80 ;
Chlorure, 7 gr. 45 ;
Phosphate et sulfate, 1 gr. 35.

Il ne s'agissait pas, par conséquent, du liquide céphalo-rachidien, mais d'un liquide dont la composition se rapprocherait de celle du corps vitré.

L'examen histologique démontra à Fromaget que le grand kyste possédait une couche externe, fibreuse, et une couche ne présentant qu'en quelques endroits l'épithélium cylindrique, qu'on trouve en beaucoup plus grande abondance dans le pédicule.

L'examen de la grande cavité et du pédicule permettait a priori de supposer que le pédicule représentait le nerf optique et que le kyste occupait la place du corps vitré.

Cette interprétation tomba absolument devant l'examen très attentif et très soigné de Fromaget.

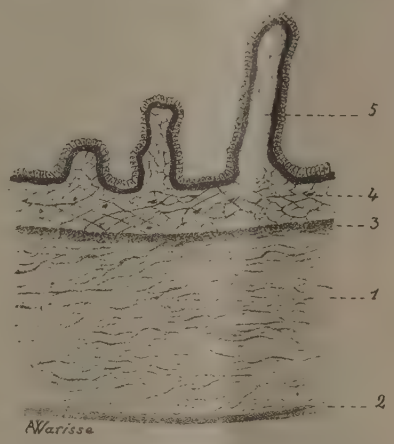

Fig. 23. — Coupe transversale de la paroi externe de la petite cavité (Fromaget). (Obj. 2, oc. 1, Vérick.)

1, couche fibreuse très dense, rappelant la cornée; — 2, membrane la limitant au dehors ; — 3, couches internes pigmentées par les cellules choroïdiennes; — 4, réseau conjonctif et vasculaire avec des cellules pigmentaires ; — 5, procès ciliaires.

Le petit kyste, à contenu brunâtre, renfermant le cristallin, à lui seul représentait l'œil rudimentaire. Sa paroi, étudiée de dehors en dedans, portait trois membranes : 1° une externe, fibreuse, résistante, formant la coque ; 2° une moyenne, fortement pigmentée ; 3° une interne, blanchâtre, friable, décollée et recroquevillée sur elle-même dans presque toute son étendue.

L'examen histologique démontra que cette membrane interne plissée n'était pas autre chose que la rétine, différant de la rétine saine par trois caractères : 1° l'absence des fibres optiques ; 2° l'exagération du tissu conjonctif qui avait envahi le plexus et 3° l'atrophie des fibres nerveuses.

La pathogénie du kyste, dans le cas de Fromaget, découle très claire-

ment de l'examen histologique, et l'on doit admettre que le pédicule, tapissé d'épithélium cylindrique, pourvu de diverticules, ainsi que le grand kyste, a été formé par l'enclavement dans l'orbite d'une portion de la muqueuse naso-lacrymale.

Le développement de ce kyste a repoussé l'œil, l'a empêché de se développer, et c'est ainsi dans ce cas que s'explique la cryptophtalmie.

Fig. 24. — Coupe transversale de la paroi antérieure de la petite cavité (Fromaget). (Obj. 4, oc. 1, Vérick.)

1, couche épithéliale interne, restes de la couche interne de la rétine ; — 2, couche pigmentaire rétinienne ; — 3, couche chorio-capillaire ; — 4, couche des gros vaisseaux ; — 5, couche conjonctive très riche en cellules pigmentaires ; — lames supérieures de la sclérotique infiltrées de cellules choroïdiennes.

Enfin, après toutes ces observations, vient prendre place notre fait personnel, unique en son genre ; il s'agit, dans ce cas, d'un angiome veineux congénital ayant subi, pendant la vie intra-utérine, la transformation kystique. Nous rapportons ici cette observation *in extenso*, avec l'examen histologique complet qui a été pratiqué.

Obs. — *Kyste congénital de l'orbite avec microphtalmie. — Angiome kystique.* — Un enfant de 6 mois m'est apporté, au mois de décembre 1902 ; il présente dans l'orbite droit une tumeur fluctuante, soulevant la paupière inférieure qui, par transparence, laisse voir le contenu bleuâtre du liquide contenu dans la poche. L'œil, probablement très petit, est caché derrière la tumeur.

Cette tumeur occupe la partie inférieure et interne de l'orbite, c'est-à-dire le lieu d'élection des kystes séreux congénitaux ; elle ne présente aucune pulsation, elle est irréductible ; nous faisons le diagnostic de kyste séreux congénital, développé

aux dépens d'une inclusion de la muqueuse des voies lacrymales, diagnostic erroné, ainsi qu'on le verra plus loin.

L'enfant est bien conformé ; mais l'œil gauche est un peu microphtalme. Le néoplasme est enlevé en totalité, après que le liquide du kyste a été recueilli ; l'opération se fait facilement ; toutefois, il se produit, à la dissection du néoplasme, une hémorragie assez abondante, presque inquiétante, qui ne cède qu'au tamponnement.

Fig. 25. — Coupe de la pièce anatomique.

A gauche se trouve l'œil rudimentaire ; à droite, les cavités kystiques.

En disséquant la tumeur nous retrouvons l'œil, gros comme une petite noisette, en arrière et en haut. Guérison rapide.

Examen anatomique. — *Examen macroscopique.* — La pièce a le volume d'un gros œuf de pigeon ; elle se compose de trois parties essentielles, assez distinctes : d'abord l'œil, gros comme un gros pois, dur, entouré aux trois quarts par la masse morbide extirpée ; puis une partie charnue assez consistante, et une deuxième partie

Fig. 26. — Coupe d'ensemble montrant l'œil incomplètement développé et les cavités kystiques ; entre l'œil et les cavités se trouvent les muscles et la graisse de l'orbite.

flasque, déchiquetée, constituée par un certain nombre de petites poches vides de leur contenu. Une section est faite de façon à partager en deux parties égales l'œil et le néoplasme ; sur cette section, on distingue plus nettement que sur la masse non sectionnée l'existence de ces trois parties distinctes du néoplasme.

Après inclusion dans la paraffine, des coupes larges et fines ont été faites ; elles



Fig. 27. — Vaisseau ne communiquant plus avec la circulation.

Sur sa paroi sont des dépôts fibrineux infiltrés de globules sanguins ; son intérieur est rempli de liquide séreux.

portent sur la totalité de la tumeur. Colorées au picro-carmin, à l'éosine et à l'hématéine, elles ont permis de pénétrer exactement la structure, d'ailleurs très simple, de cette néoplasie.

Les figures 25, 26, 27, 28 permettent de voir les détails principaux : à gauche (fig. 26), se trouve l'œil, très petit, microphtalme, mais bien complet, avec ses membranes à leur place régulière, la rétine plissée sur elle-même, comme si elle était trop grande pour tapisser la paroi de l'œil ; à côté, sur la figure, se trouve une grosse masse celulo-musculo-adipeuse ; la graisse y occupe une place prépondérante, mais il y a

aussi d'énormes faisceaux musculaires striés, placés dans le voisinage de l'œil ; enfin, à côté de ces cellules adipeuses, se trouvent les espaces cavitaires, dont quelques-uns étaient, sur le vivant, distendus (fig. 27) par une grande quantité de liquide séreux : on y peut compter jusqu'à 18 cavités de différentes dimensions.

C'est cette partie qui présente au microscope la structure type d'un angiome caver-

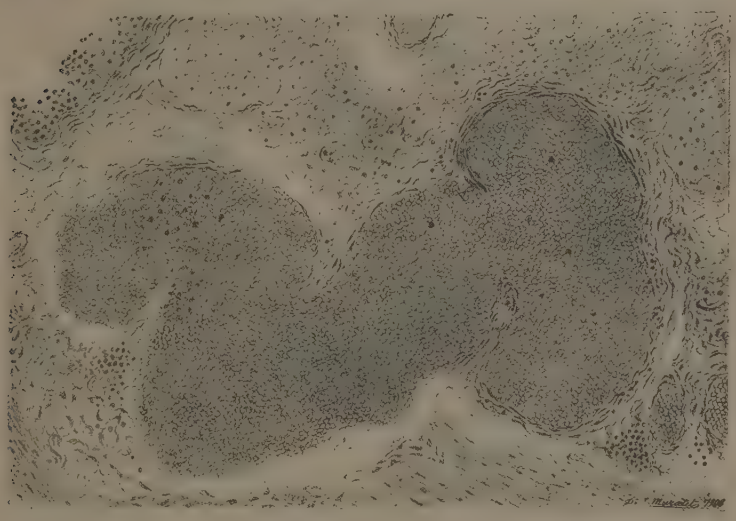

Fig. 28. — Vaisseau normal de l'angiome communiquant avec la circulation.

neux. Entre les cavités et dans l'épaisseur de leur paroi se trouve un assez grand nombre d'artérioles, remarquables par leur musculature épaissie. Un grand nombre de ces cavités sont pleines de globules de sang normal, c'est-à-dire qu'elles communiquent avec le torrent circulatoire. La figure 28 représente l'une de ces cavités-là ; mais un assez grand nombre d'autres cavités sont retranchées de la circulation : le sang s'est coagulé dans leur intérieur, et l'on assiste à l'organisation d'un caillot composé de fibrine infiltrée de globules blancs. Dans quelques-unes de ces poches, la formation d'un caillot s'est accompagnée d'un afflux de liquide séreux qui a distendu la paroi et formé, à proprement parler, les kystes qui constituaient le signe clinique principal du néoplasme.

Nous avons vu manifestement, pendant l'opération, plusieurs poches distinctes que nous avons ouvertes et vidées successivement ; mais il en existait un assez grand nombre d'autres, encore rudimentaires, et en voie de progression.

Il s'agit donc, dans ce cas, d'un angiome congénital ayant subi la transformation kystique et, par sa présence, ayant empêché le développement du globe de l'œil.

A côté des cavités angiomateuses kystiques, il en est d'autres qui ne sont que des lacs sanguins angiomateux, dans lesquels les hématies ont subi des altérations. Ces altérations ne sont pas dues aux manipulations histologiques, puisque à côté on constate la présence de vaisseaux sanguins pleins de globules intacts.

Il est probable que les cavités pleines de dépôts fibrineux, de globules altérés et de liquide séreux ont été retranchées de la circulation, à la suite du développement des cloisons fibreuses, ainsi que l'a indiqué depuis longtemps Broca : la transformation kystique est la conséquence directe de l'oblitération du segment vasculaire.

Tels sont les faits anatomiques principaux ; avec eux il est possible d'établir au moins dans ses grandes lignes la pathogénie des kystes séreux de l'orbite.

Pathogénie. — Nous examinerons successivement les explications que donnent : 1° Dor ; 2° Wicherkiewicz ; 3° Talko et Hoyer ; 4° Van Duyse, von Reuss, Arlt, Ewetzky, Treacher Collins, Ginsberg et de Lapersonne.

1° Dor a émis une opinion basée sur un examen histologique insuffisant et d'ailleurs incomplet ; nous ne le citons que pour mémoire ; cet auteur admet que la tumeur est constituée par du vitré ayant anormalement évolué, en dehors de l'œil embryonnaire, sous la forme de sarcome fusocellulaire kystique.

2° Wicherkiewicz a émis des idées ingénieuses, mais certainement inexactes, sur la pathogénie des kystes séreux, qu'il explique de la façon suivante :

L'absence totale ou le petit développement des globes oculaires crée dans l'orbite un vide considérable que les parties voisines tendent à combler. Les paupières sont ainsi en quelque sorte attirées vers les profondeurs de l'orbite, et elles sont en même temps le siège de stases circulatoires capables d'amener des transudations. Le liquide exsudé s'enkysterait ensuite dans une membrane propre que lui formerait le tissu conjonctif condensé. Il n'y a évidemment rien d'acceptable dans la théorie de Wicherkiewicz.

3° La théorie de Talko et de Hoyer (de Varsovie) fait mieux comprendre la pathogénie des kystes séreux et la microphtalmie qui l'accompagne ; elle rend compte d'un très grand nombre de faits et elle mérite certainement une place d'honneur dans l'histoire de la question qui nous occupe.

Talko a d'abord développé sa manière de voir à la Société ophtalmologique d'Heidelberg, en 1879, et il y a dit explicitement :

« Les kystes séreux intra-orbitaires des nouveau-nés sont compliqués de développement vicieux de l'œil.

« Ils se localisent toujours entre le globe et la paroi inférieure ou inféro-interne de l'orbite, ordinairement recouverte par la conjonctive; ils croissent dans la direction de la paupière inférieure, qu'ils repoussent et qui laisse transparaître la couleur gris bleuâtre du kyste.

« En tout cas ces kystes séreux ne sont pas des yeux mal formés, produits de la vie embryonnaire : ces vésicules n'ont rien de commun avec le globe oculaire. »

Talko estime en somme que, si le globe de l'œil est frappé de quelque malformation pendant l'évolution des kystes séreux, cette malformation doit être considérée comme un phénomène secondaire, résultant de la gêne apportée au développement de l'organe par la présence du néoplasme.

Talko à cette époque (1879) ne pouvait pas avoir d'opinion bien fondée sur le point d'origine de ces kystes, et il n'accepte qu'avec réserve la théorie de Hoyer (de Varsovie), qui soutint le premier que les kystes naissaient par enclavement de la partie supérieure du sac lacrymal dans la fourche lacrymale en voie de soudure. Ce dernier basait son opinion sur l'analyse du fait de Chlapowski, dans lequel la paroi kystique était constituée par du tissu réticulé revêtu à sa face interne par un épithélium analogue à celui de la muqueuse du sac lacrymal.

Cette théorie a reçu, depuis, la consécration d'assez nombreux faits bien étudiés ; elle est certainement exacte pour la grande majorité des kystes séreux de l'orbite. C'est par elle que Fromaget explique la formation du kyste séreux qu'il a étudié, et Panas lui a donné la consécration de son autorité.

Avec cet auteur, dont la théorie est celle de Talko-Hoyer, les kystes séreux de l'orbite doivent être expliqués par les inclusions fœtales de l'ectoderme, et notamment par l'inclusion de la future muqueuse naso-lacrymale, ou quelquefois de la peau. Dans le premier cas, il s'agit de kystes mucoïdes ; dans le second, on a affaire à des kystes dermoïdes. Les uns et les autres empêchent le développement du globe, et il peut arriver, dit Panas, que le kyste vienne à se confondre avec le globe d'une

façon si intense que l'examen histologique le plus minutieux ne saurait différencier ce qui appartient à l'un ou à l'autre.

4° Bien que cette théorie de l'inclusion fœtale de la muqueuse lacrymale soit irréfutable, il y a lieu cependant de ne pas exclure complètement les autres modes pathogéniques invoqués par Arlt, Manz, Kundrat, von Reuss, Treacher Collins, et notamment par Van Duyse, dont tous les travaux sur cette partie de l'ophtalmologie méritent une si particulière attention.

Ce dernier auteur a défendu une théorie qui doit être conservée pour expliquer un certain nombre de kystes séreux avec microphtalmie.

Van Duyse part de ce fait, savoir : « qu'une fermeture irrégulière de la fente oculaire fœtale peut aboutir à une ectasie extrêmement prononcée de la cicatrice et de son voisinage immédiat, c'est-à-dire du plancher oculaire », et il s'applique à établir la coexistence des colobomes et des sclérectasies, en en montrant les rapports avec l'œil microphtalme.

A l'appui de cette manière de voir, l'éminent professeur de Gand cite un grand nombre d'observations, notamment celle d'Arlt, où on constate l'existence d'un colobome, c'est-à-dire d'un staphylome banal en voie de développement. Ce staphylome avait atteint un tel degré que le globe, devenu rudimentaire, n'était plus qu'un appendice insignifiant de cette énorme vésicule sclérale.

Van Duyse rapporte aussi un fait personnel dans lequel l'œil gauche, légèrement microphtalme, présente un sclérectasie causée par l'expansion d'un colobome de la choroïde et de la gaine du nerf optique, elle-même staphylomateuse. L'œil droit du même malade présentait un degré plus avancé de cette affection. Il était resté rudimentaire à cause du développement extraordinaire du colobome. Ce colobome s'était enkysté, développé en remplissant l'orbite et en repoussant au-devant de lui la conjonctive et la paupière inférieure.

Ewetzky s'est montré partisan résolu de cette théorie de Van Duyse, et a proposé de nommer les kystes séreux de l'orbite des kystes colobomateux, mais il faut reconnaître que cette théorie est beaucoup trop exclusive, puisqu'elle a contre elle la plus grande partie des faits anatomiques.

Van Duyse n'a pu, dans son cas, pratiquer cet examen, et celui d'Ewetzky est loin de démontrer nettement que le kyste dérive d'un colobome.

Cet auteur n'a examiné qu'un fragment de la paroi du kyste. Il a trouvé qu'elle était composée de deux couches : une interne, formée du tissu conjonctif et tapissée en certains endroits par l'épithélium cylindrique, l'autre externe, plus ferme, constituée également par du tissu conjonctif plus développé et renfermant des vaisseaux ; mais de cet examen, Ewetzky a le grand tort de conclure que la membrane interne de la paroi kystique représente la rétine ; sans doute, les cellules cylindriques qui tapissent la paroi peuvent être assimilées à celles de l'*ora serrata* et de la région ciliaire, mais il leur manque au-dessous l'épithélium pigmentaire rétinien, produit du feuillet proximal.

La présence de l'épithélium cylindrique, étudié par Ewetzky, ne démontre par conséquent en aucune façon que la rétine tapisse le kyste ; il paraît au contraire certain que cet épithélium, sous lequel on ne trouve pas la couche pigmentée, vient d'ailleurs que de la vésicule oculaire ; Fromaget remarque, avec raison, que s'il avait seulement examiné une partie de la paroi kystique, il aurait trouvé dans cette paroi de l'épithélium cylindrique ; et, en conséquence, conclu comme Ewetzky. L'examen complet de la pièce anatomique a montré à Fromaget combien cette interprétation aurait été contraire à la réalité des faits.

Mais il existe des observations vraiment favorables à la théorie du kyste par colobome.

Ginsberg a publié l'examen d'un cas qui vient corroborer la théorie de Van Duyse, que d'ailleurs l'auteur allemand ne cite pas, et dont il paraît ignorer les travaux si connus. Dans le cas de Ginsberg, il s'agit d'un kyste colobomateux dont les figures (p. 120, fig. 30 *bis*) font bien comprendre la disposition (pl. X, *Arch. v. Græfe*, 1898). D'après l'auteur lui-même, le processus pathologique peut s'expliquer de la façon suivante : A divers endroits se sont produits des adhérences entre l'ectoderme et le mésoderme ou bien des étranglements du premier par le second, et au moment où la vésicule optique secondaire est achevée, la choroïde et la sclérotique sont entravées dans leur développement. Il existe

un trou dans les parties mésodermiques et dans ce trou, poussé par la pression intra-oculaire, s'engage la rétine lorsque sa fente est fermée, c'est-à-dire lorsqu'elle doit être nécessairement distendue par le corps vitré qu'elle est appelée à contenir.

Le degré le moins accusé de cette malformation serait, toujours d'après Ginsberg, représenté par les petits kystes scléraux que Gorlitz a spécialement décrits[1].

Ces kystes sont placés sur le nerf optique, ils ressemblent au colobome de ce nerf, mais, en réalité, il s'agit toujours de colobomes de la choroïde, voisins de la papille (colobomes parapapillaires ou circumpapillaires). La papille est invisible complètement ou en partie, parce qu'elle est repoussée en arrière, manquant de ses soutiens naturels, la choroïde et la sclérotique.

Les kystes, selon Ginsberg, auraient donc la même pathogénie que le colobome; la cause première serait une inflammation, non pas une sclérochoroïdite, puisqu'il n'y a encore, au moment où l'inflammation apparaît, ni choroïde ni sclérotique, mais une inflammation analogue à celle qui forme les brides amniotiques.

Le cas de Ginsberg trouve donc sa place à côté de ceux de Van Duyse, d'autant plus qu'il contient un examen histologique complet.

A l'appui de la même théorie, nous devons également citer deux faits de Treacher Collins, dans l'un desquels l'examen histologique a été très démonstratif. Nous résumons ici les deux observations de cet auteur, et reproduisons les deux figures schématiques qu'il a publiées. A côté de ces figures, nous plaçons celles de Ginsberg, pour rendre leur comparaison facile.

1er Cas. — William, 28 ans, entre à l'hôpital de Moorfield le 10 août 1896. Le malade a eu de la microphtalmie depuis sa naissance; dernièrement l'œil droit (microphtalme) a été très douloureux par des attaques récidivantes, et la vue de l'œil gauche devenait nuageuse.

Œil droit petit. Œil gauche normal. V = 1/6. Pas d'autre anomalie congénitale.

Le même jour, extirpation de l'œil droit avec un kyste fixé à sa partie postérieure.

Examen microscopique. — Dimensions de l'œil, 8 millimètres de diamètre antéro-postérieur et 8 millimètres de diamètre latéral. Petite cornée claire de 3 millimètres de diamètre latéral. En arrière, on pouvait reconnaître le point d'attache du nerf optique.

[1] Gorlitz, *Arch. f. Augenheilkunde*, XXXV.

Par un large pédicule, se trouvait fixée à la partie postérieure et inférieure du globe une saillie dont la paroi se continuait avec la sclérotique (fig. 29). En avant un profond sillon séparait cette masse du globe oculaire. La masse a été coupée en arrière dans l'opération, et on voit que c'est un kyste plein d'un contenu grisâtre lobulé. Le kyste avait 17 millimètres d'arrière en avant, et 8 millimètres latéralement.

Iris, corps ciliaire normaux, quoique petits ; cristallin contient quelques dépôts calcaires. La rétine formait le contenu membraneux plissé du kyste.

Examen microscopique. — Épithélium antérieur de la cornée, épais, pas de lame élastique antérieure. La membrane de Descemet semble normale, elle contient quelques petits nodules hyalins sur sa face interne. Canal de Schlemm bien formé.

Tissu de l'iris plus dense qu'à l'état normal ; il y a un sphincter rudimentaire. Les deux couches pigmentaires de la face interne existent, mais sont un peu séparées. Il persiste des fragments de la membrane pupillaire.

Le muscle ciliaire contient plus de cellules qu'à l'ordinaire ; on y voit des fibres longitudinales. L'épithélium pigmentaire, sur la face interne de la partie non plissée du corps ciliaire, est en voie de prolifération. La simple rangée de cellules de la face interne de l'épithélium pigmentaire du corps ciliaire est remplacée par une sorte de tissu rétinien dégénéré, contenant des granulations calcaires. Ce tissu, derrière le cristallin, se continue avec la rétine. Choroïde épaisse et vasculaire à sa partie supérieure.

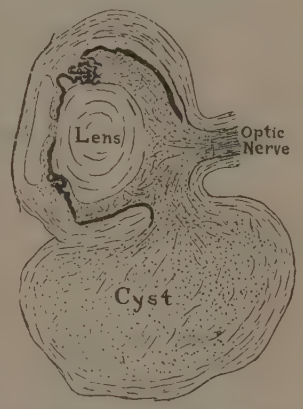

Fig. 29. — Kyste colobomateux de l'orbite (Treacher Collins).

A la partie inférieure du globe, la sclérotique se continue avec une masse de tissu fibreux qui forme la partie antérieure de l'épaisse paroi externe du kyste ; ses limites ne peuvent pas être bien définies. La rétine ne présente pas ses couches normales, mais elle est formée de cellules ramifiées, de faisceaux de fibres semblables à celles de Müller et d'amas de corps nucléaires. Le contenu du kyste présente seulement une légère ressemblance avec la rétine ; il se compose d'un réseau dense de fibres et de corps nucléaires, avec ça et là des plaques de matière calcaire se colorant en foncé. Dans ce tissu, il y a de nombreuses travées fibreuses.

2e Cas. — William Q..., 14 semaines, est apporté le 8 mars 1897 à l'hôpital de Moorfield, pour une anomalie congénitale de l'œil gauche. Il est ainsi depuis sa naissance, sauf qu'il y avait une tumeur rouge à l'angle interne des paupières, du volume d'un pois, que le médecin enleva avec de la soie. Il y a eu un léger écoulement de l'œil. Les paupières, du côté gauche, ne se rejoignent pas à l'angle interne. Œil très petit, cornée petite, opaque.

Œil droit normal, nœvus pourvu de poils sur la région temporale gauche, et sur l'os pariétal se trouve une plaque pigmentée de forme ovale. Enlèvement de l'œil le 15 mars 1897.

Examen pathologique. — La cornée rudimentaire mesurait 4 millimètres sur 1 mil-

limètre à la partie inférieure du globe ; en avant du nerf optique est fixé un kyste lobulé à minces parois ; sa partie antérieure ayant été coupée, on fait sortir par la pression un liquide clair, de couleur jaune paille. Durcissement dans le formol.

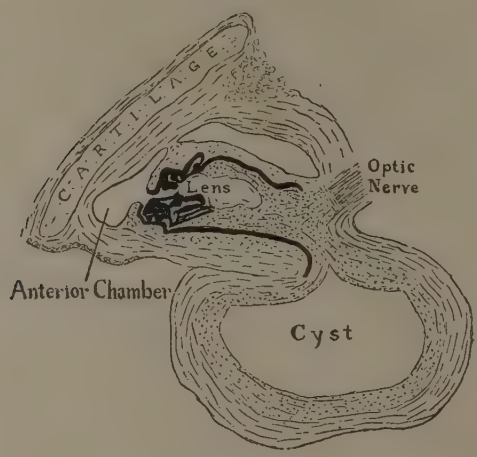

FIG. 30. — Kyste colobomateux de l'orbite (TREACHER COLLINS).

La cornée ne présente pas trace de la lame élastique antérieure; incluse dans la cornée et partiellement dans la sclérotique, se trouve une large plaque de cartilage hyalin, qui, en avant, se termine en extrémité arrondie parmi le tissu fibreux situé au-dessous de l'épithélium de la conjonctive; en arrière, l'extrémité postérieure de cette plaque, entourée de tissu fibreux, envoie une sorte d'éperon vers l'équateur de l'œil ; entre cet éperon et la sclérotique il y a du tissu graisseux (fig. 30). Il existe une deuxième plaque de cartilage hyalin dans la sclérotique du côté opposé.

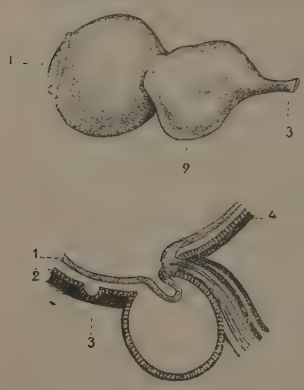

FIG. 30 *bis*. — Kyste colobomateux (GINSBERG).

La substance propre de la cornée est assez bien stratifiée; parmi les couches situées au-dessous du cartilage, il y a quelques vaisseaux sanguins. La lame élastique postérieure et son endothélium de revêtement sont bien formés, mais ratatinés.

Chambre antérieure peu profonde. Iris petit, mais bien développé ; sphincter rudimentaire ; l'épithélium pigmentaire de la face postérieure est plissé et irrégulier. Procès ciliaires longs et minces, cristallin ratatiné. Choroïde non pigmentée et contenant beaucoup de cellules. Entre le cristallin et la rétine toute plissée, il y a une petite quantité de corps vitré sain mais condensé, comme tassé. La rétine par endroits est bien développée, elle possède toutes ses couches normales. Une coupe, passant à travers le collet du kyste, montre

qu'il y a du tissu rétinien qui, de l'intérieur du globe, par une fente étroite de la sclérotique tout près du nerf optique, passe dans le kyste. Le pigment de ce tissu rétinien ne dépasse pas le collet du kyste.

Les parois du kyste sont très irrégulières, présentent beaucoup de saillies et de dépressions. Le kyste a partout deux tuniques : une externe, de tissu fibreux, se continuant avec la sclérotique, et une interne, de tissu rétinien mal venu. Dans la tunique interne, les couches sont assez bien développées pour montrer que la face interne de la rétine regarde le dehors et que la face externe est tournée vers l'intérieur du kyste. On peut voir l'endroit où la couche des fibres nerveuses et où celle des cellules ganglionnaires sont le mieux développées ; la membrane limitante externe existe, mais il n'y a ni cônes, ni bâtonnets.

Ces faits sont d'autant plus intéressants à connaître que ce sont les seuls qui soient absolument favorables à la théorie du professeur de Gand, et en reconnaissant que cette théorie s'applique à certains cas, il est juste de faire remarquer que la grande majorité des examens histologiques attentifs et soignés lui sont contraires.

Enfin, il convient de faire ressortir ici qu'exceptionnellement le kyste séreux avec microphtalmie peut n'être qu'un angiome congénital transformé, ayant subi pendant la vie intra-utérine l'évolution kystique; nous n'avons qu'une observation à citer pour démontrer la réalité de cette pathogénie, mais elle est, ainsi qu'on a pu s'en convaincre, absolument indiscutable. Ce cas qui nous est personnel est donc très particulier, mais il suffit à démontrer qu'il ne faut pas être exclusif.

Par conséquent, après avoir signalé ce dernier mode pathogénique comme tout à fait exceptionnel, et après avoir mis en relief la théorie de Talko-Hoyer, nous ferons une place importante à la théorie du kyste colobomateux, que nous pouvons, avec Manz, qui l'a défendue l'un des premiers, résumer dans les propositions suivantes :

1° Trouble dans le processus de soudure de la fente oculaire ;

2° Trouble consécutif dans le développement des tissus qui dérivent des lames céphaliques enveloppantes de l'œil ;

3° Ectasie de la cicatrice consécutive et des tissus avoisinants, par la pression intra-oculaire.

Sans doute, les examens histologiques des observations qui appuient cette théorie gagneraient à être moins superficiels, mais il n'est pas

possible de ne pas tenir compte de l'affirmation de Walmann déclarant, dans deux cas personnels, que la cavité kystique était tapissée d'une portion de rétine et de choroïde.

Kundrat, dans une pièce du musée de Vienne, arriva aux mêmes conclusions qu'Ewetzky et Walmann. Les deux yeux, colobomateux, étaient reliés à la production kystique par un pédicule contenant de l'épithélium cylindrique d'origine rétinienne, affirme-t-il. Nous avons vu que c'est aussi à cette conclusion qu'arriva Treacher Collins. Il n'est donc pas permis de contester cette origine rétinienne; il est encore moins possible de nier la communication bien évidente du kyste avec la cavité oculaire au niveau même du colobome. Ces données macroscopiques et microscopiques sont bien établies, et nous ne pouvons en vérité éliminer d'emblée les descriptions faites sur ce point par d'aussi bons observateurs que Arlt, Walmann, Kundrat, Ewetzky, Treacher Collins et Van Duyse.

Il convient donc d'admettre : 1° *la théorie de l'inclusion fœtale de la muqueuse lacrymale s'appliquant aux faits les plus communs*; 2° *celle de l'enkystement du colobome s'appliquant à quelques faits plus rares*; 3° *celle de l'angiome kystique congénital s'appliquant à des faits très exceptionnels.*

La conclusion à tirer de tout ce qui précède sur l'anatomie pathologique et la pathogénie des kystes séreux de l'orbite est donc qu'il faut admettre comme théorie générale, répondant à la majorité des faits, la théorie de Talko-Hoyer basée sur l'enclavement de la muqueuse lacrymonasale, et comme théorie particulière, s'adressant à des faits plus rares, celle de Manz, Arlt, Ewetzky et Van Duyse sur la dégénérescence cystoïde de l'œil et l'enkystement des colobomes. Enfin, très exceptionnellement, le kyste avec microphtalmie peut n'être qu'un angiome congénital kystique.

3° Kystes dermoïdes de l'orbite et de son pourtour

Les kystes de l'orbite doivent être étudiés en même temps que ceux de la région circonvoisine, car s'ils n'ont pas tous la même importance clinique, ils méritent tous la même thérapeutique et procèdent de la même pathogénie. Leur histoire est commune sur tant de points qu'en les décrivant ensemble nous évitons d'inutiles répétitions.

Nous décrirons donc dans ce chapitre les kystes dermoïdes de la queue du sourcil, ceux du grand angle de l'œil, aussi bien que ceux qui naissent dans la cavité orbitaire.

Historique. — Il y a longtemps que l'histoire des tumeurs dermoïdes orbitaires est commencée. Il est au moins probable que trois des observations rapportées par Pierre de Marchetis[1], qui professait à Padoue en 1640, se rattachent à l'affection qui nous occupe, et il y a certitude presque absolue en ce qui concerne l'observation XXI, intitulée : Méliceris du grand angle de l'œil s'étendant jusqu'à la pupille, qu'on traita en vain par une grande quantité de remèdes et qui fut enfin enlevé adroitement avec son follicule, sans blesser l'œil.

Maitre Jean[2] consacre également quelques lignes aux tumeurs dermoïdes de l'orbite.

Saint-Yves[3], dans le chapitre XXI de son *Traité des maladies des yeux*, sous le titre « Opération d'une tumeur singulière dans l'orbite », rapporte certainement une observation de kyste dermoïde. Il trouva dans cette tumeur trois cavités : la plus proche de la peau contenait une matière purulente assez liquide ; la seconde était remplie d'une matière plus épaisse et en partie plâtreuse ; celle de la troisième était comme du blanc d'œuf.

Demours[4] confond dans une même terminologie clinique toutes les

[1] Pierre de Marchetis in Warmont, Th. Paris, 1858.

[2] Maitre Jean, *Traité des maladies de l'œil*, 1740, p. 404.

[3] Saint-Yves, *Traité des maladies des yeux*, chap. XXI, p. 147. Paris, 1722.

[4] Demours, *Précis théorique et pratique sur les maladies des yeux*. Paris, 1821, pp. 171 et 528.

tumeurs enkystées ou loupes des paupières, les athéromes, les mélicéris, les stéatomes, les hydatides et même la lithiase des paupières ; il fait remarquer d'ailleurs, et là il fait évidemment allusion aux kystes dermoïdes de l'orbite, que ces loupes peuvent se développer dans la cavité orbitaire et entraîner l'exophtalmie.

Rosas [1] est beaucoup plus clair : sous le nom de méliceris, de stéatomes et d'athéromes, il donne les caractères principaux des tumeurs dermoïdes, aussi exactement observées qu'il était possible de le faire à l'époque où il écrivait.

Junken [2] parle également de ces kystes, mais en termes moins précis ; aux variétés énumérées par Rosas, notons cependant qu'il ajoute les kystes dermoïdes épibulbaires.

Demarquay [3], dans un paragraphe de son ouvrage consacré aux kystes, nous décrit successivement les stéatomes, les athéromes, les mélicérides, les kystes sébacés, les kystes colloïdes, les kystes purulents, les kystes mélaniques, sans faire le moindre effort pour pénétrer la pathogénie de ces diverses variétés de tumeurs.

Il rapporte, d'ailleurs, plusieurs observations qui appartiennent à la catégorie des kystes dermoïdes, notamment celle de Barnes concernant un kyste double s'étendant au fond de l'orbite et contenant une dent, et une observation de Testelin, publiée sous la rubrique de kyste sébacé. L'étude symptomatologique que Demarquay fait de ces kystes orbitaires est encore utile à consulter.

Mais il faut arriver jusqu'à Cruveilhier [4] pour avoir sur la question des notions anatomiques, sans lesquelles le diagnostic échappe plus ou moins complètement.

Cet auteur a étudié deux kystes de la queue du sourcil, dont l'un avait un contenu huileux, et un kyste placé sur la glabelle, débouchant par une fistule au milieu de la racine du nez et laissant sortir spontanément des poils.

[1] Rosas, *Schmidt's Jahrbücher*, t. XXXV, p. 103.
[2] Junken, *Die Lehre von den Augenkrankheiten*. Berlin, 1836, 2 Aufl., p. 614, etc.
[3] Demarquay, *Tumeurs de l'orbite*, p. 389, 1860.
[4] Cruveilhier, *Traité d'anatomie pathol. générale*, t. III, p. 337.

Lawrence[1] décrit deux cas de kystes renfermant des poils ; l'un contenait en outre de la graisse solide; l'autre, de l'huile. Cet auteur, le premier, donne le conseil, toujours en valeur, de décortiquer complètement le sac en enlevant la tumeur, sous peine de faire une opération incomplète. Cunier[2] cite après Lawrence des cas analogues ; Ryba[3] publia peu après une observation typique de tumeur dermoïde pleine de poils, à propos de laquelle il émit l'idée que les poils venaient de la peau et avaient poussé en dedans ; autour d'eux un sac adventice se serait développé et le petit kyste se trouvait ainsi constitué.

Cramer[4], Kent[5], Ruete[6], Fischer[7], Hasner[8] publient des observations de kystes auxquelles il ne manque que l'examen microscopique ; mais pas plus que les précédents auteurs, ils n'en pénètrent la véritable pathogénie.

Walther[9] a plus particulièrement étudié les kystes de l'orbite; il croit que ce sont le plus souvent de simples kystes palpébraux, gagnant en profondeur grâce à leur durée et à leur accroissement; mais il admet aussi les kystes primitivement développés dans l'orbite, et il accuse, qu'après avoir rempli cette cavité, ils peuvent pénétrer dans le crâne et amener des convulsions ou la mort par compression cérébrale. Walther indique, en outre, la nécessité de l'extirpation complète de ces kystes.

C'est à Lebert[10] que revient le mérite d'avoir créé le nom de kystes dermoïdes et d'avoir démontré que la paroi du kyste n'était autre chose

[1] Lawrence, Encysted tumours of the eyelids. *London med. Gazette*, 1838, t. XXI, p. 471.

[2] Cunier, *Annales d'oculistique*, 1839, t. II, p. 162-163.

[3] Ryba, Genesis der Haarbalggeschwulst der orbital Gegend. *Prager Vierteljahrschrift f. die prakt. Heilk.*, 1844.

[4] Cramer, *Casper's Wochenschrift*, 1845, n° 5.

[5] Kerst, *Annales d'oculistique*, t. XII, p. 41.

[6] Ruete, *Lehrbuch der Ophthalmologie*. Braunschweig, 1845, p. 701, etc.

[7] Fischer, *Lehrbuch der ges. Entzündungen und organischen Krankheiten des menschlichen Auges*. Prag., 1846 ; *Klinischer Unterricht in der Augenheilkunde*. Prag., 1832.

[8] Hasner, *Entwurf einer anatom. Begründung der Augenkrankheiten*. Prag., 1847, p. 244, etc.

[9] Walther, in Mackensie, *Traité des maladies de l'œil*, obs. 271, p. 466, t. I; et *Journal der Chirurgie und Augenheilkunde*, t. VII, p. 235. Berlin, 1825.

[10] Lebert, Des kystes dermoïdes et de l'hétérotopie plastique en général. *Mémoires de la Société de biologie*, 1re série, t. V, p. 203-213, 1852.

que de la peau. Il publia ses premiers travaux en 1847; il n'y traitait que des dermoïdes du tissu sous-cutané ; en 1852 il publia dans les *Mémoires de la Société de biologie* une monographie étendue sur les kystes dermoïdes des diverses régions. En 1858, il revint sur le même sujet dans le *Prager Vierteljahrschrift*. Dans ces divers travaux, Lebert donna une excellente description des dermoïdes à poils et fit le diagnostic précis de ces tumeurs et des athéromes, diagnostic contre lequel Forster[1] eut le grand tort de s'élever dans une étude anatomique d'ailleurs très remarquable. Les études anatomiques de Lebert méritent l'une des premières places dans l'histoire des kystes dermoïdes ; malheureusement il en tira des données pathogéniques inexactes, et sa théorie de l'hétérotopie plastique, dont nous parlerons plus loin, ne répond en aucune façon à la réalité.

La distinction, si judicieuse, faite entre les athéromes ou kystes sébacés et les dermoïdes par Lebert, ne fut, d'ailleurs, pas acceptée facilement. A ce sujet, Heschl[2] commit la même erreur que Forster. Il nomme les kystes sébacés des athéromes épidermoïdes et en fait une première classe de kystes dermoïdes, la deuxième classe étant formée par les kystes dermoïdes vrais. En dehors de cette erreur, le travail de Heschl est plein de judicieuses réflexions ; il remarque que souvent les dermoïdes sont congénitaux, et il arrive à dire très exactement que tous les dermoïdes se produisent pendant la vie intra-utérine et grossissent ensuite.

Après ces travaux, on en voit paraître un grand nombre qui traitent particulièrement de la genèse des kystes dermoïdes; nous retrouverons les plus importants d'entre eux dans le paragraphe qui sera plus loin consacré à la pathogénie; citons ici les noms de Virchow[3], de Lücke[4], de Spencer-Watson[5] et arrivons à l'intéressant travail de Mikulicz[6], qui

[1] Forster, *Handbuch der allgemein-pathologischen Anatomie*, 1855.

[2] Heschl, Ueber die Dermoïd-cysten. *Prager Vierteljahrschrift f. die prakt. Heilk.*, Bd 68, 1860, p. 40.

[3] Virchow, Eine tiefes auriculäres dermoid des Halses. *Virchow's Archiv*, 1866, Bd XXXV, p. 208.

[4] Lucke, *Handbuch der Chirurg. von v. Pitha-Billroth*, 1869, Bd II.

[5] Spencer-Watson, An intra-orbitar Dermoïd cyst resulting in abcess; the cyst removed subsequently; satisfactory result. *The Lancet*, july 1872.

[6] Mikulicz, Beiträge zur Genese der Dermoïde am Kopfe. *Wiener medicin. Wochenschrift*, 1876, n° 39.

s'occupe presque exclusivement de la genèse des dermoïdes de la tête et indique trois modes principaux dans la production de ces tumeurs : 1° la fermeture des cavités du corps sur la ligne médiane ; 2° la fermeture des cavités ou des fentes revêtues d'épiderme pendant la vie fœtale ; 3° l'invagination anormale de l'épiderme. Il ne serait pas juste d'attribuer à Mikulicz la priorité de cette théorie, qui, ainsi que nous le dirons plus loin, de l'avis de Lannelongue, a été émise d'abord par Verneuil ; mais il faut reconnaître au travail de Mikulicz une grande précision dans la localisation des kystes qui nous intéressent, et qui, d'après lui, ont pour siège d'élection : 1° le bord orbitaire externe et supérieur et l'orbite lui-même ; 2° le rocher et son voisinage ; 3° la racine du nez (glabelle), et enfin la région de la grande fontanelle.

Il serait trop long de mentionner tous les mémoires publiés sur ce sujet ; il devra suffire de signaler encore ceux d'Albert [1], de Burow [2], de Bull [3] et de Panas [4], qui a inspiré à ses élèves Vassaux et Broca [5] un travail digne d'attention sur les kystes huileux de la région orbitaire.

Ces deux derniers auteurs ont réuni avec soin tous les cas semblables à celui qu'ils ont étudié dans le service de Panas, si bien que, non seulement ils font une étude anatomique complète des kystes huileux, mais un historique détaillé de cette question. Nous reviendrons sur les points originaux qu'ils ont ainsi pu mettre en lumière. Depuis, un certain nombre d'observations ont été publiées ; nous citerons notamment le travail de Kurt Steindorff [6] et la très intéressante étude du professeur Chavasse [7] (du Val-de-Grâce). Avant eux, quelques faits curieux de ce genre avaient été publiés, notamment par Demons [8], de Bordeaux.

[1] Albert, *Lehrbuch der Chirurgie*, Bd I. Ueber prälacrymale Cysten, in *Wiener med. Presse*, 1882, S. 51.

[2] Burow, Cyste am oberen Augenlid. *Mitth. aus der privat. Kl. Kœnigsberg*, 1879.

[3] Bull, Encysted tumours of the eyelids and vicinity. *Americ. Journal of med. science*, 1879, S. 394.

[4] Panas, Deux observations de kyste de la région superciliaire. *Gazette méd. de Paris*, 1880.

[5] Vassaux et Broca, Contribution à l'étude des kystes à contenu huileux. *Arch. d'opht.*, 1883, p. 318 et suiv.

[6] Kurt Steindorff, *Centralblatt für praktische Augenheilk.*, 1900.

[7] Chavasse, Kyste dermoïde à contenu huileux de l'angle interne de l'orbite gauche. *Arch. d'ophtalmologie*, octobre 1901, p. 545 et suiv.

[8] Demons, *Bulletins et mémoires de la Société de chirurgie de Paris*, 1880, t. VI, p. 54.

Le travail de Vassaux et Broca resta pendant longtemps le seul dans lequel l'absence de structure épidermique sur quelques points de la paroi fut interprété comme un accident pathologique. Hildebrandt et Goldmann firent des études analogues et démontrèrent particulièrement la présence de tissu granuleux dans les parties privées d'épiderme et la formation dans ce tissu de nombreuses cellules géantes. Ajoutons enfin que Mitvalsky[1] a consacré un mémoire, très nourri de faits, au sujet qui nous occupe ; nous aurons à l'utiliser longuement dans l'étude anatomique de la question.

Pour finir cet historique, nous croyons devoir encore signaler en particulier les ouvrages didactiques ayant consacré à cette question des articles étendus, qui, d'ailleurs, ne sont pas tous irréprochables. Nous bornerons nos citations aux ouvrages de de Wecker[2], de Berlin[3] et de Lannelongue[4], en insistant sur l'œuvre très remarquable et très documentée de ce dernier maître.

De Wecker confond les kystes dermoïdes avec les kystes sébacés par rétention, et il leur donne le nom inexact de kystes folliculaires. « Les kystes folliculaires (dermoïdes) de l'orbite sont, dit-il, comme le prouvent plus ou moins clairement quelques observations, en rapport avec une des paupières et prennent leur point de départ dans un des follicules du derme », et dans le courant de son article, De Wecker s'applique bien à tort à défendre son opinion, aujourd'hui définitivement inacceptable. Ce qu'il dit, d'ailleurs, des termes stéatomes, cholestéatomes, mélicérides, destinés à désigner des tumeurs différentes est négligeable depuis que nous connaissons bien la structure de la poche. Aujourd'hui c'est la structure anatomique du sac kystique qui doit servir de guide dans la terminologie, et non le contenu.

Berlin, dans le Traité de Græfe-Sæmisch, s'est appliqué à réunir tous les cas publiés jusqu'en 1879 ; il en trouva 70, auxquels s'ajoutent deux faits observés par lui et mis à sa disposition par Just de Littau.

[1] Mitvalsky, Zur Pathologie der circumbulbären Dermoidcysten. *Arch. f. Augenheilk.*, t. XXXIII, p 109.

[2] De Wecker, *Traité complet d'ophtalmologie*, t. IV, p. 821.

[3] Berlin, *Handbuch Græfe-Sæmisch*, 1880.

[4] Lannelongue et Ménard, *Affections congénitales*, p. 98, 1891.

Parmi ces 72 observations, il en est 39 dont le contenu était caractéristique (dents, poils, produits épidermiques divers) ; mais les 33 autres observations sont loin d'être aussi démonstratives : onze fois, le contenu n'est pas indiqué, cinq fois pour la raison bien simple qu'on n'opéra pas ; dans les autres cas il était séreux, séro-sanguin, semblable à de la synovie, à de l'albumine ; et comme d'autre part l'analyse histologique de la paroi n'est pas faite, le diagnostic de kyste dermoïde est éminemment douteux, et Berlin a certainement réuni dans sa statistique un grand nombre de faits qui n'appartiennent pas à la catégorie des kystes que nous étudions. Ainsi, pour ne citer que quelques exemples très nets, le cas de Lafargue [1] est un kyste palpébral et non orbitaire, le cas de Roussilhe [2], qui contenait une sérosité citrine, n'est pas un dermoïde. Celui de Bourdillat [3] est une hématocèle de l'orbite ; nous pourrions en dire autant des cas de Galezowski [4], de Brière [5] et de Schiess-Gemuseus [6]. Il est évident qu'au moment où il a réuni ces faits, Berlin n'avait pas une nette compréhension de la pathogénie des kystes dermoïdes, sans quoi il n'aurait pas confondu avec eux un fibrome ayant subi la dégénérescence kystique, ainsi qu'il l'a fait à propos du cas de Schiess-Gemuseus.

Malheureusement, Berlin n'est pas le seul à avoir fait des confusions, et les auteurs qui l'ont suivi n'ont pas tous apporté à l'histoire de la question des matériaux irréprochables.

Nous ne dirons rien de la thèse de Huber [7], dont nous n'avons pu nous procurer l'original, et nous ne signalerons qu'en passant l'observation de Cornwell [8], dans laquelle le contenu du kyste fut enlevé à la pince et où manque l'examen du contenant et du contenu ; celle de Lopez [9], qui

[1] Lafargue, *Annales d'oculistique*, t. XV, p. 135.

[2] Roussilhe, *Annales d'ocul.*, t. XX, p. 223.

[3] Bourdillat, *Gazette hebdomadaire*, 1868, n° 13, p. 197.

[4] Galezowski, *Annales d'ocul.*, t. LIV, p. 202, 1865.

[5] Brière, *Annales d'oculistique*, t. LXXVIII, p. 36, 1877.

[6] Schiess-Gemuseus, *Arch. f. Ophthal.*, XIV, p. 73, 1868.

[7] Huber, *Klinische Beiträge zu der Lehre von orbital Tumoren*. Inaug. Dissert., Zurich, 1882.

[8] Cornwell, A compound dermoid cyst of the orbita. *Archives of ophthalmology.*, Bd XI, p. 338.

[9] Lopez, Kyste sébacé volumineux de l'orbite ayant amené une neuro-rétinite. *Rec. d'opht.*, 1885, p. 103.

paraît avoir observé un kyste de l'orbite, mais lui donne le nom de *kyste sébacé*. Les cas de Pfalz[1] et de Kuntzen[2] méritent d'être retenus, et il convient d'y ajouter le cas XIV que Mitvalsky a décrit dans l'excellent mémoire qu'il a publié sur ce sujet.

En France, Lannelongue a étudié, avec un grand luxe de détails et un nombre imposant d'observations personnelles, les kystes dermoïdes de l'orbite et de son pourtour. Dans son ouvrage, la question des kystes dermoïdes est présentée au point de vue de l'anatomie pathologique et de la pathogénie avec une clarté et une autorité qu'on chercherait vainement dans les travaux similaires.

Symptômes et diagnostic. — La symptomatologie des kystes dermoïdes de l'orbite et de son pourtour ne saurait nous arrêter longtemps,

Fig. 31. — Volumineux kyste dermoïde de l'orbite occupant l'angle interne et supérieur de la cavité.

car les caractères cliniques de l'affection peuvent assez rapidement se résumer.

Nous étudierons d'abord : 1° les kystes de l'orbite à proprement parler ;

[1] Pfalz, Beiträge zur path. Anatomie der Orbitalcysten. *Klin. Monatsbl. f. Augenheilk.*, 1885, pp. 271-277.

[2] Kuntzen, *Ueber maligne Tumoren der Orbita*. Inaug. Dissertation, München, 1885.

2° les kystes para-orbitaires et, en particulier, la variété des kystes huileux.

1° Les *kystes de l'orbite* ont pour siège d'élection les angles interne et externe de l'orbite (fig. 31, 33 et 34), dans sa partie antérieure. D'après Cusset, ils seraient surtout communs à l'extrémité externe de la fente orbitaire, mais, dans beaucoup de cas on les a signalés en dedans ou à la partie inférieure de l'orbite. Nos trois observations personnelles se rapportent à des kystes siégeant l'un du côté de l'os planum, l'autre au-

Fig. 32. — Kyste dermoïde de l'orbite siègeant entre l'œil et le plancher orbitaire.

dessous de l'œil (fig. 32), le troisième dans la région de la glande lacrymale. Ce sont là, d'ailleurs, des points d'élection.

Au point de vue du *siège*, la statistique de Berlin donne les résultats suivants : sur 51 cas où le siège est indiqué, on en trouve 27 (53 0/0) au côté médian ou interne, du côté temporal 12 (24 0/0), du côté inférieur 8 (15 0/0). Les cas publiés depuis par Miliken[1], Doyne[2], Pooley[3], Vignes[4], Polaillon[5] et Armaignac[6] concernent des kystes situés en

[1] Miliken, Un cas de kyste dermoïde. *Arch. of ophthalmology*, 1885, p. 356.
[2] Doyne, Tumeur dermoïde de l'orbite. *Opht. Rev.*, avril 1896.
[3] Pooley, *Opht. Record*, vol. I, 1891, p. 181.
[4] Vignes, Kyste dermoïde de la paroi interne de l'orbite. *Recueil d'opht.*, 1891, p. 409.
[5] Polaillon, Kyste dermoïde de la région orbitaire interne gauche. *Recueil d'opht.*, p. 328, 1886.
[6] Armaignac, Kyste séro-sébacé de l'orbite. *Société de méd. et de chirurg. de Bordeaux*, 1896.

dedans, si bien qu'on ne peut souscrire à l'opinion de Cusset[1] sur la plus grande fréquence des kystes à la partie externe de l'orbite. Cusset n'a pu émettre cette opinion que parce qu'il range parmi les kystes orbitaires des tumeurs dermoïdes développées au niveau de la queue du sourcil. Disons cependant que Licharewsky[2], Krönlein[3] et Mitvalsky ont rapporté des kystes siégeant dans la région externe (fig. 34), et nous en avons nous-même observé un très bel exemple (v. obs. III, p. 159).

Fig. 33. — Kyste dermoïde de l'orbite siégeant dans l'angle supéro-externe de la cavité.

Les kystes de l'orbite peuvent d'ailleurs appartenir à cette cavité de deux façons : ou bien parce qu'ils y sont nés, ou bien parce que, formés dans le voisinage, ils ont envahi l'orbite secondairement. Watson a observé un kyste entré dans l'orbite à travers une perforation de la paroi osseuse. De Lapersonne[4] a rapporté une observation analogue, que

[1] Cusset, *Appareil bronchial des Vertébrés et quelques affections qui en dérivent chez l'homme*. Th. Paris, 1877, n° 181.

[2] Licharewsky, Dermoïdnaja Kysta Glaznici. *Vjestnik Oftal.* Bd IV, p. 129.

[3] Krönlein, in Domela. *Ueber die retrobulbäre Chirurgie der Orbita*, p. 50 et suiv.

[4] De Lapersonne, Kyste dermoïde fronto-orbitaire. *Arch. d'opht.*, novembre 1893.

nous trouverons plus loin, et nous savons depuis Broca que, dans la région interne de l'orbite, le pincement du feuillet cutané peut être assez profond pour que les deux lames osseuses ne se rencontrent pas, si bien que la tumeur se développe en même temps des deux côtés de l'ouverture osseuse, d'une part dans les fosses nasales, d'autre part dans l'orbite, affectant ainsi la forme d'un bouton de chemise.

Le *volume* des kystes varie d'un pois à une grosse orange. Lyford[1] a publié l'observation d'un kyste stéatomateux du fond de l'orbite, entou-

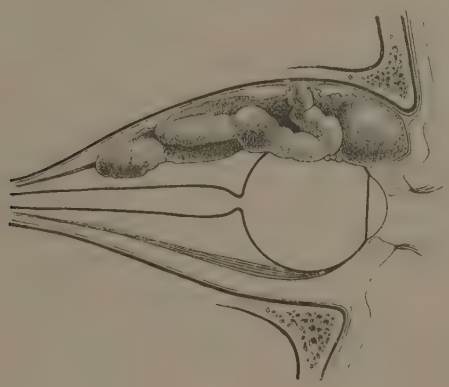

Fig. 34. — Kyste dermoïde occupant la partie supéro-externe de l'orbite montrant l'adhérence de la tumeur au squelette.

rant complètement le nerf optique et pour lequel il a dû pratiquer l'ablation de l'œil.

Parfois le kyste dermoïde est assez gros pour remplir complètement la cavité orbitaire. Nous pouvons citer comme exemple de ce genre le cas de tératome de l'orbite de Weigert, cas dont nous aurons l'occasion de parler longuement à propos de l'anatomie pathologique et de la pathogénie.

Testelin[2], dans le cas que rapporte Demarquay, trouva une cavité profonde, contenant une quantité prodigieuse de matière. Je n'aurais

[1] Lyford, *The Lancet*, March 3, 1827, p. 718.
[2] Testelin, in Mackenzie, t. I, p. 471, obs. 277.

jamais cru, dit-il, que l'orbite pût contenir une pareille collection de substance étrangère. Le kyste s'étendait jusqu'à l'extrémité la plus reculée de l'orbite.

Il est évident que les signes cliniques de ces tumeurs, dont nous étudierons plus loin le contenu et la paroi, varient beaucoup selon le volume du néoplasme et la place qu'il occupe dans l'orbite. En se développant, ces tumeurs entraînent des désordres du côté de la cavité orbitaire et du côté de l'œil.

Il y a souvent, et nous verrons plus loin pourquoi, des adhérences périostiques et des désordres osseux. Dans quelques cas on a dû se borner à l'excision partielle de la poche, car la voûte de l'orbite était tellement entamée qu'on craignait de pénétrer dans le crâne. Richard[1], au cours d'une opération, put, en introduisant le doigt dans la poche, s'assurer que la voûte orbitaire était perforée et le cerveau seulement protégé par la dure-mère. Quelquefois, au contraire, on ne trouve qu'une adhérence peu étendue avec le squelette ; la figure ci-contre (fig. 34), qui appartient au malade de notre 3e observation, montre l'union circonscrite et assez lâche du kyste avec le squelette. C'est d'ailleurs par ce pédicule que la tumeur dermoïde recevait ses vaisseaux nourriciers.

Les connexions de la tumeur avec le nerf optique, avec le bulbe, les muscles sont aussi communes qu'avec le squelette, et, sans que nous insistions, on voit les désordres symptomatiques qui doivent en résulter. L'exophtalmie, la diminution de l'acuité visuelle par compression du nerf optique, les troubles de la motilité oculaire se produisent à des degrés variables selon le siège de la tumeur et son volume.

Les *douleurs* peuvent faire défaut pendant toute la durée de l'affection ; elles apparaissent rarement de bonne heure, lorsque le kyste est encore petit; mais, en général, elles sont la conséquence de la compression qu'entraîne le kyste à la dernière période de son développement.

Les kystes dermoïdes, à cause de la mollesse de leur contenu, occasionnent une compression facilement supportable pour l'appareil de la vision. Ainsi nous lisons dans une observation de Lannelongue[2] que la

[1] Richard. *Bulletin de la Soc. de chirurgie*, t. V, p. 346, 1854-1855.
[2] Lannelongue, *Traité des kystes congénitaux*, obs. XVI, p. 185.

tumeur s'étend de l'arcade sourcilière au rebord orbitaire inférieur, située profondément derrière l'apophyse montante du maxillaire supérieur, ne jouissant d'aucune motilité dans le sens vertical, ni dans le sens transversal, « ne gêne ni les fonctions de l'œil ni celles de la paupière ».

Dans l'un de nos trois faits personnels la tumeur dermoïde, placée au-dessous de l'œil, et du volume d'un gros œuf de pigeon, n'entraînait aucun autre désordre qu'un léger degré d'astigmatisme, et encore n'est-il pas certain que le vice de réfraction fût sous la dépendance du néoplasme.

Notre second malade portait un gros kyste repoussant l'œil en dehors sans entraver la vision.

Fig. 35. — Kyste dermoïde de la queue du sourcil.

2° Les *kystes para-orbitaires* siègent surtout au niveau de la queue du sourcil (fig. 35 et 36) ou plus rarement dans la région du grand angle. Au niveau de la queue du sourcil ils occupent le tiers externe, empiétant quelquefois plus ou moins sur le front, la tempe ; habituellement ils sont dans la région couverte par les poils, mais quelquefois exclusivement au-dessus, à la partie externe et en bas du front. La figure 2 de la planche I représente un très bel exemple de kyste dermoïde de la queue du sourcil.

Les figures que nous représentons ici sont des exemples classiques de kyste de la queue du sourcil tel qu'il est communément observé. Nous ne donnons pas le détail des observations, pas plus que ceux qui intéressent les autres cas de ce genre assez nombreux que nous avons recueillis, car de pareils faits sont devenus banaux et sans intérêt véritable.

Que les kystes dermoïdes siègent au niveau de la queue du sourcil ou dans la région du grand angle, ils ont des caractères majeurs, d'une grande ressource pour le diagnostic, caractères qu'on peut grouper sous trois chefs :

1° Ils ne présentent aucune adhérence avec la peau ;

2° Ils sont adhérents avec le squelette de la région, et ils occasionnent à son niveau une dépression plus ou moins accusée ;

3° Leur poche présente une épaisseur relativement grande et sensible au doigt.

1° *L'absence d'adhérence avec la peau* est très facile à constater.



Fig. 36. — Kyste dermoïde de la queue du sourcil.

elle a frappé tous les observateurs, et ceux qui ont, malgré ce signe, considéré les kystes dermoïdes comme des tumeurs dépendantes des follicules ou glandes cutanées, ont cru que le pédicule ou l'adhérence avec la peau avait existé, puis avait disparu. Non seulement au niveau du kyste la peau n'est pas adhérente, mais elle n'est pas amincie, et c'est là un signe différentiel capital entre le kyste sébacé et le kyste dermoïde superficiel et sous-cutané.

2° *L'adhérence avec le squelette, ou le périoste de la région*, peut manquer, mais elle est fréquente ; c'est d'habitude par cette adhérence que le kyste reçoit ses matériaux de nutrition (fig. 35). Quand l'adhérence

n'est pas perceptible, on trouve très souvent une dépression osseuse, appréciable au toucher, déjà constatée par Boyer, Jobert de Lamballe, Gaillard de Poitiers. Desprès a cru que cette dépression était une illusion semblable à celle que donne le toucher d'une varice à la surface du tibia. D'après Lannelongue, dans les faits publiés, les adhérences simples ont été indiquées 25 fois, et la dépression du squelette 18 fois ; sur 20 faits personnels il a constaté 9 fois les adhérences et 1 fois la dépression osseuse. Cette dépression nous a paru plus commune, et nous l'avons souvent constatée, ainsi d'ailleurs que les adhérences, qui, lâches ou serrées, sont la règle.

La dépression présente, d'ailleurs, une étendue très variable : c'est quelquefois une fossette capable d'admettre l'extrémité du doigt ; les bords en sont parfois rugueux et saillants ; au lieu d'un godet c'est assez souvent une cavité véritable plongeant dans l'os et contenant une partie du kyste. L'observation du kyste fronto-orbitaire publiée par de Lapersonne est, a ce point de vue, très instructive. La cavité osseuse peut être creusée dans l'épaisseur de l'os, de façon à communiquer avec l'orbite par un hiatus relativement étroit, si bien que le kyste dermoïde intra-osseux et le kyste sous-cutané ont la forme d'un abcès en bouton de chemise.

Enfin, il peut arriver que l'excavation intéresse toute l'épaisseur de l'os, de telle façon que le kyste prend contact avec la dure-mère et le cerveau (Esmarch, Richard).

Ainsi que l'indique bien Lannelongue, cette dépression n'est pas la conséquence d'une usure de l'os, comparable à celle qu'entraînent les anévrismes en contact avec le squelette ; mais elle résulte du trouble qu'apporte à l'évolution normale du squelette la tumeur dermoïde intempestivement développée à son niveau.

3° En troisième lieu nous indiquerons, comme un bon signe diagnostique des tumeurs dermoïdes, *l'épaisseur de la poche*. En prenant la tumeur entre deux doigts et même par la simple palpation, on arrive bien à distinguer que cette paroi présente une consistance assez ferme et une certaine épaisseur. Les kystes séreux et les kystes sébacés n'ont qu'une pellicule mince autour de leur contenu.

Rohmer[1] a rapporté un cas de cholestéatome de l'orbite qui nous paraît devoir être rangé dans le groupe des tumeurs que nous étudions. Il s'agissait d'une tumeur, grosse comme une amande, peu mobile, rénitente, repoussant le globe en bas et en dehors. La tumeur, d'après l'auteur, provenait des méninges et, par la fente sphénoïdale, s'était étalée dans l'orbite ; il en fait un psammome. Cependant, au moment de l'opération, il s'écoula une matière sébacée et il paraît vraisemblable que l'examen histologique de la poche aurait montré qu'il s'agissait bien d'un kyste dermoïde.

Longtemps on a pensé que tout kyste dermoïde renferme un contenu absolument opaque. Paul Broca a défendu cette opinion à la Société de chirurgie et il y est revenu dans son *Traité des Tumeurs*. Dans sa thèse, Régnier fait de l'opacité un des signes fondamentaux des kystes de la queue du sourcil. Vassaux et Auguste Broca, dans leur intéressant mémoire sur les *kystes huileux*, ont démontré que le contenu d'un kyste dermoïde pouvait être transparent. Ce contenu peut être huileux et même, si l'on s'en rapporte à quelques très rares observations (Panas, Giraldi), séreux. L'huile dans les kystes dermoïdes serait, d'après Robin, la matière sébacée pure, dont le point de fusion normal est de 33° (Lutz). On a vu, d'ailleurs, des kystes sébacés (Lannelongue) se transformer spontanément en kystes huileux. S'il en est ainsi, il est probable, comme le remarquaient Vassaux et Auguste Broca, que beaucoup de kystes trouvés butyreux à l'autopsie étaient liquides, huileux pendant la vie. Nous allons parler plus longuement dans le paragraphe suivant de ces kystes huileux qui peuvent siéger dans toutes les parties de l'orbite, mais qui ont pour point d'élection la région prélacrymale (Verneuil).

Anatomie pathologique. — Les kystes dermoïdes de l'orbite, comme tous ceux qui méritent le nom de dermoïdes, ont pour caractère commun et essentiel de présenter une paroi composée d'une couche conjonctive semblable à celle du derme et d'une couche épidermique qui la revêt. Les détails de structure concernant les papilles, les annexes cutanées, folli-

[1] Rohmer, Cholestéatome de l'orbite. *Société française d'ophtalmologie*, 1889.

cules pileux, poils, glandes sébacées, sudoripares, muscles lisses existent à des degrés très variables dans la paroi, et il en résulte des types différents, apportant une assez grande diversité dans l'histoire anatomique des kystes dermoïdes de l'orbite.

Avec Mitvalsky[1] on peut diviser, au point de vue de la structure, les kystes dont nous parlons en trois groupes principaux :

1° Les kystes qui ont dans leurs parois des follicules pileux, des glandes sébacées et des glandes sudoripares;

2° Les kystes qui n'ont que des glandes sudoripares;

3° Les kystes, très rares, dans lesquels il n'y a ni follicules pileux ni glandes d'aucune espèce.

Ce ne sont pas seulement les follicules pileux et les annexes qui peuvent varier dans leur développement, l'épiderme varie, lui aussi, beaucoup; il est quelquefois tout à fait analogue à l'épiderme cutané, quelquefois au contraire rudimentaire et composé de deux seules couches de cellules aplaties et desséchées.

Le chorion lui-même présente diverses variétés; habituellement les papilles bien développées n'occupent pas uniformément toute la surface. mais se groupent dans des régions riches en follicules pileux. Bien souvent ces papilles sont irrégulièrement constituées, elles sont émoussées, aplaties, comme comprimées; enfin, elles peuvent manquer; alors la surface du chorion est tout à fait lisse.

En dehors des papilles, d'ailleurs, il arrive de trouver sur le chorion des saillies conoïdes, des excroissances en forme de polype pédiculé qui peuvent être considérées comme des productions pathologiques, des fibromes microscopiques développés sur la paroi du kyste dermoïde. Le chorion peut d'ailleurs être le siège d'ulcérations plus ou moins profondes qui, en creusant la paroi du kyste, entraînent la formation de plissements très particuliers (obs. VI de Mitvalsky).

Mitvalsky, dans l'étude si complète de ces variétés, insiste sur les particularités que peuvent présenter dans les kystes dermoïdes les follicules pileux et les poils, les glandes sébacées et les glandes sudoripares.

[1] Mitvalsky, *Arch. f. Augenheilkunde*, 1891, t. XXIII.

Les follicules pileux diffèrent par leurs proportions selon qu'ils se développent dans un épiderme normal, épais, semblable à celui de la peau ou aux dépens d'un épiderme atrophié, rudimentaire; de même, les poils qu'ils portent sont plus ou moins importants dans une même tumeur; il en est qui sont pareils à des cils, les autres à des poils follets.

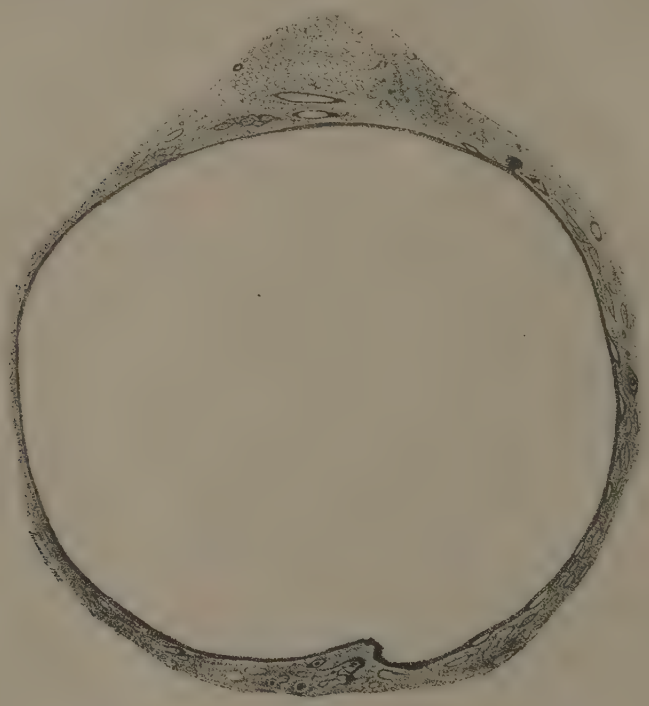

Fig. 37. — Coupe totale d'un kyste dermoïde de la queue du sourcil.

Les glandes sébacées sont, elles aussi, plus ou moins importantes par leur abondance et leur volume, selon les dimensions du kyste et le degré d'extension que ses parois ont supporté (fig. 37 et 38).

Les glandes sudoripares sont, de même, variables dans leurs formes. Mitvalsky a signalé (obs. IX de son travail) des glandes sudoripares à deux tubes, bien reconnaissables à leur revêtement épithélial et à leur musculature.

Quelles que soient d'ailleurs les dispositions congénitales du kyste,

dispositions variant avec le lieu où il s'est formé, il importe de considérer qu'une grande diversité dans le contenant et le contenu résulte de la croissance et de la distension de ses parois.

Le kyste est d'autant plus petit que le sujet est plus jeune et, ses parois n'ayant encore supporté aucune distension, la distribution de ses annexes est très régulière ; plus tard, à mesure que les sécrétions s'accumulent, que poussent les poils, les parois se distendent ; mais cette distension dépend forcément des parties qui avoisinent le kyste et elle peut ne pas être régulière. Quand la distension ne se fait pas régulièrement on observe des régions de la paroi du kyste dont les papilles et les annexes, trop comprimées, ont disparu, tandis que les autres parties conservent leur structure primitive.



Fig. 38. — Paroi du kyste représenté sur la figure 37.

On y voit le revêtement épidermique de la surface interne et, dans la paroi, des poils et des glandes.

Les parois trop comprimées ou, pour mieux dire, mal soutenues par les tissus voisins s'amincissent ; la direction des follicules, des poils et des glandes, autrefois perpendiculaire, commence à devenir oblique, puis parallèle au plan de l'enveloppe du kyste. Les follicules pileux s'atrophient ; les acini sébacés sont séparés les uns des autres, déformés, aplatis ; les glandes sudoripares situées dans les couches externes du derme résistent davantage.

Ces modifications dans la paroi expliquent les altérations de celle-ci ; ainsi les glandes sébacées déviées ne peuvent verser leur contenu dans la grande poche centrale, et il se forme des athéromes miliaires dans l'épaisseur même de la paroi kystique, et plus tard des phénomènes

inflammatoires se déclarent autour de la glande, dont le goulot est oblitéré, et un processus cirrhotique interstitiel se produit, entraînant l'atrophie et la disparition complète des éléments glandulaires.

Quelquefois l'oblitération du goulot d'une glande sudoripare fait naître dans cette glande de petites néoformations kystiques (Mitvalsky, obs. XIV).

Après ces altérations dans la structure de la poche, il faut signaler d'une façon particulière le processus ulcératif qui, souvent, se produit à la surface.

Ce processus ulcératif aboutit à la formation d'un tissu granuleux aux dépens de l'épiderme et de la couche interne du chorion. Ce tissu granuleux est remarquable par les poils et par les cellules géantes qu'il renferme ; son épaisseur est variable ; dans certains cas il devient très abondant, luxuriant, fongueux.

Le tissu granuleux est très envahissant, et l'ulcération s'étend de plus en plus jusqu'à ce qu'elle ait envahi toute la surface du kyste. La progression de l'ulcère se fait d'habitude sous-épidermiquement, à l'aide de petites cellules qui infiltrent le chorion et qui deviennent plus tard le tissu granuleux lui-même après la chute de l'épiderme.

On trouve, dans le tissu granuleux, des poils inclus, restés là comme des corps étrangers après la mort de leurs follicules. Les glandes sébacées sont de même détruites; seules les glandes sudoripares, dont les circonvolutions sont dans les couches externes du chorion, échappent à l'ulcération.

Le processus ulcératif a pour conséquence directe d'affaiblir la paroi du kyste, et lorsque celui-ci est en voie de progression, il en résulte une distension irrégulière, plus apparente au niveau des parties plus ulcérées, mais le phénomène le plus intéressant, consécutif à l'ulcération, est celui qui concerne la formation des cellules géantes.

Hildebrandt[1] et Goldmann[2] expliquent les cellules géantes par les poils agissant comme des corps étrangers. Mitvalsky suppose, au contraire, que

[1] Hildebrandt, Ueber secondäre Implantation von Haaren in Dermoidcysten. *Beiträge zur pathol. Anat. und Allgemeinen Pathol.*, Bd VII, H. 2.

[2] Goldmann, Ein Fall von einer Riesenzellen enthaltenden Œlcyste, *Ibid.*, Heft 3.

les poils ne présentent aucun rapport étiologique avec ces cellules géantes et ne sont en contact avec eux que par accident. Ce dernier auteur pense que les cellules géantes sont une des particularités propres de ce tissu granuleux développé à la surface interne des kystes ; il est possible que le contenu kystique exerce sur la paroi une irritation à la fois mécanique et chimique, qui se fait d'autant plus sentir sur le tissu granuleux que l'épiderme a disparu et ne protège plus les parties profondes. Ces cellules géantes proviennent d'ailleurs des cellules conjonctives nouvelles, des cellules de la couche germinatrice ou des cellules rondes néoformées, quelle que soit leur origine.

Le tissu granuleux, au début de son évolution, ne renferme pas de vaisseaux. Ils apparaissent plus tard, très abondamment, à mesure que s'organise le tissu et que se forment les petites cellules rondes, les grandes cellules épithélioïdes et les cellules géantes.

Plus tard, le tissu granuleux s'organisant davantage, les fibres néoformées constituent des faisceaux ; il se fait une véritable cicatrice entre les mailles desquelles les cellules persistent assez longtemps, puis disparaissent. La cicatrice ainsi formée devient solide, presque tendineuse ; c'est là ce qui s'était produit dans la deuxième observation personnelle que nous publions ici (v. p. 156).

Quand les cellules géantes, inutiles à l'organisation, sont trop nombreuses, la cicatrice formée par le tissu granuleux s'établit mal et reste molle.

Il y a ceci de remarquable, dans la formation de cette cicatrice, c'est que jamais, à sa surface, l'épithélium n'a de tendance à se régénérer, de telle sorte que les kystes dermoïdes ulcérés ont définitivement perdu leur épiderme.

Le processus ulcéreux que nous venons de décrire est très fréquent dans les vieux kystes dermoïdes, et rare chez les sujets jeunes : « plus l'individu est jeune, plus vraisemblable est l'absence de processus ulcéreux » (Mitvalsky).

Des modifications pathologiques secondaires et exceptionnelles peuvent se produire dans les parois du kyste atteint de processus ulcéreux. Citons en premier lieu la formation du cartilage, la calcification et parfois une

véritable ossification secondaire ; citons encore des modifications artérielles hyperplasiques, une sorte d'endartérite polypeuse (Mitvalsky), des amas de cellules lymphoïdes ressemblant à des follicules lymphatiques.

Quelle est la cause de ce processus ulcéreux ? Le contenu ne paraît jouer un rôle que dans la propagation de l'ulcère déjà établi ; le traumatisme ne semble pas non plus avoir grande importance ; il ne paraît pas



Fig. 39. — Kyste dermoïde de l'orbite (v. fig. 31) atteint d'un processus ulcéreux à sa face interne — canaux glandulaires dans l'épaisseur de la paroi.

que les parties les plus exposées soient plus souvent que les autres atteintes par l'ulcération. Mitvalsky pense que la cause principale du processus est dans la distension du kyste (fig. 31 et 39), dans les tiraillements que subit la poche sous l'influence de l'augmentation du contenu. C'est là sans doute un facteur important, mais il est au moins probable que les infections secondaires endogènes tiennent une grande place dans le processus inflammatoire et destructif de l'ulcère.

Telles sont les données anatomiques qui concernent *la paroi* des kystes dermoïdes ; étudions maintenant *leur contenu.*

Il se compose surtout de couches exfoliées du stratum corneum de

l'épiderme et des produits variables des annexes cutanées, graisse venant des glandes sébacées, liquide aqueux des glandes sudoripares, poils venant des follicules pileux ; en règle générale, ce sont les produits épithéliaux qui dominent, et le kyste a le caractère athéromateux (fig. 40). Quand les glandes sébacées sont très abondantes la graisse prédomine, et quelquefois la teneur en graisse est assez grande pour que le kyste contienne de l'huile pure.

Ces kystes huileux, si intéressants qu'ils paraissent au point de vue clinique, ne constituent pas une variété spéciale, la partie athéromateuse n'y manque jamais, et on peut toujours la trouver en plus ou moins grande quantité au fond du kyste, lorsque l'huile s'est écoulée ; il est évident, en effet, que s'il y a beaucoup de glandes sébacées dans la paroi d'un kyste, il est impossible qu'il n'y ait pas de débris épidermiques dans son intérieur.



Fig. 40. — Kyste dermoïde dans lequel prédominent les produits épithéliaux. Kyste athéromateux.

Il y a deux variétés d'huile ; l'une est *très jaune* et contient beaucoup d'oléates, l'autre est *très blanche*, semblable à la glycérine et miscible à l'eau ; elle se compose de stéarates et de glycérides. Vassaux et Aug. Broca, qui, à l'instigation de Panas, ont publié un travail très complet sur les kystes à contenu huileux, considèrent que l'huile est la sécrétion sébacée à peu près pure ; à côté de cette source, de beaucoup la plus importante, ils admettent, d'une façon d'ailleurs purement hypothétique, et à notre avis inacceptable, que « les granulations graisseuses contenues dans les cellules dégénérées sont susceptibles d'être mises en liberté, en sorte qu'un kyste primitivement caséeux deviendrait huileux par transformation directe de son contenu [1] ».

Dans un cas qui leur est personnel, les mêmes auteurs admettent que l'huile a une autre origine : ils ont vu des gouttelettes graisseuses mises en liberté par suite de la transformation des vésicules adipeuses en élé-

[1] Vassaux et Aug. Broca, *Arch. d'opht.*, 1883, p. 318-342.

ments multinucléés. Ces gouttelettes graisseuses tombent dans la cavité et se mélangent au contenu du kyste.

Ces deux dernières origines de l'huile contenue dans les kystes dermoïdes peuvent être considérées comme tout à fait exceptionnelles et accessoires ; les analyses chimiques faites par Robin, Lutz et d'autres, l'histologie et la clinique (Lannelongue) montrent que les glandes sébacées sont la source ordinaire de ce liquide kystique.

Le contenu des kystes huileux peut d'ailleurs s'altérer et devenir un magma sébacé. C'est ce qu'a constaté Chauvel[1], sur un kyste huileux de l'angle interne de l'orbite qui, après l'échec d'une ponction, récidiva sous la forme d'un kyste contenant le sebum ordinaire des kystes dermoïdes.

Le contraire d'ailleurs a été observé par Lannelongue, qui a vu un kyste sébacé du dos se transformer, après une ablation incomplète, en un kyste huileux.

On trouve quelquefois dans le contenu, à la fois des parties huileuses et des parties graisseuses. Il en était ainsi dans le kyste multilobé publié par Jastrau[2].

Outre la graisse et l'épithélium, dans le kyste on trouve, mélangés au contenu, des poils plus ou moins abondants et plus ou moins foncés ; cependant les poils et même la graisse peuvent manquer et le contenu consister exclusivement en cellules épidermiques; c'est qu'alors la paroi est absolument dépourvue de tous les annexes que nous avons décrits.

Cholestéatomes. — A côte des kystes dermoïdes, il convient de faire une place à part aux cholestéatomes de l'orbite ; dans les cholestéatomes, les masses dégénérées caseuses sont dues à la prolifération de cellules épithéliales qui ne sont pas entourées d'une paroi kystique comme dans les dermoïdes.

De plus, les dermoïdes sont placés à l'intérieur de l'entonnoir périostique, tandis que le cholestéatome est sous-périostal ; il résulte de l'invagination, au niveau du squelette, non pas du feuillet externe, mais de germes epitheliaux dont la proliferation est la cause de la tumeur ;

[1] Chauvel, *Etudes ophtalm.*, 1896, p. 302.
[2] Jastrau, Kyste dermoïde de l'orbite. *Hospitalstidende*, 1891, p. 1209.

cette tumeur est constituée par des cellules stratifiées, traversées par de grosses masses de cholestérine contenant de nombreuses gouttelettes très réfringentes, solubles dans l'éther.

Les cholestéatomes de l'orbite sont rares ; le cas, cité plus haut, de Rohmer rentre peut-être dans ce groupe ; celui de Gosselin[1], cité par Demarquay, est douteux. Otto Schirmer[2] en a rapporté un exemple très net concernant une femme de 38 ans qui présentait dans l'orbite gauche un énorme amas de membranes stratifiées, très friables, développées sous le périoste de la paroi supérieure de l'orbite.

Pathogénie. — Les kystes dermoïdes de l'orbite et de son pourtour sont plus faciles à expliquer que les kystes des parties profondes, mais il sera bon cependant de rappeler succinctement les théories générales qui ont été successivement invoquées et défendues pour expliquer les tumeurs de ce genre.

Les théories émises sont au nombre de trois : 1° la diplogenèse par inclusion ; 2° l'hétérotopie plastique ; 3° l'enclavement.

1° La théorie de *la diplogenèse par inclusion* a été surtout émise pour expliquer les gros kystes dermoïdes, les *kystes fœtaux*. Cette théorie consiste essentiellement à considérer le kyste comme un individu primitivement distinct, ayant évolué au milieu des tissus d'un autre individu qui a étouffé le développement du premier. On a ainsi admis l'inclusion d'un très jeune embryon dans un autre antérieurement conçu et plus développé ; l'embryon inclus a pu être conçu en même temps que le premier, mais après avoir marché parallèlement, le développement s'est arrêté pour l'un des embryons.

Cette doctrine servit à expliquer les monstruosités dans lesquelles on trouva toutes les formes bien caractérisées de deux tissus composants.

Le seul cas de kyste dermoïde de l'orbite au sujet duquel on pourrait défendre la théorie de la diplogenèse est celui publié par Weigert[3] sous

[1] Gosselin, in Demarquay, *Tumeurs de l'orbite*, p. 78.

[2] Schirmer, Un cas de cholestéatome de l'orbite. *Beiträge zur Augenheilkunde*, 1898, fascic. XXXIV.

[3] Weigert, *Arch. f. path. Anat.*, LXVII, p. 518, 1876.

le titre : *Teratoma orbita congenitum* et dont de Wecker[1] donne la traduction en ces termes :

Obs. de Weigert. — Chez un enfant, né la veille, on constata la présence d'une tumeur de la grosseur d'une orange. Cette tumeur déplaçait le nez du côté gauche et repoussait la joue en bas. Sur le sommet de la tumeur se trouvait placée la cornée, encore transparente, mais faiblement opaque. La tumeur se mouvait simultanément avec l'œil, implanté d'une façon analogue à celui du côté sain. Elle ne donnait pas de fluctuation manifeste, puisqu'elle semblait très fortement distendue. Cinq jours après, la tumeur paraissait visiblement agrandie, sa surface partiellement érodée, les paupières légèrement œdémateuses ; dans la chambre antérieure une accumulation notable de pus. Comme l'accroissement de la tumeur paraissait inquiétant, on procéda à l'opération. Tout d'abord, on ponctionna la tumeur, ce qui donna lieu à un écoulement d'une telle quantité d'un liquide clair, jaune, que la tumeur s'affaissait de moitié. Ensuite, on dégage avec soin la tumeur en partie des paupières, en partie de l'orbite adhérent, et on coupe finalement le nerf optique, qui formait en quelque sorte le pédicule de la tumeur.

Deux jours après, l'enfant mourut. L'autopsie démontra une largeur beaucoup plus considérable de l'orbite droit, comparativement à celui de gauche, la surface des os était parfaitement lisse. De même, le cerveau ne présentait pas trace de restes de la tumeur. On ne rencontra comme altération morbide qu'une péricardite fibro-purulente. La masse extirpée avait en totalité une forme pyramidale. Au milieu de la base se trouve le globe oculaire, à la pointe de la pyramide le nerf optique. En dépit de l'évacuation du kyste, la masse de la tumeur a encore la grosseur d'une pomme de moyenne grandeur.

Il est possible de gratter, de la surface interne du kyste, un épithèle vibratile pavimenteux. Une coupe, pratiquée de manière à diviser en deux le globe oculaire, ainsi que la tumeur d'avant en arrière, démontre les dispositions suivantes : Le globe oculaire a la grandeur correspondante à celle de l'âge de l'enfant, mais il est (sur la préparation durcie) effilé en arrière. La chambre antérieure est remplie d'une masse, qui se compose microscopiquement de corpuscules de pus. Juxtaposée au globe oculaire, mais séparée de lui par un tissu connectif lâche, se trouve une série de kystes, dont le plus volumineux était celui qu'on avait évacué par la ponction, les autres avaient la grandeur de noix et de noisettes. Ils s'adressaient aussi à la gaine externe du nerf optique; même, ici, le tissu connectif interposé est plus dur, quoique encore séparable.

La délimitation des kystes est formée par une membrane solide, mais qui ne se laisse que difficilement dégager là où le kyste touche au globe oculaire, ou au nerf optique, ou là où il avance vers la conjonctive. En arrière, ces kystes s'adressent au tissu graisseux de l'orbite, avec lequel ils sont réunis.

Dans ce tissu courent, autant que la démonstration peut en être faite, les muscles de l'œil qui embrassent les grands kystes ; dans ce tissu se trouvent encore imbriqués, en arrière et en bas des kystes, de nombreux éléments étrangers. Ceux-ci sont absolument disparates, même pas ramassés comme une tumeur; partout le tissu graisseux s'insinue

[1] De Wecker et Landolt, *Traité complet d'ophtalmologie*, t. IV, p. 826.

plutôt entre ces éléments, y adhérant solidement pour la majeure partie Aussi ici existent des cavités. De celles-ci, une frappe surtout par sa conformation bizarre. Cet espace a, en réalité, la conformation d'un boyau ou d'un saucisson, est d'un côté plus mince, de l'autre renflé en massue et recourbé en une sorte d'arête. Sa surface est lisse et brillante comme celle d'un intestin. Il se laisse, contrairement à la plupart des autres masses disséminées, aisément dégager et soulever de son entourage.

Sur la coupe il présente une ouverture qui, par la saillie de replis, a l'aspect étoilé. Ces replis ne sont pas formés par toute la paroi de la tumeur, mais par une membrane située en dedans, qui, elle, se trouve rattachée à l'externe par un tissu connectif lâche.

Tout près de cette masse en boyau se rencontrent encore d'autres cavités qui ont une paroi solide, mais non nettement délimitée en dehors. D'autres de ces espaces se trouvent encore disséminés ailleurs.

On rencontre, en outre, dans ce tissu graisseux, des îlots de masse de tissu connectif résistant, du cartilage, des parties osseuses. Les premières ont absolument l'aspect du cartilage hyalin. Elles sont en partie isolées, en partie disposées en couches superficielles d'un tissu osseux, poreux ou solide. Une de ces formations cartilagineuses ou osseuses se laisse de même décortiquer de son entourage et présente une configuration allongée et noueuse qui, avec un peu de fantaisie, rappelle une extrémité.

« *Examen microscopique.* — La masse principale du tissu compact se compose, partie de tissu graisseux, partie de tissu connectif. Les parties cartilagineuses disséminées ont la structure ordinaire du cartilage hyalin, aussi celles juxtaposées aux os montrent les conditions connues du cartilage ossifié. Les corpuscules osseux sont bien développés dans toutes les parties de la substance osseuse. Çà et là se trouvent dans le tissu connectif des fibres musculaires lisses, des vaisseaux et des corpuscules sanguins accumulés et diffus.

« A côté de ces éléments à caractère de tissu connectif se rencontrent aussi de véritables masses épithéliales formant en partie de larges noyaux, en partie des espaces cylindriques de petites et de plus grandes dimensions, variant jusqu'à la formation de très grands kystes.

« Les éléments épithéliaux sont de trois sortes. La plus rare est la forme d'épithèle en couches pavimenteuses. Ici les cellules les plus profondes sont arrondies et à cylindre court. Superposées, se trouvent de toutes grandes cellules cornifiées, qui présentent dans les couches les plus profondes de grands noyaux, plus en haut de plus petits, et finalement plus de noyaux du tout. Les espaces garnis de pareilles cellules représentent des kystes qui ne deviennent pas plus grands que des pois. Leurs parois sont ou lisses, ou montrent des saillies papillaires irrégulières. De ces kystes partent dans l'alentour des faisceaux solides de cellules épithéliales. La cavité cystique même est remplie de cellules cornées, sans noyau, rangées concentriquement, qui représentent à l'œil l'aspect d'une perle luisante.

« Un second genre de cavités est garni de simple épithélium cylindrique.

« Celui-ci se compose de cellules hautes, à noyau périphérique. Le protoplasma en est transparent, les cellules séparées les unes des autres par une ligne droite.

« A la surface se trouve, dans les cavités assez vastes, un mucus nuageux plus ou moins transparent, auquel se reconnaît dans les couches profondes une sorte de subdivision correspondant aux limites des cellules et des noyaux isolés.

« Ces masses cellulaires sont placées sur un support de tissu connectif, et cela, soit sur de longs tuyaux à étroites ouvertures, soit dans des espaces cystiques et plutôt arrondis. Elles garnissent, en outre, le corps lisse en boyau que nous avons décrit plus haut. Ici elles ne se trouvent pas placées dans une simple couche sur les plis saillants, mais elles forment plutôt des tubes cellulaires, juxtaposés les uns contre les autres, et très réguliers, de la forme des glandes de Lieberkühn. Elles ont leur emplacement sur une couche résistante ; en dehors se trouve placée une plus lâche, qui se délimite finalement et avec précision contre la membrane externe. Cette dernière se compose de fibres musculaires lisses qui, elles, sont constituées de nouveau de deux couches, une interne vasculaire et une externe irrégulièrement longitudinale. Dans le stroma de tissu connectif se trouvent çà et là d'assez grands amas de cellules lymphoïdes.

« En outre, on rencontre des cellules cylindriques dans de petits tubes comme appendices de quelques kystes de troisième ordre. Ces derniers kystes sont garnis d'un épithélium vibratile en couches, dont les cellules se différencient aussi, comme qualité de protoplasma, nettement des cellules cylindriques sus-décrites : elles ne sont pas diaphanes, mais légèrement granulées.

« On reconnaît sur des kystes de moindre dimension de ce genre un substratum de tissu connectif, mais qui montre en divers endroits des imbrications cartilagineuses. La continuité de la paroi du kyste se trouve en divers endroits interrompue par des éléments semblables aux glandes, munis d'un conduit excréteur cylindrique et d'un corps glandulaire arrondi ; le conduit montre des cellules avec un protoplasma finement granulé, et le corps glandulaire, des cellules cylindriques diaphanes pâles, qui ressemblent complètement à celles antérieurement décrites, et entourent aussi assez souvent un espace plus ou moins vaste.

« Aux kystes tout à fait grands, on ne reconnaît rien qu'une paroi lisse de tissu connectif garnie d'épithélium vibratile en couches. »

Dans ce kyste il existe beaucoup plus que des éléments cutanés, on y trouve tous les éléments différenciés qui rentrent dans la structure de l'embryon, cellules osseuses, cartilagineuses, fibres musculaires lisses, épithélium cylindrique, à cils vibratiles, etc.

Il s'agit, ainsi que Weigert l'a indiqué dans le titre de son observation, d'un véritable *tératome*, dont la pathogénie ne s'explique bien que par la théorie de la diplogenèse.

Mais le fait de Weigert est une pure exception ; les kystes dermoïdes de l'orbite et du pourtour ne ressemblent pas aux kystes dermoïdes fœtaux qu'on trouve assez communément dans le petit bassin, et ils relèvent certainement d'une autre malformation congénitale.

La doctrine de la diplogenèse fut vivement attaquée par Paul Broca ; il montra que la nature des kystes dermoïdes ne présente pas, dans

l'immense majorité des cas, des restes authentiques de fœtus. Il cita à ce propos un kyste (Ploucquet) dans lequel on trouva *trois cents dents*, ce qui supposait dans un embryon l'inclusion de dix autres. P. Broca insista sur la difficulté pour un embryon de pénétrer ainsi dans un autre.

Quelle que soit la valeur des arguments invoqués pour la théorie de la diplogenèse, appliquée aux gros kystes dermoïdes, en ce qui concerne les kystes superficiels, les kystes simples qui nous intéressent, il est certain qu'elle n'est pas défendable. « Il faut, dit Lannelongue [1], un grand effort d'imagination et beaucoup de bonne volonté pour reconnaître dans un simple kyste dermoïde, dans un petit sac formé de peau, souvent même sans papilles ni glandes sudoripares, le représentant d'un individu distinct » ; et plus loin le même auteur ajoute : « Le fœtus enkysté est complètement étranger à l'organisme maternel; au bout d'un certain temps ses éléments anatomiques subissent des altérations remarquables d'atrophie et de mortification, au lieu que la tumeur dermoïde continue à vivre de la vie commune et à se développer sans que les propriétés de ses éléments se modifient. C'est là une différence fondamentale entre ces deux produits : le fœtus enkysté est un *cadavre*, la tumeur dermoïde est *une partie vivante*. »

Lannelongue fait en outre remarquer que, si l'on accepte la théorie de l'inclusion, les rapports entre la diversité du contenu et le siège des tumeurs dermoïdes ne s'expliquent pas : on ne comprend pas pourquoi les kystes à contenu complexe s'observent seulement en certaines régions et pourquoi, dans les parties périphériques et superficielles, comme l'orbite, siègent les simples kystes graisseux ou huileux.

Il n'est donc pas possible d'admettre que les tumeurs orbitaires qui nous occupent relèvent de la théorie de la diplogenèse et soient des fœtus avortés. Il faut trouver une théorie meilleure.

2° *Théorie de l'hétérotopie plastique.* — Cette théorie, que Lebert créa de toutes pièces, n'est pas plus soutenable que la première. Cet auteur avança que « beaucoup de tissus simples ou composés et des

[1] Voir LANNELONGUE, *Les kystes congénitaux*, p. 105 et 106.

organes plus complexes même, peuvent se former de toutes pièces dans des endroits du corps où à l'état normal on ne les rencontre point ».

Par conséquent, pour Lebert[1], la genèse des tissus qui composent le kyste dermoïde est spontanée, elle résulte d'une aberration de la nutrition.

Cette doctrine a été acceptée en partie par Cruveilhier, par P. Broca, qui s'en déclara partisan à la Société de chirurgie, et même en partie par Verneuil, qui, après lui avoir fait des objections sérieuses, émit l'idée que, surtout pour les kystes dermoïdes profonds, on peut l'admettre faute de mieux ; mais aujourd'hui elle n'a plus besoin d'être attaquée, et elle s'écroule spontanément devant les données modernes de l'histogénie.

Les cellules de nos tissus ne sont pas indifférentes, au contraire, elles sont différenciées dès leur origine ; elles ne se transforment pas, et toute cellule vient d'une cellule de même nature (Bard). Sans faire ici l'histoire de la spécificité cellulaire, on peut aisément affirmer que la théorie de Lebert n'a plus qu'un intérêt historique.

3° *Théorie de l'enclavement.* — Les kystes dermoïdes, sauf les gros kystes fœtaux du petit bassin, sont tous explicables par la théorie de l'enclavement. Cette théorie fut d'abord sommairement exposée par Verneuil en 1852, dans sa réponse à Lebert devant la *Société anatomique.* Verneuil émit l'opinion que les kystes dermoïdes de l'orbite et de son pourtour se développaient au dépens du revêtement cutané de la fente fronto-maxillaire. Plus tard il généralisa son opinion aux kystes du plancher buccal et de la joue, et développa le premier la théorie générale de l'enclavement, dont les Allemands ont le tort de faire honneur à Remak.

Dans cette théorie, la cavité dermoïde est une ectopie du tégument externe, qui garde dans le feuillet moyen, où il est enclavé, toutes ses propriétés normales et régulières, c'est-à-dire la propriété de fabriquer des poils, des dents, de la graisse, etc. Tous ces éléments sont produits par le tégument enclavé, parce que celui-ci ne se compose pas seulement d'épithélium, mais de tout le derme soutenu et entouré par le tissu du

[1] LEBERT, *Société de biologie,* 1852, et *Traité d'anatomie pathologique,* t. I, p. 258.

feuillet moyen qui apporte à ce tégument ectopié tous ses moyens de nutrition.

On comprend aisément que le sac tégumentaire ectopié puisse être plus ou moins profond selon le moment où se produit le trouble de développement. C'est d'abord une digitation, un bourgeon creux qui s'enfonce de l'épiblaste dans l'hypoblaste ; pendant une certaine période ce fragment cutané adhère à la peau par un pédicule qui s'amincit et se rompt. L'évolution du fœtus, en s'accentuant, éloigne la peau de plus en plus de ce fragment perdu et à jamais isolé de son lieu d'origine.

L'évolution du petit kyste dermoïde ainsi commencée peut d'ailleurs être plus ou moins rapide ; souvent elle est très lente ou nulle pendant une longue période ; puis, au moment de la puberté, ou sous l'influence d'un traumatisme ou même sans cause connue, cette évolution devient de nouveau rapide, et le petit sac cutané ectopié se change en un kyste volumineux.

La théorie de l'enclavement trouverait, s'il en était besoin, un point d'appui très solide dans les recherches qui ont été faites pour reproduire expérimentalement des tumeurs dermoïdes, expériences que nous avons longuement rappelées en leur temps à propos des tumeurs perlées de l'iris (Masse, Rothmund, t. I, p. 274 et suiv.). Ce n'est pas seulement dans l'iris, d'ailleurs, que se produisent par greffe les tumeurs épidermiques, elles ont été longuement étudiées dans beaucoup de régions, notamment au niveau des doigts. Critchett et Griffith ont rapporté l'observation d'un kyste d'implantation orbitaire qui relève du même processus.

Nous connaissons donc le mécanisme général selon lequel se forment les tumeurs dermoïdes de l'orbite et de son pourtour ; pour préciser davantage, nous dirons qu'elles résultent d'un accident survenu dans l'occlusion de la fente fronto-maxillaire qui sépare le bourgeon frontal du premier arc branchial.

Le tégument qui recouvre les bords de la fente s'enclave à un moment variable de son évolution, et dans l'une de ses parties plus ou moins superficielle. Quand le pincement est profond, le trouble de développement se fait sentir sur le squelette, et le frontal est le siège d'une dépression plus ou moins marquée ; il est fréquent même de voir le kyste

adhérer au squelette par une bride fibreuse épaisse et résistante. Dans le cas où l'enclavement est superficiel, l'adhérence au squelette est plus lâche ou n'existe pas.

Quand le kyste siège dans la région sus-orbitaire externe, son adhérence au squelette se fait d'habitude sur une partie plus élevée que l'apophyse orbitaire externe, à quelques millimètres au-dessus du rebord osseux, sur la surface antérieure du frontal (Lannelongue).

Il peut exister à ce niveau une dépression osseuse en forme d'entonnoir, très profonde (un centimètre et demi dans l'observation de Richet).

En pareil cas, le kyste s'est formé à une époque où le squelette faisait encore défaut ; il pourrait arriver que la paroi cranienne fût complètement perforée, le kyste ayant empêché, à ce niveau, son développement. Dans un cas de Chevallereau il existait une cavité osseuse communiquant à l'extérieur par un orifice fistuleux, et contenant des concrétions pierreuses. Cette cavité, complètement indépendante du tissu frontal, n'était autre qu'un kyste dermoïde occupant primitivement la place du squelette avant sa formation, et contrairement à de Lapersonne, qui se demande comment cette loge a pu se produire, nous croyons qu'il est bien simple de l'expliquer par la théorie de l'enclavement plus ou moins profond du lambeau ectodermique.

De Lapersonne a d'ailleurs publié un fait très intéressant qui relève de la même interprétation : il s'agissait d'un kyste dermoïde développé dans une loge osseuse dépendant du frontal et communiquant à l'extérieur par un orifice circulaire situé sur la face antérieure de cet os.

Le diagnostic et le traitement étant exposés plus loin, nous terminerons cette étude par l'histoire de trois faits personnels de tumeurs dermoïdes de l'orbite. Nous ne rapporterons pas les faits de dermoïdes de la queue du sourcil, car nous en avons observé un grand nombre, qui, à cause de la fréquence de cette affection, ne méritent pas d'être retenus.

Obs. 1. — Mlle T..., de Targon, âgée de 8 ans, vient nous consulter le 28 octobre 1892. Cette fillette, d'aspect très vigoureux, n'a fait aucune maladie et ses antécédents héréditaires sont parfaits Le père et la mère, qui nous la conduisent, sont d'une santé très robuste ; ils n'ont que cette enfant. Sa naissance a d'ailleurs été des plus régulières, et pendant sa grossesse la mère n'a présenté rien d'anormal.

Pendant la première enfance, les parents n'ont rien remarqué de particulier; c'est à l'âge de 4 ans seulement qu'ils ont constaté une petite saillie, située au-dessous de l'œil gauche. Ils attribuaient, d'une façon d'ailleurs erronée, l'apparition de cette saillie à une chute faite par l'enfant quelques jours avant.

Depuis l'âge de 4 ans, la grosseur s'est affirmée de plus en plus sous la paupière inférieure, sans douleurs, sans inflammation d'aucune sorte ; depuis 6 mois, la vue de ce côté a diminué, et les parents se décident à consulter un médecin, parce qu'ils sont effrayés, d'une part, des progrès lents mais incessants de l'affection et, d'autre part, des troubles fonctionnels de l'œil gauche.

L'examen, pratiqué le 26 octobre 1892, révèle l'état suivant :

La paupière inférieure est soulevée par une saillie arrondie, égale, grosse comme une amande ; la peau est très mobile à la surface de la tumeur. Celle-ci est consistante, demi-molle au toucher ; la pression l'enfonce profondément dans l'orbite au-dessous de l'œil, qui, au même moment, fait exophtalmie ; il n'y a pas de vascularisation anormale, ni à la surface de la peau, ni sur la conjonctive. Pas de battements, pas de souffle, pas de chaleur exagérée au niveau de la tumeur.

Il est possible de saisir cette production morbide entre les doigts et de l'attirer sous la peau, comme il est facile de l'enfoncer dans les profondeurs de l'orbite. Elle est, en somme, très mobile dans le tissu cellulaire qui l'environne et ne paraît avoir aucune attache. Ovoïde, elle est allongée dans le sens antéro-postérieur, et comme il est impossible d'explorer son extrémité profonde ou orbitaire, nous sommes conduit à admettre que là est son pédicule.

L'œil, pourvu d'une musculature régulière, est bien à sa place, et nous n'y rencontrons d'autres désordres qu'une diminution de l'acuité, tombée à 1/4 sous l'influence d'un astigmatisme de 2 D 50 régulier et conforme à la règle : ce vice de réfraction est très certainement dû, et c'est là l'une des particularités curieuses de l'observation, à la compression de la tumeur sur le globe de l'œil.

Le fond de l'œil est normal et la correction de l'astigmatisme par un verre cylindrique rétablit l'acuité à 1.

En présence d'une pareille affection, nous ne pouvons nous arrêter qu'à l'hypothèse d'une tumeur bénigne à évolution lente et régulière, et l'hypothèse d'un kyste dermoïde est évidemment celle qui explique le mieux les phénomènes cliniques dont nous venons de parler.

Il ne s'agit pas d'une tumeur de la paupière, ni d'une tumeur de la conjonctive, car l'affection est tout à fait indépendante de ces voiles membraneux ; il s'agit d'une tumeur orbitaire développée entre le plancher de l'orbite et l'œil.

Contre l'hypothèse du kyste séreux s'élèvent la consistance ferme, l'absence de fluctuation et le siège du néoplasme ; contre celle d'un angiome, on doit invoquer la couleur de la peau de la conjonctive, l'absence de vascularisation et l'irréductibilité par la pression La tumeur de la malade s'enfonce dans l'orbite, mais ne se réduit pas, phénomène dont il est d'autant plus facile de se rendre compte que la tumeur, attirée en avant, peut être aisément prise entre les doigts ; contre l'hypothèse enfin de kyste sébacé plaident l'absence d'adhérence à la peau, la profondeur originelle de la tumeur, son volume et l'épaisseur de sa poche.

Pour toutes ces raisons, ne tenant pas compte de l'origine traumatique sur laquelle insistent les parents, nous nous arrêtons au diagnostic de kyste dermoïde de l'orbite

et, aidé par M. le docteur Piéchaud, nous pratiquons l'ablation de ce néoplasme le 30 octobre 1892.

L'opération fut très simple : elle consista dans une large incision de la paupière, faite parallèlement et un peu au-dessus du rebord inférieur de l'orbite ; la peau, le muscle orbiculaire et le tissu conjonctif sont incisés jusqu'à la tumeur, qu'on peut, avec les doigts, faire saillir vers l'ouverture ; la sonde cannelée l'isole aisément, et nous pouvons, sans l'ouvrir, l'attirer tout entière au dehors ; un coup de ciseau en détache le pédicule nourricier à son extrémité postérieure. Au cours de l'opération, qui a donné lieu à une hémorragie insignifiante, nous remarquons le muscle petit oblique au-dessous de la tumeur placée, par conséquent, entre celui-ci et le globe de l'œil.

Après un lavage bien minutieux à l'eau stérilisée et l'insufflation dans la cavité opératoire d'un peu de poudre d'iodoforme, nous faisons une suture exacte des lèvres de la plaie, sans drainage. La guérison a lieu par première intention, et 8 jours après la malade guérie quitte la maison de santé. Nous l'avons revue depuis, elle est complètement et définitivement guérie ; l'œil a repris sa forme normale ; l'*astigmatisme cornéen a disparu*. Dans un dernier examen, très récent, nous avons constaté le maintien de la guérison.

Examen anatomique. — L'examen macroscopique et microscopique de la pièce a montré l'exactitude du diagnostic ; le contenu est celui des kystes : éléments sébacés, graisse et poils en très grand nombre ; la paroi épaisse est formée par deux feuillets : un épithélium pavimenteux de revêtement, extrêmement net, et un chorion constitué par du tissu cellulaire feutré, assez épais, dans lequel nous trouvons des glandes sébacées en assez grand nombre ; nous n'avons pas rencontré de follicules pileux sur nos coupes, ni de glandes sudoripares ; ces dermoïdes sont rares dans la paroi des kystes dermoïdes ; mais les poils y sont en général faciles à rencontrer. En multipliant nos préparations, nous aurions sans doute rencontré des follicules pileux, mais il était bien inutile de poursuivre un examen qui ne pouvait nous induire qu'à des constatations classiques faites par maints auteurs.

L'examen histologique, outre les caractères certains de kyste dermoïde, a montré qu'il s'agissait d'un kyste jeune, en voie d'évolution, n'ayant encore subi aucune des altérations pathologiques que la poche présente quelquefois et dont la deuxième observation que nous avons à faire connaître offre un très intéressant exemple.

Obs. 2. — *Kyste dermoïde de l'orbite. Ulcération totale de la paroi interne.* — M. J. M..., 59 ans, rouleur, se présente à l'hôpital Saint-André de Bordeaux dans le service de la clinique ophtalmologique, le 24 octobre 1898.

Ses antécédents héréditaires ne nous apprennent rien d'intéressant : ses parents sont morts âgés, après avoir eu une nombreuse famille dans laquelle nous ne relevons aucune tare congénitale. Pas de consanguinité. Cet homme est père de quatre enfants, tous vigoureux ; il ne présente aucune diathèse, et la seule affection générale, dont il ait été atteint, est la variole, qu'il a eue en 1870.

Pendant sa seconde enfance, à 10 ans environ, Jean-Marie M... a remarqué une petite tumeur, de la grosseur d'un pois, à l'origine du sourcil droit. Cette tumeur, de consistance un peu molle, n'était pas sensible à la pression et ne gênait en rien le sujet ; elle était mobile, s'enfonçait dans l'orbite quand on la comprimait, puis reparaissait à la surface, derrière la paupière quand on cessait la compression. Son volume était celui

d'une petite amande ; elle resta stationnaire jusqu'au commencement de septembre 1891.

A cette époque, sans traumatisme, sans cause connue, la tumeur commença à augmenter de volume, devint douloureuse, s'étala dans la région interne de la base de l'orbite dans la proportion qu'indique la figure 31 (p. 130). Les mouvements de la paupière furent bientôt très incomplets, et les douleurs, au début modérées, s'accrurent assez vite, au point de devenir difficiles à supporter, et c'est pour se faire débarrasser de cette affection douloureuse que le malade vient réclamer nos soins.

Ce jour-là, la tumeur remplit complètement la région de l'angle interne, dont elle soulève la peau. Cette peau n'est pas œdématiée, n'adhère pas à la masse morbide, n'a pas changé de couleur ; mais elle est très distendue, et la tumeur, grosse comme un œuf, fait une saillie arrondie et très accusée dans l'angle interne, recouvrant complètement la région du sac lacrymal. Cette tumeur n'est pas réductible dans les parties profondes ; sa palpation, peu douloureuse, permet cependant d'en chasser un peu le contenu en arrière et, sous l'influence de cette compression, on remarque que le globe de l'œil est repoussé en avant et au dehors.

La fluctuation est manifeste, et il n'est pas douteux que nous ayons affaire à une collection liquide.

Les antécédents de l'affection, son existence dès le jeune âge, sa marche lente d'abord, puis subitement rapide, son indépendance de la peau, l'épaisseur relative de la paroi du kyste, la région qu'il occupe, ne permettent guère au diagnostic de s'égarer.

Nous avons affaire à un kyste dermoïde du grand angle de l'œil, et à un kyste enflammé.

Conformément au désir du malade, nous nous mettons en mesure de pratiquer l'extirpation de la tumeur

Comme il s'agissait d'un kyste dermoïde et que le diagnostic ne pouvait être douteux, je me mis en devoir d'extraire, par une dissection attentive, la totalité de la poche. A cet effet, une longue incision demi-courbe fut faite sur la tumeur, du milieu du sourcil jusqu'au milieu du nez ; la peau, réclinée, laisse voir la partie antérieure de la paroi kystique, que nous isolâmes de côté et d'autre, aussi complètement que possible ; l'œil était récliné en dehors et en bas par un écarteur approprié.

Pour faciliter la dissection de la poche, qui s'engageait très profondément le long de la paroi interne de l'orbite, nous dûmes amputer la moitié antérieure du kyste et le vider de son contenu ; il s'écoula une abondante quantité de liquide louche, mélangé de gros grumeaux caséeux et de quelques poils, débris caractéristiques justificatifs du diagnostic posé.

La poche ainsi vidée, la tumeur semblait avoir disparu, mais dans les parties profondes de la région interne de l'orbite, entre le nerf optique et l'os planum, existait toujours la paroi qu'il fallait, croyons-nous, extirper sous peine de récidive.

Cette dissection fut très laborieuse : la poche enflammée adhérait aux parties voisines ; le nerf optique dut être serré de très près et contusionné par les ciseaux ; de plus, chaque coup de ciseaux ouvrait des bouches vasculaires petites, mais nombreuses, qui donnaient lieu à une hémorragie considérable, un instant presque inquiétante. Cette hémorragie était fournie par de nombreuses veinules, impossibles à saisir, sur lesquelles la compression seule avait prise. Cette compression, aidée d'une injection au cyanure froid, arrêta cependant cette hémorragie, et il nous fut possible de faire, dans de bonnes conditions, la suture de la peau et un drainage approprié destiné à ne pas

laisser séjourner dans cette grande anfractuosité orbitaire les liquides qui devaient nécessairement s'y épancher.

Les suites de l'opération furent d'ailleurs bonnes au point de vue de l'état général ; il y eut dans la région un gonflement considérable, mais aucune exophtalmie et certainement une compression rétro-bulbaire assez minime. Il n'y eut aucune élévation de température, et la cicatrisation de la plaie opératoire marcha régulièrement à la guérison ; mais du côté de l œil se passèrent des phénomènes très intéressants.

Au premier pansement, qui fut fait 2 jours après l'opération, le sujet accusa une grande diminution d'acuité ; sa cornée, toujours bien recouverte par les paupières un peu œdématiées, était insensible sur toute sa moitié interne et inférieure ; il avait de l'iritis et un peu d'hypopyon ; la membrane était encore transparente.

Collyre à l'atropine, compresses chaudes et pommade iodoformée. Le revêtement épithélial de la cornée était à ce moment intact.

Le quatrième jour, au second pansement, les accidents neuro-paralytiques s'étaient accusés ; la cornée était dépolie, la chambre antérieure contenait dans son quart inférieur un liquide louche abondant ; il y avait beaucoup d'iritis, et le sujet comptait à peine les doigts.

Le pansement fut fait dans la suite plusieurs fois par jour, dans le but de réveiller la nutrition de la cornée et de lutter contre l'iritis : compresses très chaudes, pommades antiseptiques, atropine ; une petite ulcération marginale se produisit en bas ; mais, au bout de 8 jours, les accidents neuro-paralytiques s'amendèrent, et la nutrition de la cornée reprit le dessus pendant que, sous l'influence de l'atropine, les complications iriennes diminuèrent.

L'examen ophthalmoscopique montre une papillite aiguë.

Quinze jours après, le malade quitte l'hôpital, complètement guéri de son opération, avec une cornée bien transparente, une pupille normale, mais une névrite optique en voie d'évolution et s'acheminant vers l'atrophie.

Son acuité visuelle est de 1/10 ; cette acuité, dans la suite, resta stationnaire. Un examen pratiqué le 28 novembre, un mois après l'opération, fit constater un trouble fin du corps vitré et une décoloration notable de la papille.

L'acuité visuelle du sujet paraît définitivement réduite.

Examen de la poche kystique. — Le contenu du kyste ne fut pas recueilli, mais il doit nous suffire de noter les débris caséeux sébacés et les poils qu'il contenait pour que le diagnostic ne soit pas contestable.

La poche a été étudiée avec d'autant plus de soin qu'elle nous a paru mériter grand intérêt.

Sans insister ici trop longuement sur sa structure, nous dirons que cette poche était totalement dépourvue, sur tous les points examinés, d'épithélium de revêtement ; elle était le siège d'une ulcération ancienne très étendue, intéressant vraisemblablement la totalité de sa surface ; le derme était épaissi et fibreux, dégénéré en un véritable tissu de cicatrice, au milieu duquel on trouvait encore des glandes sébacées remplies de vieux cristaux de cholestérine. Dans ce derme, nous n'avons pu trouver aucun autre élément que ces glandes sébacées indiquant l'origine véritable de la paroi ; la face interne de ce derme, celle qui regarde la cavité du kyste, est couverte par un mince tissu granuleux, presque partout peu épais, en quelques endroits seulement bien développé et presque fongueux.

La face externe, celle qui a été séparée du tissu orbitaire par la dissection, présente un grand nombre de vaisseaux, qui lui donnent presque l'aspect d'un tissu érectile et expliquent bien l'hémorragie abondante produite pendant l'intervention. En résumé, l'examen anatomique démontre bien qu'il s'agit d'un kyste dermoïde (poils dans le contenu, vestiges de glandes sébacées dans le contenant) et il permet de constater cette particularité, vraiment intéressante et rare, d'une ulcération siégeant sur la paroi du kyste, de façon à en supprimer tous les éléments épithéliaux.

Obs. 3. — Un enfant de 6 mois nous est apporté à l'hôpital des Enfants le 10 avril 1902, pour une petite tumeur occupant la partie externe et supérieure de l'orbite, c'est-à-dire la région de la glande lacrymale.

Les parents ont remarqué cette petite saillie quelques jours après la naissance, et depuis cette époque ont pu noter son lent accroissement.

L'examen de ce petit malade nous fait constater qu'il est parfaitement constitué, sans aucun désordre congénital; il est robuste et paraît ne souffrir en rien de l'affection pour laquelle on l'apporte à l'hôpital.

La palpation nous permet de reconnaître que la peau est mobile à la surface de la tumeur sans aucune adhérence avec elle; il est facile, par la pression, de réduire cette tumeur dans l'orbite, d'où elle sort spontanément quand on cesse de peser sur elle. Les cris de l'enfant en augmentent la saillie, mais pendant les cris la peau qui la recouvre conserve sa couleur et toutes ses apparences normales.

Lorsque l'enfant regarde en bas, la saillie du néoplasme est très peu accusée, si bien qu'à certains moments il semble que cette tumeur a disparu, particulièrement lorsque l'enfant est couché; à ce moment, en effet, dans le regard en bas, l'espace qui sépare le globe de l'œil de la paroi supérieure de l'orbite augmente, et la pesanteur du petit néoplasme suffit à l'enfoncer dans la cavité orbitaire assez profondément pour qu'il ne soulève plus la peau de la paupière.

Mais il suffit que l'enfant regarde en haut pour qu'on voit immédiatement la tumeur se porter en avant; elle est alors très apparente.

Cela tient évidemment à ce que l'œil, en se portant en haut, vient comprimer le néoplasme et le repousser en avant.

Le diagnostic de tumeur dermoïde de l'orbite s'impose sans qu'il y ait lieu de s'arrêter longuement au diagnostic différentiel; l'opération, faite le 15 avril, démontra son exactitude; il fut facile d'extraire le néoplasme représenté sur les figures 33 et 34, et au cours de l'opération nous nous rendîmes compte, non seulement de la forme et du volume de cette tumeur, mais encore de ses rapports avec le squelette.

Ainsi que cela est constant dans les tumeurs dermoïdes, celle-ci adhérait au squelette par un pédicule contenant les vaisseaux nourriciers. Ce pédicule est relativement étroit, mais il est très évident, et ce n'est qu'après l'avoir sectionné que nous pouvons extraire en totalité cette tumeur orbitaire, petite en elle même, mais vraiment assez grosse relativement à l'âge de l'enfant.

L'examen histologique a fait voir la structure typique des tumeurs dermoïdes.

B. — Kystes acquis.

1° Kystes par exsudation des bourses séreuses et du tissu conjonctif orbitaire

Les bourses séreuses de l'orbite tiennent une assez grande place dans l'anatomie de la région, bien qu'aucune d'elles, en dehors de celle de Ténon, n'ait fait l'objet d'une description spéciale. Comme partout ailleurs dans l'économie, ces bourses sont créées par le libre jeu des organes, c'est-à-dire, dans l'espèce, les mouvements des muscles.

Il peut se faire qu'autour d'un néoplasme bénin, fibreux, une pareille séreuse se développe, et que dans l'intérieur de cette bourse un épanchement kystique, par exsudation s'établisse, produisant ainsi autour du néoplasme un véritable kyste, selon le processus pathogénique des kystes néogènes de Broca.

Si nous exceptons les kystes de la glande lacrymale, nous trouvons, dans l'orbite, des kystes par exsudation développés :

1° Dans les bourses séreuses de la région ;

2° Autour de certains néoplasmes capables d'entraîner une irritation périphérique ;

3° Aux dépens d'une inclusion, de cause traumatique, de tissu épithélial.

a) **Kystes développés dans les bourses séreuses normales de la région.** — Il faut citer ici, en premier lieu, l'hydropisie de la bourse séreuse de Ténon, telle qu'elle a été décrite par Carron du Villards [1] et, après lui par Demarquay [2].

Carron du Villards rapporte l'histoire d'une jeune fille de 17 ans, portant un exophtalmos considérable, accompagné de douleurs excessivement vives lorsqu'elle penchait la tête en bas. L'œil exophtalme avait

[1] Carron du Villards, Mémoire sur l'exophtalmie, *Annales d'oculistique*, 1858, t. XL, p. 106.

[2] Demarquay, *Tumeurs de l'orbite*, 1860, p. 419.

perdu la vision, et l'observateur crut qu'il y avait une tumeur fibreuse, dure, entourant l'œil et le comprimant.

L'opération montra qu'il s'agissait d'une hydropisie de la capsule de Ténon. Le décollement de la capsule était complet jusqu'à la cornée, et la collection liquide entourait complètement le globe, d'ailleurs parfaitement sain. Il s'agissait, en somme, d'une ténonite chronique, et l'on peut expliquer ici l'épanchement liquide comme dans les articulations on explique l'hydartrose.

Mais la ténonite, bien connue depuis les travaux récents de Panas et de quelques autres, est une affection aiguë ou subaiguë, dont la symptomatologie diffère beaucoup de celle des kystes. L'observation que cite Demarquay, d'après Mackenzie[1], est loin d'être démonstrative.

Un pareil cas d'hydropisie de la capsule de Ténon est donc très rare, et c'est là ce qui, selon nous, donne une certaine valeur à l'observation qui nous est personnelle et que nous avons recueillie dans les conditions suivantes :

Obs. — *Hydropisie enkystée de la bourse séreuse de Ténon.* — Francisque A., d'Hernani (Espagne), nous est adressé, le 28 février 1897, par notre excellent confrère, le docteur Durruty, d'Hendaye, pour une affection orbitaire et oculaire dont l'histoire est la suivante :

Le malade, âgé de 64 ans, est un homme vigoureux dont les antécédents héréditaires et personnels sont absolument parfaits. Son père est mort jeune à la suite d'un accident ; sa mère est morte très âgée ; une sœur du malade a présenté quelques accidents inflammatoires dans le sein, sans doute un abcès, après ses couches ; depuis, elle se porte bien et il n'y a pas lieu de penser chez elle à un néoplasme. Son père avait, paraît-il, un œil amblyope, mais il s'agit là, vraisemblablement, d'un état congénital sans rapport avec une diathèse quelconque.

L'arthritisme et le rhumatisme, soigneusement recherchés, n'existent pas dans la famille du malade, qui a vécu ses 64 ans sans affection générale ni locale d'aucune sorte. Son fils, vigoureux garçon de 25 ans, est un habile joueur de pelote d'une admirable santé.

Antécédents de la maladie. — Il y a trois mois environ, le malade s'aperçut que l'œil droit devenait moins bon ; assez vite, la vue baissa, si bien qu'un mois après le début des premiers symptômes, l'acuité du côté atteint était presque nulle ; à ce moment apparurent des douleurs légères, mais tenaces, des tiraillements sourds. Il semblait au malade que son œil était chassé hors de l'orbite.

Il y a un mois et demi environ que l'exophtalmie est assez notable pour frapper les

[1] Demarquay, *Tumeurs de l'orbite*, p. 422.

personnes qui entourent le patient; les douleurs, que le malade, très courageux, a supportées plus aisément que ne l'auraient fait beaucoup d'autres, ont commencé à se manifester deux semaines avant l'exophtalmie, dont l'apparition a coïncidé avec l'abaissement de l'acuité visuelle.

Etat actuel, 28 février 1897. — Ce qui frappe dans l'examen du malade, c'est l'exophtalmie très apparente et très caractéristique. L'œil est chassé en avant et très légèrement en dehors. Tout autour de l'œil, entre ce dernier et l'arcade orbitaire supéro-externe et inférieure, le doigt fait très aisément sentir une tumeur résistante, bien tendue, qui occupe toute la base de l'orbite, débordant le globe de l'œil enchâssé dans la masse morbide (fig. 41).

La partie interne du globe seule est à peu près libre, il n'y a à ce niveau qu'une vague

Fig. 41. — Hydropisie enkystée de la capsule de Ténon de l'œil gauche.

tuméfaction. Nous remarquons que la palpation sur ce point est douloureuse, alors que dans les parties péri-oculaires supérieure, externe et inférieure elle est indolente.

L'œil a conservé sa forme régulière ; il est un peu plus dur qu'à l'ordinaire : T. + 1. Quand on ferme l'autre œil, la pupille y est moyennement dilatée et presque insensible à la lumière.

La conjonctive oculaire est un peu œdématiée, mais sans chémosis, sans rougeur, sans inflammation. Elle est sillonnée par quelques veines dilatées, mais dont le volume, dans le cas particulier, n'a rien qui appelle particulièrement l'attention.

Les paupières ne sont pas gonflées, et le malade peut fermer presque complètement l'œil en contractant son orbiculaire avec force, c'est à-dire que l'exophtalmie, très apparente, très évidente, n'est pas encore arrivée au degré extrême qu'elle atteint souvent dans les néoplasmes orbitaires.

Les mouvements du globe sont presque nuls en haut, en dehors et en bas ; en dedans, ils sont réduits de plus de moitié.

Le malade souffre modérément de son affection ; les douleurs paraissent inquiéter peu le patient ; il faut lui en parler pour qu'il les accuse ; il est alors très affirmatif, et sans nul doute il faut faire une large part à l'endurance du malade, montagnard de grande résistance.

Ce qui inquiète surtout notre sujet, c'est la suppression presque complète d'une acuité visuelle tombée à 1/25.

L'examen ophtalmoscopique montre l'existence d'une névrite optique s'acheminant vers l'atrophie. Pas de vice de réfraction ; les milieux sont très transparents.

En présence de ces symptômes, nous crûmes devoir faire le diagnostic de tumeur du nerf optique, sarcome ou myxo-sarcome, basant ce diagnostic sur la direction de l'exophtalmie, la présence de la tumeur exactement derrière le globe et autour de lui, les troubles de la motilité oculaire, l'existence de la névrite. Nous étions dans l'erreur ainsi que la suite de l'observation va l'établir.

Après avoir fait part à notre malade de ce diagnostic, d'ailleurs grave, nous lui proposons l'ablation du néoplasme seul, en lui demandant la permission d'enlever le globe de l'œil si, au cours de l'opération, nous rencontrions quelque entrave à l'exécution parfaite de l'ablation du nerf optique et de son néoplasme.

Nous sommes partisan, dans les néoplasmes du nerf optique, de l'ablation par un procédé que nous avons fait connaître ailleurs [1] et qui nous donne toute facilité pour l'extirpation du néoplasme et de la totalité du tronc nerveux. Ce procédé consiste, après la cantothomie, dans la désinsertion du droit externe, dont l'extrémité est retenue par un fil passé dans le tendon ; ensuite, l'opérateur dégage le néoplasme avec le doigt et la sonde cannelée, passe un fil sous le néoplasme de façon à l'étreindre par un lien circulaire, puis va couper le nerf optique au sommet de l'orbite et, tirant sur la tumeur, dégage le nerf optique de façon à porter en avant son extrémité postérieure pendant que l'œil est successivement tourné en dedans, puis en arrière.

Après la section du droit externe, je me mis donc en devoir de chercher le néoplasme et de le circonscrire ; mon doigt avait fait le tour d'une grosseur résistante et rénitente placée contre le globe, dans l'entonnoir des muscles et, avec une sonde cannelée, je m'efforçais de libérer le néoplasme des parties voisines, lorsque tout à coup un jet de liquide clair, un peu citrin, inonde le champ opératoire et immédiatement disparaît tout ce qui constituait le néoplasme ; mon doigt sentait le nerf optique bien régulier, bien tendu, et autour de lui le tissu adipeux normal ; rien, absolument rien, qui rappelât la poche épaissie d'un kyste ancien ou les débris d'une tumeur kystique dont un large alvéole aurait pu être ouvert. Ma désillusion fut extrême. Je pensai immédiatement à la possibilité d'un échinocoque et je considérai attentivement l'aspect du liquide épanché et ruisselant encore dans le champ opératoire : il n'avait pas l'aspect de celui des kystes hydatiques, il n'y avait aucune vésicule-fille ; je raclai la paroi de la cavité, où mon doigt s'enfonçait, avec une curette mousse de Wolkmann ; je ne ramenai rien, aucune membrane adventice ni rien qui lui ressemblât.

Il n'y avait pas lieu de poursuivre mon opération, puisque le corps du délit manquait et, après avoir lavé avec du sublimé à 0,25 p. 1.000, je suturai le droit externe à son point d'attache ordinaire, je fis la suture de la conjonctive, celle de la peau de l'angle externe, sans aucun drainage. L'écoulement de sang ayant été insignifiant, il me parut que la réunion par première intention ne rencontrerait aucun obstacle.

C'est en effet ce qui eut lieu, et notre malade quittait Bordeaux quinze jours plus tard, complètement guéri.

L'acuité visuelle remonta à 1/10, amélioration notable, mais trop légère pour donner

[1] *Recueil d'ophtalmologie*, 1892, p. 269.

beaucoup de satisfaction au malade. Six mois après le docteur Durruty voulut bien nous donner de ses nouvelles et nous apprit que l'acuité visuelle était restée stationnaire, mais que l'œil avait repris sa place dans l'orbite sans aucune gène dans ses mouvements, sans strabisme, sans exophtalmie.

Les réflexions qu'appelle cette observation concernent d'abord l'erreur de diagnostic qu'elle contient : un kyste de l'orbite a été confondu avec une tumeur du nerf optique.

Sans chercher à nous disculper, nous ferons remarquer que notre malade présentait tous les signes de cette dernière affection. Exophtalmie directe, saillie d'une grosseur placée exactement derrière l'œil et le débordant, consistance ferme du néoplasme, perte de l'acuité visuelle coïncidant avec l'exophtalmie, lésions ophtalmoscopiques, marche lente et progressive de l'affection.

Notre erreur de diagnostic n'a eu aucune suite grave à cause du procédé opératoire employé ; si nous avions cru, comme la plupart des opérateurs, devoir sacrifier le globe de l'œil pour enlever plus radicalement le néoplasme du nerf optique, nous nous serions peut-être aperçu trop tard de notre méprise ; heureusement la lumière s'est faite pour nous pendant le premier temps de l'opération, alors que le droit externe seul avait été sectionné.

Notre cas appelle un autre ordre de réflexions concernant son étiologie et sa pathogénie. Avons-nous eu affaire à une hydropisie de la bourse de Ténon ou à un kyste placé dans le tissu cellulaire du voisinage ? Contre le diagnostic hydropisie, nous signalons ce fait : savoir que la collection liquide ne faisait pas une saillie égale autour de l'œil ; elle était beaucoup plus prononcée en haut, en dehors et en bas qu'en dedans ; mais nous ne connaissons pas assez cette affection pour donner à cette particularité une très grande valeur, surtout alors que tout parle en faveur d'une collection liquide épanchée dans la cavité ténonienne, la façon étroite dont l'œil était entouré, l'exophtalmie directe et les constatations faites par le doigt introduit dans l'ouverture de la poche.

Le siège était localisé dans l'espace de Ténon ; nous ne dirons rien de la nature du kyste ; l'examen du liquide n'a pas été pratiqué, puisque ce liquide n'a pu être recueilli, son aspect était celui du liquide citrin de l'hydrocèle simple. Nous avons vainement cherché les signes du kyste hydatique.

Nous croyons donc avoir eu affaire, dans notre observation, à une tumeur liquide enkystée ou à une hydropisie de la bourse séreuse de Ténon.

Nous n'avons trouvé dans nos ouvrages et recueils périodiques qu'un fait bien comparable à celui-là. Il appartient à Carron du Villards [1].

Comme moi, Carron du Villards se croyant sûr de son diagnostic, ne fit pas de ponction exploratrice et, plus malheureux que moi, il pratiqua l'extirpation de l'œil et du néoplasme ; c'est en sectionnant le nerf optique que le kyste fut ouvert et l'erreur reconnue.

L'examen anatomique démontra à Carron du Villards que l'œil était

[1] Carron du Villards, *Ann. d'ocul.*, 1858, p. 106.

entouré de toutes parts par une poche à laquelle, il avait, dans le dernier temps de l'opération, donné un coup de ciseaux : « ayant introduit dans l'ouverture un stylet mousse, je pus, dit-il, le promener dans toute la circonférence du bulbe ». Le décollement de la bourse de Ténon était complet jusqu'à la cornée.

L'examen du globe de l'œil démontra d'ailleurs à Carron du Villards que l'organe était sain ; il est probable que, dans ce cas observé en 1842, il y avait, comme dans le mien, à l'insu de l'observateur, une névrite optique expliquant la perte de la vision dont parle l'auteur dans son observation.

Avec cette observation, Carron du Villards en rapporte deux autres, beaucoup moins précises, qu'il ne faut accepter qu'avec réserves.

La première a trait à une jeune fille atteinte d'exophtalmie très prononcée avec douleurs violentes. Une ponction exploratrice fit écouler deux onces environ d'un liquide citrin.

« La nature et la quantité du liquide ne me firent point, dit-il, partager l'opinion de l'assistance, qui crut à la présence d'une collection d'hydatides. » Mais rien ne prouve que Carron du Villards ait eu dans ce cas affaire à une hydropisie.

Le troisième fait de Carron du Villards concerne un homme de 37 ans chez lequel on observait distinctement la saillie du liquide lorsqu'il penchait la tête en avant. S'il restait longtemps dans cette position, l'œil devenait dur et douloureux, si bien que le malade était obligé de se coucher sur le dos, pour refouler le liquide à la partie postérieure, en exerçant sur les paupières une sorte de taxis.

« Depuis cette époque, dit encore Carron du Villards, j'ai rencontré plusieurs fois cette ténonite et l'ai toujours fait disparaître par la ponction. »

Il est étonnant que cette affection, que cet auteur considère comme commune, ait été depuis si rarement observée ; il est au moins probable qu'il prit pour des hydropisies de la bourse de Ténon les collections kystiques les plus diverses.

Sur les trois observations que nous avons résumées, une seule est de nature à entraîner la conviction ; les détails que donne l'auteur ne

permettent pas de douter, selon moi, qu'il ne se soit agi dans ce cas d'une collection liquide épanchée entre l'œil et la capsule de Ténon, et je ne puis sur ce point partager l'opinion de Chauvel, qui met en doute l'exactitude du diagnostic.

Nous croyons assimilable à ce cas de Carron du Villards l'observation personnelle que nous venons de résumer ; c'est là, du moins, la seule interprétation rationnelle que nous soyons en mesure de lui donner.

Les autres bourses séreuses de la région sont d'une importance variable ; elles peuvent ne pas exister, elles sont en quelque sorte adventices, et ne font pas partie du plan général de l'organisme.

Les plus communes, les seules peut-être qui jouent un rôle en pathologie, et certainement un rôle effacé, sont celles situées au-dessus et au-dessous du releveur de la paupière, et celles du tendon de l'oblique supérieur au niveau de la trochlée.

Nous n'avons pas trouvé d'observation démontrant bien l'origine d'une collection liquide orbitaire dans ces bourses séreuses, et nous sommes convaincu que quelques faits, qui ont été publiés comme tels, ne sont pas de véritables kystes séreux. Le cas de de Wecker[1] est très probablement un kyste *sébacé* ou *dermoïde*, et celui de Vos Salomon[2] une *tumeur fibro-plastique* présentant avec l'hydropisie d'une bourse séreuse de bien lointaines analogies.

b) **Kystes développés autour d'un néoplasme.** — De pareilles lésions sont encore des raretés qui, en clinique, n'ont pas d'importance, mais elles méritent une place dans un ouvrage exclusivement consacré aux tumeurs de l'œil. Nous nous arrêterons d'autant plus particulièrement sur cette affection, que nous en avons, avec le professeur Badal, observé un exemple extrêmement démonstratif.

Obs. — Il s'agissait d'une robuste paysanne de 70 ans qui, deux ans avant son entrée à l'hôpital, avait été frappée à l'œil droit par un cep de vigne ; la douleur, très vive d'abord, se calma bientôt ; mais 6 mois après elle reparut très violente.

Il se produisit de l'exophtalmie, de la mydriase, de la diplopie dans certaines posi-

[1] De Wecker et Landolt, *Traité complet d'ophtalmologie*, t. IV, p. 820.
[2] Vos Salomon, *British medical Journal*, 18 janvier 1868.

tions. Puis la papille s'atrophia, et enfin une tumeur, située derrière le globe, put être perçue avec le doigt.

M. Badal fut assez heureux pour extraire cette tumeur des profondeurs de l'orbite sans énucléer l'œil. Ce néoplasme se composait de deux parties différentes :

1° Une tumeur blanchâtre, de la grosseur d'une petite châtaigne, aplatie d'avant en arrière, offrant au toucher une consistance fibreuse, sans trace de pédicule à sa surface ;

2° Une petite tumeur kystique, à parois minces et translucides, distendues par un liquide séreux au milieu duquel on distinguait vaguement une partie solide. La forme du kyste était une ampoule se moulant assez exactement sur les parois du sommet de l'orbite, ayant par conséquent sa grosse extrémité en avant.

L'opération fut suivie d'un heureux résultat, la vision resta ce qu'elle était avant l'opération (V = 1/2). L'œil garda son aspect normal, et tous les phénomènes douloureux disparurent.

Examen macroscopique. — La tumeur se compose de deux parties distinctes qui ont été enlevées séparément pendant l'opération.

La première partie du néoplasme présente le volume et la forme d'une petite noix, aplatie, aux contours irréguliers.

La consistance de cette tumeur est dure, résistante comme celle du fibrome. Elle crie sous le scalpel et donne une coupe blanchâtre comme celle des tumeurs fibreuses les plus pures ; à la surface de la coupe, le raclage n'amène qu'un petit nombre de cellules et du liquide en très faible quantité.

La deuxième partie de la tumeur est piriforme, avec un pédicule circonscrit et une portion renflée en forme d'amande.

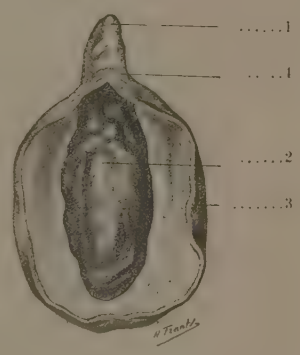

Fig. 42 (grossissement de 2 diamètres.)

1, pédicule ; — 2, néoplasme ; — 3, membrane fibreuse enveloppante ouverte en avant ; — 4, gaine fibreuse enveloppant le pédicule (*Arch. d'opht.*, mai-juin 1891).

Sa longueur est de 2 centimètres environ et sa largeur de 1 centimètre et demi. A sa surface on aperçoit une tumeur fibreuse, flétrie, comparable à une vésicule dont le liquide aurait disparu.

Il est facile de fendre longitudinalement cette enveloppe fibreuse (fig. 42) et de la soulever.

On peut alors aisément, non toutefois sans rompre quelques adhérences lâches, la séparer du nodule solide qu'elle contient. Au moment même où l'opération a été faite, il existait, entre le sac fibreux et la tumeur, une abondante exsudation qu'on pourrait assez exactement comparer à celle qui, décollant les deux feuillets de la plèvre, constitue l'épanchement pleurétique.

Cette enveloppe fibreuse se continue sur le pédicule de la tumeur et l'enveloppe étroitement. Ce pédicule est d'ailleurs constitué par le même tissu que la masse néoplasique qu'il supporte et autour duquel l'épanchement de liquide s'est produit.

Ce liquide pathologique n'a pu être examiné ; lorsque la pièce a été placée dans l'alcool, il a diffusé à travers son contenant et n'a laissé, sur les parois de la cavité, rien

qui permette de penser qu'il s'agissait d'autre chose que d'un liquide séreux, comme celui de l'hydropisie ordinaire et des kystes par exsudation.

La figure 42 représente cette très intéressante disposition anatomique qui, pour la clarté plus grande du dessin, a été grossie deux fois.

En 1 on voit le pédicule; en 2, le néoplasme; en 3, la membrane fibreuse enveloppante, ouverte en avant; en 4, la gaine fibreuse qui entoure le pédicule du néoplasme.

La poche paraît distendue par un liquide transparent; on aura, à notre avis, une idée très exacte et très complète de la réalité des faits si l'on suppose que des brides conjonctives, des tractus de tissu cellulaire lâche vont de la surface interne de l'enveloppe fibreuse à la périphérie de la masse solide.

Après avoir acquis ces notions sur les dispositions macroscopiques des deux parties de la tumeur enlevée par le professeur Badal, l'étude histologique a été faite de façon à éclaircir ces deux points : 1° quelle est la nature du néoplasme ? 2° quelle est la nature et la pathogénie de la poche kystique ?

Examen histologique. — 1° *Nature de la tumeur.* — Ce qui domine dans ce tissu, c'est la présence des nattes abondantes de fibres conjonctives adultes, s'entrecroisant dans tous les sens comme des écheveaux entremêlés.

Chaque natte forme un gros faisceau arrondi, et chaque faisceau s'étant présenté à la coupe dans une position différente, on peut voir sur une même préparation un faisceau longitudinal très allongé, des faisceaux obliquement coupés et d'autres dont la section exactement transversale est perpendiculaire au grand axe des fibres (fig. 43).

On ne trouve nulle part de nids de noyaux embryonnaires; les jeunes cellules conjonctives, assez abondantes, sont disséminées irrégulièrement dans l'intervalle des faisceaux. Traitées par l'acide picrique, les préparations ne laissent pas voir de fibres élastiques. L'acide acétique gonfle les fibres conjonctives en montrant les noyaux allongés qu'elles contiennent.

En certains endroits les faisceaux de tissu conjonctif sont si étroitement serrés les uns contre les autres que leur coupe rappelle l'aspect du tissu tendineux.

Il y a très peu de vaisseaux; dans le morceau cubique pris au centre de la tumeur, qui a fourni les nombreuses coupes examinées, nous n'avons vu qu'un seul tube vasculaire à parois épaissies et indurées, sans trace de fibres musculaires lisses; sans doute un capillaire entouré d'un tissu conjonctif jeune, développé avec le néoplasme qui nous occupe.

Nous avons encore constaté la présence d'un filet nerveux dont la gaine hypertrophiée, épaissie, rappelle celle d'un tube sanguin.

Il s'agit donc évidemment d'une tumeur faite de *tissu conjonctif*. Faut-il l'appeler fibrome ? Par définition le fibrome est composé de tissu conjonctif adulte, c'est-à-dire qu'on ne saurait, si l'on tient à parler un langage rigoureux, admettre dans sa constitution la présence de jeunes cellules embryonnaires.

Le néoplasme que nous étudions présente en certains points cette structure purement fibreuse, mais on y trouve aussi bon nombre de cellules jeunes qui font penser au sarcome, tumeur faite essentiellement avec des éléments conjonctifs au début de leur évolution.

Toutefois, il n'est pas douteux que le tissu fibreux pur l'emporte de beaucoup sur les éléments sarcomateux. Il convient d'appeler cette tumeur *fibro-sarcome*, mais le mot fibrome seul serait déjà très rapproché de la vérité.

Il est même permis de penser que beaucoup de fibromes de l'orbite décrits dans ces derniers temps présentaient autant de tissu jeune que la tumeur dont il est question.

2° *Nature et pathogénie de la cavité kystique.* — L'enveloppe kystique est formée par du tissu fibreux adulte. Sur sa surface interne l'imprégnation d'argent, faite selon les préceptes indiqués par Ranvier pour la recherche de l'endothélium des séreuses, n'a pas révélé la présence de cet endothélium. Nous avons nitraté plus de 1 centimètre carré de cette surface interne, et nulle part nous n'avons vu le ciment intercellulaire. Le picro-carmin n'a pas révélé davantage la présence des noyaux.

Fig. 43. — Tissu fibro-plastique constituant le néoplasme.

Il ne s'agit donc pas ici d'une véritable cavité kystique. D'ailleurs, les tractus conjonctifs reliant cette enveloppe au néoplasme faisaient bien pressentir qu'il s'agissait de mailles de tissu cellulaire distendues par le flot du liquide exsudé.

La présence de cet exsudat liquide, périphérique au néoplasme ainsi emprisonné dans cette tunique fibreuse, mérite d'autant plus d'être mentionnée que les auteurs classiques ne paraissent pas avoir remarqué d'accidents analogues dans le développement des fibromes et des fibro-sarcomes.

On a décrit dans l'orbite des kystes exsudatifs, des hygromas formés aux dépens des bourses muqueuses constantes ou accidentelles. Les muscles releveur et droit supérieur en sont le siège d'élection.

De Wecker en a observé un cas développé autour du droit inférieur, et l'examen de la poche kystique, confié à Ranvier, montra qu'il s'agissait d'un épanchement né dans le tissu cellulaire, sans parois propres, sans endothélium à la surface du kyste [1].

Ce qui se passe en général autour des muscles s'est passé autour de la tumeur que nous avons examinée, et cette production anormale s'explique assez bien par les lois ordi-

[1] De Wecker, *Traité d'ophtalmologie*, t. IV, p. 820.

naires de l'anatomie pathologique. Il convient toutefois de remarquer que, ni le traité complet de de Wecker, ni l'article « Orbite » de Chauvel (*Dict. encyclopédique*), où la monographie bien connue de Berlin est reproduite, ne contiennent rien de semblable.

Sans doute, le pronostic de l'affection n'en est nullement changé, le diagnostic anatomique reste le même, mais la présence de cette hydropisie périphérique, de ce kyste par exsudation, constitue un phénomène singulier et très intéressant.

Nous ne croyons pas qu'il existe beaucoup d'exemples analogues dans la science ; nous ne pouvons pas ranger dans cette catégorie les kystes par extravasation dont parle de Wecker[1] ; il s'agit, dans les cas qu'il décrit sous cette rubrique, de kystes hématiques développés à la suite d'un épanchement sanguin dans un angiome caverneux. Quant aux kystes mélaniques, nous ne nous y attarderons pas : ce sont là des tumeurs malignes dont l'étude viendra plus loin, et qui n'ont pu rentrer dans le chapitre des kystes par extravasation de de Wecker que par une confusion faite dans l'histoire des néoplasmes par cet éminent clinicien.

c) **Kystes par inclusion d'origine traumatique du tissu épithélial.** — Ces kystes sont assimilables aux tumeurs épidermoïdes des doigts, aux kystes perlés de l'iris, si bien étudiés par Masse (de Bordeaux) ; Critchett et Griffith[2] en ont rapporté un exemple qu'on peut ainsi résumer :

Obs. — Un malade avait reçu une blessure tranchante à travers le sourcil droit avec perforation de l'œil, que Critchett fut obligé d'énucléer 6 mois plus tard. Cinq ans après cette opération, il fallait enlever une grosseur qui s'était développée dans la partie supérieure et externe de l'orbite, immédiatement au-dessous de l'ancienne cicatrice. Il s'agissait d'un kyste, gros comme un marron, et rempli d'un liquide clair. Griffith examina l'enveloppe du kyste, qui était composée d'un tissu fibro-vasculaire tapissé d'épithélium pavimenteux stratifié.

On comprend qu'un certain nombre de faits de ce genre aient pu être observés ; mais il n'y a pas lieu d'insister sur une affection aussi exceptionnelle.

[1] De Wecker, *Traité complet d'ophtalmologie*, t. IV, p. 818.

[2] Critchett et Griffith, Kyste d'implantation de l'orbite. Examen histologique. *Trans. opht. Society*, 12 nov. 1897.

2° Kystes a entozoaires

Les kystes à entozoaires de l'orbite doivent être décrits en deux chapitres distincts :

a) Les kystes hydatiques ; *b*) les cysticerques.

a) *Kystes hydatiques de l'orbite.*

Les kystes hydatiques de l'orbite sont aussi rares que ceux du foie sont communs ; Berlin[1], en 1880, n'a pu en réunir que 39 cas, auxquels il nous est possible d'en ajouter aujourd'hui 32 autres, recueillis dans les divers périodiques et notamment dans des travaux publiés sur ce sujet par Dieu[2], Weeks[3], J. Monreal-Marin[4], Mandour[5], Chiron du Brossay[6] et quelques autres dont nous retrouverons les noms dans le cours de cet article.

Anatomie pathologique et pathogénie. — D'après Berlin, on ne trouve jamais les kystes hydatiques dans les parois osseuses, mais toujours dans les parties molles ; le fait est exact, encore qu'il y ait des exceptions (Keate[7]).

Le siège de ces kystes est d'ailleurs inconstant. Scarpa[8] les croit plus fréquents sous le globe oculaire ; ils peuvent, en réalité, siéger dans une partie quelconque de la région orbitaire. Il arrive que ces tumeurs, en se développant, perforent la voûte orbitaire et gagnent la cavité cranienne, de même, d'ailleurs, que les kystes hydatiques des cavités

[1] Berlin, *Handbuch Græfe Sæmisch.*

[2] Dieu, Documents relatifs à l'histoire des kystes hydatiques de l'orbite. *Recueil d'ophtalmologie*, 1884, p. 22.

[3] Weeks, Un cas d'échinocoque de l'orbite avec un coup d'œil sur la littérature des kystes hydatiques de l'orbite. *Arch. f. Augenheilk.*, t. XXI, 1890.

[4] Monreal Marin (J.), Contribution à l'étude des kystes hydatiques de l'orbite. *El Progreso medico*, janvier 1894.

[5] Mandour, *Etude sur les kystes hydatiques de l'orbite.* Th. Paris, 1895.

[6] Chiron du Brossay, *Contribution à l'étude des kystes à entozoaires de l'orbite.* Th. Paris, 1901.

[7] Keate, *Med. chirurg. Transact.*, t. X, p. 278, 1819.

[8] Scarpa, *Traité des maladies des yeux.* Traduction Leveillé, 1855, p. 405.

voisines peuvent, en usant la paroi osseuse, envahir l'orbite. Verdalle (19), de Bordeaux, a publié une intéressante observation qui présentait cette particularité.

Le siège du kyste hydatique est donc très variable ; on peut signaler cependant une certaine prédominance de fréquence pour la base de l'orbite et notamment pour la région supéro-externe.

Etant donnée la fréquence des kystes hydatiques dans le tissu musculaire, on pourrait songer à localiser le début de l'affection dans les muscles extrinsèques de l'œil ; en réalité, deux fois seulement les observateurs ont cru pouvoir indiquer pour les kystes un pareil point de départ. L'un de ces cas appartient à Fieuzal (31), qui remarqua de nombreuses fibres striées sur les parois de la tumeur ; le deuxième a été publié par Bailly, qui trouva à l'autopsie d'un petit malade, mort de convulsions, un kyste du volume d'une grosse noix, situé à la partie supérieure de l'orbite et déplaçant l'œil gauche en bas et en avant. Ce kyste était en connexion intime avec le droit supérieur, depuis son origine jusqu'à son insertion tendineuse. Les fibres du muscle s'étendaient comme une mince couverture sur la partie supérieure du kyste.

Peut-être aussi le malade dont Terson père (47) a rapporté l'histoire présentait-il un kyste développé dans le droit interne ; mais la presque intégrité du muscle après la guérison du malade est contraire à cette hypothèse.

Fromaget[1] (71) a rapporté, sous le titre de kyste hydatique de la glande orbitaire, une observation dans laquelle il s'agit d'une tumeur, siégeant dans la fossette lacrymale, fluctuante et non réductible. C'était, en effet un kyste hydatique, mais absolument rien ne prouve qu'il ait eu la glande lacrymale comme lieu d'origine. La seule raison qu'en donne l'auteur, c'est que la glande lacrymale n'a pu être retrouvée en explorant l'orbite ; mais cette glande a pu disparaître par compression ; les cas de kyste hydatique de la glande lacrymale restent encore à démontrer.

Volume. — Le kyste hydatique de l'orbite est généralement petit ; il varie d'un petit pois à une noix ; mais il en est qui remplissent toute

[1] Fromaget, *Archives d'ophtalmologie*, 1901, p. 731.

la loge orbitaire, dilatent la cavité, compriment le contenu, chassent l'œil au dehors. Keate et Wesphal (20) nous ont fait connaître des kystes dont le volume dépassait celui d'une grosse orange; dans le cas de de La Pena (29) la poche avait 8 centimètres sur 7.

Forme. — Comme les kystes hydatiques en général, ceux que nous étudions ont une forme arrondie, sphérique, quelquefois ovalaire ou pyriforme. La tumeur se développe ainsi régulièrement, comme dans le foie, écartant aisément ce qui l'entoure. Il est remarquable de constater qu'elle ne contracte que peu d'adhérences avec les tissus avoisinants ; les adhérences signalées dans le périoste [Valude (42)], le segment postéro-externe du bulbe [Schmidt (2)], la glande lacrymale [Maréchal (38), Fromaget] sont tout à fait exceptionnelles. Cette particularité est d'autant plus remarquable pour les kystes à échinocoques que les kystes à cysticerques se comportent tout différemment : ils entraînent toujours autour d'eux une réaction inflammatoire très notable.

Structure et contenu de la poche. — La structure de la poche ne nous arrêtera pas, c'est celle des kystes à échinocoques, si caractéristique par ses tuniques successives et la présence, sur la paroi interne, de vésicules-filles; de même le contenu est absolument identique à celui des kystes du foie : c'est toujours *un liquide clair, transparent*, contenant du chlorure de sodium, sans albumine, et des scolex du tænia échinocoque. La nature du liquide et la présence des scolex donnent au diagnostic une valeur pathognomonique. Quand on ne trouve de scolex ni dans le liquide, ni sur la paroi, on a affaire à l'acéphalocyste de Laënnec.

Le liquide présente cette particularité physique d'être sous une grande pression, et c'est là ce qui explique, pour les kystes de l'orbite comme pour les autres, le frémissement particulier et prolongé que le moindre ébranlement imprime à la poche.

Nous n'insisterons pas plus longtemps sur la constitution chimique du liquide et les particularités que présentent le contenant et le contenu de l'hydatide orbitaire, car il n'y a là rien de spécial à la variété de kystes à échinocoques que nous étudions.

La *pathogénie* offre également une telle ressemblance avec celle des kystes hydatiques qu'il nous est permis d'être à son sujet très sommaire.

Il paraît certain (Frencke de Brunschwik) que c'est par la voie des vaisseaux que les scolex d'échinocoques cheminent dans l'organisme et vont se fixer dans les tissus. Lorsque les embryons se promènent ainsi dans les organes, ils sont souvent arrêtés et fixés *in situ* par un traumatisme qu'on trouve souvent dans l'étiologie des kystes hydatiques. Mandour, dans sa thèse intéressante et bien documentée, émet l'hypothèse que les kystes hydatiques de l'orbite pourraient résulter du passage de l'embryon à travers la conjonctive. Cet embryon serait apporté avec les poussières atmosphériques dans le sac conjonctival, d'où il cheminerait dans l'épaisseur du tissu, à l'aide de ses petits crochets. Il n'y a aucune invraisemblance; mais il faut reconnaître que rien ne démontre la justesse de cette opinion, émise d'ailleurs par l'auteur sous une forme dubitative.

Symptomatologie. — Nous examinerons successivement : 1° la période de début ; 2° la période d'état ; 3° la période de terminaison ; 4° les complications.

1° Période de début. — Le début de la maladie est d'habitude insidieux, mais il faut compter avec les exceptions, qui sont assez nombreuses ; chez un malade de Schmidt (2), en un mois, l'affection était à son apogée, l'exophtalmie était très marquée, et la vision perdue ; un autre malade du même auteur était dans le même état deux mois après le début ; dans le fait de Terson, l'affection remontait à trois mois lorsqu'apparurent très brusquement la déviation de l'œil en dehors et en bas, ainsi que des phénomènes ophtalmoscopiques très graves.

A côté de cette évolution rapide, on pourrait citer, en beaucoup plus grand nombre, des cas à marche très lente, sept ans dans un fait de Lawrence (5), six ans dans celui de Mac-Gillivray (17).

La *douleur* est le signe fondamental de cette période de début ; elle apparaît d'habitude avant que la tumeur soit saillante et l'exophtalmie appréciable ; tantôt, d'ailleurs, cette douleur s'aggrave avec l'exorbitisme ; tantôt, au contraire, elle s'atténue à cause de la décompression du contenu de l'orbite.

L'intensité des phénomènes douloureux varie beaucoup selon les

sujets : c'est du tiraillement, de la pesanteur, de la gêne ou de véritables douleurs névralgiques, qui peuvent aller jusqu'à provoquer du délire [Weldon (4)] ou de la perte de connaissance [Barabaschew (34)]. Les douleurs apparaissent dans le territoire des nerfs sus et sous-orbitaires, selon le siège de la tumeur; elles sont paroxystiques et même souvent franchement intermittentes [Waldhauer (16), Sgrosso (49), Panas].

Le caractère de ces douleurs et leur violence, plus grande dans les kystes hydatiques que dans les autres tumeurs de l'orbite, ne permet pas de les attribuer seulement à la compression; la nature même des kystes hydatiques, l'action chimique qu'ils exercent sur les parties voisines, tiennent sans doute, dans la pathogénie des phénomènes douloureux, une place qu'il est difficile de préciser.

Pendant l'évolution des douleurs, et pour une part à cause d'elles, apparaissent dans la conjonctive et les paupières des *phénomènes inflammatoires* de plus en plus intenses, sans préjudice de ceux qui se passent au niveau de l'œil exophtalme, dont la cornée se ramollit, s'ulcère et se perfore.

Nous en aurons fini avec l'exposition de ces symptomes de début quand nous aurons signalé des troubles de la vision, variables selon les hasards de la localisation du kyste et la plus ou moins grande compression du nerf optique, des sensations lumineuses, de la photophobie, du nystagmus, comme dans le cas de Schmidt (2) et de Weeks (41). Carathéodori (14) et Bresgen ont signalé dans leurs observations, au début, une grande tendance au sommeil.

De même dans le cas de Dieu (35), la malade était prise, à la premiére période de son affection, d'irrésistibles envies de dormir; dès qu'elle était seule et dans le silence, elle tombait dans un état d'assoupissement profond.

2° Période d'état. — Les symptômes principaux de cette période d'état sont : 1° l'exophtalmie; 2° l'apparition de la tumeur; 3° les troubles visuels; 4° les signes ophtalmoscopiques.

Exophtalmie. — L'exophtalmie peut se produire dans tous les sens, puisque la tumeur présente elle-même un siège très variable; elle donne par son degré et sa direction des indications très précieuses sur

le siège initial du néoplasme, mais elle n'offre rien de caractéristique et se présente ici comme dans les autres tumeurs orbitaires.

Il ne faut pas cependant conclure absolument du degré de l'exophtalmie au volume du néoplasme, car le kyste hydatique peut avoir détruit les parois orbitaires, envahi les cavités voisines et y trouver une assez large place pour son développement.

La rapidité avec laquelle l'exophtalmie augmente est un signe d'une grande importance : quand elle se développe très rapidement, il n'y a pas lieu de songer à une tumeur solide, compacte, car celle-ci, quelle que soit son extrême malignité, ne peut entraîner qu'assez lentement l'exorbitisme ; les collections liquides seules peuvent se former assez vite pour chasser en quelques jours l'œil de sa place normale ; une exophtalmie lente ne prouvera pas que le malade n'ait pas de kyste hydatique, mais une exophtalmie rapide devra faire songer à cette affection. Une exophtalmie lente conduira à diagnostiquer, au contraire, une tumeur solide.

D'ailleurs, dans le kyste hydatique, l'exophtalmie peut se produire de bonne heure ou tardivement. De Græfe a signalé, en pareil cas, l'absence complète d'exophtalmie.

L'exophtalmie entraîne une gêne des mouvements purement mécanique, en rapport avec la protusion de l'œil, et il ne faut pas confondre cette gêne mécanique avec l'impotence *fonctionnelle* des muscles, dépendant de la destruction, par le kyste, de l'appareil musculaire lui-même et de la compression des nerfs moteurs. Dans ces cas d'impotence fonctionnelle ou mécanique, on peut observer du ptosis, surtout quand le kyste occupe la partie supérieure de la loge orbitaire [Bowmann (13), Carathéodori (14)] ; on observe également du strabisme externe ou interne selon le siège du mal.

Tumeur. — Si l'affection se développe à la base de l'orbite, la tumeur peut apparaître dès les premiers jours, mais le fait est exceptionnel : en règle générale, elle est précédée par l'exophtalmie. La tumeur apparaît lentement, en soulevant l'une ou l'autre paupière, et formant au-dessous d'elle une tumeur généralement arrondie, circonscrite, élastique, séparée du globe oculaire par un sillon très sensible au toucher.

Cette tumeur est fluctuante, sans battements ni pulsations, et l'on n'y a jamais senti le frémissement propre aux kystes hydatiques. Dans le cas de Verdalle (19), le doigt faisait sentir des battements, ou une série de mouvements analogues à des ondulations, perceptibles surtout pendant les cris et les fortes aspirations, mais il faut remarquer que la tumeur, dans ce cas particulier, s'était développée dans le sinus frontal et envahissait l'orbite secondairement.

Habituellement la consistance et l'aspect général de la tumeur n'ont rien qui la distingue des autres productions kystiques; la fluctuation, même, y est rarement caractéristique, et la confusion pourrait être aisément faite avec un lipome, un angiome veineux non pulsatile, ou un sarcome mou, si d'autres symptômes ne venaient conduire au diagnostic.

Par son siège et par son volume la poche kystique explique l'apparition de l'ectropion, et de l'état xérotique de la cornée [de la Pena (29)] par la compression et la destruction de la glande lacrymale.

Troubles visuels. — Nous signalerons en premier lieu la diplopie, les hypermétropies et les myopies acquises, accidents qui s'expliquent facilement par la gêne des mouvements oculaires, ou par la compression qui, postérieure ou latérale, raccourcit ou allonge l'axe de l'œil. L'hypermétropie a été observée par Ténon. La compression du globe peut même, en gênant la circulation, occasionner du glaucome [de la Pena, Weeks (41)]; on comprend de même l'apparition de la paralysie de l'accommodation.

L'acuité visuelle est très souvent altérée à un haut degré dans le kyste hydatique. Sur 44 observations qu'il a réunies, Mandour a constaté qu'elle était diminuée 32 fois, et dans les cas postérieurs au travail de cet auteur le même désordre est signalé par presque tous les observateurs. Dans le cas de Perinoff, la vision était complètement perdue; dans celui de Lawford, elle était réduite à un tiers; dans celui de Rabinovicht elle était nulle. On comprend que cette altération de la vision soit d'autant plus accentuée que le kyste siège plus profondément dans la loge orbitaire, car c'est dans ce point que le nerf optique et les vaisseaux sont le plus aisément et le plus fortement comprimés.

Lésions ophtalmoscopiques. — Au début de l'affection, l'œil peut

paraître intact, mais bientôt on voit se produire les symptômes de la papillite par stase, et de l'étranglement papillaire, avec ou sans hémorragies rétiniennes. A cette période le mal n'est pas absolument incurable et si, sous l'influence d'une opération, la compression cesse, les lésions ophtalmoscopiques peuvent guérir et l'acuité visuelle se rétablir. Il en fut ainsi dans les cas de Valude et de Terson; mais on ne peut compter sur un pareil bon résultat que lorsque la lésion ophtalmoscopique n'est pas trop avancée, c'est-à-dire qu'il faut enlever la tumeur et faire cesser la compression avant que la névrite optique commence à se transformer en atrophie.

L'examen, en indiquant au chirurgien le stade où sont arrivés les désordres papillaires, lui permettra de porter à ce sujet un pronostic judicieux.

3° Période de terminaison et complications. — La terminaison peut être spontanément heureuse par ouverture naturelle de la poche kystique. C'est là ce qui se produisit dans le fait de Dudon [de Bordeaux (27)], dans lequel, accident rare et singulier, l'ouverture eut lieu sans suppuration de la poche.

La suppuration de la poche précède d'habitude sa rupture, et c'est là un mode de guérison qu'on a rencontré plusieurs fois. C'est, du reste, le seul mode de guérison spontanée, car la résorption simple du kyste n'a pas été signalée dans l'orbite, à l'encontre de ce qui se passe dans d'autres régions de l'économie. Nous inclinons à croire que cette résorption ne se produit pas parce que les ophtalmologistes enlèvent de bonne heure tous les kystes hydatiques reconnus, d'autant mieux que l'intervention est généralement suivie d'un plein succès. La guérison est la règle dans tous les kystes hydatiques grâce à l'intervention chirurgicale. Les seuls cas de mort sont ceux de Petit (1), Schmidt (2) et Bresgen (22).

Nous entrerons mieux dans le détail des accidents qui peuvent survenir en étudiant les complications qu'on a observées dans cette affection.

Complications. — Les complications sont oculaires, orbitaires ou cérébrales.

Les *complications oculaires* consistent en des accidents inflamma-

toires de la conjonctive, de la cornée et des membranes profondes. On peut voir évoluer tous les accidents de la kératite, même paralytique, lorsque les nerfs ciliaires sont comprimés par le néoplasme, ou lorsque l'exophtalmie est assez marquée pour que les paupières ne puissent plus recouvrir la cornée. Celle-ci s'ulcère, se perfore, et la fonte du globe est la conséquence de l'évolution du processus inflammatoire, de la panophtalmie.

Les *complications orbitaires* consistent en une inflammation de voisinage, moins fréquente dans les kystes hydatiques à échinocoques que dans les cysticerques, mais beaucoup plus commune que dans les autres néoplasmes orbitaires, où cette réaction périphérique est exceptionnelle.

Il peut résulter de cette inflammation de voisinage une altération des muscles atteints de myosite interstitielle et perdant définitivement leur puissance (strabisme paralytique) ; les nerfs moteurs peuvent être également intéressés et à jamais compromis, mais les plus graves complications de cet ordre ont lieu sur le nerf optique. Non seulement il peut être distendu et comprimé, mais il présente souvent les signes d'une névrite, ainsi que l'étude ophtalmoscopique nous l'a déjà fait connaître. Dans un cas de Waldhauer(16), il ne restait plus trace des tubes nerveux. Sans doute il suffit d'une compression soutenue pour que pareil résultat se produise, mais on s'accorde à penser que la nature du kyste hydatique expose particulièrement à de pareilles irritations de voisinage.

Les *complications cérébrales* sont exceptionnelles. Elles résultent de l'envahissement de la cavité cranienne par les hydatides. Dans le cas de Petit (1) il y en avait trois, dont l'une dans l'orbite, l'autre à cheval entre l'orbite et la cavité cranienne, l'autre complètement dans le crâne. La malade mourut. De même, dans le cas de Schmidt (2) et de Bresgen (22), le sujet succomba à des complications cérébrales inflammatoires, s'accusant par leurs symptômes habituels : vomissements, vertiges, paralysies, fièvre intense et coma.

Diagnostic. — Le diagnostic différentiel consiste à reconnaître : 1° l'existence d'une tumeur; 2° à savoir si elle est kystique; 3° à différencier les kystes hydatiques des autres kystes.

1° La *présence de la tumeur* n'est pas toujours parfaitement nette, l'exophtalmie et les autres accidents qu'elle entraîne peuvent être le résultat d'une affection inflammatoire de l'orbite, ténonite, phlegmon orbitaire. La maladie de Basedow, au début, provoque également une exophtalmie trompeuse ; mais il sera généralement facile de savoir si derrière l'œil exophtalme il y a ou s'il n'y a pas de tumeur, parce que l'exophtalmie offre en pareil cas des caractères assez précis sur lesquels nous avons insisté.

D'ailleurs, assez souvent, la tumeur sera saillante, sensible au doigt et à l'œil; on aura pu assister à son éclosion dans une cavité voisine, d'où elle aura envahi l'orbite, ou bien elle se manifestera par des symptômes typiques de compression du côté du globe, du nerf optique ou des autres organes de la région.

On arrivera donc facilement à faire la première partie de ce diagnostic différentiel, c'est-à-dire à savoir s'il y a une tumeur.

2° *Reconnaître si la tumeur est kystique* est un peu plus difficile. Les lipomes, les sarcomes mous, les angiomes non pulsatiles peuvent donner le change, et il ne faut pas trop compter sur la fluctuation, qui est rarement manifeste. En pareil cas, la thermométrie orbitaire rendra de bons services.

Elle a été judicieusement mise à profit dans l'observation de Meyer. Elle se fait avec un thermomètre spécial, se distinguant des thermomètres usuels en médecine par la forme particulière du récipient de mercure, permettant son adaptation facile en quelque point du sillon orbito-oculaire, le plus près possible de la tumeur. On prend la température successivement des deux côtés ; dans le cas de kyste hydatique la température peut être un peu plus élevée qu'à l'état normal (0°,6 dans le cas de Meyer); mais cette élévation est bien plus sensible dans les cas de néoplasmes malins. Verneuil et quelques autres chirurgiens ont beaucoup insisté sur la température locale des néoplasmes et ont fait de ce moyen un bon procédé de diagnostic différentiel. La vitalité du tissu morbide, la multiplication de ses cellules sont en raison directe de l'élévation thermique constatée.

Toutefois, dans l'appréciation des résultats fournis par la thermomé-

trie orbitaire, il faut tenir compte de l'élévation thermique que peut donner une inflammation localisée dans la région, et bien retenir que ce moyen est surtout bon pour reconnaître les tumeurs entre elles et permettre de différencier les tumeurs bénignes non enflammées des tumeurs malignes.

3° Lorsqu'on aura fait le diagnostic de tumeur enkystée bénigne, il faudra chercher *la nature et la variété du kyste* en face duquel on se trouve. Tout d'abord on songera aux kystes congénitaux, dont nous avons écrit l'histoire aux pages précédentes; ces kystes s'accompagnent la plupart du temps de microphtalmie et assez souvent d'autres vices de développement : bec-de-lièvre, kyste dermoïde, etc., mais ces coïncidences ont le double tort de ne pas être constantes dans les kystes séreux congénitaux et de pouvoir exister même dans le cas de kyste hydatique, de telle sorte qu'il ne faudra pas trop compter sur elles. On tiendra grand compte du *siège* du néoplasme, puisque les kystes congénitaux siègent exclusivement en dedans, du côté des voies lacrymales, dont ils sont une émanation.

Les kystes dermoïdes peuvent être, comme les kystes séreux, confondus avec les kystes hydatiques, d'autant plus qu'ils peuvent siéger en n'importe quel point de l'orbite ; on se rappellera qu'ils sont *mous* et *non fluctuants*, en général petits, et qu'ils sont congénitaux ; mais le diagnostic au premier examen est difficile; il faudra souvent suivre le malade et pendant quelque temps assister à l'augmentation rapide du volume de la tumeur pour émettre sur le diagnostic un avis judicieux.

L'encéphalocèle peut encore en imposer pour un kyste hydatique ; les commémoratifs, le siège de l'affection, sa réductibilité mettront le chirurgien sur la voie.

Après les affections congénitales nous trouvons les *kystes acquis de l'orbite*, ou des parties voisines, parmi les causes possibles de confusion. C'est ici que la ponction exploratrice, dont nous n'avons pas encore parlé, rendra les plus signalés services en permettant d'examiner en détail le contenu de la poche. Cet examen sera caractéristique : on y trouvera souvent des crochets, mais même lorsqu'on n'en trouvera pas [Fage (58)], la couleur du liquide, sa grande transparence et sa constitution

chimique suffiront au diagnostic. En faisant la ponction exploratrice, il faudra prendre grand soin de ne pas laisser tomber de liquide dans le tissu cellulaire de l'orbite, car ce liquide possède des propriétés irritantes et nocives qui ont fait abandonner complètement la ponction exploratrice des kystes hydatiques du foie. Des cas de mort ont été signalés à la suite de simples ponctions faites dans le but d'établir un diagnostic (Dieulafoy).

Traitement. — V. Ch. VI : *Traitement des tumeurs de l'orbite.*

b) Cysticerques de l'orbite.

Le cysticerque de l'orbite est beaucoup plus rare que celui de l'œil; même en Allemagne, où cette variété de kystes a été le plus souvent étudiée, on n'en a publié que quelques observations.

Dans l'œil, von Græfe[1] a rencontré le cysticerque 90 fois sur 80.000 malades, et depuis sa statistique, relativement ancienne, Hirschbèrg en a publié d'autres dans lesquelles le cysticerque intra-oculaire est mentionné plus souvent : 5 fois sur 2.100 malades en 1876, 4 fois sur 3.200 cas en 1877. En effet, le cysticerque intra-oculaire, observé dans tous les pays, est dans quelques-uns assez fréquent (Allemagne, Italie) ; mais le cysticerque orbitaire est partout une affection extrêmement rare, et nous donnerons une idée de cette rareté en signalant que von Græfe sur 80.000 malades n'a vu qu'une fois le cysticerque dans l'orbite.

Nous ferons connaître son observation en y ajoutant celles de Hirschberg[2], de Sichel[3], de Horner[4], de Sgrosso[5], et l'observation plus récente de Badal, que nous a fait connaître son élève Fromaget[6] dans un mémoire des *Archives d'ophtalmologie* (janvier 1896).

Ces dix observations, dont quelques-unes sont fort courtes, repré-

[1] Von Græfe, *Clinique ophtalm.* Paris, 1866.

[2] Hirschberg, Cysticercus im Auge, in *Handbuch der gesammten Heilkunde*, v. Græfe Sæmisch, und Ueber die Finnenkrankheit des menschlichen Auges. *Berlin. klin. Wochen.*, 1892, n° 14.

[3] Sichel, *Gazette des hôpitaux*, 16 oct. 1871.

[4] Horner, *Klinische Monatsblätter für Augenheilkunde*, 1871.

[5] Sgrosso, *Revue gén. d'opht.*, 1893, p. 337.

[6] Fromaget, Cysticerques de l'orbite. *Archives d'ophtalmol.*, 1896, p. 6.

sentent les seuls matériaux utilisables pour notre travail; nous les ferons connaître avec quelques détails, de façon à mettre sous les yeux du lecteur tous les éléments nécessaires à l'étude de la question.

Obs. 1 (Von Græfe). — Charlotte E.., 10 ans, vient consulter en janvier 1863, à cause d'une tuméfaction qui se montre depuis quelques semaines sous la paupière inférieure de l'O. D. Je constatai vers le centre de la paupière une petite tumeur arrondie, de quelques lignes de diamètre, peu proéminente, recouverte par l'orbiculaire et adhérente, à ce qu'il me paraissait, au périoste du bord inférieur de l'orbite.

La palpation n'était pas douloureuse, la surface de la tumeur tendue et je croyais sentir un peu de fluctuation. Pendant 6 semaines, la tumeur s'accrut continuellement. Elle repoussait le globe considérablement en haut et, en empêchant la mobilité normale en bas, produisait de la diplopie. Il n'existait pas d'exophtalmos. Cette tumeur présentait une forte résistance, sauf au centre de la face antérieure, où la fluctuation était manifeste ; la peau était devenue rouge et douloureuse au toucher. La face antérieure et supérieure paraissait adhérer au cul-de-sac de la conjonctive. La face inférieure semblait toucher directement ou même adhérer au périoste. La tumeur fut extirpée ; elle mesurait 22 millimètres de longueur, 13 millimètres de hauteur et 13 millimètres de largeur. Elle était composée de tissu fibroïde très dense et uniforme et présentait, près de sa paroi antérieure, très mince, une petite cavité sphérique de 6 millimètres de diamètre qui renfermait un entozoaire ratatiné. L'enfant guérit parfaitement, et le globe oculaire reprit sa position ainsi que sa mobilité normale.

Obs. 2 (Hirschberg). — La fille P..., 3 ans, présente le 20 septembre 1870 une tumeur un peu dure, élastique, de la paupière inférieure. Elle siège sous le muscle et donne après l'extirpation un petit cysticerque enchaîné dans une capsule de tissu conjonctif très dense.

Obs. 3 (Sichel). — Le 5 octobre 1871, Mlle B..., 24 ans, vient consulter pour une petite tumeur du sourcil droit, donnant lieu à des lésions internes dans la moitié correspondante de la tête. Vers la fin de novembre 1870, elle fut prise de violents maux de dents dans la moitié droite de la mâchoire supérieure et d'hémicranie du même côté. Un dentiste ne découvrit pas de dent gâtée On attribua ces douleurs à une névralgie, et on traita en conséquence. Mais elles ne cessèrent jamais. Quinze jours après l'apparition des douleurs. Mlle B... s'aperçut de la présence d'une tumeur du volume d'une lentille, située à un travers de doigt au-dessous du sourcil, un peu en dedans de la ligne médiane. La pression ne déterminait pas de douleur locale, mais réveillait les maux de dents et produisait une sensation de tiraillement dans l'œil. Cette tumeur a grossi d'une façon continue, mais lente, jusqu'au mois d'août 1871. A partir de cette époque, elle a suivi une marche plus rapide et présente aujourd'hui le volume d'une noisette.

Etat actuel. — A un travers de doigt environ au-dessous de l'arcade sourcilière, et vers le tiers interne de cette arcade, on sent une petite tumeur du volume d'une noisette, immédiatement située sous la peau, dure, résistante, très mobile, libre de toute adhérence. On ne détermine pas de douleur dans la tumeur, mais on provoque un violent mal de dents et une sensation de tiraillement dans l'œil.

La tumeur fut énucléée. Pendant l'opération la tumeur se rompit, et il en sortit trois gouttelettes de liquide hyalin et un petit corps blanc, allongé, qui semblait se mouvoir. M. Sichel reconnut un cysticerque, ce que démontra l'examen microscopique.

Obs. 4 (Horner). — En novembre 1869, John Gaukler, 20 ans, remarque un matin en se levant que sa paupière droite était enflée. Le gonflement dura 3 jours et disparut. Ce gonflement reparut 8 fois encore fin janvier 1870, fin février et milieu de mars Chaque fois, le gonflement de la paupière recouvrait entièrement le globe et il augmentait rapidement, à tel point qu'il existait le matin après avoir occasionné la veille au soir comme des élancements dans le front.

L'état suivant fut constaté à la clinique le 1er juin, alors que le malade était déjà rentré. La paupière supérieure retombait complètement flasque, si bien que le tiers supérieur de la pupille se trouvait recouvert. Mais elle n'était pas enflée et lisse. La mobilité du globe oculaire est parfaitement conservée : pas de diplopie à noter. Les pupilles sont de même grandeur à droite et à gauche Il n'existe pas de troubles dans l'accommodation.

Du 12 au 14 juillet, le globe oculaire droit sortait peu de l'orbite, et on put tout au plus constater 2 millimètres de protrusion. L'exploration ne pouvait pas déterminer l'endroit malade sur la partie supérieure de l'orbite.

A la fin d'août, l'aspect est changé. Le ptosis est plus fort. Dans l'angle supéro-interne la paupière est légèrement convexe, on sent là une tumeur ronde, élastique, de la grosseur d'une noisette. Cette tumeur est douloureuse à la pression. De temps en temps le malade ressent des douleurs spontanées, comme des coups d'aiguille. Une incision fut faite. Elle donna issue à un énorme cysticerque, de forme ovalaire, mesurant 1 centimètre et demi de longueur et 8 millimètres de largeur. Le docteur Schoch a fait l'examen microscopique : il trouva 32 crochets en 2 rangées ; les gros crochets avaient 18 μ de long.

Obs. 5 (Hirschberg). — Z..., 1 an et demi. Père porteur d'un plathelminthe. Le 6 juin 1879 présente, sous le bord droit de l'orbite, une tumeur située sous la peau, dure, lisse, grosse comme un pois, qu'on a remarquée depuis 6 semaines et d'où, après extirpation, on retire un cysticerque de 2 millimètres de long seulement.

Obs. 6 (Hirschberg). — Femme S..., 34 ans. Vient le 24 mars 1882 avec une tumeur grosse comme un haricot qu'elle a observée il y a 3 mois. Elle est située sous la peau du rebord supérieur de l'orbite. Une fois extirpée, on trouva un cysticerque.

Obs. 7 (Hirschberg). — T..., 3 ans. Le 20 avril 1885 se présente avec une tumeur située sous la peau à la partie nasale du rebord inférieur de l'orbite. L'extirpation montre un cysticerque enkysté dans une capsule épaisse.

Obs. 8 (Sgrosso). *Revue générale d'ophtalmologie*, 1893, T. XII, p. 337. — Femme de 40 ans. Ayant éprouvé, il y a 4 mois, une forte douleur à la tempe, au front et à l'œil gauche, œil devint immédiatement rouge. Sécrétion conjonctivale abondante, gonflement des paupières. Appparition d'une tumeur circonscrite en dehors du globe oculaire, dans la région temporale, vers l'équateur. Abcès circonscrit de la cavité ténonienne, dans lequel on trouve un cysticerque.

Obs. 9 (Cotberell). *Soc. méd. de Londres*, février 1896. — Malade âgé de 30 ans, souffrait de céphalalgie violente à droite, dans la région orbitaire. Paupière supérieure œdémateuse, en ptosis marqué.

Le diagnostic reste en suspens ; mais quelques semaines après, on constate une petite tumeur dans l'angle supéro-interne de l'orbite, en arrière du rebord orbitaire. Ponction exploratrice sans résultat ni au point de vue thérapeutique, ni au point de vue diagnostique. La tumeur augmente de volume ; elle offre une consistance rénitente, une fausse fluctuation et semble adhérer par sa base à la paroi orbitaire. Œil repoussé en bas et en dehors. Acuité visuelle normale. Phénomènes inflammatoires apparaissent.

Nouvelle ponction aussi inutile que la première. On pratique enfin l'ablation de la tumeur ; il s'agissait d'une grosse masse fibreuse (volume et forme d'une grosse datte), dans laquelle on trouvait trois petites cavités ; dans l'une, outre un peu de pus et de sang, était une vésicule blanchâtre, renfermant un cysticerque, et dans les deux autres on trouvait seulement un peu de pus. Cette observation est suivie de considérations générales sur la symptomatologie et le diagnostic différentiel des cysticerques dans l'orbite.

Obs. 10 (Badal). — D..., âgé de 30 ans, ferblantier, malade depuis 4 mois, s'était heurté quelque temps auparavant le rebord orbitaire droit sur l'angle d'une porte ; mais, cette contusion n'avait déterminé aucun trouble et n'a aucune relation avec l'affection, dont il ressentit les premiers symptômes 15 jours après. A ce moment, il éprouva des céphalalgies violentes occupant particulièrement le côté droit, et siégeant dans le voisinage de la région orbitaire. Ces douleurs étaient presque continuelles, mais s'exaspéraient surtout le soir. En même temps, la paupière supérieure droite était le siège d'un gonflement assez notable, que rien ne paraissait expliquer. Cet œdème, plus prononcé le soir, disparaissait presque entièrement pendant la nuit. Le malade continua néanmoins son travail ; il consulta le docteur P... pour cet œdème persistant, qui avait produit un ptosis marqué. Le docteur P... explora l'orbite avec soin, mais ne put découvrir la cause de l'œdème. Après plusieurs semaines, les maux de tête disparurent, l'œdème aussi ; le malade se croyait définitivement guéri. Mais bientôt les céphalalgies redevinrent plus fréquentes, et la paupière supérieure de plus en plus tuméfiée. Le 20 mars, le docteur P... constate dans l'angle supéro-interne de l'orbite, en arrière du rebord orbitaire, l'existence d'une petite tumeur. Une ponction exploratrice ne donne issue à aucun liquide ; après cette ponction, le malade présente une tuméfaction inflammatoire de toute la région. Le malade entre à l'hôpital le 2 avril. Le traitement ioduré ne donne aucun résultat. Malgré l'œdème des paupières, on perçoit très nettement l'existence d'une tumeur orbitaire qui semble avoir le volume d'une grosse amande, elle occupe l'angle supéro-interne de l'orbite et arrive au niveau du rebord orbitaire. L'œil est repoussé en bas et en dehors. L'acuité visuelle est normale. La paupière recouvre complètement le globe de l'œil.

Chaque jour la tumeur augmente de volume ; bientôt elle dépasse le rebord orbitaire, et une portion, de consistance fibreuse, soulève la peau de la paupière, à travers laquelle il est facile de la délimiter. Une ponction au Dieulafoy ne donne issue à aucun liquide.

Néanmoins, les phénomènes inflammatoires s'amendent ; mais la tumeur augmentant de plus en plus, l'ablation est pratiquée le 10 avril. Il s'échappa, au moment de l'incision, une vésicule transparente absolument intacte, faisant penser à un cysticerque.

Examen anatomo-pathologique. — La tumeur fibreuse offrait à peu près le volume d'une grosse datte. La coque fibreuse est extrêmement épaisse. La vésicule sortie de cette tumeur a été fixée par le sublimé acétique Cette vésicule blanchâtre, de forme cylindrique, un peu recourbée, offre absolument l'aspect d'un haricot. Elle possède une longueur de 6 millimètres sur 3 millimètres et demi de large, et sur une de ses faces on aperçoit, à la loupe, un point grisâtre d'où partent des stries rayonnées ressemblant à un orifice.

En incisant la paroi sur la partie convexe, il s'en échappe un liquide contenant des grumeaux blanchatres. Mais ce qui attire l'attention, c'est l'existence dans un point d'une saillie volumineuse, constituée par une membrane transparente ; on aperçoit dans l'intérieur une masse blanchâtre, laquelle éveille l'idée d'une tête de cysticerque. Après avoir déchiré la membrane enveloppante et traité par la potasse, on constata la présence d'une double rangée de crochets et de quatre ventouses ovalaires qui ornent le proboscoïde.

Avec toutes ces observations on peut écrire comme il suit l'histoire du cysticerque de l'orbite.

Etiologie. — Les sujets *jeunes* paraissent plus que les autres exposés à l'affection; trois observations se rapportent à des enfants en bas âge; les autres malades n'avaient pas 35 ans, et il ne faut pas s'étonner de cette particularité, qu'on rencontre aussi dans les cysticerques intra-oculaires, plus fréquents chez les jeunes gens que chez les adultes et les vieillards.

Anatomie pathologique. — La tumeur siège tantôt au voisinage du rebord orbitaire inférieur (Græfe, Hirschberg), tantôt vers le bord supérieur. Dans le cas de Badal l'affection siégeait en haut et en dedans. Ce qui est remarquable avant tout, dans cette localisation, c'est que le cysticerque ne se développe *jamais derrière l'œil*, mais toujours dans le voisinage de la base de l'orbite, près du rebord orbitaire.

Le cysticerque est constamment logé au sein d'une masse fibreuse formée autour de lui en une couche régulière, si bien que l'affection se présente comme un véritable fibrome au milieu duquel on trouve une cavité de quelques millimètres de diamètre contenant, avec du sang et quelquefois du pus, un cysticerque ovalaire mesurant 15 à 20 millimètres de long et quelques millimètres de large. Dans le cas de Badal l'entozoaire présentait la forme d'un haricot ou d'un boudin légèrement

arqué; il n'avait que 6 millimètres de long sur 3 de large. Quelques observateurs (Hirschberg) mentionnent des cysticerques encore plus petits.

Autour de l'entozoaire la capsule fibreuse atteint des dimensions importantes. Græfe signale, dans son cas, une tumeur de 22 millimètres d'avant en arrière, et Badal a extirpé une masse fibreuse du volume d'une grosse datte. D'ailleurs, comme toutes les tumeurs de ce genre, celle-ci est assez facile à libérer des parties voisines, à moins que l'inflammation consécutive, qu'elle entraîne, ne lui fasse contracter des adhérences artificielles.

Il peut se faire également que le cysticerque s'enkyste au voisinage du périoste (von Græfe, Badal) et qu'il lui adhère ainsi par une sorte de pédicule assez résistant.

Symptômes. — L'affection signale sa présence par des *douleurs sourdes* ou *aiguës* et par l'apparition d'une tuméfaction limitée à la base de l'orbite.

Cette tuméfaction, localisée d'abord, se généralise ensuite, et il ne tarde pas à se développer des phénomènes inflammatoires comme on en observe dans le phlegmon circonscrit de l'orbite. Il y a de l'œdème des paupières, du chemosis, et à ce moment apparaît l'exophtalmie, entraînée par la propagation de l'inflammation derrière l'œil et non par la tumeur elle-même, qui siège, nous l'avons dit, en avant du globe.

Après ou avant l'exophtalmie, l'œil dévié peut entraîner de la diplopie; de Græfe et Badal ont seuls signalé ce symptôme.

La poussée phlegmonneuse de l'orbite reste plus ou moins circonscrite à la région qu'occupe le cysticerque, et d'habitude elle s'amende spontanément, laissant un peu de gonflement de la paupière, du ptosis et permettant au chirurgien de sentir dans la région œdématiée la petite tumeur dure, renfermant le corps du délit, le tissu fibroïde qui entoure l'entozoaire.

Il est rare qu'on perçoive à ce niveau de la fluctuation; quand elle existe elle est due à une collection purulente que la poussée phlegmonneuse a développée autour de la poche kystique.

Lorsqu'on n'intervient pas, après une accalmie de quelques semaines,

des phénomènes inflammatoires se montrent de nouveau et forcent la main à l'opérateur. Moins d'un an après l'apparition des premiers symptômes l'intervention devient indispensable.

Diagnostic. — Etant donnée l'épaisseur de la capsule fibreuse qui entoure le cysticerque on pourrait s'attendre à voir cette affection se présenter avec les caractères d'un néoplasme ; en réalité il n'est pas difficile d'éviter la confusion; le cysticerque se développe *rapidement* et s'entoure de phénomènes inflammatoires (Sgrosso[1]) qui font complètement défaut dans les tumeurs malignes de l'orbite, et les tumeurs bénignes de la région sont caractérisées par la lenteur de leur marche.

Toutefois il n'est pas impossible qu'un kyste dermoïde ou séreux enflammé s'accompagne de symptômes analogues à ceux du cysticerque, et l'erreur de diagnostic sera d'autant plus pardonnable qu'en clinique on ne songe jamais au cysticerque, vu l'extrême rareté de cette lésion.

Les échinocoques qui donnent lieu aux kystes hydatiques n'ont aucune analogie avec le cysticerque; au lieu d'être dure et épaisse, leur paroi est mince, et la fluctuation, obscure ou absente dans le cysticerque, est manifeste dans le kyste hydatique. De plus, la marche des kystes hydatiques est lente, sans phénomènes réactionnels.

L'ostéopériostite de l'orbite et le phlegmon circonscrit de la région sont vraiment les affections avec lesquelles il convient de faire le diagnostic différentiel. Les commémoratifs, les causes probables de l'affection mettront sur la voie de ce diagnostic, qui pourra rester d'autant plus difficile qu'en somme le cysticerque est lui-même, par sa présence, la cause d'un vrai phlegmon ou même d'une périostite quand il s'est enkysté dans le voisinage du périoste. En pareil cas le diagnostic se fait pendant ou après l'opération, à l'examen direct de la pièce.

Le **pronostic** de l'affection est bénin, puisque tous les accidents qu'elle entraîne cèdent facilement à l'extirpation totale; cette extirpation est d'ailleurs le seul traitement que nous ayons à recommander.

[1] Sgrosso, Ténonite partielle suppurée due à un cysticerque. Ténonite expérimentale. *Revue générale d'ophtalmologie*, 1893, p. 337.

RÉSUMÉ BIBLIOGRAPHIQUE

DES CAS DE KYSTES HYDATIQUES DE L'ORBITE

---

1. J.-L. Petit (*Œuvres complètes*, p. 231). — H., 20 ans, côté gauche. Le kyste fut ouvert par un pois à cautère ; 3 hydatides à l'autopsie.
2. J.-A. Schmidt (1801, *Ueber die Krankheiten des Thränenorgans*. Vienne, 1803). — H., 26 ans, sensation de compression après une fièvre typhoïde. Exophtalmie. Phosphènes. Nystagmus. Mort dans le coma au bout de 4 semaines. Le kyste communiquait avec la cavité cranienne et contenait un liquide limpide.
3. Le même. — Jeune F., douleurs dans la tête après un refroidissement. Exophtalmie. Suppuration et perforation de la cornée. Ponction de la tumeur, qui faisait une saillie dans l'angle externe. Il s'écoule un liquide clair. Guérison avec perte de la vision.
4. Weldon (1806, *Cases and observations in surgery*. London, p. 104). — Jeune F. Début de l'affection, 2 ans auparavant. Exophtalmie et douleurs. Fluctuation. Ponction et incision ; il sort un liquide clair. Guérison avec perte de la vision.
5. Lawrence (1820, *Medic. surg. Transac.*, t. XVII, p. 148). — H., 42 ans. La maladie évolue pendant 7 ans. Exophtalmie considérable. Fluctuation. Ponction suivie de l'expulsion de nombreuses hydatides. Suppuration. Guérison avec perte de la vision.
6. Delpech (1822, *Chirurgie clinique de Montpellier*, 1828, t. II, p. 99). — H., 25 ans. La maladie débute 2 ans avant par des douleurs avec conjonctivite. Exophtalmie. Opération et ponction du kyste. Guérison avec retour de la vue.
7. Goyrand (1828, *Ann. de Chir. franç. et étrangère*, t. VIII). — Garçon de 11 ans. Début de la maladie 2 ans, côté G. Exophtalmie. Opération. Sortie d'un liquide limpide. Suppuration. Guérison avec conservation de la vue bien qu'affaiblie.
8. Holscher (1832, *Casper's Wochenschr.*, 1833, t. I, p. 237). — Jeune H., 17 ans, O. D. Exophtalmie depuis 1 an ; vision nette, ponction. Issue d'un liquide clair. Suppuration. Issue d'une hydatide volumineuse. Guérison complète.
9. Dornblueth (1841, *Oppenheim's Zeitschr.*, 1843, t. XXI, p. 1). — F., 22 ans, O. G., début de la maladie, 1 an. Exophtalmie, perte de la vision. Ponction. Issue de liquide et de membranes. Guérison. La vue est perdue.

10. Garcia-Romeral (1844, *Ann. d'oculist.*, 1845, t. XIV, p. 125). — Fillette de 10 ans. Début de l'affection, 1 an. Exophtalmie. Incision. Guérison, après extraction d'une hydatide.

11. Ansiaux (1846, *Gaz. des hôp.*, 1854). — Garçon de 8 ans. Début, 6 mois. Douleurs intenses. Diagnostic. Phlegmon. Incision. Issue d'une hydatide. Guérison.

12. Tavignot (1848, *Journ. des conn. medico-chirurg.*, t. XII, p. 12). — Garçon de 4 ans et demi ; 3 mois après coup sur le sourcil, son œil devint saillant. Incision. Issue d'hydatides. Panophtalmie. Phtisie du bulbe.

13. Bowman (1852, *Medic. Times and Gazette*, t. V, p. 465). — H., 20 ans. Début de l'affection, 3 ans. Exophtalmie. L'œil atteint, l'O. G., est complètement désorganisé. Opération. Suppuration. 3 semaines après l'opération, issue de 3 hydatides. Guérison.

14. Caratheodori (1860, *Gazette d'Orient*, t. IV, p. 9). — Garçon de 14 ans, scrofuleux. Début de l'affection, 7 mois avant, par douleurs subites avec délire. Saillie légère de l'œil. Ponction, 18 jours après l'opération, issue d'une hydatide. Guérison avec conservation de la vision.

15. Hulke (1862, *Ophthalmic hospital Reports*, t. IV, 1867). — Garçon de 14 ans. O. G. ; début de l'affection, 4 mois. Exophtalmie à marche progressive. Perte de la vision. Incision. Issue d'un liquide clair. Guérison avec diminution considérable de la vision.

16. Waldhauer (1864, *Klin. Monatsbl. f. Augenheilk.*, 1865, t. III, p. 365). — H., 37 ans. O. D. ; début, 2 ans ; saillie de l'œil, choroïdite. Ponction sans résultat. Incision. Enucléation. On trouve 16 hydatides. Guérison.

17. Mac Gillivray (1866, *Australian medic. Journal*, 234). — H. La maladie a mis 6 ans à se développer. Incision à travers la paupière inférieure. Guérison.

18. V. Græfe (1863, in Gacitua, Thèse de Paris, 1877, p. 17). — F., 10 ans. La maladie s'est manifestée depuis quelques semaines. Incision. Guérison.

19. Verdalle (1872, *Bordeaux médical*, p. 225). — H., 22 ans. Traumatisme à l'âge de 15 ans. Il y eut une périostite du frontal avec exophtalmie et phtisie du bulbe. En 1872, on remarque une tumeur sur la bosse frontale droite, d'où il sort du pus. Incision. Extraction d'un kyste. Disparition de l'exophtalmie. Guérison.

20. Westphal (1872, *Berliner klin. Wochenschr.*, 1873, p. 202). — H., 17 ans. Début des symptômes, 1 an. Siège, O. D. Exophtalmie. Diagnostic : tumeur de la fosse cérébrale droite antérieure ayant pénétré dans l'orbite. Ponction sans grand résultat. Incision. Issue de vésicules. L'exophtalmie persiste.

21. Billroth (1872, *Chirurgische Klinik*, 1879, p. 101). — Garçon de 10 ans. Exophtalmie ayant mis 2 ans à se développer. Diplopie. Fluctuation. Ponction qui donne issue à un liquide clair. Excision. Enlèvement d'un gros sac. Guérison, mais la diplopie persiste.

22. Bresgen (1872, *Berliner klin. Wochenschr.*, 1874, p. 381). — H., 15 ans. Début 8 jours auparavant par douleurs de tête. Saillie de l'O. D. Ulcération de la cornée. Ouverture de la tumeur. Diminution de l'exophtalmie. Mort avec symptômes de méningite de la base. Pas d'autopsie.

23. Desmarres (1874, *Leçons clin. sur la chirurgie oculaire*, p. 341). — Jeune fille. Exophtalmie avec paralysie des muscles convergents du côté gauche. Ponction

suivie d'incision. Issue d'un liquide clair et de vésicules. Guérison après ponctions répétées.

24. Higgens (1876, *Lancet*, t. II, p. 576). — Garçon de 14 ans. Douleurs dans O. D. depuis un mois. Exophtalmie. Diagnostic : abcès. Incision, pas de résultat. Enucléation de la glande lacrymale. Enlèvement d'un kyste hydatique. Guérison, avec diminution de la vision.

25. Lawson (1876, *Lancet*, 15 avril). — H., 19 ans. Tumeur fluctuante à la partie supérieure de l'orbite ayant mis 10 semaines à évoluer. Ponction. Issue d'un liquide clair. Deuxième ponction donnant issue aux vésicules-filles. Guérison.

26. Morella (1876, *Revista clin. e terapeutica*, Naples, 1882). — F. adulte. Tumeur ayant amené la perte de la vue. 2 opérations à la suite desquelles il sort un liquide clair. Suppuration. Guérison.

27. Dudon (1877, *Mém. de la Soc. de méd. de Bordeaux*, p. 432). — H., 38 ans. Début de la maladie : 2 ans. La tumeur s'était ouverte spontanément et avait donné issue à du liquide clair. Puis elle se referme. Exophtalmie. Incision. Guérison avec diminution de l'acuité.

28. Hardy (1879, *Australian med. J.* Melbourne, p. 589). — F. de 22 ans. Tumeur de l'O. G., datant de 3 ans. Vision perdue. L'opération fit sortir 6 à 7 hydatides.

29. De la Pena (1879, *La oftal. practica*, 1882). — Adulte. O. G. Début par légères douleurs de l'œil. Exophtalmie. Sclérotomie qui soulage les douleurs. Diagnostic : sarcome de la choroïde. Ponction, Issue d'un liquide blanc sale. Opération; on enlève un kyste hydatique situé à la base de l'orbite. Guérison avec perte de la vision.

30. De Wecker (1879, *Thérapeutique oculaire*, p. 731). — Garçon, 16 ans, atteint d'une énorme exophtalmie. Début : 6 mois; 3 ponctions, issue d'un liquide clair. Incision. Issue de deux hydatides. Guérison.

31. Fieuzal (1879, VIIIe *Cong. pour l'avanc. des sc.*, Montpellier, p. 589). — Fille de 16 ans. Tumeur ayant produit l'exophtalmie. Extirpation de cette tumeur, qui s'était développée dans l'épaisseur du droit externe de l'O. D. Guérison en 6 semaines.

32. Mules (1882, *Transact. ophthal. Soc. of the United Kingdom*, 1883, p. 32). — H., 6 ans, la tumeur avait mis 6 semaines à se développer. Large incision et drainage. Le kyste se vide. Guérison.

33. Lawson (1882, *A case of hydatid tumour of the orbit*).

34. Barabaschew (1883, *Wratch*, n° 18). — 1er *cas*. H., 27 ans. Tumeur datant de 2 ans, ayant amené une exophtalmie avec maux de tête. Perte de la vue. Extirpation de la tumeur. Guérison. Il reste de la ptose de la paupière.

Deuxième cas. — Garçon de 12 ans. Tumeur non fluctuante, occupant l'angle supéro-interne de l'O. D. Début : un an. Diagnostic : sarcome. Enucléation de l'O. et de la tumeur. On reconnaît un kyste hydatique.

35. Dieu (1883, *Recueil d'ophtalmologie*, décembre 1883, janvier 1884, p. 22). — Femme arabe âgée de 20 ans. Le début de l'affection remonte à 15 mois. Douleurs et exophtalmie. Perte de la vue. Ponction. Issue de 50 grammes de liquide. Incision. Issue de l'hydatide. Guérison avec perte de la vue et strabisme.

36. Meyer et Caudron (1883, *Gaz. des hôp.*, 1884). — H., 22 ans; début remonte à 14 mois. Saillie de l'O. D. Ponction et incision. Disparition des phénomènes morbides.

37. Hans Schmid (1885, *Centralbl. f. Chirurg.*, n° 26). — Jeune homme de 16 ans; début de la tumeur, 6 mois; guérie par une opération qui fit sortir un liquide très clair, après une légère suppuration.

38. Maréchal (1885, *Ann. d'oculist.*, t. XCIII, p. 123). — F. de 27 ans; début de la maladie, 2 ans. Tumeur occupant l'angle externe de l'œil. Exophtalmie énorme. Incision et extirpation de la tumeur. La vision revint à peu de chose près.

39. Peounow (1885, *Soc. des médecins du Caucase*, année XXI, n° 12). — H., 42 ans, début; 2 ans. Marche progressive. L'O. est un peu glaucomateux. Diagnostic : sarcome. Incision. Issue d'une grande quantité d'un liquide clair. Guérison.

40. V. Zehender (1886, *British med. J.*, 1887, p 1150). — H., 38 ans; tumeur de la partie supero-externe de l'O. D. Début, 6 mois. Exophtalmie et diplopie. Ponction donnant issue à une grande quantité de liquide. 2 mois après, l'exophtalmie s'est reformée. Incision et section des muscles droits supérieur et externe. On retire un kyste hydatique. 7 mois plus tard une nouvelle opération est nécessaire et on extirpe la tumeur.

41. Weeks (1888, *Arch. f. Augenheil.*, 1890, p. 206). — H., 22 ans; depuis 8 jours, il y a une douleur sourde et légère à l'O. D. et de la diplopie. Les douleurs augmentent. Nystagmus. L'œil devient légèrement proéminent. On fait une ponction, on élargit de suite l'ouverture et on fait sortir 7 hydatides. Lavage de la cavité au sublimé. Guérison en 15 jours.

42. Valude (1889, *Recueil d'ophtal.*, 2 juillet). — Enfant de 6 ans, atteint d'un bec-de-lièvre. Depuis 8 mois, tumeur molle et élastique, siégeant au-dessus et en arrière du globe de l'O. D. Diagnostic : kyste dermoïde. Opération. Au cours de l'opération, la poche se rompt; il sort un liquide clair. On corrige alors le diagnostic. Guérison avec persistance d'un léger ptosis.

43. L. Issekutz (1890, *Wien. med. Presse*, n° 12). — Cas d'échinocoque de l'orbite.

44. Scharpe (1890, *British med. Journal*, p. 170). — Case of hydatid in the orbit. Enfant, 12 ans; cul-de-sac conjonctival supérieur très distendu, exophtalmie, phénomènes de compression du nerf optique. Papille étranglée. Vision presque nulle. L'extirpation de la poche montre la présence d'hydatides. Guérison. Retour de la vue à 5/20.

45. Mackowzews (1891, *Medecinskoie Oboreznie*, n° 15). — Fillette de 2 ans; début de la maladie, 3 mois. Le globe est repoussé en avant. Diagnostic : sarcome. Opération. Exentération de l'orbite au cours de laquelle on découvre un kyste hydatique.

46. Jophe (1891, *eodem loco*). — H. de 50 ans, atteint depuis 6 mois d'une légère exophtalmie. On enlève la tumeur qui la produit. Cet individu avait également dans la région deltoïdienne une tumeur qui était aussi un kyste hydatique.

47. Terson (1892, *Midi médical* et *Ann. d'oculist.*, mars 1893). — Garçon de 13 ans; début brusque 3 mois avant. La tumeur qui produit l'exophtalmie ne présenta

pas de fluctuation. Ponction qui fournit 20 grammes de liquide transparent. Guérison avec retour de la vision. Deux ans après, l'exophtalmie revint avec stase papillaire. Incision de la tumeur. Lavage au sublimé. Guérison.

48. Barett (1892, *Hydatid disease of the orbit*).

49. Sgrosso (1893, *Revue gén. d'ophtal.*, t. XII, p. 337). — F. de 40 ans. Début : 4 mois par une forte douleur à la tempe gauche. Exophtalmie. Diagnostic : ténonite séreuse due à un cysticerque.

50. Meyer (1893, *Ann. d'ocul.*, t. CIX, p. 275). — Garçon atteint de diplopie. Pas d'exophtalmie. On pourrait croire à une ophtalmoplégie externe. Incision. Guérison.

51. Rabinovitch (1894, *Ann. d'oculist.*, t. CXIII, p. 151, et *Centralbl. f. Augenheilk.*). — F., 64 ans. Troubles de la vue depuis 6 mois. Exophtalmie. On sent à travers les paupières une tumeur dure, fluctuante en certains points. Diagnostic : sarcome. Ponction donnant issue à un liquide opalescent, contenant du NaCl et de l'albumine. On ne trouve ni crochets ni scolex.

52. Perinof (1894, *Société médicale de la Faculté de Kasan*). — Malade du service du professeur Kousmine. Elle est entrée à l'hôpital pour une tumeur de l'O. G., du volume du poing. Exophtalmie en dedans. Début : 3 ans, Vue perdue depuis un an. Incision qui amène la sortie de quelques vésicules. Guérison avec perte de la vue et ptosis.

53. Monreal Marin (1894, *El Progreso medico*, janvier). — L'auteur publie deux cas de kystes hydatiques de l'orbite. La tumeur, dit-il, est plus fréquente chez la femme que chez l'homme, plus fréquente au Chili qu'en Europe.

54. J.-B. Lawford (1895, *Ophthalmological Society's transac.*, vol. XV). — F., 17 ans. Exophtalmie depuis 6 mois. Œdème des paupières. Les mouvements de l'œil sont très diminués. Enlèvement du kyste avec conservation du globe oculaire. Le liquide du kyste contient beaucoup de chlorures et une trace d'albumine. On ne peut trouver ni crochets ni scolex.

55. Ripault (1895, *France médicale*, n° 5, p. 67). — H., 33 ans. Gêne de l'œil remontant à 5 mois. Sous le droit interne, on trouve une tumeur indolore du volume d'un haricot. Incision. Il sort une hydatide. Guérison. La vue reste bonne.

56. Chauvel (1895, *Recueil d'ophtalmologie*, p. 659). — H., 21 ans. Céphalalgie, exophtalmie, neuro-rétinite. Suppuration spontanée de la poche.

57. Fromaget (1896, *Archives d'ophtalmologie*, p. 6). — H., 30 ans. Les symptômes apparurent il y a 5 mois. Petite tumeur dans l'angle supéro-interne de l'orbite droit. Ponction sans résultat. Extirpation de la tumeur. Issue de pus et d'une vésicule. Guérison. (*Cas de cysticerque étudié plus loin.*)

58. Fage (1896, *Société franç. d'ophtalmologie*, p. 476, 7 mai). — Garçon de 6 ans. Pas d'exophtalmie. O. G. Ponction ; il sort un liquide clair, alcalin, riche en chlorure. 4 mois plus tard, excision du sac. Le kyste ne présentait pas de membrane germinative.

59. Frugiuele (1897, *Rif. medica*, mars). — Echinocoque de l'orbite.

60. Markoff (1898, *Westnik Ophtalmologie*, janvier). — Outre les deux cas qu'il a déjà décrits en 1897, il en rapporte un autre, observé dans la clinique de Char-

cow, sur une paysanne. Le diagnostic fut difficile. On crut d'abord à une exostose, alors que c'était un échinocoque.

61. Œconomopoulos (1898, *Recueil d'ophtalmologie*, p. 510). — F., 30 ans. Douleurs et exophtalmie débutèrent 6 mois avant. Ponction ; il sort un liquide très clair. Incision de la tumeur, issue d'une hydatide du volume d'une noix. Guérison avec retour de la vue.

62. Varese (1898, *Arch. d'ophtalmologie*, p. 68). — Le kyste adhérait à la paroi supéro-interne de l'orbite. On en pratiqua l'extirpation. Dans le liquide, on ne trouva pas de crochets, mais beaucoup de chlorures. La paroi du kyste, vue au microscope, était composée de plusieurs couches superposées, amorphes.

63. Lucas Championnière (1898, *Société anatomique*, 6e série, p. 592). — F., 21 ans. Œil devient gros et douloureux à la suite d'une frayeur qu'elle a pendant une grossesse. Opération. Le kyste contient un liquide semblable à celui de l'hydrocèle et une membrane hyaline blanche.

64-65. Blasek (1899, *Wien. klin. Wochenschrift*). — 2 cas d'échinocoques de l'orbite.

1er *cas*. — H. de 50 ans, présentant gauche une exophtalmie très marquée, perte de l'acuité par neuro-rétinite. Ablation du kyste et énucléation de l'œil.

2e *cas*. — Jeune fille de 20 ans, présentant de violentes douleurs de tête. A droite, exophtalmie et diplopie ; diminution de l'acuité par neuro-rétinite. Guérison par la seule extirpation du kyste.

66. Sciemmi (de Messine) (1899, *Congrès italien d'ophtalm.*, Turin). — F., 37 ans, douleurs névralgiques dans l'œil. 6 mois plus tard, sa vue s'éteignit. Exophtalmie inféro-temporale, due à une tumeur dure, lisse, du bord supéro-interne de l'orbite. Névrite optique. Incision. Issue d'un liquide limpide, riche en chlorures. La névrite optique, d'après Sciemmi, doit être attribuée plutôt aux ptomaïnes hydatiques qu'à la tumeur elle-même.

67. De Vincentiis (1899, 15e *Congrès italien*). — Cas de kyste hydatique avec névrite optique.

68. Lavagna (1900, *Société médicale de la principauté de Monaco*, 19 mars). — Enfant de 2 ans et demi. Depuis 3 mois, ptosis de la paupière supérieure de l'O. G. et augmentation de volume de cet œil. On avait cru à un ptosis paralytique. Pas de pulsations de la tumeur. On extirpe le kyste rétrobulbaire. Il contenait un liquide d'aspect jaunâtre. Le kyste était double. Le kyste contenait six scolex à crochets. L'auteur dit qu'on n'a jamais constaté de kyste hydatique à un âge aussi peu avancé, le plus jeune de tous les malades connus ayant 9 ans.

69. Vernicke (1899, *Centralb. f. prak. Augenheilk.*). — Jeune fille de 22 ans. Exophtalmie. Sensation d'un bruit de frémissement, perçu par la malade quand elle ferme les paupières.

70. Wagenmann (1900, *Revue générale d'ophtalmologie*, p. 186). — Enfant de 6 ans. La tumeur fut excisée, et on trouva un kyste suppuré sous la conjonctive ; il avait repoussé l'œil en bas et en dedans. Ptose de la paupière. L'échinocoque était mort et était en train de se résorber. L'opération fut suivie de suppuration. Le malade garde son ptosis.

71. Fromaget (1901, *Arch. d'ophtalmol.*, p. 731). — Il s'agit d'un kyste hydatique

développé dans la région de la glande orbitaire, sans que rien démontre absolument son origine glandulaire ; l'exploration de la cavité orbitaire au moment de l'opération montre que cette glande a disparu, mais elle a très bien pu être atrophiée par la compression due à la tumeur. Excision de la poche. Guérison.

CHAPITRE II

TUMEURS VASCULAIRES DE L'ORBITE

Nous décrirons dans ce chapitre toutes les tumeurs qui sont dues à l'augmentation de volume des vaisseaux normaux ou à la formation de vaisseaux nouveaux; quelques-unes de ces productions pathologiques ne sont pas des néoplasmes et ne méritent, par conséquent, pas le nom de tumeur au sens précis du mot, mais leur importance clinique est si grande que nous avons cru néanmoins devoir leur faire ici une large place.

Ces tumeurs vasculaires seront décrites en trois paragraphes distincts.

A. Angiome de l'orbite;

B. Varicocèle de l'orbite;

C. Exophtalmie pulsatile.

A. — Angiome de l'orbite.

Les angiomes de l'orbite sont des tumeurs constituées par des vaisseaux de nouvelle formation, développés dans le tissu cellulo-adipeux de l'entonnoir orbitaire. Le mot *angiome* est de Virchow; il est préférable aux mots *tumeur érectile* (Dupuytren), *anévrismes par anastomose* (Bell), *angiectasies* (de Græfe), et il faut conserver, non seulement le mot, mais encore la division scientifique qui a été établie par Vir-

chow[1] et reconnaître deux variétés principales : l'angiome simple et l'angiome caverneux.

L'*angiome simple* consiste essentiellement en une réunion de capillaires dilatés et flexueux dont la dilatation est tantôt assez régulière, cylindrique, tantôt inégale et bosselée. Les vaisseaux ne se dilatent pas seulement en largeur, mais en longueur ; ils se pelotonnent, s'enchevêtrent, de manière à échapper à toute description, et dans les pelotons vasculaires on admet généralement qu'il n'y a pas seulement dilatation des vaisseaux préexistants, mais production nouvelle de capillaires ; c'est cette production nouvelle qui est le fait capital.

En clinique, il est assez difficile de dire exactement où s'arrêtent les cas dans lesquels les vaisseaux sont simplement dilatés et ceux où il y a vraiment nouvelle formation, et la preuve c'est que les meilleurs observateurs ont souvent fait cette confusion, notamment en ce qui concerne les angiomes du foie. Chervinsky[2], Hanot et Gilbert[3] ont montré que les prétendus angiomes du foie avaient la plus grande ressemblance avec les plaques congestives du tissu hépatique et qu'ils coïncidaient, le plus souvent, avec la congestion du foie, avec les infarctus viscéraux, les affections cardiaques, c'est-à-dire qu'ils dérivent d'un tout autre processus que celui de l'angiome.

De même pour l'orbite, il est probable que cette confusion a pu être faite et que, dans un certain nombre des observations anciennes, un anatomo-pathologiste trouverait à reviser le diagnostic, s'il y pouvait porter la lumière du microscope, mais il est actuellement impossible de faire cette revision impartiale, et si nous voulons être complet et faire de l'angiome de l'orbite un tableau clinique substantiel, force nous est de mettre en valeur tous les faits qui ont été publiés sous ce nom depuis Abernethy jusqu'à nos jours.

Nous décrirons dans un paragraphe principal l'hæmangiome de l'orbite, et nous réserverons un paragraphe spécial, beaucoup moins important, au lymphangiome.

[1] Virchow, Ueber canc. Geschwülste und Telang. *Arch. f. pathol. Anal.* 1854.
[2] Chervinsky, *Archives de physiologie*, 1883.
[3] Hanot et Gilbert, *Etude sur les maladies du foie*, 1888.

1° Hæmangiome de l'orbite

Sans être commune, cette affection a donné lieu à de nombreux travaux méritant d'être connus et nécessitant une assez longue étude.

Historique. — On sait qu'A. Paré ne connaissait pas les angiomes et que J.-L. Petit a, le premier, indiqué la nature vasculaire des tumeurs érectiles. Maître Jean, Saint-Yves ne font aucune allusion aux angiomes orbitaires, et Gendron[1] se contente de parler vaguement de la saillie de l'œil qui se produit par gêne de la circulation veineuse dans l'orbite.

C'est Abernethy[2] qui, en 1810, publia la première observation pouvant se rapporter à notre sujet. Un enfant, dit-il, présentait un état anormal des vaisseaux de l'orbite ; ces vaisseaux s'agrandirent graduellement et s'étendirent dans la paupière supérieure, au point de la tenir fermée d'une façon permanente. Les vaisseaux agglomérés firent aussi saillie hors de l'orbite, vers la partie supérieure de cette cavité, et soulevèrent les téguments de manière à former une tumeur grosse comme une noix ; l'extirpation parut impraticable, et la compression, portée au delà d'un certain point, était évidemment impossible.

Abernethy prescrivit l'application d'une compresse imprégnée d'une solution saturée d'eau de rose et d'alun. La tumeur rétrograda avec autant de régularité qu'elle en avait mis à s'accroître.

Au bout de trois mois environ, elle s'était affaissée graduellement dans l'intérieur de l'orbite, et l'enfant pouvait ouvrir l'œil. Peu de temps après, il ne restait plus aucune trace de cet état pathologique.

La manière dont s'effectua la guérison permet de mettre un point d'interrogation à la fin de cette observation.

[1] Gendron (Louis-Florent Deshais). *Traité des maladies des yeux et des moyens et opérations propres à leur guérison.* Paris, 1770.

[2] Abernethy, *Surgical observations on injuries of the head and on miscellaneous subjects*, p. 228. (V. le tableau des observations, ainsi que pour tous les auteurs qui ont fait connaître des faits personnels.)

N.-B. — Pour faciliter les recherches bibliographiques nous avons fait suivre les noms d'auteurs d'un numéro d'ordre qui se rapporte à la liste des observations mises en tableaux dans ce chapitre.

Les cas de Smith (1831), Dupuytren (1832), de Carron du Villards (1840), de Velpeau (1840), de Lebert (1848) manquent aussi de beaucoup de détails, mais sont dans l'ensemble plus acceptables. Le plus ancien des cas incontestables est celui de Walton (1853) ; il l'a rapporté dans les termes suivants dans son *Operative ophthalmic Surgery.*

Obs. — Petite fille de 2 ans. Légère proéminence de l'œil droit, dont on s'était aperçu un mois après la naissance ; à 4 mois, l'œil était proéminent, les paupières gonflées, la joue bouffie et la conjonctive couverte de gros vaisseaux d'un rouge vif. La compression exercée sur l'œil diminuait pour quelques secondes sa proéminence. L'action de pleurer, au contraire, le rendait plus vasculaire et momentanément plus saillant. En quelques jours tous les symptômes s'accrurent beaucoup. M. Walton ne put pas reconnaître l'existence de pulsations ; plusieurs autres chirurgiens en sentirent, et le stéthoscope faisait entendre un souffle artériel qui n'existait pas de l'autre côté. Tout le monde s'accorda pour l'existence d'un anévrisme par anastomose.

Quand l'enfant eut 4 mois 3 semaines, Walton lia la carotide primitive. 4 jours après l'opération, la saillie de l'œil diminua graduellement ; le cinquième jour, l'enfant fermait facilement les paupières. Un an après, tout avait repris presque sa position normale ; les mouvements étaient parfaits. Aucun résultat fâcheux n'avait suivi l'opération.

On remarquera que quelques observateurs trouvèrent dans le cas de Walton des pulsations, ce qui ferait rentrer cette observation dans la catégorie des tumeurs pulsatiles de l'orbite ; c'est ici le lieu de dire les limites qui séparent les angiomes des tumeurs pulsatiles, qui seront étudiées dans un paragraphe suivant.

Les angiomes deviennent pulsatiles en se transformant en anévrismes cirsoïdes, et pour cette transformation il suffit qu'autour des capillaires néoformés les artères et les veines se dilatent en présentant certaines altérations de leurs parois, de telle sorte que capillaires, artères et veines dilatés forment une tumeur, la *tumeur cirsoïde.* Or, une pareille dégénérescence peut se faire insensiblement dans un angiome orbitaire, si bien que le clinicien peut voir évoluer lentement sous ses yeux la transformation de l'affection.

Dans l'observation de Walton les pulsations, perçues seulement par quelques cliniciens et non par tous, ne paraissent pas assez évidentes pour que la tumeur orbitaire dont il s'agit doive être rangée dans les tumeurs pulsatiles de l'orbite; mais en étudiant ces dernières tumeurs, nous verrons que la confusion a été faite assez souvent.

Un peu plus tard, en 1856, P. Broca présenta à la *Société anatomique* un cas de tumeur intra-orbitaire à propos de laquelle il fit la réflexion suivante : « Il ne me semble pas douteux que ce soit une tumeur érectible, et cependant il y a là une circonstance gênante, c'est la circonscription nette et franche de la tumeur, si nette qu'on n'eut à faire qu'une seule ligature d'artère pour arrêter l'hémorragie. »

P. Broca n'aurait pas eu cette surprise s'il avait pu mieux connaître les formes cliniques de l'angiome orbitaire, qui est très souvent, ainsi que de nombreuses observations l'ont démontré depuis longtemps, encapsulé et bien circonscrit.

En 1860, avec de Græfe[1], la question fit un grand pas, et les signes cliniques de l'affection furent mis pour la première fois bien en relief.

A partir de cette époque les observations précises se multiplient, et non seulement la clinique, mais l'anatomie pathologique de l'angiome est étudiée avec grand soin. Déjà, en 1853, Robin[2], Virchow en 1854, Porta[3] en 1861, Broca[4] en 1869, avaient observé les lésions de l'angiome au microscope; plus tard, Billroth[5], Cornil et Ranvier[6], Malassez et Monod[7] firent connaître l'état des parois vasculaires et le mécanisme de la dilatation et de la néoformation des vaisseaux.

Les faits deviennent assez nombreux pour qu'en 1880 Berlin[8], dans sa monographie, puisse réunir 54 cas. Il faut certainement rendre justice aux recherches laborieuses faites par notre confrère pour dresser sa statistique, mais il nous sera permis de remarquer qu'il a fait entrer dans le cadre des angiomes des tumeurs orbitaires qui ne lui appartiennent certainement pas. Nous citerons par exemple les cas de Carron du Villards[9] dans lesquels il s'agit d'anévrisme, puisque la tumeur était

[1] Græfe, *Arch. f. Ophthalmol.*, 1860 p. 11.
[2] Robin, Mémoire sur l'anatomie des tumeurs érectiles. *Soc. biol.*, 1853.
[3] Porta, *Della angiettasia.* Milano, 1861.
[4] Broca (P.), *Traité des tumeurs.* Paris, 1869.
[5] Billroth, *Eléments de pathologie.*
[6] Cornil et Ranvier, *Manuel d'histologie pathologique.*
[7] Monod, *Etude sur l'angiome simple.* Th. Paris, 1873.
[8] Berlin, *Handbuch Græfe-Sæmisch*, 1860.
[9] Carron du Villards. *Annales d'oculistique*, 1858, t. XL, p. 122.

animée de pulsations, présentait des bruits de souffle et fut guérie par la ligature de la carotide; dans l'un de ces faits même il y avait coïncidence de la tumeur orbitaire et d'un anévrisme inguinal.

Il convient aussi de remarquer que quelques confusions ont été faites entre les angiomes orbitaires et les *varices de la veine ophtalmique*. Le cas de Mackenzie (13), par exemple, dans lequel l'exophtalmie se produisait seulement lorsque le malade penchait la tête en avant, pour disparaître quand il la rejetait en arrière, s'applique plutôt à une dilatation veineuse qu'à une tumeur érectile. La même réflexion peut être faite au sujet du cas de Foucher (16), dans lequel la tumeur n'existait pas lorsque le malade avait la tête droite, et atteignait le volume d'une noix sous la paupière inférieure lorsque le malade penchait la tête. Nous étudions plus loin ces deux faits dans le paragraphe du *varicocèle de l'orbite*.

Il est certain, en effet, qu'en nous en tenant à la définition stricte de l'angiome, de pareils cas doivent être absolument mis hors de ce chapitre; car il est très vrai que l'angiome, formation active de vaisseaux, n'a aucun rapport avec l'ectasie toute passive qu'amène l'obstacle à la circulation veineuse. Ce qui est vrai pour les angiomes du foie, qui la plupart du temps ne sont que des angiectasies, peut être vrai pour les angiomes orbitaires; mais il est incontestable aussi que la ligne de démarcation entre les angiectasies orbitaires et les vrais angiomes est difficile à saisir. Sans aller à ce sujet jusqu'aux exagérations manifestes où est tombé Berlin, nous comprendrons dans notre statistique les cas douteux en faisant à ce sujet les réserves qu'ils comportent.

Depuis 1880 un assez grand nombre d'observations nouvelles ont été publiées, le lecteur les trouvera dans nos tableaux.

La question de l'angiome orbitaire s'est enrichie dans ces derniers temps d'un chapitre nouveau, celui de l'angiome lymphatique, ou *lymphangiome*. En 1880, Berlin ne connaissait sur ce sujet que l'observation de Forster. Wiesner, Ayres, Wintersteiner[1] ont publié sur ce sujet des cas nouveaux, et ce dernier auteur a écrit, en 1898, un important article sur ce sujet.

[1] WINTERSTEINER, *Arch. f. Opht.*, juin 1898.

remarqué que, chez les femmes, la tumeur présentait plus de tension au moment des règles. Au contraire, elle peut disparaître ou diminuer après le repos de la nuit (de Wecker).

Cependant, exceptionnellement, la tumeur peut ne subir aucune variation de volume ; tels sont les cas de Van Duyse (55) et de Neese (74). Mais cette particularité était explicable par l'abondance de tissu graisseux dans le premier fait, et de tissu fibreux dans le second.

L'exophtalmie peut affecter deux variétés : ou bien être axile, ou bien s'accompagner de déviations du globe oculaire dans divers sens. La variété axile nous semble être la moins fréquente ; en effet, sur 15 cas où l'exophtalmie a été nettement caractérisée par l'auteur, nous trouvons 4 cas seulement d'exophtalmie axile et 11 cas d'exophtalmie avec déviation. (Fig. 1 et 2, pl. II). La déviation en dedans paraît surtout avoir été observée.

Lorsque la tumeur fait saillie hors de l'orbite, elle peut assez souvent être perçue à l'inspection. Le sillon orbito-palpébral peut être plus ou moins effacé en l'un de ses points ; parfois même, le néoplasme soulève l'une des paupières, qui peut être distendue et amincie (observation d'Eloui (46), de Capdeville (47); et, si on l'écarte, on peut voir directement la tumeur, qui se présente généralement avec une coloration bleuâtre (Capdeville, Panas, etc.), ou quelquefois purpurine (Snell), avec un aspect (globuleux ou bosselé, et soulevant la conjonctive.

Il est assez fréquent, et ce fait a été bien indiqué par Berlin dans son intéressante monographie, de voir l'angiome de l'orbite coïncider avec l'angiome des paupières ou de la peau des parties voisines : les cas d'Abernethy (1), de Knapp (39), de Martin (42), etc., en sont des exemples. Le malade de Martin était surtout remarquable à cet égard : « La saillie produite par l'ensemble de son néoplasme était telle qu'il fallait 55 millimètres de ruban pour la circonscrire suivant l'un et l'autre de ses diamètres. »

A moins de complications cornéennes résultant d'un exorbitisme exagéré, l'œil garde sa forme et son volume. Le cas publié par Panas[1] est la seule exception.

[1] Panas, *Archives d'ophtalmologie*, 1883, p. 1.

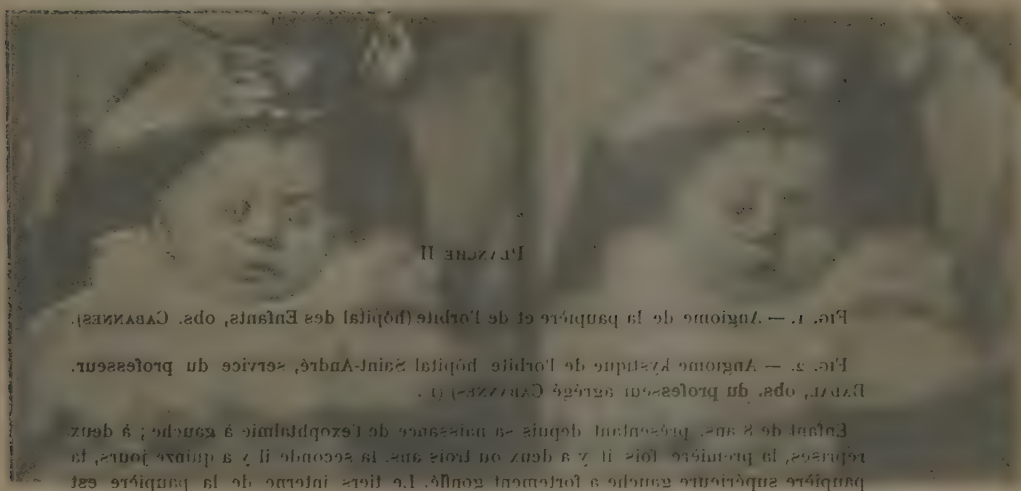

PLANCHE II

Fig. 1. — Angiome de la paupière et de l'orbite (hôpital des Enfants, obs. CABANNES).

Fig. 2. — Angiome kystique de l'orbite hôpital Saint-André, service du professeur BAUR, obs. du professeur agrégé CABANNES) (1).

Enfant de 8 ans, présentant depuis sa naissance de l'exophtalmie à gauche ; à deux reprises, la première fois il y a deux ou trois ans, la seconde il y a quinze jours, la paupière supérieure gauche a fortement gonflé. Le tiers interne de la paupière est soulevé par une saillie translucide. L'exophtalmie est irréductible.

L'examen histologique, fait par SABRAZÈS, démontre qu'il s'agit d'un angio-fibrome avec prédominance de tissu fibreux sur les ectasies sanguines et association de lymphangiectasie.

(1) Voir thèse BERNATTENE, Bordeaux, 1903. Des Transformations anatomiques des angiomes de l'orbite

PLANCHE II

FIG. 1. — Angiome de la paupière et de l'orbite (hôpital des Enfants, obs. CABANNES).

FIG. 2. — Angiome kystique de l'orbite (hôpital Saint-André, service du professeur. BADAL, obs. du professeur agrégé CABANNES) (1).

Enfant de 8 ans, présentant depuis sa naissance de l'exophtalmie à gauche ; à deux reprises, la première fois il y a deux ou trois ans, la seconde il y a quinze jours, la paupière supérieure gauche a fortement gonflé. Le tiers interne de la paupière est soulevé par une saillie translucide. L'exophtalmie est irréductible.

L'examen histologique, fait par SABRAZÈS, démontre qu'il s'agit d'un angio-fibrome avec prédominance de tissu fibreux sur les ectasies sanguines et association de lymphangiectasie.

(1) Voir thèse ERNAUTÈNE, Bordeaux, 1903. *Des Transformations anatomiques des angiomes de l'orbite.*

FIG. 1.

FIG. 2.

G. STEINHEIL, Éditeur.

Obs. — Il s'agit dans ce fait d'une jeune fille de 23 ans, dont l'œil avait été détruit par l'évolution spontanée du néoplasme ; le globe avait été repoussé du côté interne de l'orbite et ne formait plus qu'une plaque fibreuse irrégulière, représentant la sclérotique et la choroïde ratatinées. L'angiome s'était transformé en un fibrome caverneux farci d'éléments mélaniques et donnant à l'examen histologique la sensation d'un néoplasme choroïdien (Poncet).

A la palpation, on constate que la consistance de la tumeur est ferme, sans dureté, et élastique dans la forme caverneuse. Cependant, même dans ce cas, elle peut être quelquefois mollasse, comme dans les observations de Brunschwig (62) et de Feuer (67). Mais la mollesse de la consistance est surtout un signe qui appartient à l'angiome simple.

Ce dernier est toujours *mal limité;* il n'en est pas de même dans la forme caverneuse, dont il est toujours facile d'apprécier les rapports avec le squelette et le globe oculaire, du moins dans les parties accessibles à la palpation. Ces rapports sont d'ailleurs variables. L'angiome caverneux étant très souvent encapsulé, il est, par cela même, très souvent indépendant des parties voisines. Il nous est cependant facile de trouver des exemples du contraire : dans l'observation de Campart (54), la tumeur adhérait au droit externe ; dans celle de de Wecker (25), au globe oculaire, qu'on fut obligé d'énucléer avec elle.

Certains auteurs admettent, comme signe précieux de diagnostic, *la compressibilité.* D'après Berlin, ce symptôme ne serait pas absolument caractéristique. D'une part, dit-il, « dans l'angiome simple, excepté dans la forme lipomateuse, il semble qu'il n'y ait pas de compressibilité notable, si bien que ce signe semblerait se rapporter plutôt à l'angiome caverneux ; mais, d'autre part, il faut considérer que toutes les tumeurs caverneuses de l'orbite ne sont point compressibles [exemples : les cas de Brunschwig (62), d'Ahrens (63)], et que ce signe appartient aussi à d'autres tumeurs de l'orbite, telles que l'encéphalocèle ».

On a signalé également *la fluctuation* : Ricci (24), par exemple, trompé par ce signe, crut d'abord avoir affaire à un kyste hydatique ; Brinken (56) l'observa aussi.

D'après Berlin, ce symptôme est exceptionnel. Pour nous il n'est pas aussi rare que le dit cet auteur ; mais nous devons convenir que son

absence est plus fréquente que sa présence, à peu près dans la proportion de 2/4. Elle est évidemment en rapport avec le plus ou moins de développement des aréoles et des travées conjonctives.

Nous avons observé un fait d'angiome orbitaire dans lequel le développement des cavités vasculaires était tel que la tumeur, très fluctuante, très volumineuse et très apparente au-dessus de l'œil repoussé en bas et en dehors, était presque réduite à une simple poche pleine de sang veineux.

On trouvera plus loin (p. 223) ce fait intéressant au point de vue pathogénique et thérapeutique.

Il n'existe pas de *pulsations* dans l'angiome simple de l'orbite. Jusqu'à présent non plus, on n'a pu trouver avec certitude leur existence dans les tumeurs caverneuses. Dans les 54 cas de Berlin, nous ne les trouvons signalées que 3 fois, dans une observation de Velpeau (8), une de Walton (11) et une de Morton (28). La tumeur *érectile artérielle* de Velpeau nous semble être simplement une tumeur anévrismale ; on y percevait, à l'auscultation, un *bruit de forge* qui cessait, de même que les pulsations, par la compression de la carotide. Dans les deux autres cas, il nous semble aussi, comme à Berlin, que le diagnostic anatomique n'est pas certain. Walton lui-même prétend n'avoir perçu avec certitude aucune pulsation ; mais ses assistants les auraient remarquées. Dans le cas décrit par Morton, les pulsations s'accompagnaient d'un bruit systolique. « Il se peut, dit Berlin, que dans ces deux derniers cas il s'agisse d'une encéphalocèle ou d'une combinaison de l'encéphalocèle avec l'angiome. Il y a maintes raisons pour confirmer cette supposition : la congénitalité de la tumeur, son siège au lieu de prédilection de l'encéphalocèle, dans l'angle interne de l'œil et, notamment dans le cas de Walton, l'asymétrie congénitale du visage. »

Dans les cas d'angiome caverneux bien constatés anatomiquement, on n'a jamais trouvé de pulsations. Nous savons bien qu'elles se produisent parfois, ainsi que les mouvements d'expansion et les bruits de souffle, dans les angiomes des autres parties du corps, lorsque l'affection s'accompagne d'une dilatation des artères voisines, mais il faut que ces artères soient volumineuses et que leur dilatation soit assez importante.

« En tout cas, les pulsations, lorsqu'on les observe dans les tumeurs de l'orbite, sont un symptôme excessivement rare, qui, vu sa présence prépondérante dans d'autres maladies orbitaires, ne peut être utilisé pour le diagnostic de l'angiome caverneux » (Berlin).

Nous serons plus catégorique, nous pensons que les bruits de souffle ou de forge, signalés par certains auteurs, n'existent pas dans le véritable angiome de l'orbite. Dans les cas où on les a observés [Carron du Villards (15)], il s'agissait d'autre chose que d'un angiome. Dans les faits où le microscope est venu démontrer la structure caverneuse de la tumeur, nous voyons constamment signalée, au contraire, la non existence de ces bruits.

Quelques observations [Campart (54), Walther (66), etc.] nous montrent qu'on peut tirer de la ponction exploratrice un renseignement important sur la nature de la tumeur. Cette ponction, en effet, donne un liquide *roussâtre*, plus ou moins *sanguinolent*, que l'on pourrait examiner au microscope pour y constater la présence de globules rouges.

L'*examen ophtalmoscopique* donnera des résultats variables, suivant le développement, la consistance et le siège de l'angiome orbitaire. Si la tumeur est encore peu développée, et n'exerce aucune compression sur les vaisseaux et les nerfs de la région, le fond de l'œil pourra être *absolument normal* [observations de Camuset (45), Dolgenkow (60), Bock (65), etc.]. Mais lorsqu'elle a acquis un certain volume, lorsque sa consistance est assez dure, et qu'ainsi elle comprime les vaisseaux et les nerfs de l'orbite, on peut observer de la dilatation et de la flexuosité des veines de la rétine (observation de Knapp), un amincissement des artères (observation de de Wecker), une suffusion séreuse péri-vasculaire (observation de Capdeville) et enfin de la névrite optique, caractérisée par l'atrophie de la papille et de la rétine, indices de la compression subie par le nerf optique.

La réaction pupillaire à la lumière et à l'accommodation peut rester normale (observation de Camuset), mais assez souvent aussi elle est influencée; la pupille devient paresseuse [Usher (75)], ou même incapable de toute contraction [Holmes (32)].

Enfin, *le champ visuel* peut aussi subir des modifications. Chez un ma-

lade de de Wecker, il était notablement rétréci; dans un cas de Knapp il présentait un scotome central.

2° Symptomes subjectifs. — L'un des symptômes subjectifs les plus importants est la *diminution graduelle de l'acuité visuelle* sous l'influence de la compression exercée par la tumeur sur le nerf optique. Ce trouble de la vision est excessivement fréquent, pour ne pas dire constant, surtout dans la forme caverneuse. Sur 24 cas où ce symptôme est noté, nous trouvons en effet :

Diminution plus ou moins marquée.	20 fois.
Abolition	2 fois.
Intégrité conservée	2 fois seulement.

Un autre symptôme habituel est *l'absence de douleur*. Berlin ne signale que deux cas dans lesquels la douleur avait été observée; ce sont ceux de Jeaffreson (29) et de Horner (33); mais dans le premier elle était légère et passagère et, dans le second, elle n'apparut que dans les dernières années du développement de la tumeur, après quinze ans d'indolence absolue. Depuis, ce fait a été observé six fois : le malade de Capdeville fut pris, après quinze ans, de douleurs faibles et fugaces; celui de de Wecker ne présenta que des douleurs provoquées; chez celui de Panas, elles n'ont apparu qu'après un traumatisme ayant amené la fonte de l'œil, et ne peuvent, par conséquent, être attribuées à la présence du néoplasme. Dans les observations de Dolgenkof et de Defrège (73), elles ne se produisent que quand la turgescence de la tumeur exagère l'exophtalmie.

Enfin, un de nos malades personnels présentait des douleurs spontanées et provoquées, à forme névralgique, parties du grand angle de l'orbite; mais elles n'avaient commencé que depuis un mois, alors que le néoplasme datait de la naissance. De ces faits nous pouvons donc conclure que l'angiome de l'orbite n'est douloureux que d'une façon exceptionnelle; que, quand la douleur apparaît après de longues années, elle est le plus souvent légère, ou peut s'expliquer par l'exagération de l'exophtalmie.

De Græfe, Berlin ont signalé un troisième symptôme important : l'*in-*

tégrité, longtemps conservée, du jeu des muscles de l'œil. Si nous consultons les observations dans lesquelles on a noté l'état de la mobilité du bulbe dans cette affection, nous voyons, en effet, cette mobilité conservée dans 70 p. 100 des cas, plus ou moins diminuée, dans tous les sens ou dans un seul, 20 fois sur 100 ; et abolie 10 fois seulement. Berlin explique cette conservation habituelle de la mobilité par la prédominance du siège de la tumeur dans l'entonnoir musculaire, et par la lenteur de son développement.

Nous avons recherché quels sont le siège et le volume du néoplasme dans celles de nos observations où la mobilité était abolie. Dans celle de Neese (74), il était de la grosseur d'une pomme, et son siège n'est pas indiqué ; l'auteur attribue l'immobilité du globe oculaire à la richesse de la tumeur en tissu fibreux. L'angiome, observé par de Wecker, avait atteint le volume d'un œuf et contracté des adhérences avec l'œil et le plafond de l'orbite. On dut faire l'énucléation du bulbe. Le siège de la tumeur n'est pas nettement indiqué.

On trouve enfin signalés, comme des caractères non constants, la diplopie et le strabisme.

A ces nombreux symptômes, il convient d'en ajouter deux autres : la *marche lente* de l'affection et *la conservation de la santé générale.*

Si nous consultons nos observations, nous voyons, en effet, les malades supporter leur affection de longues années : huit, dix, douze, quinze ans et quelquefois plus, avant que l'exagération de l'exophtalmie ou l'apparition de quelques douleurs ne les forcent à s'adresser au chirurgien. Quelquefois, cependant, la tumeur, qui pendant très longtemps était restée presque stationnaire, peut, sous l'influence de causes inconnues, présenter tout à coup une marche rapide. Tel est le cas du malade de Van Duyse, qui, âgé de 25 ans et porteur d'un angiome congénital, avait vu cette affection prendre, depuis cinq mois, un développement considérable. Un malade de Knapp vit aussi une aggravation se produire, surtout dans les cinq dernières années. D'après Nélaton, la période des règles chez les femmes serait souvent marquée par des progrès rapides ; mais nous n'avons trouvé ce fait signalé dans aucune des observations que nous avons réunies.

On peut quelquefois aussi observer un phénomène opposé; la tumeur s'accroît tout d'abord avec rapidité, puis au bout de quelques semaines, ou même quelques années, son évolution se ralentit et prend la marche lente, habituelle à ce genre de tumeur. C'est ce que nous voyons se produire chez le malade de Lawson (30) : l'affection, congénitale, présenta un développement rapide pendant les trois premières années, puis se ralentit. Le malade avait 19 ans lorsqu'il vint consulter l'auteur.

Disons enfin qu'on n'observe pas d'engorgement des ganglions lymphatiques et que la conservation du bon état général est notée par presque tous les observateurs.

On a remarqué quelquefois la coïncidence de l'angiome de l'orbite avec quelques autres affections de cette région. Citons tout d'abord l'encéphalocèle, soupçonnée par Berlin dans les cas de Walton (11) et de Morton. Œttingen (37) pense qu'une portion de la tumeur observée par lui était formée par une hernie des méninges, remplie par le liquide céphalo-rachidien. Holmes (32) a opéré une femme chez laquelle la tumeur caverneuse s'était développée derrière un kyste de l'orbite.

Signalons aussi la coïncidence, avec l'angiome, de l'hypertrophie du corps thyroïde [Eloui (46)].

Nous n'avons trouvé notée que très rarement la *transformation cancéreuse* de l'angiome de l'orbite; il en était peut-être ainsi dans une observation de Dupuytren, encore l'auteur ne l'affirme-t-il pas. Sokoof (76) en cite un cas qui serait plus certain; et il en existe un troisième fait appartenant à Panas (53).

Enfin quelques observations nous prouvent que la tumeur caverneuse orbitaire peut donner lieu à des phénomènes inflammatoires. Celles de Brunschvig (62) et de Panas (64) en sont des exemples. Cette dernière est surtout remarquable par ce fait que l'inflammation se déclara dans le cours d'une fièvre typhoïde; dans le pus de l'abcès qui s'était formé au centre de l'angiome on trouva des bacilles d'Eberth.

Résumant en quelques mots ce qui a été dit dans ce chapitre, nous pouvons conclure que les principaux symptômes de l'angiome de l'orbite sont :

L'*exophtalmie*, avec diminution fréquente de l'acuité visuelle, la

consistance *ferme* et *élastique* de la tumeur quand elle est caverneuse, l'*intégrité* longtemps conservée *du jeu des muscles de l'œil*, la *croissance lente*, l'*absence de douleurs* et, enfin, la *conservation de la santé générale*.

Diagnostic. — Les tumeurs malignes de l'orbite seront d'emblée éliminées par la marche lente de l'affection qui nous occupe, sa congénitalité, l'absence de retentissement sur l'état général ; mais la question du diagnostic pourra se poser avec certaines tumeurs bénignes de l'orbite, notamment le fibrome, le lipome, les exostoses, et surtout les kystes et les tumeurs anévrismales.

Le *lipome* peut facilement donner lieu à une erreur, car, pour lui, comme pour les tumeurs angiomateuses, l'accroissement est lent, sans douleurs ; la consistance est à peu près la même et le lipome, comme l'angiome, peut être congénital. La confusion est d'autant plus facile que certains angiomes peuvent subir la transformation adipeuse; il est même probable qu'un certain nombre de lipomes congénitaux ne sont que des tumeurs érectiles transformées ; d'autre part, il convient de signaler que le tissu adipeux est un terrain favorable au processus angiomateux et que de là peuvent naître des confusions qui, à vrai dire, n'ont pas grande importance au point de vue thérapeutique.

L'angiome peut aussi facilement simuler un *fibrome* qu'un lipome ; c'est là ce qui s'était produit dans notre cas, où l'affection avait absolument l'aspect d'un petit fibrome enkysté, mobile dans le tissu cellulaire de l'orbite.

Cette transformation fibreuse de l'angiome peut résulter d'une sorte d'inflammation du tissu interposé aux capillaires ; cette nouvelle formation de tissu fibreux est d'ailleurs un véritable processus curatif spontané. Le diagnostic, en pareil cas, est vraiment difficile et ne mérite guère d'être approfondi.

Plus facile est celui de l'angiome avec l'*ostéome orbitaire*. Celui-ci se présente avec une dureté excessive, une adhérence souvent large au squelette, une immobilité complète, signes absolument différents de ceux de l'angiome, mais en revanche le diagnostic avec un groupe nombreux de tumeurs bénignes est vraiment difficile.

Tout d'abord, il convient de remarquer que l'angiome peut subir la *transformation kystique*, vraisemblablement due, comme l'a indiqué, le premier, Holmes Coote, à l'isolement d'un segment vasculaire et à sa dilatation consécutive ; peut-être, dans certains cas, se forme-t-il des kystes en dehors des vaisseaux qui se mettent secondairement, par usure de leurs parois, en communication avec ces vaisseaux ; quoi qu'il en soit, l'angiome kystique peut, on le conçoit sans peine, facilement en imposer pour un kyste simple.

Mais, même lorsque l'angiome est pur, non dégénéré, la confusion avec les kystes est facile.

Souvent *les kystes*, même superficiels, ne laissent percevoir, quand ils sont très distendus, aucune fluctuation ; les kystes dermoïdes notamment, avec leur marche lente, leur consistance mollasse, prêtent beaucoup à l'erreur ; on l'évitera en remarquant que la tumeur dermoïde est irréductible, tandis que l'angiome change de volume sous l'influence d'une pression soutenue. Les kystes hydatiques seront différenciés pour la même raison et aussi parce qu'ils s'accompagnent souvent de douleurs orbitaires et circumorbitaires. La ponction exploratrice, pratiquée avec précaution, sera en pareille circonstance très utile et fixera le chirurgien sur la nature de la tumeur et de son contenu.

La *méningocèle* et l'*encéphalocèle* embarrasseront le clinicien par leur congénitalité, leur indolence, la possibilité qu'elles présentent de se tendre sous l'influence des efforts ; on se rappellera que l'encéphalocèle est réductible comme l'angiome, mais que la pression qu'on exerce à son niveau entraîne des phénomènes de compression cérébrale.

Le siège de l'affection n'aidera pas beaucoup au diagnostic, car l'angiome, ainsi que la hernie des méninges et de l'encéphale, ont pour siège d'élection l'angle interne de l'orbite. Si nous ajoutons à cela que l'angiome orbitaire et l'encéphalocèle peuvent coexister, on comprendra mieux encore les difficultés, parfois insurmontables, de ce diagnostic.

Après les traumatismes orbitaires, il peut se produire dans la région des *hématomes enkystés* en imposant pour des angiomes ; les commémoratifs, l'ecchymose sous-conjonctivale et palpébrale seront ici d'un grand secours.

Après avoir reconnu la présence d'un angiome, il faudra s'appliquer à en préciser *le siège*. C'est l'exophtalmie et sa direction qui guideront alors le clinicien ; il faut s'attendre surtout à l'exophtalmie directe, puisque la tumeur a son siège d'élection dans l'entonnoir musculaire ; mais le fait n'est pas constant, puisque nombre d'angiomes ont été constatés en dehors de l'entonnoir. L'exophtalmie se produit alors dans une direction variable avec le siège du mal.

Pronostic. — Le pronostic n'est pas grave à proprement parler, car l'affection peut être tolérée pendant longtemps sans entraîner d'accidents fâcheux et, d'autre part, le traitement chirurgical rationnel donne généralement les meilleurs résultats. Abandonné à lui-même l'angiome de l'orbite reste une tumeur bénigne, ne retentissant jamais sur l'état général. Les seuls accidents qu'elle entraîne sont dus à la compression du contenu orbitaire ou du globe de l'œil lui-même.

Anatomie pathologique. — Paul Broca divisait les angiomes en *artériels* et *veineux* ; cette classification, basée sur la couleur des angiomes, n'a aucune raison d'être ; dans les tumeurs érectiles, dites veineuses, la coloration violacée de ces tumeurs ne signifie qu'une chose, c'est que le sang y circule lentement et qu'il se surcharge d'acide carbonique ; elle ne prouve en aucune façon la prédominance du système veineux sur le système artériel ; de même l'aspect rouge vif de certains angiomes n'en implique pas du tout la structure artérielle ; cet aspect tient simplement à ce que la circulation est rapide ; un véritable angiome est toujours une tumeur érectile, formée par des capillaires, dans lesquels la circulation est tantôt rapide, tantôt lente.

La bonne classification des angiomes a été donnée par Virchow ; les angiomes sont *simples* ou *caverneux* ; ce sont ces deux variétés anatomiques qu'il faut étudier dans l'orbite. C'est d'ailleurs la division qui a été adoptée par la plupart des auteurs, notamment par Cornil et Ranvier.

Angiome simple. — Cette variété consiste essentiellement en une réunion de capillaires élargis et flexueux ; les vaisseaux se dilatent à l'excès

en largeur et en longueur, s'enchevêtrent, se pelotonnent. Il est probable que la multiplication des capillaires s'opère par bourgeonnement des parois vasculaires, encore que la démonstration de ce fait n'en ait pas été donnée. Peut-être y a-t-il aussi des cellules vaso-formatives analogues à celles que Malassez a décrites dans les tumeurs pulsatiles des os.

L'angiome simple est habituellement *sans capsule*, sans limites précises, dans l'orbite comme dans les autres parties de l'économie ; il est évident qu'il s'y présente également avec les caractères histologiques ordinaires, mais, à vrai dire, dans les observations que nous avons recueillies, il y a très peu d'examen anatomo-pathologique sérieux.

La seule observation qui, à ce point de vue, présente beaucoup d'intérêt est celle de Van Duyse (55) ; encore devons-nous faire quelques réserves en la rangeant dans la catégorie des angiomes simples, car on y trouvait les premières phases de la transformation caverneuse. L'examen histologique démontra à Van Duyse que cet angiome télangiectasique lipomatode de l'orbite avait la ressemblance la plus frappante avec l'angiome simple sous-cutané, circonscrit, se développant aux dépens des capillaires du tissu adipeux sous-cutané. Cette dernière variété ne se complique pas de nævus de la peau, et la tumeur orbitaire en question était remarquable par l'absence de nævus des paupières. De même, ajoute Van Duyse, que la tumeur érectile sous-cutanée possède tous les caractères ordinairement assignés aux fibro-lipomes et se laisse facilement enlever sans hémorragie notable, en raison de son indépendance avec les vaisseaux, de même l'angiome simple de l'orbite est très facile à confondre avec une tumeur graisseuse et peut être enlevé sans difficulté.

Angiomes caverneux. — Les faits d'angiomes caverneux de l'orbite sont beaucoup plus nombreux que les angiomes simples, et pour eux les examens anatomo-pathologiques abondent.

Nous placerons ici l'observation, qui nous est personnelle, au sujet de laquelle nous avons pu faire un examen histologique attentif.

Obs. — *Angiome caverneux de l'orbite.* — B..., 35 ans, de Saint-Denis-de-Piles

(Gironde), vient nous consulter le 29 mai 1897 pour une tumeur du grand angle de l'orbite droit, qu'il porte depuis sa naissance, et dont il souffre depuis quelques mois.

Les antécédents héréditaires de ce malade ne révèlent rien de particulier : aucune diathèse, ses parents sont de vigoureux cultivateurs, jouissant encore d'une parfaite santé.

Les antécédents personnels sont également très bons : il n'y a ni syphilis, ni arthritisme, ni diathèse quelconque incriminable dans son cas.

Il n'est atteint d'aucune affection congénitale. L'appareil de la vision est d'une intégrité parfaite ; de chaque côté, l'acuité est égale à l'unité ; l'examen ophtalmométrique révèle une emmétropie des deux yeux.

A aucune époque, ce sujet n'a reçu, dans la région dont il souffre actuellement, de traumatisme appréciable.

La petite tumeur pour laquelle il vient réclamer nos soins existe depuis la naissance, mais elle n'a été douloureuse que depuis 1 mois environ. De tout temps, ce malade a senti, dans le grand angle de l'œil, un petit nodule assez dur, très mobile, fuyant dans l'orbite sous la pression du doigt et capable, sous l'influence d'un effort brusque d'augmenter un peu de volume et de devenir plus saillant.

La coloration de la peau dans cette région n'a jamais été altérée.

Ce malade n'a, d'ailleurs, jamais consulté personne pour cette affection, d'allure très bénigne, qui ne lui donnait aucune inquiétude.

Au commencement de mai 1897, sans cause apparente, cette tumeur est devenue douloureuse à la pression et spontanément ; des douleurs à forme névralgique, parties du grand angle de l'orbite, incommodent depuis cette époque presque constamment le sujet, qui, ne pouvant plus se livrer à ses travaux agricoles habituels, s'est décidé à se faire extirper ce petit néoplasme qu'il considère lui-même comme la cause évidente de ses souffrances.

L'examen du grand angle de l'œil droit nous permet en effet de reconnaître la présence d'une petite tumeur, grosse comme une très petite amande, mobile sous le doigt, au point qu'il est possible, tantôt de l'enfoncer dans l'intérieur de l'orbite jusqu'à l'y faire disparaître, tantôt, en passant le doigt derrière elle, de l'attirer vers la peau et de la rendre immédiatement sous-cutanée. En réalité, le siège de l'affection est dans le tissu cellulaire profond, c'est-à-dire que la tumeur est placée derrière le ligament suspenseur de la paupière, dans le tissu cellulaire même de l'orbite. Il ne s'agit donc point, par conséquent, dans ce cas, d'une affection palpébrale, mais d'une affection orbitaire. D'ailleurs, cette tumeur, sans adhérer en aucune façon au périoste orbitaire, est à son contact, et la capsule fibreuse qui l'environne est certainement en relation, par des filaments lâches, avec le feuillet périostique de l'orbite.

La région dans laquelle est né ce néoplasme est exactement celle de la poulie du grand oblique.

Ainsi que nous l'avons dit, cette tumeur est douloureuse au toucher ; cependant la palpation en est possible et même facile. Elle permet d'apprécier exactement sa consistance, qui est assez dure, sa surface, qui est légèrement bosselée, et la possibilité d'en diminuer le volume par une pression continue. Sans difficulté, on peut saisir la tumeur entre deux doigts et se rendre ainsi bien compte qu'elle n'est le siège d'aucun battement.

Il n'est pas possible, étant donnée la profondeur de cette tumeur, d'apprécier sa colo-

ration propre ; pour l'amener sous la peau, il faut l'étreindre fortement et la vider de son contenu, de telle sorte que, lorsqu'elle est devenue ainsi artificiellement sous-cutanée, elle a perdu sa couleur normale.

L'examen attentif du malade ne révèle aucun autre désordre que celui-là.

Le diagnostic porté est celui d'*angiome caverneux congénital.*

L'extirpation de ce néoplasme a été faite par nous le 27 mai 1897, à l'aide d'une large incision, mettant à nu le corps du délit et permettant de l'attirer immédiatement avec une érigne. Quelques coups de sonde cannelée et un coup de ciseaux terminent l'opération, dont la seule difficulté consistait à ne pas léser le grand oblique et sa poulie.

Au moment de l'excision, une quantité assez grande de sang s'est écoulée, mais il a suffi d'une injection antiseptique froide pour supprimer l'hémorragie. La réunion par

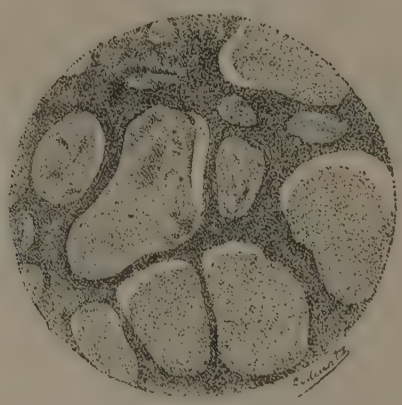

Fig. 45. — Angiome caverneux de l'orbite.

première intention, sans drainage, a été facilement obtenue, et 8 jours après le malade quittait le service complètement guéri.

Examen anatomique. — La pièce a été examinée dans le laboratoire des Cliniques de la Faculté de médecine.

Macroscopiquement, elle se présente sous la forme d'un nodule fibromateux, gros comme un haricot. Ce nodule représente la tumeur tout entière, vide du sang qu'elle contenait.

La coupe permet de constater à l'œil nu, dans l'intérieur du tissu, des cavités rondes, ovales, rubannées, communiquant ou ne communiquant pas les unes avec les autres ; elle se présente, en un mot, comme le faisait prévoir le diagnostic d'*angiome caverneux*.

L'examen microscopique démontre deux choses :

1° L'existence d'une capsule fibreuse autour du néoplasme ;

2° Dans le néoplasme, des lacs sanguins de toutes dimensions et de toutes formes.

1° *Capsule.* — Cette capsule est en contact avec le tissu adipeux de l'orbite, dont on

trouve des vestiges sur sa partie externe. Elle est d'ailleurs d'une épaisseur irrégulière, ici composée de plusieurs feuillets superposés, là réduite à quelques fibrilles conjonctives.

Par sa face externe, elle est en contact, ainsi que nous l'avons dit, avec le tissu adipeux de l'orbite ; par sa face interne, elle envoie des cloisons qui se continuent directement avec les travées fibreuses qui séparent les cavités de l'angiome.

2° *Lacs sanguins.* — Ils sont remarquables par ce fait que presque tous sont farcis de globules rouges, comme si, pendant l'opération et après elle, par les manipulations qu'a subies la tumeur, le contenu de l'angiome n'avait pas été exprimé. Il faut expliquer cette particularité par l'élasticité des parois des alvéoles, élasticité qui leur a permis de se contracter sur ce qui reste de leur contenu. Ce contenu, d'ailleurs, est exclusivement composé de sang pur, non altéré, et ne méritant pas ici une plus longue description.

La figure ci-jointe (fig. 45) fera comprendre au lecteur les dimensions relatives et les dispositions générales des cavités de cet angiome.

L'angiome caverneux se présente sous la forme d'une tumeur arrondie ou oblongue, à surface plus ou moins bosselée, bien circonscrite, et généralement encapsulée. Un tel exemple, avec un examen histologique complet, en a été rapporté dernièrement par Polignani.

L'examen histologique montra à notre confrère italien que la tumeur contenait d'innombrables cavités remplies de sang, chacune bien séparée de ses voisines par du tissu conjonctif. Les cavités hématiques ou espaces caverneux ainsi formés sont de grandeur variable, les cavités les plus grandes à la périphérie ; elles contiennent du sang normal, globules blancs et rouges bien conservés.

Notre cas était analogue à celui de Polignani (71) au point de vue de la structure, et nous pourrions citer ici une assez grande quantité de faits analogues.

Le *volume* de l'angiome caverneux peut varier de celui d'un pois à celui d'une pomme. Le plus volumineux a été publié par Neese (74); il mesurait 6 centimètres de diamètre et présentait une dureté analogue à celle du cartilage, tant il était riche en tissu fibreux. Dans notre cas, la tumeur était beaucoup moins grosse, mais aussi dure que dans le cas de Neese ; elle donnait au toucher la sensation d'un fibrome. La figure 46 montre le grand développement que prend parfois l'angiome caverneux.

L'angiome caverneux laisse, à la coupe, s'échapper une certaine quantité de sang, pendant que le néoplasme diminue notablement de volume ; à l'œil nu, on aperçoit à la périphérie *une capsule* d'une épaisseur variable,

et à l'intérieur des *alvéoles* de toutes dimensions, limités par des cloisons irrégulièrement entrecroisées. Dans son cas, Hodges (23) dit que la tumeur ressemblait au pénis et se distendait, par l'insufflation, comme un poumon emphysémateux. Cette tumeur était d'ailleurs, comme toujours, enfermée dans une forte capsule où on ne découvrait à l'œil nu la pénétration d'aucun vaisseau.

Dans l'angiome caverneux, plus encore que dans l'angiome simple,



Fig. 46. — Angiome caverneux de l'orbite (Maitland-Ramsay).

on découvre à l'œil nu, et sous le couteau, très souvent des *concrétions calcaires* ou *phlébolithes*, de volume variable. Dans une observation de Samelsohn ces phlébolithes avaient été reconnues, sur le malade, avant l'intervention. Lorsque la tumeur était réduite sous la pression du doigt, on sentait un cordon dur qu'on pouvait suivre assez loin de l'orbite. La tumeur semblait fixée à sa partie antérieure par un cordon latéral et on sentait à ce niveau des corps durs et mobiles dont l'examen anatomique démontra la nature phlébolithique. De Græfe et quelques autres auteurs signalent dans leurs observations les mêmes particularités.

Au point de vue histologique, l'angiome caverneux présente à considérer : 1° la capsule ; 2° les travées limitant les alvéoles ; 3° le contenu des alvéoles.

1° *Capsule.* — Les angiomes caverneux de l'orbite sont généralement bien encapsulés (fig. 47), et c'est là un fait très important au point de vue du traitement. Polignani a noté avec soin, dans son cas où la tumeur était bilobée, une capsule propre, et pour la masse de la tumeur une capsule

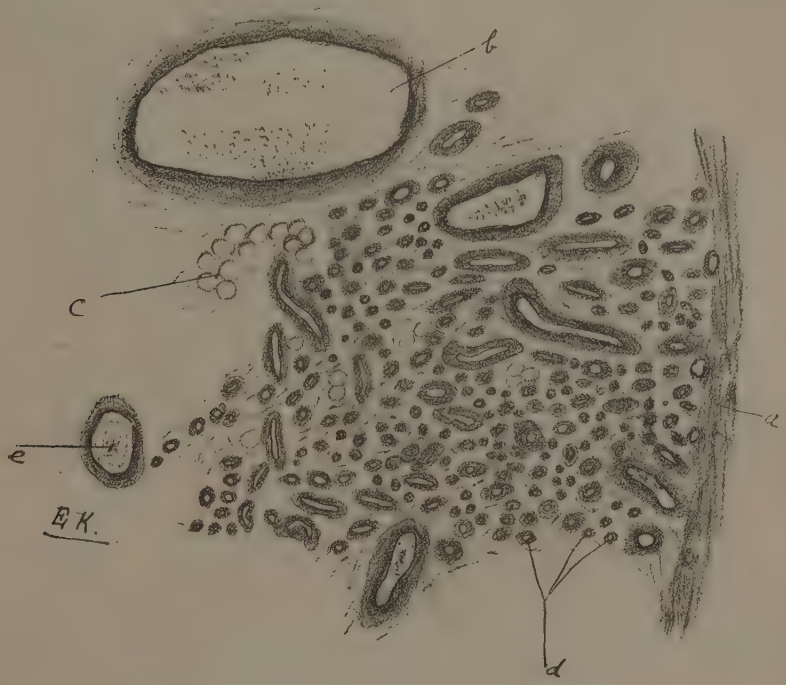

Fig. 47. — Angiome encapsulé de l'orbite (Kalt).

a, capsule de la tumeur ; — *b*, gros vaisseau central de 1/2 mm. ; — *c*, vésicules adipeuses ; — *d*, petites veines ; — *e*, veines moyennes.

d'ensemble. La présence de cette capsule fait des angiomes caverneux une tumeur absolument circonscrite, ainsi que déjà l'avaient remarqué Dieulafoy et Carron du Villards dans leurs observations anciennes. Il en était ainsi dans notre cas personnel, où la tumeur, bien limitée, était mobile dans le tissu graisseux de l'orbite.

Cette capsule est composée de lamelles concentriques, plus ou moins épaisses, sur lesquelles viennent s'appuyer les cloisons connectives qui

limitent les alvéoles. Eloui est un des auteurs qui ont le mieux décrit cette tunique fibreuse de l'angiome caverneux (fig. 48).

« Cette membrane d'enveloppe, dit-il, est composée d'un certain nombre de lamelles de tissu conjonctif concentriques, entrecroisées par d'autres lamelles qui les coupent sous des angles différents. Ces lamelles, dont la disposition rappelle celles de la cornée, sont constituées de faisceaux connectifs, vaguement striés, interceptant entre elles des cellules connectives ; le tout plongé dans une substance homogène, transparente. A la partie la plus interne de cette membrane les faisceaux de tissu conjonctif sont infiltrés par des granulations plus ou moins fines, quelquefois réunies sous forme de plaques. Ces granulations tranchent par leur réfringence et leur coloration jaune, due à l'acide picrique, sur le reste des faisceaux conjonctifs colorés en rose par le carmin.

« Outre ces granulations nous avons reconnu des fibres transparentes homogènes, souvent fines, à contours réguliers. Quelques-unes sont devenues jaunes sous l'influence de l'acide picrique ; ces éléments sont de nature élastique. Au milieu de ce feutrage sont de rares vaisseaux, des capillaires pour la plupart.

« Les travées sont formées de tissu conjonctif fibreux, nettement strié, avec ses cellules connectives et du tissu élastique abondant, surtout autour des espaces caverneux, où il forme un réseau serré, à fibres fines. Pas de substance fondamentale, ni de granulations. On y trouve également des éléments adipeux et des fibres musculaires lisses » (Eloui).

2° *Travées limitant les alvéoles.* — Comme la tunique périphérique, les travées sont constituées par du tissu conjonctif et du tissu élastique. Campart a insisté dans son observation sur la présence de ce dernier tissu et il a signalé, en outre des travées lamineuses, une multitude de granulations de pigment hématique, que Panas a également rencontrées. Ces granulations se forment là, comme dans les tumeurs vasculaires, aux dépens des globules rouges usés, extravasés, subissant au milieu des tissus la dégénérescence spéciale qui les transforme en une variété très commune de pigment.

Les parois de l'alvéole sont composées d'une rangée de cellules endothéliales venant doubler une tunique hyaline ou légèrement striée, par-

fois parsemée çà et là de cellules rondes. Cet endothélium peut être rempli de granulations pigmentaires, situées autour du noyau, au milieu du protoplasma (Panas).

Ajoutons que, dans un angiome de l'orbite présenté en 1898 à la

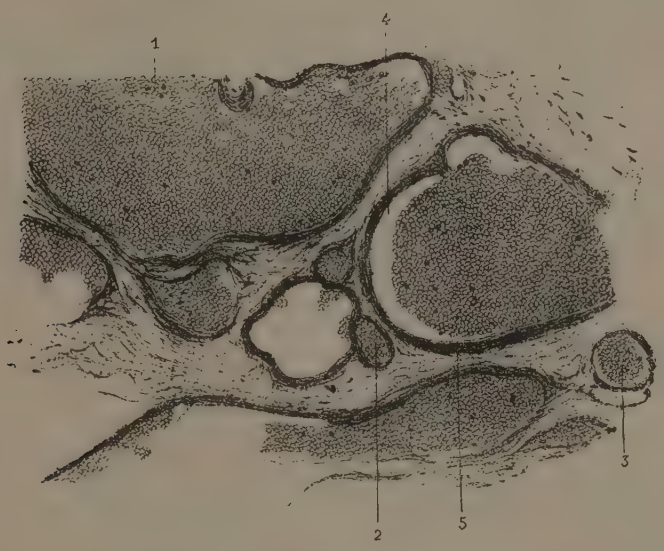

Fig. 48. — Angiome caverneux enkysté de l'orbite (Eloui).

1, énorme espace caverneux rempli de globules sanguins ; — 2, petit espace ayant la structure et à peu près la dimension d'un capillaire ; — 3, petit espace dont la paroi est formée de deux rangées de cellules épithéliales.

Société anatomo-pathologique de Bruxelles, Coppez a décrit de nombreuses fibres musculaires lisses.

3° *Contenu des alvéoles.* — Les alvéoles renferment, en quantité variable, du *sang pur* à propos duquel Cornil et Ranvier ont fait une remarque importante, c'est qu'il existe peu de globules blancs au milieu des globules rouges, ce qui semble indiquer une circulation très active.

Cette remarque de Cornil et Ranvier doit s'entendre de l'angiome en général ; à propos de l'angiome orbitaire nous n'avons à signaler que le fait constaté par Eloui, à savoir que les globules blancs étaient épars dans la masse sanguine, au lieu d'être à la périphérie, comme dans les capillaires.

Les alvéoles sont tantôt à moitié vides, tantôt farcis de globules. Dans notre cas, dont on a lu l'observation plus haut, les lacs sanguins étaient tous absolument remplis de globules, comme si pendant l'opération et après elle, par les manipulations qu'avait subies la tumeur, le contenu de l'angiome n'avait pas été exprimé.

Il faut expliquer cette particularité par l'élasticité des parois et des alvéoles, élasticité qui leur a permis de se contracter sur ce qui restait de leur contenu.

Nous en aurons fini avec l'anatomie pathologique de l'angiome orbitaire quand nous aurons signalé les diverses transformations ou dégénérescences qu'il peut subir et qui sont décrites dans les observations publiées. Nous notons en premier lieu l'*angiome lipomateux*, dont parlent Ahrens (63) et Van Duyse (55). « La tumeur, dit ce dernier auteur en analysant son observation, est un angiome simple, lipomatode, extrêmement riche en tissu graisseux, analogue aux angiomes circonscrits développés dans le tissu cellulo-adipeux sous-cutané. »

Neese a mentionné dans son cas la *transformation fibreuse*, et Valude la *transformation kystique* dans une observation qui mérite d'être retenue et que nous retrouverons à propos du traitement. Disons simplement ici que, dans ce cas de Valude, l'angiome était devenu le siège de plusieurs gros kystes hématiques, dont le liquide brun noirâtre et épais put être évacué.

Cabannes[1] a étudié, chez une enfant de 8 ans, un angiome kystique dans lequel on trouvait, à côté de lacs sanguins transformés en cavités pleines de liquide séro-sanguinolent, de véritables lymphangiectasies (fig. 2, pl. II).

Nous avons déjà (p. 110) rapporté un bel exemple d'angiome congénital devenu kystique pendant la vie intra-utérine, et nous transcrivons ici une autre observation personnelle dans laquelle un gros kyste hématique survint spontanément aux lieu et place d'un angiome traité avec succès par l'électrolyse.

[1] Ernantène, *Des transformations anatomiques des angiomes de l'orbite*. Th. Bordeaux, 1903.

Obs. — *Angiome de l'orbite. Guérison par l'électrolyse. Récidive sous la forme d'un kyste hématique. Extirpation. Nouvelle récidive.* — Georges T..., 11 ans,

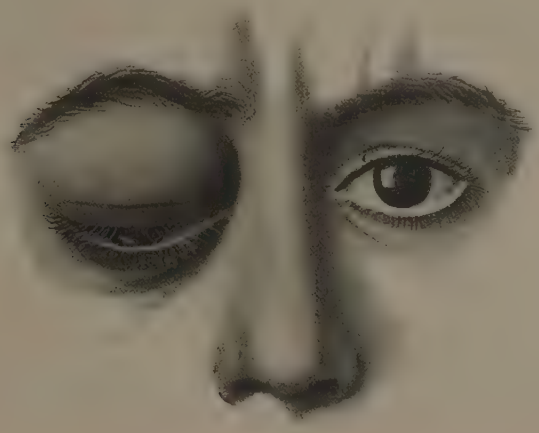

Fig. 49. — Angiome de l'orbite.

vient nous consulter à l'hôpital des Enfants le 11 septembre 1896, pour une volumineuse tumeur orbitaire représentée sur la figure 49.

Le père nous raconte que le début du mal remonte à l'âge de 18 mois; la tumeur

Fig. 50. — Angiome récidivé sous la forme d'un kyste hématique.

resta longtemps petite, variable dans son volume, facilement réductible; à l'âge de 7 ans, elle grossit rapidement, et l'enfant fut confié au professeur Bergonié, qui obtint par l'électrolyse une guérison complète. Il ne restait rien d'apparent lorsque, la semaine

dernière, après une guérison de quatre années, subitement se produisit l'énorme tumeur pour laquelle on nous consulte.

La paupière est très tendue; l'œil, fortement dévié en bas et en dedans, a conservé ses fonctions; la tumeur est molle, fluctuante, peu réductible; nous pensons qu'elle est due à la rupture d'un gros vaisseau et à la formation spontanée d'un gros kyste hématique dans le tissu cellulaire de l'orbite.

Le 20 septembre 1896, nous pratiquons l'ouverture de ce kyste, d'où il s'écoule une grande quantité de sang noir, ne faisant plus partie du torrent circulatoire; un lavage attentif, un tamponnement antiseptique sont pratiqués, et la guérison survient très vite.

Quinze jours après, le malade quitte l'hôpital avec un orbite complètement débarrassé de la collection qui le remplissait. L'œil a repris sa place normale.

Depuis cette époque nous avons revu le malade plusieurs fois; il est resté pendant quatre ans complètement guéri; depuis trois années, il s'est reproduit une petite collection liquide, qui menace de grossir, et pour laquelle nous proposons au malade une nouvelle intervention, qu'il refuse.

Il s'agit sans doute encore d'un kyste hématique, développé aux dépens de la rupture de l'un des gros vaisseaux faisant partie de l'angiome et insuffisamment détruits ou oblitérés par l'électrolyse.

L'angiome peut également subir la *dégénérescence cancéreuse;* il en fut ainsi dans le cas de Sokolof, dont nous ne connaissons qu'un court résumé et peut-être aussi dans le fait de Panas [1] où Poncet avait cru à un néoplasme choroïdien fortement mélanique. Mais cette dégénérescence cancéreuse n'a rien qui puisse nous surprendre, car nous savons que les angiomes, en général, subissent facilement une pareille transformation.

Enfin, nous avons encore à appeler l'attention sur la possibilité de voir un processus inflammatoire envahir l'angiome orbitaire. Panas [2] en a publié un fait très curieux, que nous croyons devoir résumer ici, car il présente un cas vraiment remarquable d'endo-infection spontanée due à une fièvre typhoïde.

Obs. de Panas. — La malade avait 7 ans. Pas de souffle ni bruits d'aucune sorte au niveau de l'orbite. La tumeur avait été constatée pour la première fois à 2 ans. A 5 ans, voyant qu'elle augmentait sans cesse, les parents firent soigner leur enfant. On tenta en vain l'électrolyse; le globe oculaire resta saillant, même après des injections coagulantes dans l'orbite. Jusqu'à 7 ans, la vision était restée excellente, lorsqu'au cours d'une fièvre typhoïde, au troisième septenaire environ, cette enfant fut prise tout à coup d'un

[1] Panas, *Archives d'ophtalmologie*, 1883, pp. 1-12.
[2] Panas, *Progrès médical*, 1891.

phlegmon de l'orbite. Panas refusa d'intervenir à ce moment, en raison de l'état général, parce que, d'après lui, l'énucléation en pleine infection générale ne donne que des résultats déplorables (propagation de l'inflammation du côté des méninges). Mais au bout de quelques mois l'affection aiguë terminée, l'énucléation fut faite (décembre 1890). On trouva alors, derrière le globe presque détruit par la suppuration, une tumeur dure, englobant le nerf optique. C'était un angiome caverneux sclérosé, au centre duquel il y avait un abcès. Dans le pus de cet abcès, l'examen bactériologique démontra l'existence du bacille d'Eberth seul.

Le pus retiré de la tumeur fut injecté à des animaux: On obtint des cultures pures du bacille d'Eberth.

Il faut encore noter, pour les dégénérescences des angiomes, la transformation fibreuse [Neese (74), Wecker (23)], la formation de phlébolithes [Samelsohn (43), Van Duyse (55)] et enfin la disparition spontanée de la tumeur, dont il n'existe pas, à la vérité, d'exemples précis pour la région orbitaire, mais qui est bien connue ailleurs.

Étiologie et pathogénie. — L'angiome de l'orbite est souvent *congénital*, et on le rencontre en général dans le jeune âge. Sur 60 observations donnant des renseignements à ce point de vue, Fermond constate l'affection 29 fois sur des sujets ayant moins de 20 ans, 21 fois de 20 à 40 ans et 10 fois seulement après 40 ans. Les faits de Gosetti et de de Wecker sont des exemples d'apparition tardive (53 ans).

Le *sexe* ne joue aucun rôle et, de même, l'orbite droit et l'orbite gauche sont atteints dans des proportions à peu près égales, 15 fois le droit et 20 fois le gauche ; sur 35 cas où cette observation est notée, exceptionnellement les deux orbites sont atteints [Fialkoroski (57)].

L'*hérédité* ne paraît jouer aucun rôle et, d'une façon générale, les conditions pathogéniques de l'angiome orbitaire sont celles de l'angiome en général.

Très souvent ces angiomes sont congénitaux, et lorsqu'ils ne le sont pas ils se développent sans cause connue ; généralement, il faut admettre, pour l'angiome de l'orbite, la même étiologie que pour les angiomes des lèvres, du nez et de la bouche. C'est la théorie de Virchow. « Des états très légèrement irritatifs, dit cet auteur, peuvent suffire pour déterminer sur les bords et au pourtour de ces fentes, qui sont très richement vascularisées, un développement vasculaire plus fort,

qui peut apparaître sous la forme d'un nævus. Ainsi se produisent les angiomes fissuraux. »

Virchow a d'ailleurs étudié l'angiome orbitaire en particulier. « Sans aucun doute, dit-il, on rencontre dans l'orbite des angiomes caverneux ; un cas de ce genre a été décrit minutieusement par de Græfe. J'ai vu et examiné les préparations anatomiques et ne puis que confirmer ses observations. C'était une tumeur munie d'une forte capsule, si peu adhérente au tissu graisseux de l'orbite qu'elle fut extirpée sans perte de sang ; néanmoins elle se composait d'une tumeur à mailles fines et serrées. »

Un grand nombre des observations résumées dans nos tableaux sont directement justiciables de la théorie de Virchow ; les faits de Lebert (10), Jeaffreson (29), Lawson (38), Knapp (49), le nôtre, etc., justifient cette théorie et nous croyons que, même dans les cas où l'angiome a été observé tardivement, il peut encore avoir une origine intra-utérine. Beaucoup d'affections congénitales peuvent rester à l'état latent pendant de longues années et se manifester tout à coup, au moment de la puberté ou sous l'influence de causes diverses et inconnues. En naissant, l'enfant apporte une prédisposition due au développement vicieux des fentes branchiales, et cette disposition entraîne lentement, dans l'appareil circulatoire local, des désordres qui peuvent commencer longtemps avant d'apparaître au clinicien et entraîner la formation de l'angiome.

L'évolution de ces désordres circulatoires est d'ailleurs dans l'angiome de l'orbite ce qu'elle est dans les autres angiomes. Entre les vaisseaux afférents et efférents le double cône des capillaires s'allonge, et en même temps ces capillaires augmentent de longueur, se dilatent ; il se forme des vaisseaux dérivatifs établissant une communication très facile entre les artères et les veines, comparable à celle qui résulte de l'anévrisme artérioso-veineux.

Physiologiquement, ces divers états entraînent dans la circulation du sang des résultats différents ; l'allongement des capillaires doit ralentir le cours du sang ; leur dilatation en augmente au contraire la vitesse, ainsi que la formation des vaisseaux dérivatifs ; si l'on ajoute à ces données celles qui résultent de l'augmentation du nombre des capillaires, de la contractibilité propre de leurs parois, de l'interposition de dilata-

tions ampullaires, on comprendra que dans l'angiome le cours du sang puisse être tantôt ralenti, tantôt accéléré.

C'est le ralentissement ou l'accélération de la circulation qui explique *la couleur*, veineuse ou artérielle, de l'angiome et fait comprendre la terminologie défectueuse proposée par Broca : angiome veineux, angiome artériel.

L'angiome est un néoplasme qui siège dans les capillaires, qui est dû à la néoformation des capillaires et dans la genèse duquel les artères et les veines de la région ne prennent aucune part.

Cependant, quelquefois les artérioles et les veinules voisines se dilatent ; alors la tumeur érectile, l'angiome, dégénère et se transforme en *tumeur cirsoïde*. Les artères et les veines ainsi dilatées s'altèrent sous l'influence de la communication trop facile qui s'établit entre elles ; leurs parois s'épaississent, il se produit à leur niveau un processus analogue à celui que Malassez, et plus tard Quénu, ont étudié sur les parois de la veine et de l'artère dans l'anévrisme artérioso-veineux. Comme dans cette dernière affection, c'est le fait de la communication artério-veineuse, plus ou moins facile, qui domine dans l'angiome.

Aux angiomes de l'orbite s'appliquent étroitement toutes ces considérations, qui trouvaient ici leur place ; leur évolution peut se résumer en deux phases :

1° Production de capillaires nouveaux, allongement, dilatation plus ou moins régulière de ces capillaires ;

5° Production d'un tissu caverneux par rupture et résorption des parois vasculaires.

C'est d'habitude quand la tumeur est arrivée à sa deuxième phase que le clinicien aperçoit et reconnaît l'angiome orbitaire, dont le début, dans les profondeurs de l'orbite, passe facilement inaperçu ; c'est pour cela que presque toujours l'angiome orbitaire reconnu, traité et extirpé, appartient à la variété caverneuse.

Cependant le premier stade a été quelquefois observé ; nous citerons à ce sujet les observations de Ricci (24), Manz (27) et Gosetti (41) qu'on peut considérer comme des angiomes simples.

Dans le cas de Ricci l'examen anatomique, fait par le docteur Bowman,

démontra que la tumeur était formée par une masse de circonvolutions veineuses dilatées ; Manz dit que, dans son cas, l'examen histologique montra que la tumeur était également constituée par des dilatations vasculaires ; enfin, dans le cas de Gosetti, l'examen anatomique, fait par Paganuzzi, démontra qu'il s'agissait d'un angiome simple, dans lequel les vaisseaux capillaires avaient pris un très grand développement.

Il y a d'ailleurs, bien évidemment, entre la forme simple et la forme caverneuse de l'angiome des *transitions* qui doivent rendre difficile la classification des cas particuliers ; nous signalons ici les cas de Ricci, Manz et Gosetti pour montrer combien rarement les auteurs ont eu affaire à l'angiome simple.

Nous aurons terminé avec la pathogénie de l'angiome quand nous aurons dit un mot de l'existence de la capsule qui entoure toujours l'angiome caverneux, capsule sur laquelle tous les auteurs, et notamment Polignani, ont insisté. Cette capsule résulte de l'irritation des tissus de l'orbite qu'amène à la longue la présence du néoplasme dans le milieu cellulo-graisseux qui l'environne. On comprend que cette capsule doit se renforcer avec les années, si bien que, dans les vieux angiomes, elle peut atteindre une grande épaisseur.

Traitement. — Voir chapitre VI : *Traitement des tumeurs de l'orbite.*

TABLEAUX

DES ANGIOMES DE L'ORBITE

Tableaux synoptiques

NUMÉROS d'ordre	AUTEURS ET SOURCES	AGE ET SEXE	ANTÉCÉDENTS HÉRÉDITAIRES ET PERSONNELS
1	**Abernethy**, 1810. *Surg. observ. on injuries of the head and on miscelleanous, subjects*, p. 228.	Jeune âge. Garçon.	.....
2	**Smith**, 1831. *Von Ammons Zeitschrift für Ophthalm.*, II, p. 263.	Nouveau-né. H.	.....
3	**Rognetta**, 1832. *Revue médicale*, IV, p. 400.	.....	.....
4	**Carron du Villards**, 1840. *Guide pratique des maladies des yeux*, t. I, p. 483.	8 mois. F.	.....
5	**Velpeau**, 1840. *Dictionnaire en 30 volumes*, pp. 310, 319 et 400.	? F.	.....
6	**Le même**, *ibid.*	16 ans. F.	.....
7	**Le même**, *ibid.*	Age assez avancé. H.	Exophtalmie depuis un certain temps.
8	**Le même**, *ibid.*	? H.	.....
9	**Ledran**, 1844. *Consultations de chirurgie*, p. 170.	18 ans. F.	A 15 ans, fluxion dentaire (?), suivie d'un abcès dans le grand angle de l'O. Guérison par avulsion de la dent. Peu après, apparition d'une excroissance fongueuse au petit angle de l'O. Excision. Cautérisations.
10	**Lebert**, 1848. *Abhandlungen aus dem Gebiete der praktischen Chirurgie*, Berlin, p. 48.	24 ans. H.	Tumeur congénitale.

des angiomes de l'orbite.

EXAMEN DU MALADE	OPÉRATIONS ET RÉSULTATS	ANATOMIE PATHOLOGIQUE
Tumeur du volume d'une noix à la partie supérieure de l'orbite. Participation de la paupière supérieure qui restait toujours fermée.	Compresses imbibées d'une solution saturée d'eau de roses et d'alun. Guérison.	....
Petite tumeur mûriforme, dépassant, à l'état de repos, le bord inférieur de l'orbite ; quand l'enfant criait, l'O. faisait saillie ; les paupières devenaient bleuâtres ; à l'angle externe de l'O. on voyait saillir une varice de 1/2 pouce de grosseur.	....	....
R. dit : « J'ai vu 2 fois Dupuytren à l'Hôtel-Dieu extirper le globe de l'œil à cause d'un véritable anévrisme par anastomose du tissu vasculaire de l'orbite. Dans 1 de ces cas l'amaurose n'était pas encore complète. »	....	....
Tumeur située à la partie inféro-externe de l'orbite. Les paupières commençaient déjà à être envahies.	Incision de la commissure externe pour cerner et énucléer la tumeur. Succès complet.	L'auteur dit : « Tumeurs anévrismatiques par anastomose et qui ne sont point pulsatiles. Les veines sont plutôt malades que les artères. »
Au-dessous du sourcil il y a une tumeur érectile, de nature veineuse, paraissant se prolonger assez profondément dans l'orbite.	.....	....
Entre l'O. et la paroi supérieure de l'orbite il y avait une tumeur veineuse qui proéminait fortement à travers la paupière quand la malade courbait la tête.	....	.....
« J'ai constaté que le déplacement de l'O. tenait à une tumeur érectile veineuse entièrement cachée dans la cavité orbitaire. »	.....	....
Tumeur dans chaque orbite, présentant des pulsations et un bruit de forge. Ces phénomènes cessent par la compression des carotides.	....	Tumeur érectile artérielle.
L'excroissance a reparu. Au bout de quelques mois la paupière est épaissie. Tubercules rougeâtres à la face interne de la paupière.	Cautérisation par le fer rouge. Guérison.	.....
. ...	.....	C'est un tissu aréolaire et spongieux. Lebert dit que les trabécules étaient formés par des vaisseaux et que ceux-ci ne communiquaient pas avec les aréoles. Mais il n'a pas fait d'injections pour le prouver.

NUMÉROS d'ordre	AUTEURS ET SOURCES	AGE ET SEXE	ANTÉCÉDENTS HÉRÉDITAIRES ET PERSONNELS
11	**Walton**, 1853. *Operative ophthalmic surgery* p. 258.	4 mois. F.	1 mois après la naissance, légère saillie de l'O.
12	**Broca**, cité par DEMARQUAY. *Tumeurs de l'orbite*, 1860.	.....	.....
13	**Mackenzie**, 1856. *Diseases of the eye*, I, p. 453.	16 ans. H.	Le malade a eu une ophtalmie catarrho-rhumatismale. Les symptômes remontent à 5 ans ; le malade les attribue à un effort.
14	**Carron du Villards**, 1858. *Ann. d'oculistique*, septembre-octobre	18 ans. H.	.....
15	**Le même**, 1858. *Ibid.*	50 ans. F.	Anévrisme de la fémorale à l'anneau.
16	**Foucher**, 1858. *Gazette des hôpitaux*, p. 141.	37 ans. F.	Hypertrophie du corps thyroïde depuis l'enfance. La tumeur a débuté spontanément il y a 1 ans.
17	**De Græfe**, 1860. *Archiv für Ophthalmologie*, t. VII, Hft 2, p. 12.	55 ans. H.	Début brusque 11 ans avant. Exophtalmie et perte progressive de l'acuité.
18	**Soler**, 1860. *El Siglo medico*, mai, p. 332.	12 ans. H.	A l'âge de 6 mois, coup violent sur l'O. G. L'exophtalmie débute peu après. A 11 ans, le malade distinguait à peine la nuit du jour.
19	**Mazel**, 1861. *Union médicale*, p. 163.	14 ans. H.	Traumatisme de la partie inférieure de l'O. D. 3 mois auparavant.
20 21 22	**Schuh**, 1861. *Wiener medicinische Wochenschrift.*	6 semaines. H. Adulte. Sexe ?	.....
23	**Hodges**, 1864. *Boston medical and surgical journal*, p. 417.	58 ans. H.	En 1841, iritis de l'O. D. En 1847, apparaît une petite tumeur au-dessous de l'O.

EXAMEN DU MALADE	OPÉRATIONS ET RÉSULTATS	ANATOMIE PATHOLOGIQUE
Exophtalmie augmentant pendant les pleurs. Conjonctive parcourue par de gros vaisseaux. Pulsations et souffle artériel (?)	Ligature de la carotide primitive. Guérison.	.....
.....	.....	Broca présentant une tumeur intra-orbitaire à la Soc. anatom. (1856) fit les réflexions suivantes : « Il ne semble pas douteux que ce ne soit une tumeur érectile, et cependant il y a là une circonstance gênante, c'est la circonscription nette et franche de la tumeur, si nette qu'on n'a eu à faire qu'une seule ligature d'artère pour arrêter l'hémorragie. »
Saillie de l'O. quand le malade se penche. Pas de perte des mouvements de l'O. Douleur intense de l'orbite.	Saignées et purgatifs mercuriels.	La saillie de l'O. dépendait probablement d'un état variqueux des veines ophtalmiques, le sang venant alors des sinus de la dure-mère. La tonicité des muscles devait aussi être diminuée.
Exophtalmie légère de l'O. D. Frémissement cataire disparaissant par compression de la carotide et affaissement de la tumeur.	Ligature de la carotide primitive. Guérison.	.....
Exophtalmie de l'O. D. La compression de la carotide arrête le battement intra-orbitaire. La tumeur s'affaisse.	.....	.....
Tumeur soulevant la paupière supérieure dès que la tête est penchée en avant ; elle n'existe pas quand la malade a la tête droite. Volume d'une noisette. Pas de douleurs, ni de bruits, ni battements anormaux.	Compression à l'aide d'un tampon imbibé d'alun. Pas d'amélioration.	.....
Tumeur derrière le bulbe en haut et en dehors ; elle va sous la voûte orbitaire ; elle est élastique et bosselée. Atrophie de la papille. Pas de douleurs. L'action musculaire est assez bonne.	Extirpation de la tumeur. Enucléation de l'O. Guérison.	Tumeur enveloppée d'une couche résistante de tissu cellulaire et structure aréolaire avec trame conjonctive.
Blépharite et conjonctivite chroniques. Epiphora continuel. Tumeur dans la cavité de l'aponévrose orbito-oculaire. Staphylome cornéen opaque. Synéchie antérieure. Atrophie papillaire.	Extirpation de la tumeur. Enucléation de l'O. Guérison.	Masse spongieuse contenant dans ses aréoles un sang noir. Atrophie du nerf optique.
Pas de saillie pendant la station verticale. La tumeur prend le volume d'une amande quand l'enfant baisse la tête. Pas de battements.	.....	(Ce cas est rapporté plus loin avec les tumeurs veineuses de l'orbite.)
L'auteur présente 3 cas de tumeurs télangiectasiques.	Extirpation dans les trois cas.	.....
Exophtalmie énorme, volume supérieur à celui d'un œuf de poule. Pas de pulsations, ni de douleurs.	Extirpation.	La tumeur encapsulée avait les caractères du tissu caverneux.

NUMÉROS d'ordre	AUTEURS ET SOURCES	ÂGE ET SEXE	ANTÉCÉDENTS HÉRÉDITAIRES ET PERSONNELS
24	**Ricci**, 1865. *Dublin quarterly journal*, t. II, p. 538.	22 ans. F.	A l'âge de 6 ans, chute sur le côté D. de la tête. Longtemps après, exophtalmie progressive de l'O. G.
25	**De Wecker**, 1865. *Traité d'ophtalmologie.*	31 ans. F.	A 17 ans, contusion de l'O. D., suivie, 15 jours plus tard, d'une exophtalmie, qui rétrocéda peu à peu, pour réapparaître 2 ans après.
26	**V. Græfe**, 1866. *Archiv für Ophthalmologie.*	?	.....
27	**Manz**, 1868. *Klinische Monatsblätter für Augenheik.*, p. 182.	53 ans. F.	Début 15 ans auparavant.
28	**Morton**, 1870. *American journal of med. sciences*, juillet.	25 ans. H.	Traumatisme.
29	**Jeaffreson**, 1871. *Opht. hospital reports*, VII, *p.* 187.	14 ans. H.	Congénital.
30	**Lawson**, 1871. *Lancet*, I, p. 116.	3 ans et 2 mois. H.	L'exophtalmie a débuté il y a 6 mois et a augmenté rapidement depuis une douzaine de jours.
31	**Iodko-Maskievicz**, 1871. *Gazeta Lekarska*, pp. 760-792.	.....	.....
32	**Holmes**, 1871. *Chicago med. journal*, janvier.	48 ans. F.	.....
33	**Horner**, 1871. *Klinische Monastsblätter für Augensheilk.*, p.18.	.....	Début il y a 16 ans.
34	**Grüning**, 1873. *Archiv für Augenheilk. und Ohrenheilk.*, p. 168, Bd, III, Hft II.	45 ans. H.	Début il y a 5 ans.
35	**Spencer Watson**, 1873. *British med. journal.*	8 mois. H.	.....

EXAMEN DU MALADE	OPÉRATIONS ET RÉSULTATS	ANATOMIE PATHOLOGIQUE
Exophtalmie énorme ayant augmenté depuis quelques mois. Pas de pulsations, ni de douleurs. Motilité de l'O. conservée. Diminution de l'acuité.	Extirpation de la tumeur ; elle récidive. On l'extirpe à nouveau, tout en énucléant l'œil. Guérison.	Paquet serpentin de veines dilatées, traversées par des tractus tendineux.
Tumeur molle. Pas de fluctuation, ni bruits anormaux. La tumeur enveloppe le segment postérieur de l'O. Troubles subjectifs.	Extirpation. Guérison.	La structure est réticulée ; c'est du tissu fibreux circonscrivant des aréoles vasculaires; il y a une capsule conjonctive.
Tumeur caverneuse de la fosse lacrymale, faisant saillie sous la paupière. Pas d'opération, à cause de l'état de grossesse de la malade.	.....	.....
Exophtalmie de l'O. G. produite par une tumeur, dont le siège était derrière le globe oculaire.	Extirpation de l'œil par la méthode de Bonnet-Arlt.	La tumeur était constituée par des dilatations vasculaires.
Anévrisme artériéro-veineux de l'orbite G.	On vide l'orbite. Un an après, nouvelle tumeur. Opération. Guérison.	Tumeur caverneuse.
Tumeur élastique occupant le plancher de l'orbite. L'O. est déplacé en haut et en avant.	Extirpation et énucléation.	Structure spongieuse. Capsule de structure indéfinie.
Douleurs. Altérations de la cornée.	Extirpation et énucléation. Guérison.	Tumeur vasculaire ayant la structure d'un nævus et remplissant tout l'orbite.
Siège de la tumeur : entonnoir musculaire.	.....	Angiome caverneux. Les parois des cavités sont revêtues d'épithélium.
Exophtalmie énorme. La motilité du globe est presque abolie. A la partie supéro-externe de l'orbite il y a une tumeur.	Ablation. Guérison.	La tumeur est enveloppée d'une fine capsule. Petites loges indépendantes, remplies de sang ; la structure rappelle celle d'un corps caverneux.
O. fait saillie et est atrophié. Dans l'entonnoir musculaire il y a une tumeur molle, sans pulsations. Douleurs depuis 2 ans.	Ablation et énucléation. Récidive. Nouvelle opération.	La tumeur est divisée en deux parties : une postérieure, dure, à structure périphérique caverneuse, avec noyau central dense. L'autre antérieure, ne formant presque qu'une seule cavité de structure semblable au noyau de la première partie.
L'O. fait saillie quand le malade se penche. Pas de bruits à l'auscultation. Pas de modifications par compression de la carotide.	.....	.....
Déviation du globe, sans exophtalmie.	Ligature des vaisseaux de la tumeur. Sans succès. Cautérisation galvanique. Amélioration considérable.	Nævus intra-orbitaire.

NUMÉROS D'ORDRE	AUTEURS ET SOURCES	AGE ET SEXE	ANTÉCÉDENTS HÉRÉDITAIRES ET PERSONNELS
36	**Remy**, 1874. *Bulletin de la Société anatomique.*	15 mois. H.	Tumeur congénitale.
37	**Œttingen**, 1874. *Klin. Monatsbl. für Augenh.*	14 ans. H.	Début à l'âge de 1 an. Marche lente.
38	**Lawson**, 1875. *Lancet*, 4 décembre.	19 ans. H.	Tumeur congénitale. La tumeur augmenta rapidement pendant 3 ans, puis le développement s'arrêta.
39	**Knapp**, 1877. *Archiv für Augen. und Ohrenheilk.*, VI p. 38.	2 mois. H.	Début quelques semaines après la naissance.
40	**Le même**. *Ibid.*	Jeune. H.	....
41	**Gosetti**, 1878. *Annali di Ottalm.* p. 265.	60 ans. H.	Début 7 ans avant.
42	**Martin**, 1879. *Annales d'oculistique*, juillet-août, t. LXXXII, p. 47.	18 mois. H.	Début à l'âge de 2 mois. Depuis 6 à 7 semaines le développement a été rapide.
43	**Samelsohn**, 1880. *Manuel de Græfe-Sæmisch*, t. VI.	38 ans. F.	... .
44	**Fano**, 1880. *Journal d'oculist. et de chirurgie.*	....	... .
45	**Camuset**, 1882. *Gazette d'opht.*, XI, p. 338.	30 ans. H.	9 ans avant, éclat de fer dans l'O. Peu après, mouches volantes. Début de l'exophtalmie.
46	**Eloui**, 1882. *Archives d'opht.*, p. 259.	52 ans. F.	Début 3 ans avant, à la suite d'un refroidissement. Peu après, hypertrophie du corps thyroïde. Nævus de la lèvre supérieure.

EXAMEN DU MALADE	OPÉRATIONS ET RÉSULTATS	ANATOMIE PATHOLOGIQUE
Tumeur molle située entre la paroi supérieure de l'orbite et le globe oculaire. Exophtalmie. La tumeur était réductible par compression.	Ablation.	Tumeur composée de tissu conjonctif, enfermant d'énormes espaces caverneux, gorgés de sang.
Exophtalmie. Pas de symptômes subjectifs. Méningocèle occipitale. Les battements cessent par compression de la carotide.	Ligature de la carotide. Les battements s'arrêtent. Mais la tumeur ne subit pas de grandes modifications de son volume.	.....
Exophtalmie. Hypertrophie des paupières.	Ablation. Récidive. Nouvelle ablation.	Nævus dégénéré.
Tumeur à l'angle interne de l'O. G. La paupière supérieure est épaissie. La tumeur augmente quand l'enfant crie. Pas de bruits, ni de pulsation.	Extirpation. Guérison.	.....
Tumeur vasculaire de l'orbite, comprenant une partie considérable des paupières. La tumeur avait l'aspect habituel à la télangiectasie.	Extirpation. Guérison.	.....
Exophtalmie avec déviation du bulbe. La tumeur siège au bord externe de l'orbite.	Extirpation.	Examen pratiqué par le professeur Paganuzzi. Il s'agit d'un angiome simple, tous les vaisseaux capillaires ont pris un grand développement.
Nævus de la face supéro-interne de l'orbite D. Le dos du nez, ainsi que la paupière supérieure dans sa partie interne, sont pris. Pas de pulsations. Consistance élastique. Le volume augmente quand l'enfant crie.	Guérison en 7 séances d'électrolyse.	.....
Tumeur du côté nasal du globe. Teinte bleuâtre, augmentant de volume par les mouvements de la tête. Réductible.	Extirpation. Guérison.	Tumeur caverneuse, encapsulée à phlébolithes, située en dehors des muscles. Il y avait un prolongement allant jusqu'au trou optique. Cavernome.
Tumeur artérielle érectile du grand angle de l'orbite.	6 cautérisations par le fer rouge blanc. Guérison.	.....
Exophtalmie énorme. Diminution considérable de l'acuité. Tumeur sans souffle, élastique, située à la partie inféro-externe de l'orbite. Alternatives de turgescence et de flaccidité.	Ablation avec l'écraseur. Guérison. Retour de l'acuité.	Angiome caverneux encapsulé.
Exophtalmie. Pas de diplopie. Pas de douleurs. A la partie supéro-externe du rebord de l'orbite, tumeur bosselée, irréductible, sans bruits de souffle, battements, ni fluctuation.	Extirpation. Grande amélioration.	Angiome caverneux encapsulé à charpente fibreuse, siégeant dans l'entonnoir musculaire.

NUMÉROS d'ordre	AUTEURS ET SOURCES	AGE ET SEXE	ANTÉCÉDENTS HÉRÉDITAIRES ET PERSONNELS
47	**Capdeville**, 1882. *Marseille médical*, p. 5.	44 ans. F.	Début à l'âge de 29 ans, sans cause connue. Affaiblissement graduel de la vue.
48	**De Wecker**, 1883. *Traité d'opht.*, t. IV, p. 883.	58 ans. H.	Début il y a 5 ans.
49	**Panas**, 1883. *Archives d'opht.*, I, p. 1.	23 ans. F.	Tumeur congénitale (?). Il y eut une cautérisation à l'âge de 12 ans; l'exophtalmie débuta peu après. A 18 ans; perforation de la cornée et perte de la vue.
50	**Le même**. *Ibid.*	10 ans. H.	Angiome congénital de la paupière supérieure G. L'exophtalmie débute à 1 an. A 28 mois, énucléation et ablation d'une tumeur érectile située en dedans et en arrière.
51	**Gussenbauer**, 1883. *Prager med. Wochenschrift*, 9 février.	33 ans. F.	Traumatisme de l'O. G. il y a 8 ans ; phénomènes inflammatoires. L'exophtalmie débuta 1 an après.
52	**De Græfe**, 1883. *Archiv für Opht.*, t. VII.	55 ans. H.	Début à l'âge de 45 ans.
53	**Panas**, 1883. *Annales d'opht.*, t. II.	Adulte. H.	Opéré par Dupuytren, qui crut à un cancer et pratiqua l'énucléation.
54	**Campart**, 1884. *Bulletin des Quinze-Vingts.*	18 ans. F.	Il y a 4 ans, traumatisme du sourcil D. La tumeur apparaît 6 mois après.
55	**Van Duyse**, 1884. Extrait du *Livre jubilaire de la Soc. de méd. de Gand.*	25 ans. H.	Tumeur congénitale. Depuis 5 mois, développement plus rapide.
56	**V. Brinken**, 1884. *Klin. Monatsbl. für Augenh.*, p. 128.	.....	.....
57	**Fialkoroski**, 1884. *Vestnik Opht.*, 1, p. 28.	20 ans. H.	Tumeur congénitale.
58	**Snell**, 1886. *Lancet*, p. 163.	9 mois. F.	A 1 mois, on remarque un nævus de la partie interne de la paupière supérieure D.
59	**Le même**. *Ibid.*	3 mois. F.	.....

EXAMEN DU MALADE	OPÉRATIONS ET RÉSULTATS	ANATOMIE PATHOLOGIQUE
Exophtalmie. La motilité de l'O. est conservée. Pas beaucoup de douleurs. Tumeur bosselée, élastique, irréductible, sans signes aucuns.	Ablation. Guérison. La vision est améliorée.	Structure caverneuse avec capsule conjonctive. Le tissu graisseux de l'orbite avait été refoulé derrière l'O. par la tumeur.
Exophtalmie rectiligne de l'O. D. Vives douleurs préorbitaires. Derrière le globe, tumeur élastique, peu compressible, augmentant par les efforts. Pas de pulsations.	Extirpation. Enucléation. Guérison.	Angiome caverneux encapsulé; il adhère au périoste du plafond de l'orbite et à la circonférence supérieure de l'O.
Tumeur élastique recouverte partout par la conjonctive; on dirait une hydrophtalmie. Depuis 6 mois, douleurs lancinantes.	Ablation 6 mois plus tard. Ophtalmie sympathique. Guérison.	Trame fibreuse circonscrivant des espaces vasculaires. Granulations pigmentaires d'origine hématique.
A l'heure actuelle, angiome caverneux de la paupière supérieure; il vient du prolongement palpébral de la tumeur orbitaire, laissée en place à la première opération.	Ablation par dissection.	....
Tumeur réductible.	Extirpation avec conservation de l'O.	....
Exophtalmie. Cécité presque complète. Tumeur de l'angle supéro-externe de l'orbite.	Enucléation de l'O. Ablation de la tumeur. Guérison.	Cloisons circonscrivant des lacunes vasculaires. Capsule conjonctive.
Tumeur faisant saillie au-dessus de la paupière supérieure et remontant au-devant du frontal.	Guérison.	Tissu caverneux; peut-être y a-t-il une faible quantité de tissu cancéreux.
Déplacement du globe. Tumeur de l'angle supéro-externe de l'orbite. Ponction exploratrice donne un liquide roussâtre.	Extirpation. Guérison.	Travées conjonctives. Lacunes vasculaires. Pigment hématique. Ilots glandulaires au centre et sur les bords.
Exophtalmie. Tumeur molle, non réductible, de l'angle supéro-externe. Pas de turgescence, ni d'affaissement périodique.	Ablation.	Angiome simple, riche en tissu graisseux et en capillaires ectasiés. Quelques fibres musculaires. Phlébolithes.
Tumeur bleuâtre, fluctuante.	On vide l'orbite. Guérison.	Angiome caverneux.
Exophtalmie des deux yeux. Elle augmente par l'inclinaison de la tête.	.....	....
Tumeur de l'orbite, du volume d'une fève, de couleur pourpre; elle va profondément. Elle devient turgide pendant les cris.	Electrolyse. Guérison.	....
Tumeur de l'orbite avec participation de la paupière. La tumeur augmente pendant les cris.	Electrolyse. Bons résultats.	....

NUMÉROS d'ordre	AUTEURS ET SOURCES	AGE ET SEXE	ANTÉCÉDENTS HÉRÉDITAIRES ET PERSONNELS
60	**Dolgenkow**, 1886. *Westnik Opht.*, I, p. 67.	21 ans. H.	Il y a 14 ans, contusion de l'O. G. Début de l'exophtalmie, 7 ans après.
61	**Jones**, 1889. *Transact. of the opht. Soc. of the United Kingdom*, IX, p. 59.	18 ans. F.	Début il y a 9 ans.
62	**Brunschvig**, 1889. *Archives d'opht.*, p. 419.	52 ans. F.	Début il y a 8 ans, sans cause connue.
63	**Ahrens**, 1889. *Klin. Monastbl. für Augenh.*, p. 419.	.....	.....
64	**Panas**, 1891. *Progrès méd.*, p. 279.	7 ans. F.	Tumeur constatée il y a 5 ans.
65	**Bock**, 1892. *Centralblatt für prakt. Augenheilk.*, p. 261.	.....	.....
66	**Walther**, 1893. *St-Petersburger med. Woch.*, février.	7 ans. F.	Début à l'âge de 3 ans.
67	**Feuer**, 1893. *Ann. d'oculistique*, t. CIX, p. 391.	7 ans. H.	.....
68	**Kalt**, 1894. *Archives d'ophtalmologie*, p. 418.	4 ans. F.	Début quelques mois après la naissance, sans cause connue.
69	**Valude**, 1895. *Ann. d'oculistique*, t. CXIV, p. 210.	10 ans. F.	Traumatisme à l'âge de 7 ans. Il y a 1 an, exophtalmie prononcée à gauche. On fait une incision exploratrice Issue d'un liquide rouge et disparition de l'exophtalmie, qui revient 15 jours plus tard.
70	**Knapp**, 1890. *Archives of ophthalmology*, XXV, p. 116.	39 ans. H.	Début il y a 12 ans. Aggravation dans les 5 dernières années.
71	**Polignani**, 1896. *Institut des Incurables*, Naples.	24 ans. F.	Début il y a quelques mois, sans cause connue. Rien dans les antécédents.

EXAMEN DU MALADE	OPÉRATIONS ET RÉSULTATS	ANATOMIE PATHOLOGIQUE
Exophtalmie axile, augmentant pendant les efforts, par compression de la jugulaire. Tumeur élastique sans pulsations, entourant le N. optique.	.....	.....
Exophtalmie considérable. Pas de pulsations, ni de fluctuation.	Enucléation de l'O. Ablation de la tumeur.	Angiome caverneux encapsulé.
Exophtalmie de l'O. G. Motilité conservée. Ni diplopie, ni douleurs. Tumeur molle de la partie supérieure de l'orbite.	Ablation. Guérison. Il reste un peu de diplopie.	Trame conjonctive circonscrivant des lacunes vasculaires. Quelques éléments inflammatoires. Capsule.
Angiome lipomatode, non réductible, siégeant contre le bulbe et le bord inféro-interne de l'orbite, dans l'entonnoir musculaire.	.....	.....
Pas de souffle dans l'orbite. Au cours d'une fièvre typhoïde, symptômes de phlegmon orbitaire.	Enucléation de l'O. Ablation de la tumeur.	Angiome caverneux sclérosé. Au centre, abcès avec bacilles d'Eberth.
Tumeur ayant envahi la caroncule et l'angle interne de l'O. Exophtalmie et déviation en dehors. Fond de l'O. normal.	.....	.....
Saillie de l'O. D. Tumeur élastique à la partie interne de l'O. La ponction exploratrice donne un liquide sanguin.	Extirpation.	Angiome caverneux siégeant sur le plancher de l'orbite, en dehors de l'entonnoir musculaire.
Exophtalmie. Tumeur molle à la partie interne de l'orbite.	Excision après ligature du pédicule. Grande amélioration.	Charpente conjonctive avec un peu de tissu graisseux. Lacunes vasculaires. La tumeur siège en dehors de l'entonnoir musculaire.
Tumeur du volume d'un pois, soulevant le tiers interne de la paupière inférieure G. Le volume n'augmente pas par les efforts et les cris.	Extirpation.	Une partie formée de tissu graisseux, l'autre encapsulée ayant une structure angiomateuse.
Exophtalmie. Pas de bruit de souffle.	Les ponctions, la compression, les injections sous-cutanées d'ergotine ne donnent aucun résultat. On pratique l'électrolyse. Guérison.	.....
Exophtalmie. Pas de douleurs. Mobilité de l'O. normale. Les mouvements de la tête n'augmentent pas l'exophtalmie.	Extirpation. L'opération fut faite avec conservation du bulbe. Retour de l'acuité.	Angiome encapsulé. Les parois de la capsule sont très épaisses. Les cavités sont gorgées de sang.
Tumeur élastique à l'angle interne de l'O. G. Pas de pulsations, ni de fluctuation. Faible réductibilité.	Extirpation. Guérison.	Angiome caverneux bilobaire avec capsule. Chaque lobe est entouré de sa capsule propre.

NUMÉROS d'ordre	AUTEURS ET SOURCES	AGE ET SEXE	ANTÉCÉDENTS HÉRÉDITAIRES ET PERSONNELS
73	**Defrège**, 1897. *Soc. des sciences méd. et nat. de Bruxelles*, nov. 1897.	28 ans. F.	Tumeur congénitale.
74	**Neese**, 1897. *Archiv für Augenheilk.*, t. XXXV, 1, p. 9-22.	24 ans. H.	Tumeur qui se développa lentement sans douleurs.
75	**Usher**, 1898. *British med. J.*, sept., p. 821.	40 ans. H.	Début il y a 6 ans, sans cause connue.
76	**Sokoloff**, 1898. *Zeitschrift für Augenh.*, t. I, p. 102.	.....	.....
77	**Coppez**, 1898. *Société anatom.-patholog. de Bruxelles.*	.....	.....
78	**Lagrange**, 1899. In thèse FERMOND. Bordeaux.	35 ans. H.	En 1897, la tumeur devient douloureuse à la pression, et spontanément douleurs à forme névralgique.
79	**Whitehead**, 1901. *British medical Journal*, août 1901.	32 ans. H.	Pas de cause connue.
80	**Fromaget** et **Debedat**, 1901. *Soc. de méd. de Bordeaux*, février 1901.	.....	.....
81	**Polignani**, 1901. *Hôpital des Incurables*, Naples.	42 ans. F.	La maladie remonte à 6 ans. La vue de l'O. D. malade fut toujours bonne. La maladie s'installa sans douleurs. Il n'y eut qu'un peu de céphalalgie. L'exophtalmie a progressé lentement. Jamais de diplopie.
82	**Parinaud** et **Roche**. *Annales d'oculistique*, octobre 1901.	28 ans. F.	Début de l'affection il y a 9 ans.
83	**Cabannes**. In thèse ERNAUTÈNE, Bordeaux, 1903.	8 ans. F.	Depuis la naissance l'œil gauche est plus saillant que l'œil droit. A deux reprises et à de longs intervalles la paupière est devenue volumineuse et ecchymotique.

EXAMEN DU MALADE	OPÉRATIONS ET RÉSULTATS	ANATOMIE PATHOLOGIQUE
La tumeur devient turgescente et douloureuse par moments.	Extirpation de la tumeur est suivie d'atrophie et d'adhérences du globe.	Le nerf optique est compris dans la tumeur.
Tumeur a le volume d'une pomme. Exophtalmie. O. a perdu sa motilité. Tumeur incompressible de consistance à peu près cartilagineuse. La tumeur, sous l'influence d'une stase veineuse, n'augmentait pas de volume.	.....	.....
Exophtalmie dans l'axe. Mobilité conservée, sauf vers le haut. Pas de bruits, ni de pulsations. Acuité très diminuée. On ne sent pas de tumeur dans l'orbite.	Extirpation.	Tumeur élastique encapsulée, siégeant dans l'entonnoir musculaire.
.....	Ablation avec conservation de l'O.	Angiome cancéreux.
.....	.....	Périphérie de la tumeur formée de tissu conjonctif fibreux. Au centre, nombreuses fibres lisses.
Tumeur, volume d'une amande, située au grand angle de l'O. D. La tumeur est née dans la région de la poulie du grand oblique. Elle n'est le siège d'aucun battement.	Extirpation. Guérison.	1° Capsule fibreuse autour de la tumeur. 2° Lacs sanguins de toutes dimensions et de toutes formes. Ces lacs sont farcis de globules rouges.
Angle externe de l'O. Tumeur rouge, incompressible, indolore, sans fluctuations, ni battements. Acuité peu modifiée.	Extirpation. Guérison.	Angiome caverneux.
Volumineux angiome de l'orbite et de la paupière inférieure.	Electrolyse. Guérison.	.....
O. en exophtalmie et dévié vers le bas. Mouvements assez bien conservés. Sur la paroi interne de l'orbite, au-dessous de la peau, tumeur du volume d'un haricot, se prolongeant derrière le globe. Pas de fluctuation, pas de souffle, ni de pulsations. Pas de modification avec les mouvements de la tête. Ponction exploratrice fournit du sang.	Traitement mercuriel et à IK. Sans grands résultats. Enlèvement de la tumeur avec énucléation de l'O.	Tumeur formée par des espaces lacunaires contenant du sang. Ces espaces ont des parois et des vaisseaux à eux. C'est un angiome caverneux.
Exophtalmie directe en avant sans paralysie musculaire. Hyp. 3 dioptries.	Extirpation par la méthode de Krönlein modifiée.	Angio-fibrome.
Exophtalmie de l'œil gauche avec déviation du globe en bas et en dehors. Tiers interne de la paupière soulevée par une saillie translucide; 2e masse molle à la partie externe du sourcil. (V. fig. 2, planche II.)	Extirpation de la tumeur orbitaire et sourcilière.	La tumeur orbitaire présente les lésions de l'angiome sanguin devenu kystique, avec association de lymphangiectasies.

2° LYMPHANGIOME CAVERNEUX DE L'ORBITE

Le lymphangiome de l'orbite est une tumeur très rare dont nous ne pouvons citer que quatre exemples qui puissent servir à l'histoire de l'affection.

Ces quatre cas appartiennent, par ordre chronologique, à Fœrster, à Ayres, à Wiesner et à Wintersteiner. Ce dernier auteur a écrit sur ce sujet un très intéressant mémoire qui constitue pour cette question le document principal à connaître. Nous le mettrons largement à contribution.

Plaçons d'abord les observations sous les yeux du lecteur.

Obs. de Fœrster[1]. — M. B..., âgé de 46 ans, s'était aperçu, depuis 10 ans, d'une saillie progressive de son œil gauche, avec lequel il ne voit actuellement que le mouvement de la main à une courte distance. La mobilité du globe oculaire est diminuée en tous sens, principalement en haut et en dedans. Le toucher montre l'orbite occupé du côté interne par un nodule mobile, mou, et en quelques endroits bosselé ; ni pulsations, ni bruit à l'auscultation ; atrophie blanche du nerf optique avec remplissage modéré des vaisseaux. On pratique l'énucléation de l'œil et de la tumeur. Guérison en 6 jours. Pas de récidive.

Aspect macroscopique. — En arrière et en dedans du globe oculaire, dans l'entonnoir des muscles, une tumeur longue de 37 millimètres, large de 35, ayant la forme d'une pomme, et qui, présentant une surface lisse, est extrêmement mollasse et élastique. Elle est placée librement avec sa capsule dans l'orbite ; ce n'est qu'en haut qu'elle se trouve, par son tiers antérieur, attachée par du tissu conjonctif lâche au nerf optique, repoussant le nerf temporal dans son tiers moyen et en haut de façon qu'il paraît faiblement replié dans son parcours.

Fait-on une coupe à travers la tumeur, son tissu se présente partout muni d'espaces plus ou moins grands, de façon qu'il en résulte un aspect absolument criblé.

Les plus vastes espaces occupent les parties centrales, tandis que vers la périphérie les mailles se resserrent. Entre les alvéoles se trouve un large réseau de fines fibres connectives qui gagnent en épaisseur à mesure que les alvéoles augmentent d'étendue.

Au microscope, réseau caverneux, en certains endroits très distendu, à large stratum de tissu conjonctif. Les vacuoles sont d'une forme irrégulière, la plupart anguleuses ; la surface interne des parois est garnie de cellules cylindriques, par places, d'endothèle. Les parois mêmes sont formées par des fibrilles de tissu conjonctif rangées concentriquement autour des espaces caverneux. Entre les fibrilles sont placées des cellules fusiformes, toutes disposées dans le sens du parcours des faisceaux de tissu conjonctif, verticalement aux espaces vacuolaires.

[1] Fœrster, *Arch. f. Opht.*, 1878.

Ces espaces renferment un très grand nombre de capsules lymphoïdes, tandis que les faisceaux fibrillaires présentent en outre une grande abondance de fibres élastiques et de vaisseaux sanguins.

Cette tumeur est un lymphangiome caverneux. Comme il se trouve absolument isolé dans le tissu connectif de l'orbite, on peut admettre qu'il s'est développé aux dépens de ce tissu lâche, aux larges mailles.

Obs. de Ayres [1]. — Le malade, âgé de 53 ans, avait une exophtalmie de l'œil droit depuis 3 ans avec diminution de la vision à 3/200, à la suite de névrite optique. La mobilité de l'œil était normale. La malade n'avait pas de douleurs dans l'œil ni dans l'orbite. Le diagnostic porté fut celui de sarcome du sommet de l'orbite.

L'exophtalmie augmenta, et la mobilité diminua sensiblement. La papille était très gonflée. Récemment le malade avait été pris de douleurs vives dans la tête, avec un peu de délire ; des sensations de fourmillement du côté droit, de l'hébétude mentale et de l'assoupissement.

Il avait des polypes nasaux qui furent enlevés, mais on n'observait pas nettement de tumeur maligne dans le nez. A l'opération on trouvait une tumeur, solide mais élastique, dans l'entonnoir orbitaire, attachée au nerf optique et remplissant le sommet de l'orbite.

La guérison des symptômes cérébraux fut complète. Microscopiquement, la tumeur est caractéristique du lymphangiome et consiste principalement en cellules lymphoïdes grandes et petites ; elle présentait des cavités nombreuses, tapissées d'une couche imparfaite d'endothélium, et dans ces cavités se trouvaient des cellules lymphoïdes séparées en grand nombre.

La tumeur mesurait 35, 32 et 13 millimètres.

Obs. de Wiesner [2]. — F. de 43 ans. Elle avait remarqué depuis un an une enflure croissante de sa paupière inférieure droite.

Depuis 2 mois, diplopie correspondant à un arrêt de fonctionnement du muscle droit inférieur. La tumeur est à peu près de la grosseur d'une noix, dure, lisse, siégeant dans l'orbite, en dehors et en bas du globe.

L'exophtalmie et l'expansion font défaut. V = 1. Diagnostic : fibrome.

Extirpation. La tumeur mesure 11 × 9 × 5 millimètres ; d'une constitution caverneuse typique, entourée d'une capsule fibreuse mince, elle était imprégnée d'un liquide séreux. Au microscope, on aperçoit un tissu formé essentiellement d'éléments fibreux entremêlés de nombreux petits filaments en croix, et d'une quantité de cellules en fuseau. Dans la profondeur de ce tissu, dont les fibrilles sont très serrées, apparaît un tissu lâche, semblable au tissu adénoïdien véritable. Les fibres musculaires sont rares, presque introuvables. Les lacunes ont des formes très irrégulières et un revêtement continu de cellules endothéliales ; elles sont crevassées et contiennent des cellules lymphatiques.

1 Ayres, *Amer. Journal of Ophthalm.*, 1895.
2 Wiesner, Th. Wurzburg, 1886.

Obs. de Wintersteiner[1]. — Enfant de 12 ans, amené à la clinique en 1894, à cause de la protrusion de son œil gauche. Cette exophtalmie a été constaté à la naissance ; depuis lors elle subit des alternatives d'accroissement et de diminution. Parfois même elle disparaît complètement. Il n'y a jamais eu de phénomènes douloureux. Par contre l'enfant a subi, à différentes reprises et sur les deux yeux, des poussées de kératite eczémateuse.

L'œil droit ne présente rien, en dehors de taies centrales. A gauche, les paupières sont allongées, épaissies et élargies. Elles sont en outre refoulées fortement en avant par la protrusion du globe. La paupière supérieure recouvre la presque totalité de la cornée, et porte, au niveau du bord libre, de petites vésicules à contenu transparent.

La conjonctive palpébrale est épaissie, veloutée et injectée. Elle est le siège de petites saillies kystiques que l'on retrouve encore sur la conjonctive bulbaire.

La cornée présente des lésions cicatricielles anciennes qui rendent difficile l'examen du fond de l'œil. La mobilité du globe paraît normale dans les différentes directions. Il n'y a pas de diplopie. L'exophtalmie est axile ; elle n'est que très faiblement réductible par la pression. L'inclinaison de la tête ne l'augmente pas.

A la palpation, à travers la paupière supérieure, on sent une masse molle, irrégulière, qui paraît s'étendre du globe à la paroi orbitaire. En raison des nombreuses dilatations kystiques de la conjonctive, l'auteur fit le diagnostic de lymphangiome caverneux et pratiqua l'exentération de l'orbite le 15 février 1894. On constate alors que la tumeur remplit l'entonnoir musculaire et refoule même les muscles droits en dehors. En outre, un lobe de la tumeur s'insinue en haut, entre le droit supérieur et le grand oblique, d'une part, et le droit interne, d'autre part, et forme une saillie correspondant au double du volume d'une glande lacrymale.

A la coupe, la tumeur présente une structure lobulée grossière ; les lobes sont divisés, par des cloisons anastomosées et ramifiées, en secteurs irréguliers. Entre les cloisons on constate la présence de cavités qui donnent à la tumeur un aspect spongieux typique. On reconnaît au centre, et dans l'axe de la tumeur, le nerf optique, dont la structure est normale et dont la gaine dure-mérienne est en contact intime avec la tumeur.

Au microscope, la tumeur présente dans toutes ses parties la même structure ; les cloisons qui séparent les lacunes sont formées par un tissu conjonctif fibrillaire, délicat, avec de rares noyaux. Elles sont tapissées par un revêtement endothélial continu. Dans les cloisons un peu plus épaisses, on trouve en outre des vaisseaux et des nerfs, des lobules graisseux et des cellules adipeuses en voie d'atrophie. On rencontre aussi des granulations pigmentaires d'origine hématique dans les cellules fixes ou dans les rares leucocytes du tissu conjonctif.

En certains points on trouve des amas de leucocytes formant de véritables follicules lymphatiques, irrégulièrement disposés dans la tumeur. Les lacunes sont, les unes remplies par des globules sanguins, les autres par une substance coagulée qui n'est autre que la lymphe. Les vaisseaux de l'orbite, en dehors de ceux qui cheminent dans la tumeur, présentent en différents points des lésions d'endartérite oblitérante.

Wintersteiner discute ensuite la nature de la tumeur, car la présence

[1] Wintersteiner, *Arch. f. Ophl.*, 1898.

du sang dans de nombreuses lacunes du tissu caverneux pouvait faire croire à un hæmangiome. Il croit néanmoins pouvoir admettre la nature *lymphangiomateuse*, en se basant sur l'abondance du tissu lymphatique et des follicules clos, sur la présence de lymphe dans certaines lacunes; il pense que la présence de globules rouges dans d'autres lacunes s'explique par une hémorragie secondaire. Enfin, il s'appuie aussi sur le fait que les espaces caverneux se continuent directement avec les lacunes lymphatiques péri-vasculaires qui traversent la sclérotique le long des artères ciliaires postérieures.

La lecture de ces observations met en relief quelques particularités cliniques et anatomiques qu'il convient de faire ressortir.

L'*âge* du malade est très variable ; pour ce qui est du *sexe*, l'homme a été atteint trois fois, la femme une fois ; les *deux yeux* sont malades avec une égale fréquence. L'accroissement a toujours été *lent* : dans le cas de Wiesner la tumeur avait atteint en un an le volume d'une noisette; dans le cas d'Ayres, en trois ans, et dans celui de Fœrster elle avait mis dix ans pour acquérir le volume d'une noix ; enfin, dans le cas de Wintersteiner l'affection dura douze ans sans s'accroître sensiblement.

Le *siège* de la tumeur était, trois fois, l'entonnoir musculaire ; la consistance de la tumeur était molle dans le cas de Wintersteiner et celui de Ayres, dure dans ceux de Fœrster et de Wiesner, si dure même qu'on pensa à un fibrome. Les troubles fonctionnels variaient chaque fois selon le siège et les rapports de la tumeur.

Dans le cas de Ayres, il existait un strabisme divergent et une diminution de la mobilité de l'œil ; il y avait, en outre, de la stase papillaire amenant une grande diminution de l'acuité visuelle. Fœrster trouva aussi du strabisme divergent, avec diminution de la mobilité dans tous les sens, surtout en dedans et en haut. L'atrophie du nerf optique était très marquée.

Dans le cas de Wiesner, au contraire, la vision resta normale, parce que la tumeur était en dehors du cône musculaire ; il n'y avait pas d'exophtalmie.

Ces symptômes n'ont en somme rien que de banal et ne peuvent donner au lymphangiome un caractère bien tranché.

Wiesner et Fœrster croient pouvoir, d'après leurs cas, établir que le lymphangiome, à cause de sa consistance dure, réduit les mouvements, et que l'hæmangiome ne les réduit pas, mais ils ont grand tort de généraliser, car il y a des hæmangiomes durs et des lymphangiomes mous.

Il ne faut pas faire fond non plus pour reconnaître ces deux variétés d'angiome sur le *gonflement variable de la tumeur* et l'aggravation intermittente de l'exophtalmie, car il n'y a là rien de constant.

Le **diagnostic différentiel** du lymphangiome est donc très difficile. Wintersteiner seul a pu l'établir avant l'intervention, parce qu'un lobe détaché de la tumeur était visible.

L'**anatomie pathologique** et la **pathogénie** du lymphangiome orbitaire ne sauraient être beaucoup mieux précisées que la symptomatologie, à cause du petit nombre des observations.

Dans le cas de Wintersteiner nous voyons que tout d'abord, à l'examen de sa pièce, l'observateur constata que les vacuoles étaient pleines de sang, l'étude anatomique n'en démontra pas moins qu'il s'agissait d'un lymphangiome; en premier lieu, l'auteur constata de nombreux corpuscules lymphoïdes dans des portions très différentes de la tumeur, beaucoup de ces follicules s'ouvraient directement dans la lumière des espaces caverneux; en outre, les espaces caverneux contenaient à la fois de la lymphe et du sang; le sang s'était épanché secondairement dans les vacuoles à la suite de la rupture des vaisseaux dégénérés.

Enfin et surtout, Wintersteiner a constaté une communication directe entre les espaces caverneux et les lymphatiques périvasculaires traversant la sclérotique le long des artères ciliaires postérieures.

Peut-être le lymphangiome n'est-il pas si rare qu'il le paraît et a-t-il, au contraire, été souvent méconnu. C'est là une question que s'est posée Wintersteiner ; mais, dans toutes ses recherches, il n'a pu rencontrer de descriptions histologiques qui permissent d'admettre la réalité de cette confusion.

La pathogénie du lymphangiome, d'après les observations connues, permet d'admettre une origine *congénitale*. Cette origine est évidente

dans le cas de Wintersteiner, dans lequel l'exophtalmie était apparue dès la naissance de l'enfant. Dans les autres cas, la tumeur s'affirma et fut reconnue beaucoup plus tard (46, 43, 53 ans), mais il n'est pas impossible d'admettre que le germe de la tumeur, le tissu adénoïdien, n'ait été déposé dans l'orbite pendant la période fœtale. L'ectasie des lymphatiques peut aller très lentement et la tumeur lymphangiomateuse n'apparaître que très tard. De même que le tissu lymphatique, les fibres musculaires qu'on a trouvées dans les septa ont sans doute une origine congénitale, à moins qu'elles ne viennent du muscle de Muller, ce qui est difficile à admettre pour les cas où la tumeur était placée dans l'entonnoir musculaire.

Le développement du lymphangiome a lieu lentement, du centre à la périphérie; au milieu sont les grands espaces caverneux, à la périphérie; les espaces plus petits; les cloisons s'atrophient, se résorbent, et les espaces grandissent.

Pendant que se produit cette évolution se développe souvent, sur la paroi des espaces lymphatiques, une dégénérescence hyaline particulièrement étudiée par Wintersteiner; elle provient vraisemblablement du revêtement endothélial lui-même, peut-être aussi s'agit-il d'une coagulation du plasma à la surface de l'endothélium.

Telles sont les données principales à retenir au sujet de la symptomatologie, de l'anatomie pathologique et de la pathogénie du lymphangiome de l'orbite, dont l'histoire, pour être complète, a besoin de nouvelles observations.

B. — **Varicocèle de l'orbite.**

Nous désignons ainsi l'affection décrite par les auteurs sous le nom de *tumeurs veineuses, variqueuses de l'orbite* ; cette affection consiste dans la dilatation du tronc et des branches de la veine ophtalmique, c'est-à-dire que la lésion anatomique est essentiellement une varice dans le sens ordinaire et complet du mot. Il nous semble que pour désigner cet état pathologique il n'y a que des avantages à se servir du terme vari-

cocèle, qui exprime, par son étymologie, autant que par le sens clinique qui s'y attache, l'idée de tumeur variqueuse.

Ce varicocèle de la veine ophtalmique s'accompagne de symptômes spéciaux, dont l'un des plus intéressants est *l'exophtalmie intermittente*; nous consacrerons à ce symptôme une attention toute particulière ; mais il ne nous paraît pas juste de faire de l'exophtalmie intermittente une affection distincte, ayant une place à part dans l'histoire des tumeurs de l'œil. C'est un symptôme et rien de plus.

Les varices de l'orbite n'ont donné lieu qu'à quelques rares travaux d'ensemble; mais il en a été publié un assez grand nombre de cas isolés qu'il importe de signaler ici dans un historique aussi complet que possible.

Les observations les plus intéressantes seront mises en particulière évidence.

Historique. — Schmidt[1], en 1805, a publié le premier cas de varice rétro-bulbaire ; il s'agissait d'un enfant de 16 jours chez lequel, à l'angle externe de l'œil gauche, apparaissait, quand on ouvrait les paupières, une petite tumeur veineuse mûriforme. Quand l'enfant s'agitait ou criait, sous les paupières closes l'œil sortait de l'orbite, tandis que les paupières, devenues rouge bleuâtre, se distendaient. En ouvrant les paupières on apercevait, à la partie inférieure et externe de l'œil, une grosse varicosité qui se dégonflait peu à peu quand l'enfant restait tranquille et respirait librement. Schmidt fit le diagnostic de varice de la veine ophtalmique jusqu'à son embouchure dans le sinus caverneux.

V. Siebold[2], Schön[3], Mackenzie[4] ont décrit également les varices orbitaires, et le premier auteur, dans son *Chiron*, a cité un cas de varice avec exophtalmie, dans lequel l'extirpation de la tumeur veineuse fut faite avec succès.

Andrae[5] décrit une varice chez une jeune fille ; la varice apparaissait,

[1] Schmidt, cité par Himly, *Ophthalm. Biblioth.*, vol. III, 1er cahier, p. 174. Iéna, 1805.

[2] Siebold, *Eine der theorischen, praktischen, literarischen und historischen Bearbeitung der Chirurgie gewidmete Zeitschrift*, Band III, Streck 2. Sulzbach, 1814, p. 373.

[3] Schön, *Handbuch der pathologischen Anatomie des menschlichen Auges*. Hambourg, 1828.

[4] Mackenzie, *Traité pratique des maladies de l'œil*, t. I, p. 455 (obs. 261).

[5] Andrae, *Fischer's Lehrbuch der gesammten Entzündungen und organischen Krankheiten der menschlichen Auges, seiner Schutz und Hilfsorgane*, p. 361. Prag, 1846.

entre le globe et le rebord orbitaire supérieur, sous forme d'une tumeur allongée, molle et élastique, dès que la malade restait courbée quelques minutes ; elle disparaissait quand la malade se relevait.

Velpeau[1], dans l'article Orbite du *Dictionnaire en* 30 *volumes*, raconte que chez une jeune fille de seize ans, soignée par M. Macquart, il y avait entre l'œil et la paroi supérieure de l'orbite une tumeur veineuse qui prédominait fortement à travers la paupière correspondante, chaque fois que la jeune personne baissait la tête.

Verduc[2] a certainement fait allusion à un cas de varicocèle orbitaire lorsqu'il a écrit dans son *Traité de pathologie et de chirurgie* : « Ce que j'ai encore vu de singulier est une autre chute de l'œil où l'œil descendait de temps en temps jusqu'au milieu de la joue. Celui qui était incommodé de cette maladie était un jeune peintre qui vint un jour à l'assemblée de feu M. l'abbé de la Roque, auteur du *Journal des Savants*, pour consulter les médecins qui avaient coutume de se trouver à ses conférences.

« Tous ceux qui se trouvèrent présents furent étrangement surpris de voir une chose si extraordinaire; car, en moins d'une heure, l'œil descendit et rentra dans l'orbite plus de six fois. L'on ne trouvera peut-être rien de semblable dans toutes les observations de médecine et de chirurgie. »

Chez un malade, traité pour une ophtalmie catarrhale, Mackenzie découvrit que, dans la position inclinée en avant, l'œil droit ressortait ; au même moment la vue de cet œil diminuait, et le malade éprouvait de grandes douleurs dans l'orbite ; l'affection était consécutive, d'après le malade, à un grand effort qu'il avait fait pour porter un lourd fardeau sur la tête.

Foucher[3] a observé un cas très connu qui mérite d'être assez longuement rapporté.

Obs. — Il concerne une femme de 37 ans, atteinte depuis sa jeunesse d'une assez forte hypertrophie du corps thyroïde et présentant dans la partie nasale de l'orbite une

[1] Velpeau, *Dictionnaire en* 30 *volumes*, t. XII, p. 310.

[2] Verduc, *Pathologie et chirurgie*, t. II, p. 44.

[3] Foucher, Sur une variété de tumeur de l'orbite. *Gazette des hôpitaux*, décembre 1858, n° 141.

tumeur qui soulevait la paupière supérieure. Quand la malade tenait la tête droite, la tumeur ne paraissait pas, et le doigt, en explorant l'orbite, ne rencontrait aucune particularité ; quand la tête était penchée en avant, la tumeur soulevait la peau de la partie interne de la paupière et de la partie médiane du sourcil. Pendant l'expiration le volume de la tumeur augmente, il diminue pendant l'inspiration, et pour faire disparaître complètement la saillie, il suffit que la malade relève un instant la tête. C'était d'ailleurs le seul moyen pour la faire rétrocéder lorsqu'elle était sortie ; la tête de la malade étant penchée, la tumeur était irréductible.

L'œil était sain et son fonctionnement seulement un peu altéré lorsque la tumeur atteignait une grande expansion. La malade de Foucher fut opérée par Nélaton, qui injecta à plusieurs reprises du perchlorure de fer dans la tumeur elle-même.

La guérison fut complète. 6 mois après, dit Dupart, qui rapporte dans sa thèse l'observation, toute trace de la tumeur avait disparu, et la malade n'éprouvait plus de gêne de la vision. En se baissant la malade ne sentait plus la tumeur se former ; la guérison était encore durable 4 ans après.

Le cas de Mazel et Boniface d'Anduze[1] est analogue; mais ici le traumatisme est indiqué comme cause de l'anomalie.

Obs. — Il s'agit d'un jeune homme de 14 ans, en bonne santé, qui 3 mois auparavant avait reçu un assez violent traumatisme contre la partie inféro-externe de l'œil droit. Tout d'abord, il n'y eut aucune réaction inflammatoire; mais 3 mois plus tard l'enfant, en se baissant, remarqua que la paupière inférieure gonflait. Pas de douleur ni de troubles visuels. La tumeur disparaissait d'une manière lente, par le seul fait du retour à la station verticale.

La tête étant replacée dans une situation déclive, on voyait la tumeur se former graduellement; au bout de 30 secondes elle était appréciable, s'accroissait pendant une minute pour rester stationnaire. Dans le décubitus dorsal, la tumeur se produit aussi, mais avec des dimensions moindres ; dans le décubitus latéral droit, elle devient globuleuse et arrive à la grosseur d'une amande.

Cette tumeur a une consistance molle, une coloration bleuâtre évidente par la quasi-transparence du voile membraneux qui la recouvre ; il est certain qu'il s'agit d'une tumeur veineuse.

Pour expliquer la genèse de ce cas très rare, les auteurs supposent une solution de continuité d'une veine intra-orbitaire ; ils croient que le sang extravasé rentre dans le torrent circulatoire dès qu'on relève la tête du malade ; ils admettent, par conséquent, que la tumeur est constituée par du sang veineux, fluide, récemment sorti du torrent circulatoire, dans lequel il rentre bientôt après.

[1] Mazel et Boniface d'Anduze, Tumeur veineuse réductible de la paupière inférieure. *Société de chirurgie de Paris*, 13 février 1861.

Très intéressant est aussi le cas de Kempf[1]. Cet auteur fut appelé chez un malade atteint d'une très apparente exophtalmie avec de très vives douleurs ; le bulbe, immobile, sortait à moitié de l'orbite ; la pupille était dilatée et l'amaurose complète ; depuis un an et demi le malade avait eu de nombreux accès semblables. Après avoir exclu la syphilis, Kempf admit qu'il s'agissait d'un prolapsus périodique de l'œil sous l'influence d'un tissu érectile veineux, siégeant dans la région du trou optique. Plus tard, Dieffenbach (de Berlin) énucléa l'œil ; on constata un fongus hématode de l'orbite comme cause du prolapsus périodique du globe.

De Græfe[2] a rapporté le cas d'une femme enceinte, âgée de 30 ans, qui, chaque fois qu'elle se baissait, voyait apparaître, à droite, une tumeur à l'angle externe des paupières. Il existait une petite tumeur rouge cerise dans la région de la glande lacrymale ; cette tumeur, non pulsatile, disparaissait sous la pression du doigt ; il s'agissait, d'après de Græfe, d'une télangiectasie veineuse congénitale, ayant augmenté pendant la grossesse.

Van Santen[3] a publié un fait qu'on peut ainsi résumer : chez une femme de 30 ans, en bonne santé, apparut en mai 1871, brusquement, à gauche, une énorme exophtalmie, en même temps qu'il y avait un très gros épanchement sanguin dans l'orbite. La saillie du bulbe, la diminution de mobilité durèrent environ trois jours ; d'après la malade, il y avait eu, quelques années avant, une légère exophtalmie intermittente de l'œil gauche.

En mars 1872 apparut subitement, pour la deuxième fois, une exophtalmie considérable ; la mobilité du bulbe fut immédiatement abolie. Au fond de l'œil on voit des artères très étroites, avec atrophie du nerf optique ; quand la malade se baissait, l'exophtalmie était beaucoup plus marquée .La guérison fut obtenue simplement à l'aide d'un pansement compressif appliqué pendant quelques jours.

[1] Kempf, Periodischer Vorfall des Bulbus. *Allgemeine medicinische Zeitung*, 1864, pp. 131-132.

[2] De Græfe, *Arch. f. Ophthalm.*, Bd. XII, 2, S. 222 und 223.

[3] Van Santen, Spontane Hæmorrhagie in der Orbita. *Nederl. Tydschr. v. Genesk*, 1872, J. B. f. d. Aug., pp. 465 und 466.

Grüning[1], de New-York, rapporte l'histoire d'un homme qui, en clouant un tapis, sentit tout à coup dans son œil droit une sensation douloureuse. Immédiatement il y eut de l'exophtalmie, qui disparut quand le malade se releva, pour reparaître dans la position inclinée de la tête. Knapp, dans une discussion qui eut lieu à ce sujet à la Société ophtalmique de Berlin, émit l'idée très juste que l'exophtalmie était produite par un paquet veineux de l'orbite, de dimension anormale, se remplissant quand le malade baissait la tête.

Nous donnerons la même interprétation au cas de Vieusse[2], publié sous le titre de « Communication entre la cavité arachnoïdienne et la capsule de Ténon » ; il est au moins probable qu'il s'agit dans ce cas d'une dilatation intermittente des veines du sommet de l'orbite.

Le cas qu'Yvert[3] nous fait connaître, dans son intéressant travail sur les tumeurs veineuses de l'orbite en communication directe avec la circulation veineuse intra-cranienne, se rapporte à une tumeur variqueuse, située à la partie supérieure et interne de la paupière supérieure droite, un peu au-dessous du sourcil, à la réunion des parois interne et supérieure de l'orbite. Ainsi placée la tumeur, en gonflant, ne pouvait produire d'exophtalmie, mais elle se comportait comme les tumeurs variqueuses de l'orbite, c'est-à-dire qu'elle augmentait beaucoup de volume sous l'influence de la flexion forcée de la tête et encore plus sous l'influence d'un effort.

Magnus[4] a observé un fait d'exophtalmie congénitale chez un garçon de 13 ans, dont l'œil sortait de l'orbite dès que la tête était penchée. A l'angle interne de l'œil on sentait une petite tumeur, de la grosseur d'un grain de chènevis, rouge sang et lobulée, recouverte par la caroncule et s'étendant jusqu'au cul-de-sac supérieur. Cette exophtalmie intermittente, qui remontait à la première enfance, était stationnaire.

[1] Gruning, Exophthalmus dexter bei Vorwärtsbeugung des Körpers. *Arch. f. Augen. und Ohrenheilkunde,* 1883, pp. 168-170.

[2] Vieusse, De la communication entre la cavité arachnoïdienne et la capsule de Ténon. *Recueil de méd. militaire,* 1878, p. 582.

[3] Yvert, Des Tumeurs de l'orbite en communication directe avec la circulation veineuse intra-cranienne. Formes d'exophtalmie qui s'y rattachent. *Recueil d'ophtalmologie,* 1881.

[4] Magnus, Periodischer Exophthalmus bei Beugung des Kopfes. *Klinische Monatsblätter f. Augenheilk.*, XXII, p. 62.

Mac-Kay [1], chez une femme de 28 ans, vit de l'exophtalmie droite produite par la dilatation des veines orbitaires, survenue à l'âge de 12 ans. La cornée se sphacéla, l'œil fut énucléé, et le contenu se ratatina. Richet [2], chez un enfant de 8 mois, trouva à la paupière supérieure droite une tumeur de la grosseur d'une noisette, s'aplatissant facilement par la pression et gonflant pendant les cris de l'enfant. R. Sattler [3] a constaté chez un malade une enophtalmie et une exophtalmie intermittentes, survenues cinq ans auparavant à la suite d'un effort. Gessner [4] cite un cas analogue recueilli à la clinique de Niedens.

En 1891, Dunkel [5], dans une thèse de la clinique de Bonn, a cité un nouveau cas intéressant d'exophtalmie en position baissée. L'affection était survenue spontanément, à l'âge de 27 ans, chez un relieur ; d'abord sans inconvénient, cette exophtalmie entraîna ensuite des accidents douloureux qui ne disparurent qu'après la cessation du métier, c'est-à-dire après la suppression de l'inclinaison durable et fréquente de la tête.

Elschnig [6], au congrès des médecins de Styrie, en 1891, rapporta l'histoire d'un soldat de 23 ans qui, pendant le pansage de son cheval, ressentit une violente douleur dans l'œil droit; subitement l'œil fit saillie, et dans la suite l'exophtalmie, qui disparaissait dans la position debout, reparaissait à chaque mouvement violent et surtout pour les travaux faits en position inclinée. Il suffisait même, pour entraîner l'exophtalmie, que le malade fît un vigoureux effort d'expiration, le nez et la bouche étant fermés.

En 1893, Sergent [7] publia l'observation d'une malade pouvant produire l'exophtalmie à volonté, en inclinant la tête. Ce phénomène s'était

[1] Mac Kay, *Centralblatt f. praktische Augenheilk.*, 1882, pp. 499 et 500.

[2] Richet, *Recueil d'ophtalmologie*, 1883.

[3] R. Sattler, A case of one sided transitory exophthalmos with undisturbed function and muscular movements of the eye and the coexistence of enophthalmos; recession of the globe. *Americ. Journal of the med. sciences*, april 1885.

[4] Gessner, Enophthalmus dexter übergehend in Exophthalmus bei Vorwärtsbeugen des Kopfes. *Centralbl. für praktische Augenheilk.*, 1889, pp. 161-163.

[5] Dunkel, *Ueber Exophthalmus in Folge varicoser Erweiterung der Orbitalvenen.* Inaugural Dissertation, Eschweilen, 1891.

[6] Elschnig, *Allgemeine Wiener medicinische Zeitung*, XXXVII, 1892, p. 61.

[7] Sergent, De l'exophtalmos intermittent ou exophtalmie à volonté. *Gazette des hôpitaux*, n° 60, mai 1893, p. 569-578.

montré pour la première fois à l'âge de 7 ans et, depuis cette époque, revenait pendant les violents efforts et toutes les fois que la malade penchait la tête.

Quand la tête était droite et la malade au repos, il semblait au contraire y avoir de l'enophtalmie.

Parinaud constata chez cette malade, pendant l'exophtalmie, une diminution de l'accommodation, de la réaction de la pupille à la lumière et un rétrécissement temporal du champ visuel. Les mouvements de l'œil étaient un peu limités, l'examen ophtalmoscopique négatif.

Sergent démontra aisément que, dans son cas, l'exophtalmie était due à la réplétion des veines ; il comprima les jugulaires et constata que la compression isolée de la jugulaire droite ou gauche produisait l'exophtalmie dans le même temps, avec une légère différence en faveur de la jugulaire gauche ; la compression de la carotide primitive était sans influence.

Panas [1] a fait connaître l'observation d'une jeune fille de 18 ans qui avait fait une chute sur la région sourcilière gauche. Dix ans après, apparut, à l'angle supéro-interne de l'orbite, une tumeur veineuse du volume d'une noisette quand la malade se baissait ou faisait un effort. Cinq ans plus tard, dans le cours d'une grippe, on vit se produire une ecchymose palpébrale du même côté, en même temps qu'un léger strabisme convergent de l'œil droit. Un an après survint une enophtalmie que la malade cherchait à combattre en se serrant le cou avec un ruban. Dans l'attitude penchée, il se produisait toujours une forte exophtalmie.

De tous les faits qui précèdent il convient encore de rapprocher celui de Richter [2] et celui de Van Duyse et Bribosia[3], dans lequel il existe de l'enophtalmie et de l'exophtalmie intermittentes ; ces auteurs considèrent cette affection comme une trophonévrose céphalique. Ajoutons enfin le fait que Jean Terson [4] a observé dans le service de Panas et qui est un exemple d'enophtalmie et d'exophtalmie intermittentes, et le cas

[1] Panas, *Traité des maladies des yeux*, Paris, 1894, t. II, p. 401-402.

[2] Richter, *Arch. f. Augenheilk.*, vol. XXXI, fasc. I.

[3] Van Duyse et Bribosia, Enophtalmos avec exophtalmie intermittente à volonté. *Arch. d'ophtal.*, 1895.

[4] Jean Terson, *De l'enophtalmie et de l'exophtalmie alternantes*. Th. Paris, 1897.

personnel qui a servi à Hermann Becker [1] pour écrire son intéressant mémoire sur les tumeurs vasculaires de l'orbite.

Ce cas de Becker est un nouvel exemple d'exophtalmos périodique par dilatation variqueuse des veines de l'orbite. Ce malade fut, parmi les cas semblables, remarquable par l'apparition d'hémorragies subites rétro-oculaires, dues à la rupture de quelques varices et entraînant une brusque protrusion de l'œil. Ajoutons encore à cette longue nomenclature des faits connus, celui de Théodore Struppler [2], dans lequel on obtenait l'exophtalmie en comprimant fortement, avec les doigts, la région latérale du cou; il y avait en même temps un gonflement des deux paupières. La même exophtalmie se produisait pendant la flexion de la tête.

Fritz Causé [3] (de Mayence) a réuni dans sa thèse un grand nombre de faits d'exophtalmie intermittente consécutive au varicocèle orbitaire. Ce sont les faits de Vossius [4], de Trombetta [5], de Lang [6], de Lesshaft [7], de Lacompte [8], de O. Meyer [9], de Gayet [10], de Sheffels [11], de Hitschmann [12], d'Ostrowitzki [13], de Schmidt-Rimpler [14], de Grunert [15], Kooyker et Mulden,

[1] Hermann Becker, Ein Beitrag zur Kenntniss der Schleimcysten und Gefäss. Geschwülste der Orbita. *Arch. v. Græfe*, t. XLI, Hft 1, p. 119, 1895.

[2] Théodore Struppler, Ueber alternirenden En-und Exophthalmus. *Deutsche Arch. f. klin. Med.*, Bd LXXI, 1901.

[3] Fritz Causé, *Zur Casuistik des intermittierenden Exophthalmus*, etc. Th. Giessen, 1902.

[4] Vossius, *Lehrbuch der Augenheilkunde*, 3 Auflage, Leipzig et Vienne, pp. 216-218.

[5] Trombetta, Stato enoftalmico associato ad esoftalmo intermittente. *Nagel's Jahresbericht*, 1898, XXVIII.

[6] Lang, Proptosis occurring on stooping, on compressing the jugular vein. *Nagel's Jahresbericht*, 1897.

[7] Lesshaft, Periodischer Exophthalmus des rechten Auges bei Beugung des Kopfes. *Cent. f. praktischen Augenheilk.*, 1898.

[8] Lacompte, Exophtalmie à volonté. *Nagel's Jahresbericht*, 1897.

[9] O. Meyer, Intermittierender Exophthalmus mit Erblindung, etc. *Klinische Monatsbl. f. Augenheilk.*, 1898, p. 435.

[10] Gayet, Un cas d'exophtalmie intermittente. *Société de chirurgie de Lyon*, 1898.

[11] Sheffels, Ueber intermittierenden Exophthalmus und Enophthalmus. *Deutsche med. Woch.*, 1898, p. 437.

[12] Hitschmann, Ein Fall von Exophthalmus intermittens. *Wiener klinische Wochens.*, 1900.

[13] Ostrowitzki, *Ueber den intermittierenden Exophthalmus*. Th. Greifswald, 1900.

[14] Schmidt-Rimpler, Ueber den intermittierenden und pulsierenden Exopht. *Deutsche med. Woch.*, 1900.

[15] Grunert, Ein Fall pulsierenden Exophthalmus. *Ophthal. Klinik*, 1898.

et de Mulden[1]. La plupart de ces cas ressemblent à ceux que nous venons d'analyser. Il y est question de sujets chez lesquels les efforts, la position baissée, la compression des jugulaires, tout obstacle enfin à la circulation veineuse entraînait l'apparition de l'exophtalmie. Dans les trois dernières observations (Grunert, Kooyker et Mulden, Mulden) il existait un signe spécial; l'œil tour à tour exophtalme et enophtalme était animé de pulsations isochrones aux pulsations du cœur; ce signe remarquable tient vraisemblablement, ainsi que l'indique Mulden, à ce que, dans le crâne fermé, l'onde sanguine qui arrive dans le territoire artériel repousse une quantité correspondante de sang veineux, et, comme Mosso l'a indiqué, communique au courant veineux sanguin une pulsation semblable à celle des artères. A chaque systole la pression intra-veineuse est augmentée par ce fait qu'à ce moment la pression du cerveau sur les parois du sinus augmente. Cet excès de pression retentit facilement jusque dans l'orbite par la veine ophtalmique dilatée.

Symptomatologie. — Tous les cas que nous venons d'analyser sont des exemples de tumeurs variqueuses de l'orbite, de varicocèle orbitaire au sens exact du mot. La cause première de l'affection est certainement due à une disposition particulière du système veineux orbitaire, incapable de supporter le poids normal du sang; cette cause peut suffire, mais souvent il s'y ajoute une cause efficiente bien constatée; dans les cas de Mazel et Boniface, de Panas et d'Elschnig, l'affection a été consécutive à un traumatisme; les malades de Mackenzie et Sattler attribuèrent leur mal au poids d'un lourd fardeau; quelques auteurs ont incriminé la grossesse (de Græfe), d'autres l'apparition des règles (Cooper).

Dans tous les cas, la dilatation veineuse est le phénomène premier et principal; il est plus ou moins apparent, plus ou moins passager, mais à lui seul il caractérise l'affection. En même temps que les veines se dilatent, il arrive, sous l'influence d'un trouble trophique mal défini, que le tissu cellulaire ambiant s'altère et se résorbe; alors l'orbite n'est rempli que lorsque les veines sont distendues; si elles sont momentanément

[1] Mulden. Ueber den intermittierenden Exophthal. mit Pulsation des Auges. *Klin. Monatsblätter f. Augenheilk.*, janv. 1900.

vides, l'œil n'est plus soutenu, et c'est ainsi qu'il se produit de l'enophtalmie. L'enophtalmie manque lorsque ce processus de résorption orbitaire fait défaut, ou lorsque les veines sont toujours suffisamment volumineuses pour pousser l'œil en avant.

D'ailleurs, lorsque le varicocèle orbitaire siège à la base de l'orbite, il peut n'entraîner aucun déplacement de l'œil ; il y a dans ce cas une tumeur veineuse très évidente, sans exophtalmie. C'est là ce qui avait lieu dans l'observation suivante, qui nous est personnelle.

Obs. — *Varicocèle circonscrit de l'orbite.* — H..., 32 ans, cultivateur, accuse des douleurs de tête remontant à 20 ans. Ces douleurs, après avoir disparu un certain temps, sont revenues il y a 2 ans.

Il y a 3 ans, il a eu l'influenza qui, dit-il, l'a rendu très malade, et il présente actuellement des phénomènes évidents de neurasthénie.

Le malade a remarqué, pour la première fois il y a 6 ans, une petite saillie rouge foncé au-dessous de l'œil. Cette petite tumeur aurait présenté, à la suite de l'influenza, un accroissement rapide qui, après quelque temps, serait redevenu plus lent.

Jamais de douleurs au niveau de la tumeur ; jamais de troubles de la vision.

Ce malade, conduit par le docteur Pousson, vient pour qu'on lui pratique l'abblation de sa tumeur.

Lorsqu'on l'examine dans la station verticale, on aperçoit en abaissant la paupière inférieure, dans le cul-de-sac conjonctival, une saillie du volume d'une fraise de moyenne grosseur, manifestement formée par des veines dilatées. En dehors et en haut apparait une petite saillie du même genre, beaucoup moins volumineuse. Quand le malade penche la tête en avant, et qu'il fait un effort violent, ces petites tumeurs quadruplent leur volume et prennent encore plus l'aspect caractéristique des tumeurs veineuses de l'orbite.

Le 9 octobre 1894, on procède à l'ablation des paquets vasculaires. Une seule ligature au catgut est nécessaire. Suture de la conjonctive.

Le 15 octobre, l'état du malade est excellent ; les fils de la conjonctive sont enlevés. La guérison paraît assurée.

Décembre 1899. Nous avons écrit à notre malade. Il nous a répondu qu'il se portait bien, et qu'il n'y avait eu aucune récidive de sa tumeur depuis l'opération.

Dans notre observation la saillie des veines anormales constituait toute l'affection.

Au contraire, quand le désordre veineux siège au sommet de l'orbite, il peut passer inaperçu, et le seul symptôme évident est l'exophtalmie intermittente, coïncidant avec la réplétion des veines dilatées.

On peut, avec H. Becker, classer de la façon suivante les cas que nous

avons successivement analysés et tous ceux du même ordre qui ont pu échapper à nos recherches.

1° Il y a tumeur veineuse évidente, *sans exophtalmie*.

2° Il y a tumeur veineuse évidente, *avec exophtalmie constante*.

3° Il y a tûmeur veineuse passagère, entraînant une *exophtalmie intermittente*, mais ne se compliquant pas d'enophtalmie.

4° Il y a tumeur veineuse passagère, entraînant une *exophtalmie* et une *enophtalmie intermittentes*.

5° Quelquefois l'exophtalmie se produit sans tumeur veineuse apparente ; mais il est certain que la saillie oculaire est consécutive à la réplétion excessive des veines du sommet de l'orbite.

Ces cinq groupes peuvent être ramenés à deux bien distincts : 1° tumeurs variqueuses sans déplacement du globe ; 2° tumeurs variqueuses entraînant une exophtalmie intermittente, avec ou sans enophtalmie.

Dans le premier groupe se trouvent les cas de Schmidt, de Foucher, de Mazel et Boniface, d'Yvert, notre fait personnel et quelques autres.

Dans tous les cas, il s'agit de varices de l'orbite ; Mazel admet, bien à tort, chez son malade, une déchirure de la veine sous-orbitaire et la formation, par refoulement du tissu cellulaire, d'un anévrisme veineux faux consécutif, d'une poche placée en dehors du vaisseau. Il est beaucoup plus simple d'admettre, avec Yvert et Chauvel, une dilatation variqueuse, avec amincissement des vaisseaux. Cette explication s'impose aussi dans notre observation.

Dans le deuxième groupe se trouvent tous les cas d'exophtalmie intermittente compliquée ou non d'enophtalmie. Il est évident que l'exophtalmie et l'enophtalmie ont pour cause principale l'état variqueux des veines orbitaires ; il est problable qu'il existe aussi, en pareil cas, un certain relâchement des ligaments aponévrotiques qui, à l'état normal, suspendent l'œil dans l'orbite. Les ailerons orbitaires, l'aponévrose de Ténon, sous l'influence des troubles trophiques consécutifs à l'état variqueux, perdent leur résistance ; leur laxité permet à l'œil de subir plus aisément l'influence du flux et du reflux du sang veineux.

C. — Exophtalmie pulsatile[1].

L'exophtalmie pulsatile est un symptôme et non une entité morbide. Elle se produit toutes les fois qu'une affection de l'orbite est capable de repousser l'œil et de lui imprimer des mouvements rythmiques. Les affections orbitaires susceptibles de se traduire de la sorte sont d'ailleurs très variables. Nous aurons dans le courant de ce chapitre à les étudier en détail.

Historique. — Les cas d'exophtalmie pulsatile abondent dans la littérature médicale. J.-L. Petit[2] rapporte une observation dans laquelle il existait, outre une dacryocystite, une tumeur animée d'une pulsation si considérable que plusieurs médecins pensèrent à un anévrisme ; mais cette tumeur était dure et non réductible, et J.-L. Petit est probablement dans le vrai lorsqu'il en fait un néoplasme malin né dans l'ethmoïde. Le premier fait certain appartient à Benjamin Travers (167), qui, le 1er novembre 1809, présenta à « The Royal medical and chirurgical Society » de Londres « *a case of aneurism by anastomosis in the orbit, cured by the ligatur of the common carotid artery* ».

Le titre même de la présentation de Travers ne laisse aucun doute sur la théorie pathogénique de l'affection admise par l'auteur, théorie qui est également acceptée par Dalrymple (168) en 1812, Warren (170) (de Boston) en 1837, à l'occasion de faits nouveaux d'exophtalmies pulsatiles observés par eux.

Entre temps, Guthrie (169) en 1823 avait pu contrôler, le scalpel à la main, l'hypothèse émise par Travers et Dalrymple ; il accepta comme eux l'hypothèse de l'exophtalmos pulsatile, conséquence d'un anévrisme par anastomose, mais il poussa plus loin son explication pathogénique et localisa l'anévrisme causal dans l'artère ophtalmique. L'autopsie de son

[1] Pour faciliter les recherches bibliographiques nous avons fait suivre les noms d'auteurs d'un numéro d'ordre qui se rapporte à la liste des observations placées, à la fin de ce chapitre, par ordre chronologique.

[2] Petit (J.-L.), *Traité des maladies des os*, t. II, p. 432.

sujet, qui avait présenté tous les symptômes de l'exophtalmos pulsatile décrits par les auteurs précédents, lui permit de constater en effet un anévrisme des deux artères ophtalmiques.

Dès lors, l'exophtalmos pulsatile fut universellement considéré comme un symptôme de l'anévrisme, et cette opinion fut encore, pendant longtemps, acceptée par tous. C'est ainsi que Busch (4) en 1839, Curling (14) en 1854 et, avec eux, tous les auteurs appelés à poser des diagnostics pour des affections semblables soumises à leur observation, expliquèrent le développement de l'exophtalmos pulsatile. Cependant Critchett (180), en 1854, à l'occasion d'un malade auquel il fit subir la ligature de la carotide pour une tumeur pulsatile de l'orbite avec exophtalmie, accepte encore la théorie pathogénique de l'anévrisme par anastomose.

Il fallut la sagacité de Nélaton pour bouleverser la théorie déjà ancienne de l'exophtalmos pulsatile par anévrisme de l'ophtalmique. En 1855, Nélaton (17) observe et fait rapporter dans la thèse d'Henry, en 1856, un cas d'exophtalmie pulsatile de l'orbite droit, consécutif à un traumatisme ; nous aurons l'occasion, dans le cours de cette étude, de parler longuement de cette observation, qui occupe une place importante dans l'histoire de la question.

Cette observation de Nélaton établit d'une façon définitive que l'exophtalmos peut être dû à une rupture de l'artère carotide dans le sinus caverneux, car l'examen *post mortem* fut, à ce point de vue, absolument démonstratif.

Malgré cette observation cependant probante de Nélaton, la théorie de l'anévrisme vrai n'en demeure pas moins l'explication communément admise de l'exophtalmie pulsatile, et le fait de Nélaton, avec ses caractères particuliers d'étiologie traumatique, fut considéré comme exceptionnel.

Nunneley (28), en 1859, devant la *Medical and chirurgical Society*, conclut de quatre faits observés par lui que « la plupart, sinon la majorité des cas, étaient des anévrismes faux circonscrits ou des anévrismes diffus résultant de la rupture de l'artère, plutôt que de la dilatation de ses tuniques altérées ». En 1859, dans un travail sur les anévrismes intra-orbitaires dans la *Gazette hebdomadaire* et en 1860 dans son *Traité des*

tumeurs de l'orbite, Demarquay se rallia à la théorie de l'anévrisme diffus ; et bien que dans un nouveau mémoire, présenté à la *Medical and chirurgical Society*, Nunneley ait en 1864 tant soit peu modifié son exclusivisme primitif, et accepté que, dans le cas d'origine traumatique survenant peu après un traumatisme portant sur le crâne, « la cause est très probablement due à un épanchement de sang près du sinus caverneux ou dans l'intérieur de ce sinus », le rôle pathogénique de l'anévrisme n'en demeura pas moins un dogme en fait d'exophtalmie pulsatile.

Le travail de Morton (192) en 1864, tout en faisant des catégories parmi les anévrismes, arrivait encore aux mêmes conclusions, lorsque le hasard favorisa encore Nélaton (30) et lui permit d'observer un nouveau cas d'exophtalmie, d'en expliquer le développement, comme dans son observation précédente, par la rupture de la carotide dans le sinus caverneux, et de démontrer la valeur de son hypothèse sur la table d'autopsie. Cette deuxième et célèbre observation méritera de nous arrêter, et plus loin il en sera longuement question.

Dès cette époque, la cause de Nélaton était gagnée, et la théorie désormais appelée, et à juste titre, *théorie française de l'anévrisme artérioso-veineux* fut favorablement acceptée par les différents auteurs qui s'occupèrent de la question. Walter Revington, dans *Medical and chirurgical Transactions*, en 1876, Morton, dans *American Journal of med. Soc.*, Schlaefke font de l'exophtalmie pulsatile une étude complète dans laquelle, après avoir rapporté les nombreux cas publiés, ils concluent à la théorie pathogénique de Nélaton par rupture de la carotide dans le sinus caverneux.

Nombreux sont les cas d'exophtalmie pulsatile publiés depuis cette époque, et cette importante question a fait l'objet de beaucoup de travaux. Le cadre de notre ouvrage ne nous permet pas de les rapporter tous ici ; nous renvoyons le lecteur aux renseignements bibliographiques qu'on trouvera à la fin de ce chapitre, en nous réservant de citer et d'examiner de plus près les observations qui nous paraîtront présenter un intérêt véritable. Nous devons cependant une mention spéciale au travail remarquable de Le Fort dans la *Revue de chirurgie*, en

1890, à la monographie très complète de Sattler[1], à la thèse de Keller[2] et au travail récent de Reuchlin[3].

L'exposé historique que nous venons de faire de l'exophtalmie pulsatile va nous permettre d'étudier avec une facilité plus grande sa pathogénie et son étiologie. Nous devrons, pour faire cette étude, procéder à un examen attentif des observations très nombreuses qui ont été publiées; et après avoir rapproché leurs symptômes, voir, dans les cas qui ont été suivis d'autopsie, quelles sont les lésions susceptibles d'expliquer les désordres signalés. Sans entrer pour le moment dans le détail des phénomènes cliniques, que nous nous réservons d'étudier plus complètement à propos de la symptomatologie, disons que l'exophtalmos pulsatile se manifeste par ces signes cardinaux : l'exophtalmie, des pulsations reconnaissables à l'inspection ou à la palpation, un souffle et des bruits intra-craniens. La dilatation de la veine ophtalmique, se manifestant par une tumeur dans le grand angle de l'orbite, la paralysie de la paupière et de la musculature oculaire, la congestion des vaisseaux, la diplopie, la perte de la vue sont des signes importants, mais de second ordre. Les causes susceptibles de produire ces symptômes sont au nombre de deux principales. Ce sont : 1° l'obstruction complète ou incomplète de la circulation dans la veine ophtalmique, produisant le développement de cette veine et de ses branches ; 2° les lésions des troncs vasculaires par fracture de la base du crâne, leur compression à leur orifice d'entrée dans l'orbite, ou les altérations diverses dont ils peuvent être atteints dans l'orbite lui-même.

Anatomie pathologique. — L'anatomie pathologique repose sur des données précises, grâce aux autopsies qui ont été faites ; ces autopsies sont au nombre de 19 : nous allons résumer les faits principaux qu'elles mettent en relief.

La première en date, 1835, est celle de Baron (172), que nous connaissons d'après la relation de Bell. « La tumeur, dit ce dernier auteur, siégeait sur

[1] Sattler, Exophtalmos pulsatile. *Handbuch Græfe-Sæmisch.*

[2] Keller, *Beitrag zur Casuistik des Exophthalmos pulsans.* Th. Zurich, 1898.

[3] Reuchlin, *Zur kasuistik des doppelseitigen pulsierenden Exophthalmus.* Th. Tübingen, 1902.

la carotide à son passage dans le sinus caverneux, et l'artère s'y était rompue » ; de même, dans le cas de Gendron, la rupture de la carotide est extrêmement probable. Il existait, dans la tunique celluleuse de l'artère, du sang coagulé ; un caillot fibrineux obturait le vaisseau et se confondait avec le caillot du sinus. Après ces deux cas, peu explicites, vient celui de Hirschfeld, dans lequel la perforation artérielle est certaine. « En renversant la tumeur en dehors, on aperçoit sur l'artère carotide interne, vers le milieu de son trajet dans le sinus caverneux, une petite ouverture circulaire comme faite à l'emporte-pièce, et qui est traversée par un cordon d'un blanc rougeâtre, long de 7 à 8 centimètres et du volume d'un gros fil ; l'une de ses extrémités plonge dans la tumeur, l'autre se termine dans l'artère ; ce cordon semble n'être autre chose qu'un caillot fibrineux. »

A côté de cette observation très démonstrative vient prendre place celle de Nunneley (12) dans laquelle il est spécifié que la carotide était dilatée et rompue.

Tous ces faits ont été l'objet, non pas peut-être d'une étude trop sommaire, mais d'une relation insuffisante, et leur intérêt s'efface devant celui des deux observations de Nélaton (17, 30) publiées par ses élèves Henry[1] et Delens (30).

Dans la première, il s'agit d'un malade qui reçut, à la partie externe de la paupière inférieure gauche, un violent coup de parapluie ; le malade succomba à des épistaxis qui commencèrent trois semaines après l'accident ; à l'autopsie, Sappey trouva au niveau de la paroi externe du sinus caverneux droit une adhérence des méninges et un petit noyau de substance cérébrale ramollie.

Dans la paroi du sinus caverneux, le nerf de la troisième paire est altéré, réduit à son névrilème renfermant un détritus jaunâtre.

Le sinus sphénoïdal droit communique largement avec le sinus caverneux, et l'on s'explique ainsi les épistaxis auxquelles a succombé le malade ; enfin, la carotide interne a été complètement divisée dans l'intérieur du sinus caverneux, de sorte que le sang artériel se mêlait directement au

[1] Henry, Thèse Paris, 1856.

sang du sinus. La veine ophtalmique et ses branches étaient très dila-

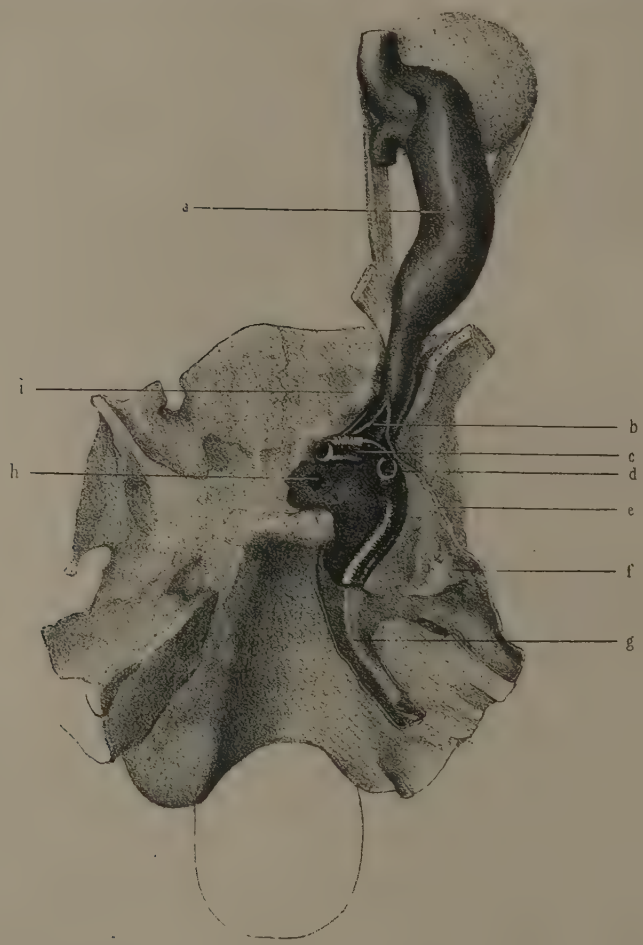

FIG. 50. — Collection de Nélaton (Th. DELENS).

a, veine ophtalmique dilatée ; — *b*, orifice de la veine ophtalmique à la partie antérieure du sinus caverneux ; — *c*, orifice du bout supérieur de la carotide déchirée dans le sinus ; — *d*, orifice du bout inférieur réuni par une languette au bout supérieur ; — *e*, paroi externe du sinus caverneux renversée en dehors ; — *f*, esquille osseuse adhérente à la paroi externe ; — *g*, sinus pétreux inférieur ; — *h*, orifice par lequel le sinus sphénoïdal communique avec le sinus caverneux ; — *i*, nerf optique pénétrant dans l'orbite avec l'artère ophtalmique.

tées. Le trou avait un centimètre de diamètre (fig. 50). On est frappé de voir dans cette observation que les lésions du sinus caverneux droit ont été

produites par un coup de parapluie ayant pénétré dans l'orbite gauche.

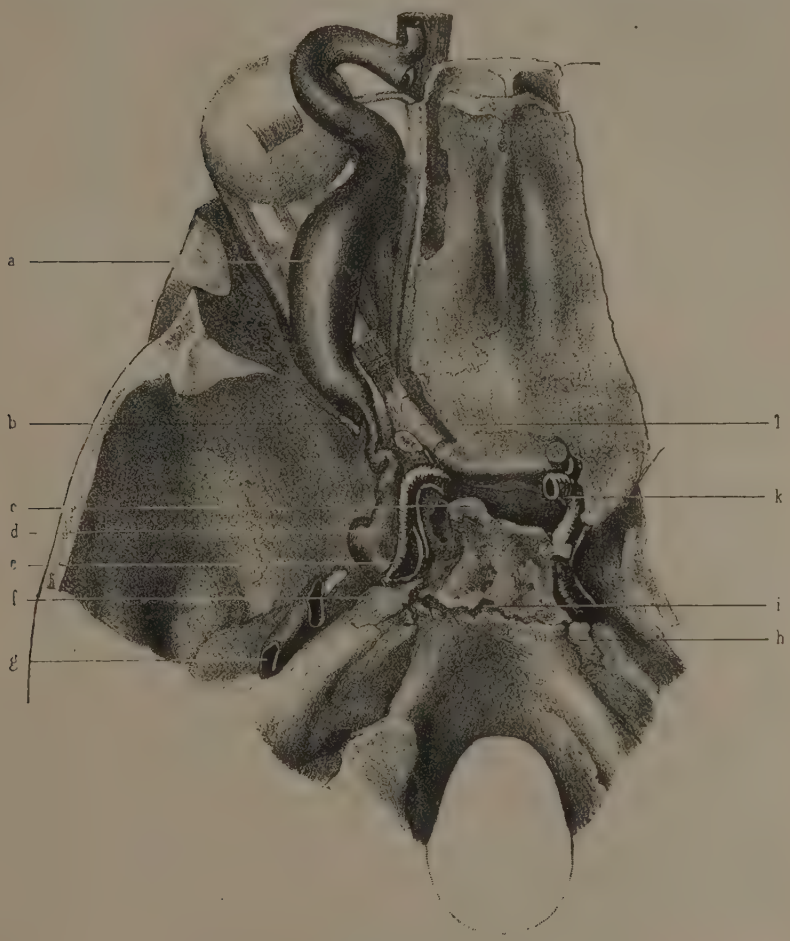

Fig. 51. — Collection de Nélaton (Th. Delens).

a, veine ophtalmique dilatée et flexueuse ; — *b*, fente sphénoïdale ; — *c*, apophyse clinoïde postérieure gauche ; — *d*, orifice du sinus coronaire ; — *e*, perforation de la carotide interne (la paroi supérieure de l'artère a été incisée pour montrer l'orifice de communication) ; — *f*, esquille pointue du sommet du rocher gauche, ayant déterminé la perforation de l'artère ; — *g*, sinus pétreux supérieur gauche ; — *k*, esquille du sommet du rocher droit ; — *i*, fracture transversale du sphénoïde immédiatement au-devant de l'apophyse basilaire ; — *k*, carotide interne du côté droit ; — *l*, nerf optique gauche pénétrant dans l'orbite avec l'artère ophtalmique.

La seconde observation est celle qui a été rapportée par Delens (30); elle

concerne un jeune homme de 17 ans, atteint d'une fracture du crâne en avant de l'union de l'apophyse basilaire avec le corps du sphénoïde. Une petite esquille pointue, détachée du sommet du rocher gauche, avait perforé l'artère carotide à sa partie antérieure, un peu au-dessus du premier coude qu'elle décrit. L'ouverture avait 2 millimètres de diamètre et répondait précisément à l'extrémité pointue de l'esquille osseuse. La veine ophtalmique, injectée avec une substance solidifiable, présente son diamètre normal au point où elle s'ouvre dans le sinus caverneux, mais dans l'orbite elle est très dilatée et très tortueuse, surtout dans la moitié postérieure où la veine atteint le volume du petit doigt. Les parois de ce vaisseau ont subi une hypertrophie manifeste ; au contraire, les branches et le tronc de l'artère ophtalmique sont normaux, ainsi que les nerfs qui passent par la fente sphénoïdale (fig. 51).

Il y avait, dans les deux cas de Nélaton, une large ouverture faisant se mélanger aisément le sang de l'artère carotide et celui du sinus caverneux.

Schlaefke a rapporté un cas de Leber (58) dans lequel l'exophtalmos était survenu à la suite de la pénétration d'un grain de plomb par la bouche ; le malade avait succombé trois mois après la ligature de la carotide primitive ; à l'autopsie, on trouva à la partie inférieure de l'hémisphère gauche, deux foyers de ramollissement circonscrit de la substance corticale. Le sinus caverneux gauche était notablement plus large que le droit ; ses parois étaient épaissies. La partie caverneuse de la carotide gauche était élargie, anévrismatique, du volume d'une fève et « se trouvait par trois ouvertures, facilement perméables à une sonde de moyen calibre, en communication avec le sinus caverneux ».

Dans deux autres autopsies, les observateurs se sont trouvés en présence d'un anévrisme de l'artère ophtalmique, une fois dans sa portion orbitaire (Guthrie), une autre fois dans sa portion intra-cranienne [Nunneley (169)].

Dans le fait de Guthrie, les symptômes étaient exactement ceux de l'exophtalmie pulsatile ; l'examen anatomique démontra l'existence, des deux côtés, d'un anévrisme de l'artère ophtalmique ayant le volume d'une noix. La veine ophtalmique, très dilatée dans sa portion cranienne, était bouchée au niveau de la fente sphénoïdale, les quatre muscles droits

très épaissis, d'une dureté presque cartilagineuse, avaient une grande part dans la production de l'exophtalmie.

Dans le cas de Nunneley, l'anévrisme siégeait au niveau même de l'origine de l'artère ; il était gros comme une noisette et pressait sur la veine ophtalmique, dont l'énorme dilatation produisait l'exophtalmos ; les rameaux de l'artère ophtalmique dans l'orbite étaient très grêles.

L'anévrisme artériel peut siéger sur la carotide elle-même ; il en était ainsi dans les cas de Dempseys (215) et de Coggin (de Salem) (213).

Le malade de Dempseys, atteint d'exophtalmie pulsatile typique, considéré comme un anévrisme de l'orbite, mourut sept mois après le début du mal. Voici le résultat de l'autopsie :

Dans la fosse cérébrale moyenne, en avant de la partie rocheuse du temporal, se trouvaient deux drachmes de pus, et sur le côté de la selle turcique, un anévrisme de la carotide interne siégeait au niveau de l'entrée de l'artère dans la fosse cérébrale. Cet anévrisme s'étendait jusqu'à l'apophyse clinoïde, là où prend naissance l'artère ophtalmique; il était fusiforme, légèrement sacciforme du côté du corps du sphénoïde.

Dans cette dilatation un bouchon sanguin, antérieur à la mort, occupait seulement une petite partie de la lumière du vaisseau ; dans le reste de son trajet, l'anévrisme était complètement vide; pas de communication avec le sinus caverneux. Le plus grand diamètre du vaisseau dilaté était de un demi à trois quarts de centimètre ; paroi dure, ne cédant pas, ne présentant pas de dégénérescence athéromateuse. L'artère ophtalmique est dilatée considérablement à partir de son origine : elle est quatre fois aussi grosse que du côté opposé ; à son entrée dans l'orbite, elle présente un grand anévrisme sacciforme ; le sac aurait pu facilement contenir une mandarine.

Dans son intérieur, bouchon sanguin postérieur à la mort ; sur les parois, un thrombus antérieur à la mort, solide, stratifié, fibreux, représentant un moule parfait du sac, à l'exception de la partie antérieure, où le cul-de-sac était ouvert et communiquait avec le bulbe par une large ouverture à la partie supérieure, postérieure, externe du globe oculaire. Le contenu du bulbe est sorti lors de l'hémorragie.

Le sinus du côté opposé était dilaté; l'autre sinus cérébral, normal,

Les artères du cercle de Willis sont dilatées, surtout la communicante antérieure, et les veines de l'orbite très distendues, surtout celles de l'angle interne de l'œil.

La malade de Coggin mourut de sa maladie au bout de quatre mois ; le procès-verbal d'autopsie est bref ; il dit que la veine ophtalmique est plus épaisse qu'à l'ordinaire ; il y avait une dilatation anévrismale très marquée de la partie caverneuse de la carotide interne, dilatation provenant d'une dégénérescence graisseuse.

A ces faits nous pouvons ajouter celui de Stuelp (125), qui laissa voir à l'autopsie une fracture de la base du crâne, un grand foyer de ramollissement traumatique dans l'hémisphère gauche et une rupture de la carotide interne gauche dans le sinus caverneux. La fracture occupait la suture de l'écaille du temporal avec le sphénoïde et se continuait dans la partie correspondante du pariétal. La partie postérieure du sinus caverneux gauche était occupée par un caillot qui adhérait fortement aux parois ; la paroi antérieure de la carotide présentait une large déchirure, à bords lisses, constituant une communication ouverte entre la carotide et la portion antérieure du sinus. Les muscles oculaires présentaient des infiltrations sanguines.

Tels sont les désordres artériels : rupture de la carotide, anévrisme de l'ophtalmique, anévrisme de la carotide, qu'on peut rencontrer dans l'exophtalmos pulsatile.

Passons maintenant en revue les cas dans lesquels les désordres anatomiques portent exclusivement sur le système veineux.

Parmi ces cas, il en est dans lesquels la rupture de la carotide, bien qu'elle ne soit pas mentionnée par les observateurs, a été considérée par quelques auteurs comme probable.

De ce nombre est l'observation de de Wecker (197), dans laquelle l'autopsie, faite par Cornil, ne montra aucune perforation artérielle.

Lefort considère ce fait comme un cas de rupture probable de l'artère et il imite en cela Sattler, qui croit à l'existence inaperçue d'une fissure artérielle ; mais il convient de tenir le plus grand compte des dénégations de de Wecker, qui, à juste titre, s'appuie sur le nom de Cornil, auquel l'autopsie fut confiée. Cornil avait enlevé toute la région de la base du

crâne, et comme les observations précédentes de Nélaton avaient eu un grand retentissement, il est certain que cet éminent anatomo-pathologiste a examiné très minutieusement toutes les altérations basilaires ; or, il constata que la lésion anatomique consistait dans une dilatation extraordinaire de la veine ophtalmique, avec inflammation de la tunique interne.

On peut de la même façon interpréter l'observation de Blessig (53). Il est bien question dans l'autopsie d'une déchirure de l'artère ; mais l'auteur pense que cette déchirure est accidentelle, consécutive à la dissection de la pièce et comme, ainsi que de nombreux faits le démontrent, les symptômes de l'exophtalmie pulsatile peuvent se produire sans communication artério-veineuse, rien ne nous autorise à rejeter la manière de voir de Blessig.

Citons encore l'observation de Morton (206) que Sattler, partisan trop zélé de la rupture, considère comme un exemple d'anévrisme artérioso-veineux. La carotide était saine ; la veine ophtalmique, les sinus caverneux et circulaires étaient très dilatés et remplis de sang. De même, dans l'observation de Bowman (21), l'autopsie faite avec beaucoup de soin par Hulke ne révéla aucune lésion artérielle ; les lésions observées étaient celles de la phlébite des sinus, et l'on ne saurait, avec Delens et Sattler, admettre une fissure qu'on a vainement cherchée avec soin.

Nous croyons qu'il n'est ni possible ni permis de torturer les faits et de les interpréter autrement que le font les observateurs eux-mêmes, surtout lorsque les désordres constatés sont parfaitement capables d'expliquer les phénomènes cliniques relatés dans les observations ; il existe, en effet, nombre de cas dans lesquels des lésions purement veineuses ont entraîné l'exophtalmie pulsatile avec tous ses symptômes principaux.

Aubry (de Rennes) (179) a fait avec beaucoup de soin l'autopsie d'un malade mort subitement avec un exophtalmos pulsatile ; il injecta le système artériel de la base du crâne et par une dissection soigneuse il put s'assurer qu'il n'y avait aucune lésion artérielle ; tous les désordres anatomiques siégeaient dans la veine ophtalmique et ses branches très dilatées. Le sinus caverneux droit, trois fois plus large que le gauche, communiquait librement avec la veine ophtalmique variqueuse.

De même Ottingen (de Dorpat) (45) ne trouva aucune modification pathologique dans les vaisseaux artériels. C'est en vain que Sattler s'appliqua à voir dans ce fait un exemple de rupture de la carotide : tout se bornait à l'existence d'un travail inflammatoire dans les tissus rétrobulbaires et à l'oblitération partielle des veines orbitaires.

L'anatomie pathologie de l'exophtalmos pulsatile ne se borne pas aux désordres des artères et des veines, les autopsies ont quelquefois révélé l'existence de *véritables tumeurs* ; c'est ainsi qu'Ottingen (de Dorpat) a fait connaître, dans l'une de ses observations, l'existence d'une tumeur fibreuse placée dans une excavation profonde de la fosse cérébrale antérieure, ayant détruit une grande partie de la selle turcique, la paroi supérieure de l'orbite et envoyant un prolongement dans le canal carotidien. Nunneley (190) constata de même, à l'autopsie de l'un de ses malades, une tumeur dans le sinus caverneux, comprimant la veine ophtalmique et s'enfonçant dans l'orbite, et en outre une tumeur pulsatile traversant le pariétal droit et atteignant le cerveau. Une troisième tumeur partait du sternum et plongeait dans la poitrine.

Lenoir (235) a trouvé dans l'orbite une tumeur volumineuse, partagée en deux lobes inégaux, envahissant le frontal, le maxillaire supérieur, l'os malaire, et se prolongeant dans la fosse zygomatique. Il s'agissait d'une tumeur maligne très vasculaire.

L'autopsie du cas de Schell (238) donna les résultats suivants : tumeur sphérique, remplissant presque complètement la fosse cérébrale gauche antérieure ; la partie antérieure communiquait avec la masse remplissant l'orbite au moyen d'une perforation de la partie orbitaire du frontal ; abcès du cerveau, dans la partie antéro-externe du lobe gauche. La tumeur, ayant la consistance du poumon hépatisé, était un gliome.

W. Alexander (240) trouva une tumeur vasculaire dans le cerveau antérieur gauche avec destruction de la lame criblée ; le nerf optique gauche était augmenté du double de sa longueur.

De Bono (245) trouva dans la fosse cérébrale antérieure droite un adéno-angiome qui avait usé la voûte orbitaire et entourait le bulbe jusqu'à son équateur.

Dans le cas d'Emerys Jones (241), il existait un abcès de l'orbite,

communiquant avec un abcès du cerveau et entraînant ainsi la pulsation de l'œil.

On peut encore joindre aux autopsies quelques faits dans lesquels l'intervention chirurgicale a permis de reconnaître les désordres anatomiques.

Frottingham (203) extirpa de l'orbite une tumeur pulsatile de nature angiomateuse, Morton (198) un néoplasme formé de tissu érectile et Passavant (23) un véritable anévrisme de l'orbite. Dans une observation de Knapp (80), il s'agit très probablement d'une tumeur cirsoïde. Citons enfin un cas unique d'Uhthoff (247), dans lequel les pulsations de l'œil dépendaient du lobe temporal du cerveau anormalement contenu dans l'orbite.

Pathogénie. — Cette étude anatomique donne à la pathogénie, que nous abordons maintenant, une base certaine, et nous pouvons immédiatement catégoriser les diverses altérations qui sont capables de s'accompagner du syndrome connu sous le nom d'*exophtalmie pulsatile*. Ces désordres anatomiques sont : 1° la rupture de la carotide dans le tissu caverneux ; 2° l'anévrisme de la carotide dans le sinus ; 3° l'anévrisme de l'artère ophtalmique ; 4° l'oblitération des sinus recevant le sang des sinus caverneux ; 5° les tumeurs intra-craniennes gênant la circulation des mêmes sinus ; 6° les tumeurs pulsatiles *bénignes* de l'orbite : angiome pulsatile, anévrisme cirsoïde, ou *malignes* : sarcome et ostéo-sarcome pulsatiles.

Il nous reste maintenant à montrer comment ces diverses lésions peuvent entraîner les signes cardinaux de l'exophtalmos pulsatile, savoir : l'exophtalmie, les pulsations, le bruit de souffle à l'auscultation, et les autres signes accessoires un peu variables, selon les cas, savoir : les bruits intracraniens perçus par le malade, l'apparition d'une tumeur vers l'angle interne de l'orbite, la paralysie de la paupière et des muscles de l'œil, les troubles visuels, la dilatation des vaisseaux péri-orbitaires.

1° *La rupture de l'artère carotide dans le sinus caverneux*, dont Sattler a eu le tort d'exagérer la fréquence, est de beaucoup la lésion la plus communément observée. On comprend que la pénétration du sang artériel dans le sinus augmente, à ce niveau, la tension du sang veineux et

ne permette pas au contenu de la veine ophtalmique de s'écouler librement. Il doit en résulter nécessairement de l'exophtalmie, des pulsations isochrones au pouls, un bruit de souffle continu avec exacerbation. Rien n'est plus facile à comprendre en outre que la paralysie des troncs nerveux qui côtoient le sinus et, par conséquent, la diplopie. On comprend encore que l'œil, ainsi repoussé, soit troublé dans sa nutrition et présente les désordres sur lesquels Wagenmann[1] et son élève Weissbach[2] ont insisté.

2° *L'anévrisme de l'artère dans le sinus* doit produire des effets absolument semblables au point de vue de l'exophtalmie et des pulsations ; a priori on doit admettre que les troubles nutritifs de la région intéressée sont moins grands parce qu'il n'y a pas de mélange entre le sang artériel et le sang veineux, mais les faits sont trop peu nombreux pour qu'on puisse se prononcer à ce sujet, puisque nous n'avons trouvé, rentrant dans cette catégorie, que les cas de Dempsey et de Coggin analysés plus haut. Ces faits sont cependant suffisants pour démontrer la réalité de ce mode pathogénique accepté par Georges Walker et Rivington[3].

3° *L'anévrisme de l'artère ophtalmique*, lorsqu'il siège à l'origine de l'artère, comme dans le fait de Guthrie, entraîne les mêmes symptômes que l'anévrisme même de la carotide et pour les mêmes raisons ; lorsque l'anévrisme siège dans le fond de l'orbite, il y comprime la veine ophtalmique et les nerfs de l'œil et produit par là tous les accidents ordinaires de l'exophtalmos pulsatile.

Une observation, que nous avons pu recueillir avec l'autorisation de notre ami, M. le docteur Baudrimont, chirurgien des hôpitaux, sur une de ses malades privées, mérite d'être ici rapportée avec soin, car elle représente un cas extrêmement rare, peut-être unique, d'anévrisme diffus de l'artère ophtalmique, entraînant tous les phénomènes de l'exophtalmie pulsatile.

[1] Wagenmann, Pulsirender Exophtalmus nach Schussverletzung. *Correspondenz-Blätter der allgemeinen ärtzlichen Verein von Thüringen*, 1900.

[2] Weissbach, *Pathologische-anatomische Untersuchungen eines Infolge von Exophthalmus pulsans erblindeten Auges*. Inaugural Dissertation, Iéna, 1901.

[3] Walker et Rivington, *Lancet*, juin 1896.

Obs. — *Anévrisme diffus de l'artère ophtalmique. Exophtalmie pulsatile. Guérison spontanée.* — Mme C..., 78 ans, arthritique, ressent pendant le mois d'octobre 1901 de vives douleurs dans les régions orbitaire et temporale gauches; ces douleurs, ayant les allures d'une céphalalgie sans cause bien déterminée, furent tout d'abord attribuées à l'influenza, qui régnait à ce moment dans la ville. Le 27 octobre, subitement la région orbitaire gonfla, l'œil fut projeté directement en avant à travers les paupières distendues et ouvertes. Le soir même nous vîmes la malade en consultation avec le docteur Baudrimont: elle présentait tous les signes majeurs de l'exophtalmie pulsatile ; pulsation, bruit de souffle et saillie très accusée du globe.

Les pulsations étaient isochrones au pouls carotidien ; la compression de l'artère en diminuait l'intensité, mais ne les supprimait pas ; l'œil était régulièrement soulevé par la tumeur pulsatile placée derrière et autour de lui ; il reposait sur cette tumeur comme sur un coussinet élastique, et bondissait à chaque systole cardiaque. Un bruit de souffle dans ce renforcement systolique était facilement perçu. Dès ce premier examen, il nous parut évident que l'artère ophtalmique, probablement athéromateuse, peut-être déjà anévrismatique, s'était rompue et qu'il existait derrière l'aponévrose de Ténon, bien limité par la loge orbitaire, un épanchement sanguin artériel consécutif à la rupture de l'ophtalmique. L'œil était irréductible.

L'examen ophtalmoscopique montra l'ischémie du fond de l'œil. La vision était nulle. M. le professeur Lanelongue fut appelé le lendemain en consultation.

Pendant la nuit les phénomènes s'étaient notablement amendés. La malade ressentait encore dans son orbite des douleurs vives, mais les signes de l'exophtalmie pulsatile, toujours très nets, étaient moins marqués que la veille. Sous les paupières distendues, le 28 octobre au soir, on sentait le sang liquide et mobile sous la poussée cardiaque; le 29 au matin, cette sensation était plus lointaine, plus profonde ; un caillot passif s'était déjà en partie formé, grâce à l'emprisonnement étroit de cet anévrisme diffus dans la loge orbitaire, fermée en avant par l'aponévrose de Ténon. Le traitement consista dans le repos absolu au lit, une potion calmante et l'application de glace sur l'œil.

Peu à peu les accidents s'amendèrent ; bien que la cornée, au moment de la forte exophtalmie du début et pendant les jours suivants, ne fût pas recouverte par les paupières, et que l'œil fût assez fortement comprimé pour que sa nutrition pût en souffrir, il n'y eut aucun phénomène neuro-paralytique. La sensibilité cornéenne était d'ailleurs conservée.

Au bout de 2 mois, les symptômes de l'exophtalmie pulsatile avaient tous disparu, mais il restait une atrophie du nerf optique, expliquant la perte complète de la vision.

Nous avons, depuis cette époque, revu plusieurs fois la malade ; elle est en très bonne santé, et son anévrisme diffus spontané de l'artère ophtalmique paraît définitivement guéri.

Nous n'avons pas trouvé de cas rappelant de très près le nôtre ; il convient d'en rapprocher cependant celui de Gunn[1] ; cet auteur a ob-

[1] Gunn. Exophtalmie subite d'un œil, avec gonflement des paupières, gène des mouvements du globe oculaire et cécité. *Trans. opht. Soc.*, vol. XVI, p. 177, in *Revue générale d'ophtalmol.*, 1898, p. 329.

servé une femme de 67 ans chez laquelle apparurent subitement l'exophtalmie, l'immobilité de l'œil dans la divergence, du chemosis inflammatoire, la dilatation pupillaire et la perte complète de la vue. La pupille était blanche ; Gunn explique ces symptômes par la rupture d'un petit anévrisme de l'artère ophtalmique, près du trou optique.

4° *L'oblitération des sinus par phlébite* est merveilleusement propre à entraîner tous les signes de l'affection qui nous occupe, même les pulsations et le bruit de souffle. Le Fort fait remarquer, avec juste raison, que l'artère carotide communique aisément, au sang du sinus qui l'entoure, les pulsations dont elle est animée ; chez les sujets sains ces pulsations ne sont pas perceptibles, parce que le sang veineux fuit aisément ; mais, si les sinus voisins sont oblitérés, ce sang veineux, lui-même sous une pression exagérée, transmet à la veine ophtalmique, où stagne le sang, la pulsation qu'il reçoit. Le bruit de souffle résulte de la gêne qu'éprouve le sang carotidien à circuler dans un vaisseau comprimé par le sang veineux au milieu duquel il est plongé. On comprend ainsi que la veine ophtalmique dilatée puisse, en comprimant l'artère, déterminer un bruit de souffle qui disparaît avec la dilatation de la veine. C'est ainsi que dans deux cas (Wecker[1] et Jocqs[2]) le malade découvrit lui-même qu'en comprimant avec le doigt la veine supra-orbitaire il arrêtait instantanément le bruit de souffle. Cet arrêt résultait, ainsi que l'a bien indiqué Jocqs, de ce que la compression du principal affluent de la veine ophtalmique l'empêche de se dilater et de gêner la circulation de l'artère voisine.

5° *Les tumeurs intra-craniennes*, qui compriment le sinus caverneux et l'oblitèrent, agissent de même en augmentant la pression du sang dans la veine ophtalmique, et peuvent par là produire les symptômes principaux de l'exophtalmos pulsatile. Le bruit de souffle et les pulsations résultaient, dans le cas d'Ottingen, de la transmission à l'orbite des pulsations cérébrales dont la tumeur était animée.

6° Enfin, les *tumeurs vasculaires intra-orbitaires*, lorsqu'elles sont

[1] De Wecker et Landolt, *Traité complet d'ophtalmologie*, t. IV, p. 882.

[2] Jocqs, Contribution au diagnostic des tumeurs vasculaires de l'orbite. *Société française d'ophtalmologie*, 1895, p. 284.

pulsatiles, entraînent d'emblée les signes de l'affection, puisque, par leur présence et leur volume, elles chassent l'œil hors de l'orbite et qu'elles portent en elles-mêmes le bruit de souffle et les pulsations. Les symptômes accessoires (paralysie des nerfs moteurs, destruction de l'œil, etc.) en peuvent être aussi aisément la conséquence.

Parmi ces tumeurs il convient de ranger les rares cas d'anévrisme cirsoïde qui ont été trouvés dans la région ; nous en avons observé un exemple qui trouve ici sa place naturelle.

Obs. — *Exophtalmos pulsatile consécutif à un anévrisme cirsoïde de l'orbite et de la paupière.* — Marguerite M..., 45 ans, cultivatrice, de Saint-Girons-de-Blaye, vient me consulter, le 22 avril 1901, pour une affection oculaire et orbitaire dont l'histoire est la suivante :

Les antécédents héréditaires nous font connaître que la mère de la malade a succombé à une affection cardiaque et que le père avait de volumineuses varices au membre inférieur droit. Trois tantes paternelles sont également mortes d'affections cardiaques.

La malade n'a été atteinte d'aucune maladie notable ; elle est nerveuse et a présenté quelques accidents névropathiques à la suite d'une grande frayeur, mais elle est d'une santé robuste. Elle a une fille âgée de 18 ans.

L'étude des antécédents de la malade nous fait connaître que l'affection a commencé à 15 ans, au moment des premières règles ; à cette époque, la malade constata au niveau du tiers interne de la paupière supérieure de l'œil droit une petite tumeur molle, non douloureuse, qui augmenta assez rapidement de volume.

Fig. 52. — Exophtalmos pulsatile consécutif à un anévrisme cirsoïde de l'orbite et de la paupière.

Au moment des règles, elle grossissait pour reprendre dans les intervalles le volume d'une petite noisette. A la tumeur, située sur la paupière, aboutissaient de gros vaisseaux artériels pulsatiles. Pendant 30 ans, cette affection s'est développée très lentement, si bien que la malade ne s'en inquiétait pas, lorsqu'au commencement d'avril 1901 son œil est devenu rouge, douloureux, exophtalme, larmoyant, et la tumeur vasculaire a pris le volume excessif que nous constatons au moment de notre premier examen (22 avril 1901).

Nous reconnaissons ce jour-là, dans l'orbite et dans la paupière, la présence de gros vaisseaux dilatés, pulsatiles, formant une grosse tumeur et présentant tous les caractères de l'anévrisme cirsoïde. L'œil est soulevé à chaque systole cardiaque. On entend un bruit de souffle doux, continu, à redoublement systolique.

L'œil est le siège d'une irido-choroïdite séreuse, avec glaucome secondaire.

La tumeur pulsatile est-elle la cause des accidents oculaires? Ceux-ci ont-ils au contraire entraîné dans l'affection vasculaire une congestion excessive? Nous croyons que les deux opinions sont acceptables; mais les accidents oculaires, d'après la malade, ont précédé le gonflement de la tumeur pulsatile, et la deuxième explication est probablement la vraie.

Une ponction antiglaucomateuse, un traitement médical approprié eurent, en 15 jours, raison de l'irido-choroïdite aiguë, et peu à peu la tumeur vasculaire diminua, pour atteindre le volume modéré que nous lui trouvons aujourd'hui (fig. 52).

Cette tumeur vasculaire se compose de quelques gros vaisseaux venant de la tempe et se rendant dans la paupière, où, en se pelotonnant, ils forment une tumeur cirsoïde grosse comme une très petite noisette. Ces vaisseaux communiquent largement avec ceux de l'orbite, qui sont, derrière l'œil, distendus et faiblement pulsatiles. On entend un très léger bruit de souffle, qui ne disparaît pas par la compression de la carotide. L'œil est exophtalme de 1 centimètre environ. Il est hypermétrope de 3 dioptries, l'autre œil ne l'étant que de 1 dioptrie; l'hypermétropie est explicable par la compression que subit l'œil dans son hémisphère postérieur. Avec les verres appropriés, l'acuité égale l'unité des deux côtés. Le fond de l'œil est normal.

Cette malade est remarquable: 1° parce qu'elle est atteinte d'une affection vraiment rare, anévrisme cirsoïde de l'orbite et de la paupière; 2° parce que cette affection s'est compliquée d'une irido-choroïdite séreuse; 3° parce que son développement est étroitement lié au développement de la vie génitale de la malade: apparue au moment des premières règles, elle a été mensuellement influencée par elles, et les troubles de la ménopause, que la malade commence à éprouver, semblent en accélérer le développement.

Étiologie. — Le dénombrement des cas d'exophtalmos pulsatile permet de les diviser en trois classes: les cas *traumatiques*, les cas *idiopathiques* et en troisième lieu ceux qui tiennent à *l'existence d'une tumeur*.

L'importance de ces trois groupes est d'ailleurs très différente; c'est ainsi que nous trouvons 166 cas traumatiques, 68 idiopathiques et seulement 12 cas se rapportant à des tumeurs pulsatiles de l'orbite (V. la nomenclature de ces faits, p. 292).

L'exophtalmie pulsatile *traumatique* succède en général à une fracture de la base du crâne; ce sont surtout les chutes sur la tête que nous rencontrons dans les observations; viennent ensuite les traumatismes du crâne avec des instruments contondants.

Nous avons examiné un malade de Badal chez lequel le traumatisme initial avait été produit par une aiguille à tricoter, ayant pénétré par la partie interne de l'orbite jusqu'à la fente sphénoïdale. Bouvin[1] (de la Haye)

[1] Bouvin (de la Haye), *Société néerlandaise d'ophtalmologie*, 8e session, 15 déc. 1895.

a observé un sujet chez lequel l'affection était consécutive à une semblable blessure ; ce sont là des désordres rares, comme le sont les lésions directes de l'orbite par coup de parapluie, coup de feu, etc.

La fracture du crâne, beaucoup plus fréquemment en cause, agit sur le sphénoïde à l'extrémité antérieure du rocher et dans beaucoup d'observations, notamment celles de Nélaton, l'autopsie a permis de trouver les esquilles, causes directes du traumatisme artériel ; l'exophtalmos pulsatile ne résulte pas immédiatement de cette blessure ; tout d'abord les signes ordinaires locaux et généraux des fractures du crâne viennent détourner l'attention et, de plus, il faut un certain temps pour que l'augmentation de pression dans le sinus caverneux se fasse suffisamment sentir sur la veine ophtalmique et ses ramifications pour entraîner l'exophtalmos.

On peut d'ailleurs diviser en trois catégories les cas traumatiques :

a) Dans une première catégorie nous trouvons ceux dans lesquels le développement est très lent : une année est quelquefois nécessaire pour que la maladie soit très accusée ;

b) Dans une deuxième se trouvent les cas dans lesquels le début de l'affection se fait sentir aussitôt après la cessation des phénomènes généraux de stupeur et de coma ; le malade accuse dans la tête un bruit insolite, en même temps qu'une paralysie de l'adducteur, un gonflement, une vascularisation anormale de la paupière supérieure et assez vite tous les autres phénomènes apparaissent ; dans un cas de Guibert (126) les symptômes de l'anévrisme apparurent 12 jours après le traumatisme, au moment où la malade voulut se lever pour la première fois.

c) Enfin, d'autres cas ont un début brusque, soudain, et une marche immédiatement très rapide.

Il est probable que ces divers modes de développement dépendent de l'étendue de la lésion artérielle et de l'importance de la déchirure entraînée par la fracture.

Dans les cas spontanés ou *idiopathiques*, le début est habituellement brusque, soudain, foudroyant. Au milieu de la plus parfaite santé éclate une douleur vive, comme un coup de fouet, une détonation, un déchirement, surprenant le malade dans son sommeil ou au milieu de ses occupations, et dès le lendemain apparaît dans l'orbite un obstacle ma-

nifeste au cours du sang veineux, entraînant très vite l'exophtalmos.

Ce début de l'affection survient tantôt sans cause occasionnelle apparente, tantôt sous l'influence d'une cause bien définie : effort pour tousser, pour soulever un fardeau. La grossesse joue un rôle très important : sur 25 cas spontanés chez la femme, Sattler a noté la grossesse 7 fois, et dans nos observations on la trouvera consignée 12 fois sur 68 cas idiopathiques; et c'est l'acte final de la grossesse, la parturition, qu'il faut surtout incriminer.

Dans l'étiologie des cas spontanés, il faut bien évidemment consigner toutes les altérations qui peuvent prédisposer les vaisseaux à la rupture ; *l'artério-sclérose* et *les diathèses* qui l'engendrent occupent une place capitale.

Le siège du mal est indifféremment le côté droit ou le côté gauche.

Symptômes. — Il faut, parmi les symptômes, distinguer les symptômes principaux et les symptômes accessoires. Les premiers sont majeurs et constants, les autres inconstants et variables.

Les symptômes principaux sont au nombre de trois : l'exophtalmie, les pulsations, le bruit de souffle ; les symptômes accessoires sont les paralysies des nerfs moteurs, les névralgies du trijumeau, les troubles de la vision, les désordres cérébraux.

Nous les passerons successivement en revue selon leur degré d'importance.

L'*exophtalmie* au début (fig. 53) peut être peu marquée, mais elle est rapidement très accusée, et devient quelquefois énorme ; dans l'observation de Julliard (202) (de Genève), l'œil, complètement chassé de l'orbite, reposait sur la joue ; rarement l'exophtalmie est directe, l'œil est en général dévié en bas et en dehors, ou en bas et en dedans ; on comprendra qu'il doit en être ainsi, la tumeur veineuse siégeant le plus souvent en haut et en dedans.

L'exophtalmie est habituellement *unilatérale* ; on ne l'a rencontrée des deux côtés que dans quelques observations [Grunning (51), Morton (40), Le Fort (103), etc.]. Quelquefois l'œil est chassé hors de l'orbite seulement d'un côté, au début, puis l'autre côté se prend pendant que l'œil primiti-

vement exophtalme rentre à sa place ; ainsi, chez un malade de Hippel(44), après une chute de cheval, apparut immédiatement une exophtalmie gauche qui disparut et fut remplacée par une exophtalmie droite ; il est probable que la première exophtalmie était due à un épanchement sanguin intra-orbitaire qui se résorba, et que celle du côté droit résultait de la formation d'un anévrisme artério-veineux dans le sinus du même côté.

Fig. 53. — Tumeur pulsatile au début (Badal).
Lésion du sinus caverneux par une aiguille à tricoter ayant pénétré dans l'angle interne de l'orbite, à droite.

L'exophtalmie n'est pas en rapport, par son degré, avec l'intensité des pulsations ; elle est la conséquence du développement de la veine ophtalmique et de ses ramifications, c'est-à-dire qu'elle dépend du degré de stase du sang veineux et non de la facilité avec laquelle se propagent les pulsations carotidiennes.

Les *pulsations de l'œil* et des parties molles de l'orbite sont quelquefois assez légères pour n'être perceptibles qu'à un toucher attentif ; quelquefois, au contraire, elles frappent les observateurs les plus superficiels. Le point où elles prédominent est le côté interne et supérieur de l'orbite, c'est-à-dire l'endroit où émerge la veine ophtalmique ; de là elles s'irra-

dient souvent très loin jusque sur le nez (Morton), dans la région sus-orbitaire (Richet, Bell, Socin, Schmidt).

Chez un malade de Knapp on sentait les pulsations sur les paupières, le nez, le front, les tempes, les joues ; l'exophtalmie pulsatile était, dans ce fait, la conséquence d'un anévrisme cirsoïde.

Le *thrill* accompagne, dans un assez bon nombre de cas, les pulsations ; Le Fort l'a trouvé mentionné dans 16 observations. Ce thrill a été considéré comme le signe caractéristique de l'anévrisme artério-veineux ; il est constant en effet dans les anévrismes superficiels, mais il peut manquer dans celui que forment la carotide interne et le sinus caverneux, puisqu'il n'existait dans aucune des observations de Nélaton.

Les bruits de souffle sont de deux ordres ; nous étudierons successivement ceux qui sont perçus : 1° par l'observateur ; 2° par le malade.

Le bruit de souffle perçu à l'auscultation est, la plupart du temps, un bruit de souffle continu avec renforcement au moment de la systole cardiaque ; bien souvent, dans les observations, il n'est pas donné d'autres détails, soit que l'examen n'ait pas été attentif, soit qu'en réalité il n'y eût rien autre de perceptible. Le bruit de piaulement, noté dans les observations de Nélaton (17 et 30), de Désormaux (32) et de Galezowski (43), aurait été sans doute trouvé, si on l'avait cherché, dans beaucoup d'autres cas. Vraisemblablement le bruit de piaulement, comme le thrill, est beaucoup plus fréquent qu'on ne l'a indiqué.

On sait que ces bruits sont supprimés, ou plus ou moins atténués, par la compression de la carotide.

Le bruit de souffle est aussi quelquefois arrêté par la compression des affluents de la veine ophtalmique. Nous avons plus haut étudié la pathogénie de ce symptôme spécial, et d'ailleurs très rare, puisqu'il n'a été signalé que deux fois (De Wecker, Jocqs).

Les bruits *intra-craniens* ont une importance de premier ordre pour le diagnostic. Ils sont presque toujours indiqués, avec insistance, par les malades et consignés dans les observations. C'est un bruit de scie, de rouet, de machine à vapeur, un bourdonnement continu, un sifflement plus ou moins aigu et paroxystique. Il fatigue toujours beaucoup le sujet et quelquefois arrive jusqu'à la suppression du sommeil. Richet

a rapporté l'histoire d'un malade qui ne pouvait dormir qu'en voiture, lorsque le bruit des roues sur le pavé était assez fort pour masquer le bruit intra-cranien qui l'obsédait. Le siège de ce bruit est le plus souvent la région temporale, quelquefois la région occipitale, l'oreille ou l'orbite. L'intensité du bruit a atteint, dans quelques cas, de telles proportions qu'on pouvait l'entendre à une certaine distance du malade (Sym, Morton, Bowman).

Tels sont les symptômes principaux et constants de l'exophtalmos pulsatile ; nous arrivons maintenant aux symptômes secondaires, variables, inconstants, mais dont la connaissance importe encore beaucoup au diagnostic.

Les *paralysies*, parmi ces derniers symptômes, occupent le premier rang [Nieden (90), Franke (133), Schmidt-Rimpler (145)] ; on comprend que les nerfs, dans le sinus caverneux, doivent être plus ou moins altérés par la pression qu'ils supportent et par les troubles de nutrition qu'ils éprouvent. La paralysie du moteur oculaire commun est notée dans quelques observations, celle de la sixième paire dans quelques autres, et plus fréquemment encore on constate la paralysie de tous les nerfs du globe, si bien que l'œil est frappé d'ophtalmoplégie. Son immobilité complète est d'ailleurs également provoquée par la tumeur pulsatile qui le comprime et le lacis de veines congestionnées qui l'entoure.

L'œil, ainsi comprimé, souffre dans *son fonctionnement* et dans *sa nutrition*. Les altérations les plus diverses se produisent dans la cornée, qui s'opacifie, le tractus uvéal, qui s'enflamme, le corps vitré, qui devient le siège d'épanchements et d'hémorragies, la rétine, qui se décolle.

Dans un cas de Wagenmann (162), rapporté par Weissbach, il se produisit ce fait remarquable qu'au moment où les autres symptômes rétrocédaient, par suite du traitement, la vision, qui, auparavant, égalait deux tiers de la normale, devint subitement beaucoup plus mauvaise et disparut tout à fait. La cause de cette amaurose resta obscure jusqu'à l'examen de la pièce, qui montra un décollement rétinien dont la cause était dans la traction exercée sur la rétine par des tractus fibroïdes, connectifs, organisés dans le corps vitré et pourvus, comme les tissus cicatriciels, d'un pouvoir rétractile.

Les désordres cornéens signalés dans beaucoup d'observations, et capables à eux seuls de faire perdre l'œil, sont la conséquence de l'exophtalmie ; on comprend que l'œil exophtalme, insuffisamment recouvert par les paupières, puisse présenter tous les accidents de la kératite par lagophtalmos.

En somme, la vue est très souvent altérée dans l'exophtalmos pulsatile, et dans bon nombre de cas elle est complètement perdue ; on reconnaît qu'il ne peut en être autrement si on réfléchit à la situation du nerf optique tiraillé, comprimé, atrophié, aux troubles de la circulation qu'entraîne dans la rétine la stase de la veine ophtalmique et à tous les processus inflammatoires qui aboutissent souvent à la perte de l'œil. Le nerf optique, d'ailleurs, peut être immédiatement intéressé par les parties osseuses fracturées. Un malade de Franke[1] devint amaurotique au moment d'une chute de voiture qui entraîna plus tard l'exophtalmie pulsatile.

Signalons encore, pour compléter la symptomatologie de l'exophtalmos pulsatile, *la congestion de la conjonctive*, *le chémosis*, les troubles qu'entraîne dans les paupières le développement des vaisseaux et, enfin, parmi les symptômes rares, la paralysie permanente ou temporaire du facial, et la surdité partielle ou complète, tantôt du côté affecté, tantôt du côté sain, parfois des deux côtés.

Exophtalmos double. — Il convient de signaler d'une façon particulière, dans la symptomatologie, la bilatéralité de l'exophtalmos, qu'on aura remarquée dans quelques observations, telles que celles de Velpeau (6), Halstead (18), Nieden (63), Mackenzie, (33) Morton (40), Galezowski (200), Gruning (51), Maklakoff (204).

Dans les cas spontanés on peut supposer qu'il s'agit de la rupture des deux carotides internes ; mais dans les cas traumatiques, on ne peut admettre cette explication, et il est même certain que la lésion est unique, car la compression de la carotide intéressée fait disparaître ou diminuer des deux côtés l'exophtalmos, tandis que l'arrêt du sang dans la carotide saine ne produit aucun résultat.

[1] Franke, Démonstration d'un cas d'exophtalmie pulsatile. *Soc. de méd. de Greifswald*, séance du 6 juillet 1895, *Münch. med. Wochenschrift*, 1895, n° 43.

L'exophtalmos n'est pas double dès les premiers jours ; l'affection passe d'un côté à l'autre, avec une certaine lenteur, à mesure que l'oblitération plus ou moins complète des canaux veineux d'une des moitiés du crâne renvoie le flot sanguin dans le sinus caverneux de l'autre côté. Dans certaines observations, l'exophtalmie s'est montrée d'abord d'un côté, puis a passé de l'autre en même temps qu'elle disparaissait dans l'orbite primitivement intéressé. Le cas de Hippel, rapporté plus haut, en est un exemple.

Le Fort explique le cas en admettant que l'exophtalmie gauche était la conséquence d'une hémorragie intra-orbitaire, qui se dissipa peu à peu, tandis que l'exophtalmie droite, qui se développa plus tard, tenait à une lésion de la carotide interne de ce côté.

Diagnostic. — En clinique un double diagnostic s'impose : il faut d'abord savoir si l'on a affaire à un véritable exophtalmos pulsatile ; en second lieu, en présence de quelle variété pathogénique on se trouve.

La première partie du diagnostic est assez facile : il n'y a guère que l'*anévrisme cirsoïde* qui puisse prêter à la confusion ; cet anévrisme, dont le professeur Terrier nous a donné une magistrale description, peut, comme l'exophtalmos, succéder à une contusion sur la région orbitaire ; mais sa marche est très lente, et les bruits intra-craniens ne se montrent pas dès la production de l'accident. En outre, et surtout, le développement des vaisseaux des paupières, du front, des tempes et des joues acquiert dans la suite un tel degré que la confusion n'est pas possible. D'ailleurs l'anévrisme cirsoïde, en siégeant dans l'orbite, peut n'être autre chose qu'une variété d'exophtalmos pulsatile.

Quand l'exophtalmie pulsatile est certaine, et bien reconnaissable à ses signes cardinaux, il importe d'en chercher la cause en s'aidant de tous les détails de l'observation. Ici les difficultés sont très grandes : les anévrismes de la carotide dans le sinus caverneux, ceux de l'ophtalmique, la rupture de la carotide dans le sinus ont des symptômes presque identiques ; cependant l'existence d'un bruit de souffle continu, avec exacerbation, l'intensité de ce bruit et la violence des pulsations devront faire soupçonner une rupture de la carotide dans le sinus ; quand il y a

anévrisme artériel simple, la pulsation transmise au sinus et, de là, à la veine ophtalmique, est intermittente et beaucoup moins marquée ; il en sera de même des cas, d'ailleurs bien exceptionnels, dans lesquels il s'agit d'un anévrisme intra ou extra-orbitaire de l'artère ophtalmique. Nous appelons ici l'attention sur notre fait d'anévrisme faux de l'artère ophtalmique dont l'histoire est rapportée plus haut ; les symptômes de l'exophalmos, très marqués pendant les premiers jours, dans la suite diminuèrent progressivement et disparurent complètement. Le diagnostic de cette variété d'exophtalmos devra s'appuyer sur la marche lente et régulière de l'affection vers la guérison spontanée.

La forme de l'exophtalmos pulsatile consécutive à une dilatation variqueuse de la veine ophtalmique se présente également avec la symptomatologie spéciale de la seconde observation personnelle que nous avons fait connaître ; il s'agit probablement dans ce cas d'une sorte de paralysie vaso-motrice, entraînant une excessive dilatation des veines, qui se laissent pénétrer par le sang artériel ; aussi le bruit de souffle est-il très léger. L'affection spontanément développée marche très lentement, se laisse influencer par la puberté et la ménopause ; dans une observation de Rosas, comme dans la nôtre, les symptômes oculaires présentaient une forme congestive.

Les *angiomes pulsatiles* de l'orbite se reconnaîtront à leur développement lent et progressif, à la saillie qu'ils forment sur divers points, très variables, du pourtour de l'orbite, à l'augmentation de volume des vaisseaux péri-orbitaires ; ainsi, dans le cas de Frottingham (203), on trouvait tous les symptômes de l'exophtalmos ordinaire, sauf que la tumeur était au côté externe ; de même, dans l'observation de Bourguet, il existait, outre une tumeur de l'angle interne, une saillie palpébrale de 2 ou 3 centimètres de long, sinueuse, qu'on ne rencontre pas dans l'exophtalmos pulsatile.

Les *tumeurs malignes vasculaires* de l'orbite ne présentent pas le début brusque, si fréquent dans les cas de lésions artérielles ; le bruit de souffle est peu net, peu intense, très diffus ; l'œil, chassé de l'orbite par le néoplasme, ne peut être remis à sa place par la pression ; on sent autour du globe une tumeur résistante, à peu près irréductible. Enfin, il

faut, avec Le Fort, tenir un compte particulier de ce fait que le développement du cancer de l'orbite se produit surtout vers la partie externe et en dehors de l'œil, et lorsqu'on constatera ce signe on sera fondé à croire qu'il s'agit d'une tumeur maligne.

Lorsque le chirurgien a fait le diagnostic de tumeur pulsatile de l'orbite, il n'est pas au bout de sa tâche ; il faut rechercher la nature même de cette tumeur, c'est-à-dire la cause de l'exophtalmie observée, savoir si elle est spontanée ou traumatique ; il faut encore chercher à expliquer les symptômes particuliers qu'on observe dans certains cas spéciaux, la surdité, les lésions du nerf optique, les expansions de la tumeur dans les cavités de la face.

Nous publions ici une observation qu'a bien voulu nous remettre le professeur Van Duyse (de Gand) ; elle est intéressante, surtout au point de vue de la symptomatologie et du diagnostic, et mérite toute l'attention du lecteur.

Obs. de Van Duyse. — *Exophtalmos pulsatile.* — Charles L..., 22 ans, garçon d'écurie, entre à l'hôpital civil de Gand, dans le service de MM. les docteurs Deneffe et Clacqs, le 8 février 1898.

Pas de maladie grave antérieure ; ni syphilis, ni arthritisme, ni alcoolisme. Père, mère et nombreux frères et sœurs bien portants.

Le sujet aurait fait, il y a 4 ans, une chute sur le coin d'une table ; le rebord orbitaire supérieur a porté. Il y aurait eu un violent étourdissement pendant une heure environ.

La saillie de l'œil n'a été remarquée qu'en 1895, s'est produite lentement, avec des douleurs sourdes dans la région frontale et au vertex.

Les remarques continuelles de son entourage sur la propulsion de l'œil décident le malade à entrer à l'hôpital.

M. le docteur Clacqs a relevé à cette époque les trois symptômes classiques de l'exophtalmie pulsatile (exophtalmie inféro-externe, souffle à l'auscultation vers le grand angle de l'œil, diminuant par la compression de la carotide ; pulsation au même niveau, isochrone au pouls.

D'après l'intéressé, l'audition se serait affaiblie il y a 7 ans (1891). A cette époque un polype aurait été constaté dans la fosse nasale droite (?).

Muscles extrinsèques et pupille : jeu normal. Pas de douleurs, veines rétiniennes stasiques à droite : S = 2/3. A gauche, papille atrophique avec S = 1/25.

Sortie de l'hôpital, le 22 février 1898.

Rentrée, 31 octobre 1898.

Les 23 et 30 décembre, injection de gélatine (Lancereaux) à la fesse.

Fin de 1899. — Le malade subit, dans le service de chirurgie (professeur Decock), la compression méthodique de la carotide, sans résultat.

M. le docteur Destella a écrit, au sujet de ce malade (novembre 1899) : « Dans la fosse nasale droite,... tumeur qui la remplit. Cette tumeur par son aspect ne rappelle en rien le polype muqueux, ni les tumeurs solides quelconques (fig. 54, 55).

« On dirait à première vue une paroi de kyste avec des artères qui la sillonnent et qui saignent au moindre contact ; cette tumeur se laisse délimiter en dehors, en dessous et en dedans, mais non pas en haut, où elle semble s'attacher par une base sessile. Impossible

Fig. 54. — Exophtalmos pulsatile (Van Duyse).

de retrouver les cornets, qui se sont atrophiés sous l'influence de la compression exercée sur les parois externes de la fosse nasale ; la cloison est fortement repoussée dans la fosse nasale gauche. A la rhinoscopie postérieure on retrouve parfaitement les limites de la tumeur, qui s'arrête à 1 centimètre et demi de la cloison postérieure. Cette tumeur est parfaitement dépressible ; mais, dès que la compression cesse, elle revient à ses dimensions premières. Elle est aussi animée de battements, perceptibles à l'inspection comme à la palpation ; les battements sont isochrones avec ceux du pouls et de la tumeur. »

Je vois le malade en janvier 1900 (fig. 54 et 55).

Du côté de l'orbite les phénomènes objectifs se sont accusés davantage. La surdité est bien prononcée. Les bruits de souffle dans la tête (locomotive sous pression), violents surtout au réveil. Anosmie à droite (déjà relevée antérieurement). Aucun trouble

trophique — V et VII paires intactes — cornée droite, déplacée à 3 centimètres en avant du rebord orbitaire externe; l'axe du regard dirigé en avant. Écart des deux pupilles, 8 centimètres et demi en largeur ; translation en bas de la pupille droite, 1 centimètre et demi. Papille de stase, S = 2/3, à gauche S = 0 : atrophie de la papille avec bords flous comme après une névrite optique.

L'œil gauche est divergent.

Fig. 55. — Exophtalmos pulsatile (Van Duyse).

Le nez élargi à sa racine et dans sa portion moyenne (4 centimètres).

Légère saillie de la portion médiane du frontal et de la région des sinus frontaux. Au-dessus du grand angle de l'œil droit, masse pulsatile, rénitente où se transmet la sensation maxima d'un battement. Lobe pulsatile en dedans du canthus interne de l'œil gauche et soulevant le doigt.

Ligature de la carotide droite, le 23 février 1901, le malade déclare le lendemain se sentir bien mieux, il n'est plus tourmenté par les bruits intracraniens. Les pulsations sont à peine senties à l'endroit d'élection.

La photographie de novembre 1901 montre l'aggravation des symptômes.

Actuellement, avril 1902, les sinus frontaux et la portion moyenne du front se sont davantage portés en avant.

L'acuité visuelle se maintient à 2/3.

Les phénomènes de stase rétinienne restent les mêmes.

Le sujet maigrit. Les veines palpébrales sont un peu dilatées à droite.

L'opinion de mon collègue Eman, professeur d'otologie et laryngologie à l'Université, à propos de la tumeur des fosses nasales, est qu'il ne s'agit pas d'un polype, mais d'un diverticule anévrismal.

On ne peut, d'autre part, admettre un sarcome pulsatile (longue durée du mal) et on peut exclure l'angiome caverneux.

Il ne reste que les anévrismes vrais, artériels et l'anévrisme artério-veineux qui répondent à l'immense majorité des cas.

La petite artère ophtalmique ne semble pas un vaisseau souvent intéressé, puisque Sattler dans *Græfe-Sæmisch* ne connait que 2 cas intra-orbitaires et 1 cas développé en arrière de l'orbite.

L'anévrisme de l'artère ethmoïdale, hypothèse bien hasardée, rendrait compte (étant donnée l'adhérence de la tumeur des fosses nasales vers les parties ethmoïdales et les données anatomiques) du passage dans les cellules ethmoïdales et les sinus frontaux. M. de Stella, en publiant ce cas, disait : « Partout, sur son chemin, il (l'anévrisme) a repoussé la table externe des sinus, témoin la surface bosselée et irrégulière dans l'angle orbitaire interne ; puis, finalement, ayant rencontré une paroi qui offrait une moindre résistance, dans l'espèce la table externe du sinus frontal au niveau de la rainure sus-orbitaire, il a percé cette dernière et a envahi l'orbite, tout en repoussant devant lui l'œil et créant ainsi l'exophtalmos. »

Cette dernière vue me parait hasardée et en contradiction avec les faits cliniques établis avant cette époque.

Les deux points obscurs sont les suivants :

1° *Genèse de l'atrophie névritique à gauche* ;

2° *Vraie nature des accidents initiaux.*

S'il s'agit d'un anévrisme de l'artère ophtalmique intra-orbitaire, il peut avoir dirigé son expansion vers la paroi interne de l'orbite et le massif ethmoïdien, ainsi qu'en avant.

Ou bien, si une communication s'est établie entre la carotide et le sinus, les dilatations veineuses sont les causes et de l'atrophie névritique gauche [compression sans action sur les autres parties de l'orbite gauche (?) et d'une poche veineuse usant, au niveau de la veine ethmoïdale postérieure, la cloison de l'orbite, etc.

C'est imprécis, incoordonné et à laisser en suspens jusqu'à l'autopsie. La moindre ulcération de la muqueuse de Schneider recouvrant l'anévrisme ethmoïdal peut être suivie de rupture et de mort rapide.

N. B. — La ligature de la seconde carotide, faite en juin 1902, a été suivie d'une notable amélioration dans l'état du malade.

En présentant son malade à la Société belge d'ophtalmologie, Van Duyse fait ressortir la difficulté du diagnostic ; il agite successivement, pour les rejeter, les hypothèses d'anévrisme artério-veineux dans le sinus caverneux, d'anévrisme de l'artère ophtalmique, de l'artère

ethmoïdale postérieure, de la carotide dans le sinus et se rattache à l'idée d'une tumeur pulsatile, née dans le squelette, analogue à la volumineuse tumeur décrite dans l'observation d'Alexander (240), et à l'adéno-angiome développé dans la fosse cranienne antérieure droite, dont parle de Bono (245). Dans ce cas la tumeur avait perforé le toit de l'orbite et l'ethmoïde droit. La tumeur du malade de Van Duyse serait un hæmangio-endothéliome, né dans le squelette, devenu caverneux et pulsatile. Son fait est dans tous les cas intéressant à méditer au point de vue des difficultés que peut soulever le diagnostic.

Pronostic. — Le pronostic de l'exophtalmos pulsatile varie évidemment beaucoup selon la nature de l'affection ; il n'y a aucune comparaison à établir, à ce point de vue, entre la tumeur maligne pulsatile, que rien n'arrête, et l'anévrisme artériel carotidien, dont la guérison est fréquente par un traitement approprié.

Traitement. — La lecteur trouvera tous les détails concernant le traitement nécessaire, et très souvent efficace, à la fin du livre VII.

OBSERVATIONS

RÉSUMÉES D'EXOPHTALMIE PULSATILE

ORDRE CHRONOLOGIQUE

I. — Cas d'origine traumatique.

1. Warren (1829, *Surgic. observ.*, Boston, 1837). — Anévrisme par anastomose (sexe ?) chute et choc contre l'angle interne de l'œil droit. Tumeur pulsatile à D. Ligature de la carotide primitive sans succès.
2. Rosas (avant 1834, *Handbuch der theoret. u. prak. Augenhk.*, t. II, p. 422 ; et *Lehre von den Augenkrankh.*, p. 362). — F., 18 ans (scrofuleuse). Contusion violente de la région oculaire. Anévrisme de l'orbite à D. ; symptômes plus marqués lors des règles, pulsations et souffle. Saignées, sangsues, bains. Emménagogues, compresses froides. Quand les règles vinrent plus abondantes, amélioration.
3. Scott (1834, Angleterre). — Jeune garçon (âge ?), chute dans une cale de navire. Rupture de la carotide interne dans le sinus caverneux. Perte de la vision. Commotion cérébrale. Saillie de l'œil et pulsation ; compression directe, mal supportée. 5 semaines plus tard, ligature de la carotide primitive après hémorragie nasale artérielle en nappe. Diminution et disparition de la saillie de l'œil. Vision perdue.
4. Busk (1835, *Medico-chirurg. Transact.*, vol. XXII, p. 124). — H., 20 ans. Vergue ayant donné un fort coup contre le côté D. de la tête. Hémorragie par l'oreille D. Anévrisme de l'orbite, rupture de la carotide interne dans le sinus caverneux. Paralysie faciale D. 6 mois après, exophtalmie considérable. Ligature de la carotide primitive. 3 ans après (1838), œil droit xérosé. Guérison totale.
5. Gervasi (1836, *Intorno alla ligatura della carotide primitiva destra*, Spezzia, 1851, p. 132). — Coup sur l'occiput. Hémorragie buccale, nasale, auriculaire. — H., 38 ans, anévrisme de l'orbite, rupture de la carotide interne dans le sinus caverneux. La compression diminuait les symptômes. Ligature de la carotide

primitive 1 mois après. Diminution de l'exophtalmie. En 1842, amélioration, il y avait encore de la diplopie. En 1846, amélioration plus grande.

6. Velpeau (*Bull. de thérap.*, 1839, t. XVII, p. 128). — H., 30 ans, côtés D. et G. Coup violent sur la nuque 4 mois et demi auparavant. Tumeur érectile de l'orbite. Rupture de la carotide interne dans le sinus caverneux. Bruit de forge à la paupière supérieure, isochrone avec la pulsation cardiaque. Ligature de la carotide primitive droite. Guérison du côté gauche par la compression. Récidive à droite 3 mois après.

7. Velpeau (1839, *Leçons orales*, t. III, p. 437). — Sexe et âge (?). Coup sur la nuque, mêmes symptômes que le précédent, mais d'un seul côté. Terminaison (?).

8. Jobert de Lamballe, et Carron du Villards (1839, *Mém. de l'Acad. R. de médecine*, t. IX, p. 57). — H., 60 ans, exophtalmie à droite, après un fort accès de toux. Chémosis, douleur violente, perte de la vision, murmure comme au niveau d'un anévrisme variqueux. Saignées, mercure, astringents ; acupuncture et ponction. Ligature de la carotide primitive droite. Atrophie du bulbe ; vision demeure perdue ; la tumeur laissa une perte de substance dans la bosse orbitaire.

9. Pétrequin (1845, *Compt. rend. de l'Acad. des sc.*, t. XXI, p. 994). — H., 22 ans, chute sur le front. Anévrisme de l'artère ophtalmique D., rupture de la carotide interne dans le sinus caverneux. Ligature de la carotide primitive. 1 mois plus tard, galvano-puncture, récidive des symptômes 15 jours après. Mort. Pas d'autopsie.

10. Brainard (1851, *Lancet*, 20 août, p. 162). — H., 34 ans, coup de sabot de cheval contre le maxillaire inférieur G. Tumeur érectile de l'orbite à G. Rupture de la carotide interne dans le sinus caverneux. Acupuncture avec aiguilles rougies ; plus tard, injection de lactate de fer dans la tumeur. Guérison avec panophtalmie et perte de l'œil.

12. Nunneley (1852, *Medico-chir. Transact.*, t. XLII, p. 165). — H., 31 ans, anévrisme de l'orbite G. Rupture de la carotide interne dans le sinus caverneux. Coup sur l'œil. Ligature de la carotide primitive 4 mois après. Cataracte ayant provoqué la perte de la vision. La guérison était persistante 7 ans plus tard.

13. France (1853, *Guy's hosp. Rep.*, sér. 3, vol. I, p. 58). — F., 38 ans, coup de parapluie sur l'orbite G. Perte de la vision. Emploi de remèdes internes et de scarifications conjonctivales. La pulsation disparut 1 an après, mais la vision ne fut pas recouvrée.

14. Curling (1854, *Med.-surg. Transact.*, vol. XXXVII, p. 221). — H., 49 ans, rhumatisant. Chute du haut d'une pile de bois. Hémorragie par l'oreille. Paralysie faciale passagère. Anévrisme de l'orbite D. Ligature de la carotide primitive. Guérison ; il reste de la mydriase.

15. Van Buren (1854, *New York Journ. of medicine*, juillet 1859). — H., 21 ans, blessé à la tête par éboulement d'un mur. Anévrisme de l'orbite à G. Paralysie faciale G. Ligature de la carotide primitive. Guérison, conservation de la vision.

16. Bourguet (1855, *Gaz. médic. de Paris*, p. 772). — Fillette, 12 ans et demi, chute d'un deuxième étage. Anévrisme de l'artère ophtalmique et de ses branches. Électro-puncture et injection de perchlorure de fer. Disparition des pulsations 10 jours après les injections. Guérison, vision conservée.

17. Nélaton (1855, in Delens, Thèse de Paris, 1870). — Jeune homme, étudiant en droit. Rupture de la carotide interne dans le sinus caverneux droit, par coup de pointe de parapluie. Compression de la carotide primitive, intermittente au moyen de l'appareil de Henry. Mort 3 mois après l'accident, à la suite d'épistaxis terribles.

18. Halstead (1857, *New York med. Journ.*, mars 1868, p. 664). — H., 37 ans, chute par un soupirail. Anévrisme des deux orbites. Ligature de la carotide primitive gauche, 2 mois après l'accident. Guérison.

19. Buck-Gordon-Poland (1857, *Ophl. hosp. Reports*, 1860, t. II, p. 219). — H., 22 ans, chute sur les pieds du haut de la mâture. Anévrisme de l'orbite D. Ligature de la carotide primitive D. En 1859, la tumeur pulsatile existait encore; plus de perception lumineuse. Ligature de la carotide G. en 1859; guérison 9 mois après; la vision n'est pas recouvrée.

20. Hirschfeld (1858, *Société de biologie*, t. V, p. 138). — F., 72 ans, chute sur le pavé. Épanchement derrière l'orbite G. Vésicatoire. Mort par érysipèle, 2 mois après l'accident.

21. Bowmann-Hulke (1858, *Ophl. hosp. Reports*, 1859, t. II, p. 6). — F., 40 ans, coup de poing sur la région temporale. Anévrisme de l'orbite G. Ligature de la carotide primitive. Phagédénisme de la plaie de ligature, pulsation disparue. Mort 21 jours après l'intervention.

22. Corner (1859, *Trans. of the Hunterian Society*, 1874). — H., 33 ans, chute de la mâture sur le pont. Hémorragie auriculaire. Rupture de la carotide interne D. dans le sinus caverneux. Ligature de la carotide primitive. La pulsation disparaît le même jour. Au bout de 12 ans, le souffle disparaît à son tour.

23. Passavant (1860, in Wecker, *Études ophl.*, 1869). — Fillette, 9 ans. Siège (?). Anévrisme de l'artère lacrymale. Faux anévrisme diffus de l'orbite, par aiguille à tricoter ayant pénétré entre les paupières. Résection d'un fragment de paroi orbitaire; on ne réussit pas à enlever le sac. État stationnaire.

24. Hart (1861, *Lancet*, t. II, mars 1862). — Garçon, 11 ans, traumatisme 4 ans auparavant par coup de manche de parapluie. Anévrisme artério-veineux du rameau frontal de l'artère ophtalmique G. Compression intermittente, peu de succès. Ligature de la carotide primitive, guérison. Au bout d'un an on percevait un souffle. Bruits subjectifs disparus.

25. Greig (1862, *Edinburgh med. Journal*, t. VIII, p. 446, 1862). — F., 47 ans, chute dans un escalier. Anévrisme de l'orbite G. Cécité. Ligature de la carotide primitive. Guérison lente de tous les symptômes, même de la cécité; seul le mouvement de l'œil en dehors resta assez longtemps aboli.

26. Holmes (1863, *Amer. Journal of med. sciences*, 1864, t. XLVII, p. 44). — H., 23 ans, anévrisme orbitaire D. par coup de feu. L'œil gauche fut perdu également. Vératrine; scarification de la conjonctive. Ergotine. Guérison 3 mois après l'accident.

27. Legouest (1863, *Mém. de l'Acad. de méd.*, 1865-1866, t. XXVII, p. 156). — H., 21 ans, chute d'une poutre sur la tête. Anévrisme de l'artère ophtalmique G. Compression digitale pendant 5 jours (10 heures par jour) sans succès. Ligature de la carotide primitive G., amélioration. Ligature de la carotide externe G.

Guérison. Au bout de 5 mois, il y avait un peu de strabisme interne et un affaiblissement de la vision.

28. Nunneley (1863, *Med.-chirurg. Transact.*, t. XLVIII, 1865). — H., 40 ans, chute de cheval, en état d'ivresse. Tumeur pulsatile de l'orbite D. Glace, digitale, repos, insuccès. Ligature de la carotide primitive. Guérison au bout de 3 mois. Guérison parfaite quand le malade est revu 18 mois plus tard.

29. Szokalski-Kosinski (1865, *Ann. d'ocul.*, t. LIV, p. 116). — H., 50 ans, choc par un bloc de bois. Anévrisme diffus dans l'orbite et la fosse temporale G. Compression digitale pendant 56 heures. Insuccès. Ligature de la carotide primitive 3 mois après. Amélioration. Au bout de 2 mois, on revoit le malade avec une tumeur pulsatile de la crête iliaque. État stationnaire. Les auteurs ont appelé la tumeur de l'orbite : pseudoplasma pulsatile (?),

30. Nélaton (1865, in Delens, Th. de Paris, 1870). — F., 17 ans, chute de voiture 1 mois avant, hémorragies nasales et buccales. Rupture de la carotide interne dans le sinus caverneux gauche. Compression digitale ; compression par pansement, glace. Insuccès. Ligature de la carotide primitive. Diminution du souffle et de l'exophtalmie. Mort par pyohémie.

31. Collard (1866, *Gaz. méd. de Paris*, 1866, t. XXXIX, p. 631). — H., 41 ans, chute sur l'occiput. Anévrisme de l'orbite G. ou dilatation de l'artère ophtalmique et de ses branches par lésion du ganglion ophtalmique. Purgatifs, saignées, calomel, belladone, compresses froides. Amélioration au bout de 3 ans. Guérison complète 3 mois plus tard.

32. Désormeaux-Wecker (1866, in Laburthe, Thèse de Paris, 1867). — H., 33 ans, tête prise entre une lourde caisse et une grue métallique. Hémorragies par le nez, la bouche, l'oreille D. Anévrisme cirsoïde ou varices anévrismatiques dans l'orbite G. Injections de perchlorure de fer plus d'un an après. Guérison, vision recouvrée.

33. Mackenzie-Brown (1866, Traité traduit par Warlomont, p. 165). — F., âge (?), siège (?). Coup sur le vertex. Anévrisme de l'orbite, cécité. Ligature de la carotide primitive, succès. Mais l'affection vint à réapparaître du côté opposé. Morte d'excès alcooliques.

34. Bell-Joss (1867, *Edinb. med. Journ.*, t. XIII, p. 36, 1867). — H., 42 ans, renversé par un omnibus. Tumeur pulsatile de l'orbite G. Diminution considérable de la vision. Ligature de la carotide primitive. Guérison, vision recouvrée 3 semaines après l'opération.

35. Laurence (1867, *British med. Journal*, février 1867, p. 289). — H., 41 ans, alcoolique. Chute à terre en état d'ivresse. Anévrisme traumatique de l'artère ophtalmique en arrière de l'orbite. Compression pendant 12 jours par un tourniquet. Amélioration peu durable. Glace, digitale et opium. Ligature de la carotide primitive. Guérison avec cécité, 4 mois après l'opération.

36. Foote Williams (1867, *New York med. Record*, april 1868). — H., 20 ans, 7 mois auparavant coup sur la tête avec enfoncement du pariétal et du frontal. Anévrisme orbitaire G. Ligature de la carotide primitive G., pas de succès; 1 mois plus tard, ligature de la D. Guérison avec diminution de la vision.

37. Wecker (1868, *Ann. d'ocul.*, 1869, t. LXI, p. 186). — H., 31 ans, chute de 4 mètres de haut. Tumeur pulsatile de l'orbite D., dilatation variqueuse des

veines orbitaires. Compression et glace. Diminution du gonflement. Amélioration minime de l'acuité. Terminaison inconnue.

38. Schiess-Gemuseus et Socin (1869, *Klinische Monatsblätter für Augenheilk.*, t. VIII, p. 56). — F., 40 ans. 2 ans avant, coup de pied de cheval. Anévrisme de l'orbite G. Compression digitale ; puis injection d'ergotine, sans succès. Nouvelle compression digitale pendant 8 jours, sans succès. Ligature de la carotide primitive, amélioration. Il reste une légère pulsation dans la région frontale.

39. Morton (1869, *Amer. Journ. of med. sciences*, 1870, t. LX, p. 36). — H., 25 ans. 4 ans avant, coup de manche de fouet plombé sur l'œil G. Au bout d'un an la tumeur apparut. Anévrisme traumatique par anastomose dans l'orbite G. Excision de tout le contenu orbitaire. 1 an plus tard, nouveau traumatisme du même œil. Pas de renseignements.

40. Morton Harlan (1869, *loc. cit.*). — H., 25 ans. 4 mois avant, choc contre une voiture. Anévrisme de l'orbite des deux côtés. Compression digitale pendant 8 heures et continuée tous les jours pendant 4 et 6 heures. Diminution du souffle. Au bout de 2 ans, tous les symptômes, sauf un léger souffle, n'existaient plus.

41. Lawson (1869, *Brit. med. Journal*, décembre 1869, p. 631). — Garçon, 15 ans, chute 6 ans avant, du haut d'un mur ; il tomba sur un pieu qui vint frapper le côté interne de l'orbite. Exophtalmie 1 semaine après l'accident. Anévrisme diffus de l'orbite G. Compression digitale pas supportée. Issue inconnue.

42. Hutchinson (1872, *Opht. hosp. Reports*, t. VIII, 1873, p. 489). — H., 45 ans, chute d'une hauteur de 14 mètres ; perte de connaissance pendant 1 semaine. Rupture d'un anévrisme de l'orbite D. Pas de traitement. Mort par paralysie, 6 semaines après la première fois qu'on le vit.

43. Galezowski (1871, *Gazette des hôp.*, 1871, n° 60). — F., 42 ans, chute 3 ans et demi avant sur le pavé. Rupture de la carotide interne dans le sinus caverneux G. Pansement compressif pendant 1 mois. Digitale et IK. Compression digitale de 15 à 45 minutes par jour. Guérison au bout de 3 mois.

44. V. Hippel-Schoenborn (1873, *Arch. de Græfe*, 1874, t. XX, p. 173). — H., 21 ans, chute de cheval, contusion du côté G. Hémorragies par la bouche, le nez et l'oreille gauche. Rupture de la carotide interne dans le sinus caverneux D. Compression par pansement. Compression digitale pendant 6 jours. Ligature de la carotide primitive D. Amélioration. Vision recouvrée. Guérison de l'exophtalmie.

45. V. Ottingen (1873, *Klin. Monatsbl. für Augenheilk.*, 1874, t. XII, p. 45). — Garçon, 14 ans, chute dans un escalier 13 ans avant ; les symptômes commencèrent à se développer de suite après. Anévrisme de l'orbite G. ou angiome pulsatile de l'orbite. Tumeur fibreuse des fosses cérébrales moyenne et de la gauche (antérieure). Méningocèle acquis de l'orbite, 6 injections d'ergotine sans succès. Ligature de la carotide primitive D. Récidive. Suppuration de la cornée. Mort dans le coma.

46. Nieden (1874, *Centrabl. für Chirurgie*, 1874-75). — Mineur de 17 ans, robuste. Traumatisme produit par la chute d'un bloc de charbon sur la tête. Anévrisme rétro-bulbaire G. Compression digitale et instrumentale 8 à 10 heures par jour, insuccès. Ligature de la carotide primitive. Guérison pendant 1 an. Récidive après vomissements ; compression, repos, guérison.

47. Gilles (1874, in Wolf, Thèse de Bonn, 1875). — Paysan, 26 ans, coup de canne sur la région temporale D. Exophtalmus pulsatile 4 mois après le traumatisme. Vision atteinte. Ergot de seigle, succès.

48. Sæmisch (in Wolf, *loco citato*). — H., 23 ans, coup de poteau sur l'œil G. Exophtalmos pulsatile G. Pansement compressif. Compression digitale très courte. La tumeur augmente. Injections d'ergotine. Etat stationnaire 6 mois après. Les douleurs ont diminué.

49. Lansdown (1874, *British med. Journ.*, june 1875). — H., 24 ans, blessé à la paupière G. par explosion d'une bouteille d'eau gazeuse. Anévrisme variqueux de l'orbite. Repos. Ligature du sac et de la partie afférente du vaisseau. Guérison 8 jours après. Au bout de 1 an, elle persistait.

50. Walter Rivington (1874, *Medico-chirurg. Transact.*, t. LVIII, p. 183, 1875). — H., 24 ans, blessé par le marchepied d'une locomotive en mouvement. Rupture de la carotide interne G. dans le sinus caverneux, paralysie passagère du moteur oculaire. Compression digitale et instrumentale. Injection de perchlorure de fer, amélioration. Ligature de la carotide primitive (1 an après l'accident). Guérison. Vision diminuée par cicatrice cornéenne.

51. Grüning (1875, *Archiv für Augen. u. Ohrenh.*, t. V, 1876). — F., 59 ans, chute dans un escalier. Rupture de la carotide interne dans le sinus caverneux. Double compression digitale intermittente. Soulagement. Ligature de la carotide primitive G. (3 mois après l'accident). Guérison.

52. Noyes (1875, *Cases of diseases in the orbita*, New York, 1876). — F., 35 ans chute 9 mois avant dans un escalier. Anévrisme de l'orbite G. Symptômes d'une thrombose des sinus (?). Pas de diplopie. Compression non supportée. Pas de modifications au bout de plusieurs mois de traitement.

53. Blessig (1876-77, *Saint-Petersburger med. Woch.*, n° 31, p. 269, 1877). — H. 29 ans, chute dans un escalier. Rupture de la carotide interne G. dans le sinus caverneux. Compression digitale plusieurs fois par jour. Pas d'amélioration. Ligature de la carotide primitive. Amélioration considérable. Hémorragies profuses. Mort 12 jours après la ligature.

54. Hjort (de Copenhague, 1877). — H., 41 ans, choc contre la tête 1 an et demi avant. Rupture de la carotide interne G. dans le sinus caverneux, traitement de Tuffnell. Glace, compression digitale. Ligature de la carotide primitive G. Guérison, mais cécité par glaucome.

55. Rothmund, Schalkhäuser (1877, Thèse de Munich, 1878). — H., 31 ans, blessé par la chute d'une poutre. Délire furieux. Anévrisme de la carotide interne D. dans le sinus caverneux. Compression digitale 1 heure par jour, insuccès.

56. Nieden (1878, *Centralbl. für Augenheilk.*, 1879). — H., 16 ans, tête prise entre deux tampons de wagon. Tumeur vasculaire pulsatile, rétro-bulbaire D. Compression digitale mal supportée, finit par être tolérée ; 3 mois et demi après l'accident, ligature de la carotide primitive. Guérison à peu près complète, sauf une légère exophtalmie et un léger souffle.

57. Nieden (1878, *loco citato*). — Mineur de 23 ans. Blessé par la chute d'un lourd bloc de charbon. Rupture de la carotide interne G. Compression digitale. Ligature de la carotide primitive G. Guérison de l'exophtalmie. Perte de l'œil par phtisie du bulbe. La paralysie faciale gauche persiste.

58. Leber-Schlaefke (1879, *Archives de de Græfe*, t. XXV, p. 112). — H., 33 an tentative de suicide par coup de feu dans la bouche. Rupture de la carotid interne G. dans le sinus caverneux. Ligature de la carotide primitive G. Disparition des symptômes pendant 10 jours. Récidive. Mort par pyohémie.

59. Hjort (1879). — H., 25 ans, siège (?). Choc contre la tête, 1 an avant. Atrophie du nerf optique, paralysie des abducteurs. Rupture de la carotide interne dans le sinus caverneux. Compression digitale pendant 5 jours (en tout 35 demi-heures). Amélioration notable.

60. V. Langenbeck-Hirschberg (1880, *Centralblatt für praktische Augenheilkunde*, p. 221, 1880). — F., 40 ans, migraines et céphalées depuis son enfance. En 1878, chute, l'œil gauche vint donner contre un seuil de porte. En 1879, éclat de bois qui vint frapper le même œil. Le 2 février 1880, douleur et protrusion du bulbe avec bruit violent dans la tête. Anévrisme de l'artère ophtalmique et de la carotide interne. Rupture d'un anévrisme de la carotide interne dans le sinus caverneux. Injections d'ergotine, compression digitale sans succès (siège gauche). Ligature de la carotide primitive. En juillet 1880, guérison avec cécité, ptosis et diminution du mouvement.

61. Schmidt Rimpler (1880, *Klinische Monatsb. für Augenh.*, p. 322). — H., 20 ans, blessure par poutre qui le jeta et le comprima par terre, 8 semaines avant. Paralysie du côté D. Rupture de la carotide interne dans le sinus caverneux D. Glace. Compression digitale 2 heures par jour. Injection d'ergotine, 15 jours après ; diminution constatée. Plus tard on vit que la tumeur avait augmenté de volume surtout du côté temporal.

62. Secondi (1881, *Annali di ottalm.*, t. X, p. 193). — H., 28 ans, syphilitique, alcoolique, chute contre un mur. Exophtalmie pulsatile des deux côtés. Compression digitale de la carotide gauche sans trop de succès. Plus tard, elle fut mieux supportée, amélioration de tous les symptômes.

63. Nieden (1881, *Archiv für Augenheilk.*, Supplément, p. 641). — F., 36 ans, chute de voiture (grossesse de 6 mois). 15 jours après l'accouchement, symptômes qui disparurent plus tard. Diagnostic vraisemblable : Fracture esquilleuse de la lame criblée. Blessure de la carotide gauche. Les symptômes étaient bilatéraux. Guérison lente, compression digitale.

64. Wolfe (1881, *Lancet*, II, p. 945). — F., 22 ans, coup sur la tête. Anévrisme de l'orbite gauche. Pas de pulsations ni battements. Ligature de la carotide primitive gauche. Guérison : au bout de 4 semaines, la vision était meilleure et la protrusion très minime.

65. Harlan (1881, *Trans. of the Am. ophth. Society*, p. 311). — H., âge (?). Siège (?). Commémoratifs (?). Exophtalmie, bruit dans la tête. Compression pendant 36 heures. 10 mois plus tard, guérison. Le malade étant mort plus tard, on ne trouva pas d'anévrisme orbitaire certain.

66. Carmalt (1881, *Ibidem*). — H., âge et siège (?), chute de voiture sur la tête. Anévrisme artérioso-veineux de la carotide dans le sinus caverneux. Compression digitale pendant 24 heures. Compression intermittente. Pas de résultat.

67. Martin (1881, *Journal de médecine de Bordeaux*). — H., 46 ans, chute de 2 mètres sur la tête. Fracture de la base du crâne, exophtalmie pulsatile. A = 2/3. Electrolyse, succès complet.

68. V. Hofmann (1881, *Archiv für Psychiatrie*, t. II, p. 263-64). — H., âge (?), chute sur la tête. Fracture de la base du crâne. Exophtalmie pulsatile due à ce fait que le malade jouait d'un instrument à vent. Siège : les deux côtés. Ligature de la carotide droite. Guérison complète.

69. Berger (1882, *Bull. et Mém. de la Société de chirurgie de Paris*, vol. XII). — H., 26 ans, coup de pierre contre la région temporale D. Anévrisme artériosoveineux D. Atrophie du nerf optique. Compression de la carotide fait disparaître le *thrill* et l'exophtalmie.

70. Lloyd (?) (*Lancet*, t. II, p. 799). — F., 29 ans, chute de voiture (6e mois de la grossesse). Méningite. Anévrisme intra-orbitaire gauche après fracture de la base du crâne. Ligature de la carotide primitive G., amélioration passagère, on énuclée l'œil G. ; dans la partie postérieure de l'orbite on trouve une masse solide et élastique. Guérison.

71. Th. Weiss (1882, *Revue médicale de l'Est*, XVI, p. 289). — H., 53 ans, chute de voiture ; la tête fut serrée entre la terre et un poids de 120 kilogrammes de fil de fer. Rupture de la carotide interne D. dans le sinus caverneux, paralysie faciale. Surdité à droite. Ligature de la carotide primitive droite. Guérison.

72. Mooren (1882, *Fünf Lustren ophth. Wirksamkeit*, p. 75). — H., 26 ans, coup de canne. Aphasie, début de méningite. Anévrisme de l'artère ophtalmique G. Paralysie des première et deuxième branches du trijumeau. Glace, séton à la nuque, dérivatifs ; repos. Guérison au bout de longues années. Paralysie persista. Le séton resta 5 mois en place.

73. Le même (1882, *Ibid.*). — H., chute de cheval, le malade fut lancé contre un arbre. Exophtalmie pulsatile G. ; pas d'autres détails.

74. Le même (1882, *Ibid.*). — H., contusion de la tête. Compression de la carotide fait disparaître l'exophtalmie et le *thrill*. Siège D.

75. Gayet (1883, *Annales d'ocul.*, t. LXXXIX, p. 35). — H., choc contre une porte. Rupture de la carotide interne D. dans le sinus caverneux. Diplopie. Compresses de glace. Compression. Guérison par coagulation probable dans l'anévrisme. Paralysie des abducteurs persiste.

76. Frost (1883, *Lancet*, I, p. 456). — H., 38 ans ; à 10 ans, renversé par accident ; il présenta des symptômes d'une fracture de la fosse cérébrale moyenne ; depuis l'accident, tumeur pulsatile de l'œil G. ; dans les dernières années exophtalmie de l'œil D. Diagnostic : fracture de la base ; communication de la carotide G. avec le sinus caverneux. Pas de traitement. Guérison spontanée en 1896.

77. Glascott (1883, *Ophthalmic Review*, t. II, 1883, p. 193). — H., 42 ans, chute de 12 mètres et contusion par une poutre. Anévrisme orbitaire G. Repos. IK. Diète et régime. Compression instrumentale de la carotide primitive G. Guérison parfaite : T. = + 1.

78. Lubrecht (1883, *Deutsche med. Woch.*, n° 35). — H., 49 ans, chute de 12 mètres. Fracture de la base du crâne. Rupture de la carotide interne D. dans le sinus caverneux. Ligature de la carotide primitive. Paralysie du trijumeau. Pas de modifications.

79. Gauran (1883, *Gazette des hôpitaux*, octobre, p. 900). — H., 53 ans, syphilitique, alcoolique, cardiaque. Chute sur la tête. Anévrisme orbitaire bilatéral.

Compression. Guérison spontanée 20 mois plus tard. Mort 2 ans plus tard. Rien à l'autopsie.

80. Knapp (1884, *Archiv f. Augenh.*, t. XIII, p. 375). — F., 48 ans, coup de bâton, en 1873, sur la tête. Communication artério-veineuse après déchirure de la carotide interne dans le sinus caverneux G. En 1880, ligature de la carotide primitive G. Guérison jusqu'en 1882. A cette date, récidive ; énucléation ; varice anévrismatique de la veine ophthalmique supérieure. Guérison maintenue 8 mois.

81. Badal (1883, *Leçons sur la cataracte, précédées de mémoires divers*).— Enfant, en jouant, reçoit un coup de parapluie sans plaie, apparition rapide d'une exophtalmie avec tous les signes classiques de l'anévrisme artério-veineux.

82. Borne-Betman (1884, *Journal of the American med. Assoc.*, 26 janvier, p. 118). — H., 23 ans, blessé par des voleurs, au moyen d'un sac plein de sable asséné sur la nuque. Exophtalmie pulsatile bilatérale. Diplopie. Ligature de la carotide primitive G. ; mais 10 jours plus tard la circulation était rétablie. Ligature de la même artère plus bas. Amélioration.

83. Rubel (1884, *Ein Fall von traum. puls. Exophth.*). — H., 46 ans, choc de la région temporale D. Rupture de la carotide interne D. dans le sinus caverneux. Compression digitale. Insuccès. Plus tard, mort par hémorragie à la suite d'enlèvement de paquets variqueux.

84. Sattler (1885, *New York med. Record*). — H., 18 ans, compression de la tête entre deux voitures chargées. Exophtalmie pulsatile G. Ligature de la carotide. Guérison incomplète.

85. Koehler (1886, *Deutsche Zeitschrift für Chir.*, t. XXIII, p. 381). — H., 20 ans, coup de revolver (7 millimètres) dans la moitié postérieure de la voûte palatine. Rupture de la carotide gauche dans le sinus caverneux ou le canal carotidien. Glace. Repos. Compression par les doigts, les instruments et un pansement. Guérison lente.

86. Mac Barney (*New York med. Journal*, t. XVIII, n° 12). — H., traumatismes divers : coups, chutes. Anévrisme de l'orbite. Disparition de la pulsation par compression.

87. Silkock (1886, *Ophth. Review*, 20 juillet). — Sexe et âge (?), tumeur pulsatile de l'orbite G. Quelques années auparavant, cécité des deux yeux par plombs de chasse. Compression fait disparaître la pulsation, le *thrill* et la tumeur. On projette de faire la ligature.

88. Walker (1887, *Trans. of the ophth., Soc. of the Unit. Kingdom*, t. VII). — H., 15 ans, chute dans un escalier. Anévrisme de la carotide ou de l'artère ophtalmique D. Guérison spontanée 1 an après.

89. Haase (1887, *Archiv für Augenh.*, p. 25). — H., 52 ans, chute sur la tête. Exophtalmus pulsatile de l'O. D. Ligature de la carotide primitive D. Aggravation, puis amélioration avec début d'atrophie du nerf optique.

90. A. Nieden (1887, *Ibid.*, p. 275). — H., 33 ans, fracture du crâne par masse de charbon. Rupture de la carotide interne D. dans le sinus caverneux. Surdité à droite, perte de la vision. Ligature de la carotide primitive D. Guérison pendant 3 mois ; au bout de ce temps la carotide se remplit par les artères occipitales profondes. Compression. Guérison, sauf un léger souffle.

91. Eckerlen (1887, thèse de Königsberg). — F., 28 ans, pointe de fourche ayant pénétré dans la région externe de l'œil D. Exophtalmie pulsatile des deux côtés, rupture traumatique de la carotide interne dans le sinus caverneux. Compression. Ligature de la carotide primitive D. Amélioration de la vision et de l'exophtalmie. Bruit de piaulement. Vertiges.

92. Buller (1888, *Trans. of the Americ. ophth. Soc.*, p. 22). — H., chute de 20 mètres, rupture de la carotide interne droite dans le sinus caverneux. Ligature de la carotide primitive. Guérison totale.

93. Kipp (1888, *Ibid.*, p. 26). — F., 76 ans, chute dans un escalier. Exophtalmie double après rupture de la carotide dans le sinus caverneux. Guérison par compression intermittente ; à droite, cataracte.

94. Risley (1888, *Ibid.*, p. 32). — F., coup de livre sur le rebord orbitaire D. Exophtalmie 1 mois après l'accident. Guérison par compression digitale intermittente.

95. Tansley (1888, *Ibid.*, p. 31). — F., chute de voiture. Exophtalmie gauche. Bromure de K et IK. Guérison au bout de 6 semaines.

96. Rossander (1888, *Svenska Läkaresälskapets förh.*, 113). — H., blessure 1 an avant. Rupture de la carotide interne D. dans le sinus caverneux. Exophtalmie D. Ligature de la carotide droite. Amélioration.

97. Hulke (1888, *Transact. of ophth. Society of the United Kingdom*, t. VIII, p. 52). — H., 28 ans, choc d'un morceau de bois, 5 ans avant, sur les parties latérales du nez. Tumeur pulsatile de l'orbite G. Ligature de la carotide primitive G. Galvano-puncture de veines caverneuses du rebord interne de l'orbite. Pas d'amélioration notable.

98. Eales (1888, *Ibid.*, t. XIV, p. 205). — H., 17 ans, tête comprimée entre deux chariots. Fracture de la base du crâne. Exophtalmie (siège ?), thrill. Iodure de K. Guérison spontanée. Atrophie du bulbe par glaucome et hémorragies.

99. Bronner (1889, *Ophth. Review*, t, VIII, p. 52). — H., 66 ans ; à l'âge de 1 an, chute ; depuis ce temps exophtalmie à D. Souffle. Vision bonne. Guérison spontanée.

100. Kretschmer (1889, *Centralblatt für Augenheilk.*, t. XIII, p. 112). — H., 42 ans, grain de plomb dans l'œil. Faux anévrisme de l'artère orbitaire. Blessure de la carotide dans le sinus caverneux. Compression digitale. Pas de résultat. Siège du côté D.

101. Benson (1889, *Opht. Review*, p. 303). — H., 38 ans, blessure au-dessous de la commissure palpébrale externe. Exophtalmus pulsatile à D. ; deux mois après, guérison par compression digitale.

102. Hirschberg (1889, *Deutsche med. Woch.*, p. 295). — H., 25 ans, blessé par la chute d'une poutre. Exophtalmus pulsatile du côté G. Compression. Amélioration très notable.

103. Poirier (1890, *Archives génér. de méd.*, pp. 513-538). — H. En 1879, coup de revolver dans la région parotidienne droite. En 1887, début des symptômes. En 1888, accès épileptiformes. Paralysie faciale D. Anévrisme artérioso-veineux dans le canal carotidien D. Ligature de la carotide droite.

103. Le Fort (1890, *Revue de chirurgie*, 5-6, 10 mai). — F., 18 ans, coup de pied de cheval sur la région temporale D. Déchirure de la carotide interne dans le sinus

caverneux. Exophtalmie double. Ligature des deux carotides primitives. Guérison au bout de 16 mois.

104. Muller-Erdmann (1891, Th. de Halle). — Enfant de 4 ans, mâle. Coup de fourche sur l'œil D. Exophtalmie pulsatile double. Rupture de la carotide dans le sinus caverneux. Ligature de la carotide primitive droite. Guérison.

105. Les mêmes (1891, *Ibid.*). — H., 16 ans. Coup de feu (Flobert) à travers la paupière. Rupture de la carotide interne dans le sinus caverneux droit. Paralysie de la jambe droite et de la gauche ; cette paralysie est passagère. Pas de traitement. Pas de résultat.

106. Puzey (1891, *Lancet*, 14 février). — H., 37 ans. Chute de cheval 14 mois avant. Anévrisme intra-cranien G. Iodure de K. Régime. Compression digitale. Amélioration des souffles, survenant à la suite d'une épistaxis. Ligature de la carotide primitive gauche. Guérison avec amaurose.

107. Kalt (1891, *Semaine médicale*, p. 236). — H., 34 ans. Chute sur la tête. Hémorragie nasale, buccale et auriculaire. Hémiplégie incomplète et passagère. Exophtalmie gauche. Compression digitale. Ligature de la carotide gauche. Amélioration pleine d'espoir.

108. Wherry (1891, *Centralbl. für Chir.*, 1892, p. 102). — H., 13 ans, anévrisme artérioso-veineux gauche de la carotide dans le sinus caverneux, consécutif à une fracture de la base du crâne ; exophtalmie double au 2e jour. Le 22e jour, œdème palpébral à gauche ; du même côté, souffle dans la moitié du front ; la compression de la carotide gauche fait cesser le souffle. Douleurs dans la région orbitaire G. Névrite optique des deux côtés. Deux mois et demi après l'accident, ligature de la carotide G. ; disparition instantanée du souffle. Etat comateux de suite après l'intervention, hémiplégie droite. La disparition du ptosis et de l'exophtalmie a lieu peu à peu. D'après Wherry, l'hémiplégie fut produite par l'arrêt brusque de la circulation dans le corps strié.

109. Wölfler (1891, *Centralbl. f. Chir.*, p. 95). — F., 40 ans, exophtalmus pulsatile droit, consécutif à un traumatisme. Compression pendant 8 jours de la carotide primitive. Guérison au bout de 8 jours.

110. Gayet (1892, *Recueil d'ophtalm.*, 1893, p. 102). — H., 21 ans, anévrisme veineux du côté droit, à la suite d'un traumatisme (4 coups de revolver dans la bouche). Le bulbe fait une saillie énorme ; on peut le réduire, mais pour peu de temps. Douleurs martelantes, souffle synchrone au pouls, la compression de la carotide droite fait cesser les symptômes. A. V. non diminuée du côté malade. Au début, la compression digitale amène une amélioration passagère ; mais enfin la compression, exécutée une heure et demie par jour, pendant un mois, amène la guérison.

111. Meyer (1892, *Revue générale d'ophtalm.*, t. XIII, n° 5, p. 157). — Traumatisme (sans autre indication). Exophtalmus pulsatile. Guérison spontanée parfaite et durable.

112. Recoe (1892, *Centralbl. für prakt. Augenheilk.*). — Traumatisme. Exophtalmus pulsatile à droite. Ligature de la carotide primitive. La ligature fait disparaître passagèrement les pulsations. La compression de la carotide *externe* droite arrête instantanément les pulsations et le souffle.

113. Wing (1892, *Archives d'ophtalmol.*). — H., 22 ans, exophtalmie pulsatile à

droite, 5 mois après une chute grave. Pulsations. Ligature de la carotide primitive droite. Guérison. A. V. = 1/2.

114. Dubuisson (1892, *Union médicale*). — H., 4 coups de revolver dans la bouche. Exophtalmie D. et G. Diminution des symptômes par compression.

115. Pulvermacher (1892, *Centralbl. für Augenh.*, t. XVI, p. 330). — Fillette, 12 ans, chute 1 ans avant d'un premier étage. Fracture de la base du crâne. Exophtalmie pulsatile du côté gauche. Vertiges. Ligature de la carotide primitive gauche. Diminution des symptômes, puis guérison.

116. Reeve (1893, *Trans. of the Americ. ophth. Society*, t. VI, p. 605). — H. Coup de pied de cheval, 6 mois avant. Rupture de la carotide interne dans le sinus caverneux. Exophtalmie droite. Iodure de K, digitale, ergotine. Compression sans succès. Ligature de la carotide droite. Pas d'amélioration sensible. Ligature de la carotide gauche, pas d'amélioration.

117. Despagnet (1893). — F., 60 ans. Renversée par une voiture. Anévrisme artériosoveineux de la carotide interne dans le sinus caverneux D. Compression de l'œil pendant 9 mois, disparition de l'exophtalmie. Il persiste encore une pulsation.

118. Hansen (1894, *Münch. med. Woch.*, p. 1044). — F., renversée par une voiture. Fracture de la base, exophtalmie pulsatile droite. Compression. Pas d'autres détails.

119. Walker (1894, *Lancet*, 27 janvier). — F., 42 ans. Chute dans une cave profonde. Anévrisme de la carotide dans le sinus caverneux. Siège à D. Ligature de la carotide primitive droite. Guérison complète.

120. Bayer (1894, *Prager med. Woch.*, p. 348). — H., 35 ans. Chute contre un mur. Exophtalmie D. Compression digitale sans aucun succès. Le malade disparaît.

121. De Vincentiis (1894, *Lavori della clinica oculistica della R. Universita di Napoli*, t. IV, fasc. I, mars). — Garçon de 11 ans. Chute sur le plancher. Exophtalmie pulsatile gauche, après rupture de la carotide interne. L'enfant ne fut pas traité.

122. Bertram (1894, *Société de médecine de Düsseldorf*, le 7 mai). — Le malade fait remonter la maladie à une chute sur la tête 10 mois auparavant.

Depuis ce moment, son O. D. a fait de plus en plus saillie ; il a des bruits dans la moitié droite de la tête ; des vertiges quand il se baisse, et une diminution constante de l'acuité.

Nous constatons en dehors et en haut du bulbe une petite tumeur animée de pulsations isochrones aux pulsations du cœur. Diagnostic anévrisme de la carotide interne dans le sinus caverneux. A l'auscultation on entend des souffles et des bruits disparaissant par compression de la carotide.

Atrophie du nerf optique ; légère pulsation des artères rétiniennes quand on comprime le bulbe.

On a recommandé au malade un pansement compressif qu'il n'a pu supporter. La compression digitale prolongée de la carotide primitive droite n'a pas donné de résultat. Il ne reste plus qu'à faire la ligature.

123. Power (1894, *Centralbl. für Augenheilk.*, p. 197). — H. jeune. Exophtalmie pulsatile à G. consécutive à un coup de feu ; la balle est restée dans l'orbite. La compression, mal supportée, n'empêche par l'augmentation de l'exophtalmie.

14 semaines après l'accident, épistaxis très grave ; on intervient ; ligature de la carotide primitive G. Les symptômes disparaissent à G., le malade distingué seulement la lumière. Guérison.

124. De Schweinitz (1895, *Internat. med. Magazine*, février). — Exophtalmie pulsatile double chez un homme de 41 ans, à la suite d'un traumatisme (explosion d'une mine) ; l'exophtalmie double apparait au bout de 3 semaines. 7 mois plus tard, souffles et bruits dans la tête, plus marqués du côté droit ; névrite optique, hémorragies rétiniennes. Diagnostic : anévrisme extra-orbitaire de l'artère ophtalmique ou de la carotide interne, ou varice anévrismatique entre la carotide interne et le sinus caverneux. Le malade refuse toute opération.

125. Stuelp (1895, *Archiv für Augenheilkunde*, t. XXXV). — H., 49 ans. Chute dans un escalier. Fracture de la base du crâne. Rupture de la carotide interne G. dans le sinus caverneux. Mort dans le coma.

126. Guibert (1895, *Arch. d'opht.*, p. 229). — F., 19 ans. Blessure violente à la tête, 12 jours après apparition de l'exophtalmie à droite et des symptômes ordinaires de l'anévrisme artério-veineux. Atrophie des nerfs optiques, rupture de l'anévrisme dans les fosses nasales. Mort.

127. A. Franke (1896, *Prag. med. Woch.*, 1895, n° 3941). — H., 21 ans. Plongeon dans l'eau, suivi immédiatement d'exophotalmie G. Compression digitale sans succès. Ligature de la carotide primitive G. Amélioration passagère. Les symptômes reviennent et augmentent rapidement d'intensité.

128. Grub et Tscherning (1896, Thèse de Slomann, Copenhague, p. 302). — H., 41 ans. Exophtalmus pulsatile double, consécutif à une chute sur le côté droit ; l'exophtalmie droite apparaît 8 jours après celle de gauche. 6 mois après, exophtalmie double très considérable ; à gauche, parésie des muscles abducteurs. Souffles. La compression de la carotide primitive de chaque côté amène la cessation des symptômes. Ligature des deux carotides primitives ; disparition des symptômes du côté gauche ; du côté droit, diminution de l'exophtalmie. Hémiplégie G. Coma. Paralysie des membres. Mort au bout de 2 jours. On trouve à l'autopsie une perforation, grosse comme un grain de chènevis, de la carotide interne G. dans le sinus caverneux. Dilatation des 2 sinus caverneux et des veines ophtalmiques.

129. Cohn-Max (1896, Thèse de Iéna). — H., 17 ans, coup de feu dans la région temporale droite avec pistolet de poche (6 millimètres). Exophtalmus pulsatile droit. On recherche la balle sans succès. Ligature de la carotide primitive D., amélioration très notable.

130. Raymond Johnson (1896, *British med. Journal*, p. 276). — F., 44 ans. Chute sur l'occiput. Anévrisme ou varice anévrismatique dans le sinus caverneux gauche, à la suite de fracture du crâne. Compression da la carotide gauche. Pas de résultat.

131. Bouvin (1896, *Med. Wekblad*, II, p. 521). — Sexe, âge, siège (?) ; aiguille à tricoter ayant pénétré dans le bord interne de l'œil a pu, sur son passage, blesser la carotide primitive au niveau du trou optique et pénétrer dans le sinus caverneux. Compression digitale et par des pansements. Grande amélioration.

132. Sonnenburg et Silex (1896, *Deutsche med. Wochen.*, 9 juillet). — H., 35 ans. Coup de pistolet région temporale droite. Anévrisme artérioso-veineux, exophtalmie bilatérale. Enucléation de l'œil D. à cause d'une kératite neuro-paraly-

tique. Ligature de la carotide primitive gauche. Guérison. Récidive légère ; disparait par compression.

133. V. Franke (1897, *Beiträge zur Augenh.*, fasc. 29, p. 19). — H., 21 ans. Chute de voiture. Fracture de la base du crâne. Rupture de la carotide interne G. dans le sinus caverneux. Cécité. Compression digitale augmente les souffles. Ligature de la carotide primitive droite. Guérison de l'exophtalmie.

134. Hirsch (*Ibid.*, p. 31). — H., 26 ans. Compression de la tête entre deux voitures à bras. Fracture de la base du crâne avec blessure de la carotide dans le sinus caverneux. Exophtalmos bilatéral. Repos au lit. Digitale. Régime. Compression digitale. Très grande amélioration. Diminution de l'ouïe à droite.

135. Wilder (1897, *Transact. of the Am. ophth. Society*, t. VIII, p. 25). — H., 30 ans. Contusion de la tête, prise entre deux voitures. Anévrisme de la carotide D. Délire intermittent. Ligature de la carotide primitive droite, pas de succès. Ligature de la carotide G. Cécité des deux yeux par iridocyclite. Eviscération de l'œil D. Perte des forces ; pas d'autres détails.

136. Le même (1897, *Ibidem*). — H., 33 ans. Même traumatisme que le précédent. Exophtalmie pulsatile G. Soulagement par la compression. On propose la ligature de la carotide primitive, mais le malade refuse parce qu'il se trouve très bien.

137. Fryer (*Transact. of the Amer. opht. Society*, t. VII, p. 2). — Garçon de 8 ans. Baleine métallique de parapluie, ayant pénétré avec force dans l'orbite G., ne put être enlevée qu'après de grands efforts Exophtalmie pulsatile G. Anévrisme de la carotide interne dans le sinus caverneux. Pas de traitement. Régression spontanée. Strabisme externe.

138. Szimanowsky (1897, *Wjetnt. Ophth.*, XIV, 1). — F., 52 ans. Trois mois avant, chute sur l'occiput. Rupture de la carotide interne G. dans le sinus caverneux. Ligature de la carotide primitive G. Succès incomplet.

139. Eversbusch (1897, *Münch. med. Woch.*, p. 1180). — Fillette 8 ans. Exophtalmie du côté gauche. Compression intermittente de la carotide. Electropuncture ; plus tard électrolyse. Guérison complète dans le courant de l'année. Il y eut deux séances d'électrolyse.

140. Pincus (1897, *Deutsche med. Woch.*, p. 136). — H., 31 ans. Chute de 14 mètres sur une plaque de fer. Fracture de la base du crâne, anévrisme artérioso-veineux. Exophtalmie gauche. Amaurose de l'œil droit. La compression de la carotide droite (?) suspend les pulsations et les bruits.

141. Hinde (1897, *Medical Record*, t. LII, 887). — H., 36 ans. Chute sur le trottoir, 18 mois avant. Ce fut l'occiput qui porta. Anévrisme intra-cranien de la carotide interne. Exophtalmie D. Ligature de la carotide primitive D. Suppression des bruits, puis disparition de tous les symptômes. Guérison.

142. Picqué (1897, *Ann. d'ocul.*, mars, p. 197). — H., 19 ans, 4 coups de feu dans la bouche. Exophtalmie bilatérale ; l'exophtalmos de droite est pulsatile ; anévrisme artérioso-veineux dans le sinus caverneux D. Ligature de la carotide primitive D. Guérison ; il ne persiste plus qu'une légère protrusion.

143. Bodon (Hongrie) (1897, *Deutsche Zeitschrift f. Chir.*, t. LI, p. 607). — H., 36 ans, exophtalmos pulsatile droit, consécutif à coups reçus sur la tête. Symptômes très marqués. La compression de la carotide primitive droite arrête les symp-

tômes ; ligature de cette artère. La pulsation et l'exophtalmie cessent ainsi que les symptômes (l'ectropion de la paupière inférieure disparaît). 26 jours après, on sent de nouvelles pulsations synchrones au pouls radial. Ligature de la carotide primitive gauche. Les symptômes ne disparaissent pas. On lie et on résèque la veine ophtalmique supérieure (1 centimètre), disparition des symptômes ; l'exophtalmie, revenue après la première opération, disparaît pour toujours.

144. Bodon (1897, *Ibidem*). — H., 38 ans, exophtalmie pulsatile double ; le jour du traumatisme (chute), exophtalmie de l'O. D.; celle de l'O. G. est bien postérieure. A droite, symptômes d'anévrisme et céphalalgie ; à gauche, phénomènes de stase, hyperhémie veineuse de la rétine. Ligature de la carotide primitive droite. Cessation progressive de la pulsation et diminution marquée de l'exophtalmie. L'œil gauche est redevenu normal ; son acuité est de 5/5. Le malade est renvoyé guéri.

145. Schmidt Rimpler (1897, *Deutsche medic. Wochenschrift*, 1900 p. 191). — H. Exophtalmos pulsatile à gauche, consécutif à fracture de la base du crâne. Ligature de la carotide primitive gauche. Persistance des symptômes ; l'exophtalmie devient plus marquée quand le malade se baisse.

146. Werner (1897, Thèse de Tübingen, 1898). — Garçon de 10 ans et demi. Exophtalmie pulsatile du côté gauche, consécutive à un traumatisme et survenue 6 semaines après l'accident. Le repos au lit et la compression digitale n'ayant rien amené, on fait la ligature de la carotide primitive. Les symptômes s'amendent ; 4 mois après ils sont très minimes, et 2 ans et demi après l'intervention l'état est très bon ; 4 ans après il n'existe aucun trouble.

147. Beselin (1898, *Münch. med. Woch.*, n° 10, 8 mars, p. 314). — H., 48 ans. Chute contre un réverbère. Fracture de la base du crâne, exophtalmie pulsatile. Compression digitale. Succès.

148. Schreiber (1898, *Münch. med. Woch.*, 1890, p. 803). — Fillette, 6 ans. Pointe de parapluie ayant pénétré dans la paupière inférieure G. Blessure de la carotide dans le sinus caverneux gauche. Compression non supportée. Traitement d'attente ; diminution de tous les symptômes. Espoir de guérison spontanée.

149. Haab (1898, *Clinique ophtal. de Zurich*). — H., 44 ans. Chute de 3 m. 50 sur la tête. Fracture de la base du crâne, déchirure de la carotide interne G. dans le sinus caverneux. Ligature de la carotide primitive G. Guérison.

150. Le même (1898, *Ibid.*). — H., 39 ans. Chute d'une voiture, coup de timon. Fracture du crâne ; rupture de la carotide interne G. dans le sinus caverneux. Ligature de la carotide primitive gauche. Pas de succès complet. Ligature de celle du côté droit. Amélioration.

151. Reif (1898, *Deutschmann's Beiträge zur Augenheilk.*, t. XXXVIII).— F., 25 ans, 3 traumatismes : un an avant, fracture des maxillaires supérieur et inférieur, coup de queue de vache sur l'œil droit (et enfin effort violent). Exophtalmos pulsatile double. Les symptômes du côté gauche s'amendent par la compression ; ceux du côté droit ne sont pas influencés. Compression digitale des deux côtés, exécutée pendant 10 semaines, amène la guérison du côté droit et une très grande amélioration des symptômes du côté gauche.

152. Reif (1898, *Ibid.*). — F., 42 ans. Exophtalmie pulsatile à droite par traumatisme

(coup de fourche). La compression amène la disparition momentanée des symptômes ; mais on est obligé de lier la carotide primitive droite. Guérison complète.

153. Reif (1898, *Ibid.*). — F., 42 ans. Coup de fourche. Exophtalmie pulsatile droite. La compression digitale est sans succès. On lie la carotide primitive. Guérison.

154. Schoeler (1898, Thèse de Berlin, 1900). — Fillette, 4 ans, traumatisme (aiguille à tricoter ayant pénétré dans la paupière inférieure droite), exophtalmie droite ; il y a un bruit de souffle, mais pas de pulsations. Les parents refusent la ligature.

155. Weiss (1898, *Wiener klinische Wochenschrift*, n° 43). — H., 22 ans, traumatisme (coup de timon). Exophtalmie pulsatile double, plus marquée à droite. Compression digitale intermittente. Pas de résultat.

156. Cant (1889, *Ophthalmic Review*, 1898, p. 376). — H., 36 ans. 18 ans avant, traumatisme du côté droit. Exophtalmie pulsatile. La saillie est animée de battements, la compression de la carotide droite amène la diminution des symptômes. Souffle très intense. Pas de traitement.

157. Gerhardt (1899, *Münchener medic. Wochenschrift*, n° 29). — H., 59 ans. Il y a 15 ans, coup de fléau sur l'O. D. 15 jours après, pulsation de l'œil et exophtalmie. Paralysie du moteur oculaire externe. Pas d'opération, car le malade vint à mourir. A l'autopsie, perte de substance atteignant les deux tiers de la voûte orbitaire, le globe droit est recouvert directement par la dure-mère. Dilatation de la carotide interne droite dans le sinus caverneux. Rien à l'artère ophtalmique ni aux veines de l'orbite.

158. Valude (1899, *Annal. d'oculist.*, t. CXXIV, p. 114). — Fillette, 8 ans ; saillie de l'O. G. existant depuis un an. Angiome caverneux de l'orbite gauche. Bulbe fait saillie en dedans et en bas. Ponction donnant 2 centimètres de sang liquide. Traité par l'électrolyse, l'exophtalmos disparaît. Vision bonne. Récidive au bout d'un an, disparition de la tumeur par l'électrolyse ; nouvelle récidive traitée par l'opération de Krönlein. Guérison.

159. Golowin (1899, *Zeitschrift für Augenheilk.*, IV, p. 181). — F., 31 ans, exophtalmie pulsatile droite traumatique (coup de feu). La pulsation n'est pas visible, mais est perçue à la palpation, elle est synchrone au pouls artériel. Cécité complète. Ligature de la veine ophtalmique supérieure après résection temporaire de la paroi externe de l'orbite. Disparition des symptômes. Seule la motilité en dedans a diminué et en dehors est presque complètement abolie.

160. Lawson (1899, *London ophthal. hosp. Reports*). — F., 41 ans, exophtalmie traumatique droite. Pulsations, souffles. Névrite optique. Ligature de l'artère carotide primitive. Guérison maintenue pendant 3 semaines. Puis réapparition des symptômes, qui s'amendent à la suite d'épistaxis violentes.

161. Oliver (1899, *Ophthal. Klinik.*, 1900, p. 119). — H., 27 ans, choc 5 jours avant. Exophtalmie pulsatile gauche, le souffle ne s'entend pas au delà de l'orbite. La compression digitale est sans succès. Ligature de la carotide primitive. Tous les phénomènes disparaissent. Quelques hémorragies rétiniennes. Cinq mois après l'œil devient aveugle par glaucome secondaire.

162. Wagenmann (1899, *Münch. medic. Woch.*, 1900, p. 301). — H., 22 ans. Exophtalmie pulsatile à droite ; exophtalmie à son début à gauche. Traumatism

(coup de feu). La compression de la carotide droite fait disparaître les symptômes. A gauche les symptômes sont peu marqués. La compression de la carotide droite est sans succès. Ligature qui améliore les symptômes pendant quelque temps. Ces derniers reparaissent bientôt. On énuclée l'O. D. à cause des douleurs. L'œil présente des signes de glaucome au début.

163. Bull (1900, *Jahresbericht von Michel*, p. 465). — H. Exophtalmie pulsatile droite, traumatique (contusion), les phénomènes apparaissent un an après le traumatisme. La compression de la carotide primitive droite améliore les symptômes. On lie la carotide. Amélioration très marquée. Un an après l'intervention, mort de pneumonie.

164. Nettleship (1901, *British medical J.*, 14 mai). — Exophtalmie pulsatile double après une chute de bicyclette, 10 jours après l'accident, ligature de la carotide gauche. La pulsation cesse aussitôt; après la ligature, aphasie et légères parésies qui disparurent.

165. Paul Knapp (1901, *Zeitschrift f. Augenheilk.*, B. VI). — Exophtalmie pulsatile consécutive à un coup de fourche sur la région orbitaire. Ligature de la carotide primitive, amélioration ; apparition, après la ligature, d'hémorragies rétiniennes, s'expliquant par la formation d'un thrombus partant de la carotide interne et propagé aux veines de la rétine par le sinus caverneux.

166. Reuchlin (1902, *Clinique ophtalmologique de Tübingen*). — H., 43 ans. Chute avec choc de l'occiput contre une colonne de fer. Exophtalmie pulsatile double. Ptosis bilatéral léger ; chémosis des conjonctives. Saillie plus marquée à droite. Immobilité presque absolue des yeux. Pupille paresseuse à droite ; normale à gauche. Souffle étendu à tout le crâne, plus marqué à droite qu'à gauche. Les globes se réduisent par la pression, mais la réduction n'est que passagère. Compression digitale inefficace à gauche, arrête la pulsation à droite. Parésie du moteur oculaire externe des deux côtés, et des muscles supérieur, inférieur et interne de l'O. D. On commence la compression digitale à droite 15 à 20 minutes par jour. Si on n'obtient pas de résultat on aura recours à l'opération.

II. — Cas d'origine idiopathique.

167. Travers (1805, *in* Mackenzie, I, p. 495). — F., 34 ans, mère de 5 enfants. Elle entend et sent un bruit dans la moitié droite de son front. (Enceinte de quelques mois.) Sangsues. Compression non supportée. Anévrisme par anastomose à gauche. Ligature de la carotide primitive 4 ans et 5 mois après le début. Guérison. En 1814, 5 ans après, guérison maintenue.

168. Dalrymple (1812, *Ibid.*, p. 497). — F., 44 ans (grossesse). Eveillée dans la nuit par une douleur dans l'œil gauche avec un « claquement comme celui d'un fouet ». Anévrisme par anastomose à gauche. Ligature de la carotide primitive avec résection d'un fragment de l'artère, 3 mois et demi après le début. Guérison avec perte de la vision.

169. Guthrie (1823, *in* Mackenzie, t. I). — Age, sexe (?). Anévrisme double par anastomose ; anévrisme de l'artère ophtalmique. Pas d'opération. Mort.

170. Warren (1829, *Surg. observ. on tumours*, Boston, 1837, p. 400). — F., 18 ans. Anévrisme par anastomose (?) à droite. Ligature de la branche terminale de l'artère ophtalmique. Ligature de la branche terminale de la faciale. Pas de résultat. Ligature de la carotide primitive. Guérison.

171. Roux (1829, *Dict. en 30 vol.*, article Carotide). — H., 25 ans. Anévrisme de l'orbite (?) à droite. Spontané. Ponction. Ligature de la carotide primitive. Pas d'amélioration.

172. Baron (1835, *Bullet. de la Soc. anat.*, t. X). — Age, sexe, siège (??). Rupture d'un anévrisme de la carotide interne dans le sinus caverneux, dilatation de l'artère. Pas d'autres détails.

173. Gendrin (1835, *Leçons sur les maladies du cœur*, 1841, t. I, p. 240). — F., 32 ans. Atteinte d'une maladie de cœur et d'une affection des gros vaisseaux. Anévrisme de l'artère ophtalmique gauche. Digitale. Mort subite six semaines après le début.

174. Carron du Villards (avant 1838, *Annales d'oculistique*, t. XL, p. 122). — Aucun détail. Anévrisme de l'artère ophtalmique.

175. Dudley (1838, *Americ. Journ. of med. sciences*, 1843, t. XLIII, p. 1731). — H. Depuis 2 ans, douleurs dans l'œil droit. Anévrisme vrai à droite. Purgatifs et régime. Ligature de la carotide primitive (janvier 1839). Guérison complète 6 mois après l'opération.

176. Herpin (1844, *Gaz. des hôp.*, 1852, t. XXI, p. 994). — F., 29 ans. Douleurs lentes. Tumeur érectile ou anévrisme de la carotide interne ou de l'artère ophtalmique gauche. Ligature de la carotide primitive. 9 mois plus tard, l'exophtalmos vint à apparaître à droite, mais il disparaît sous l'influence de la glace. Guérison complète.

177. Thibaut (1847, *Ann. d'ocul.*, t. XVIII, p. 270). — Siège, âge, sexe, terminaison (???). Anévrisme de l'artère ophtalmique avec artérite.

178. Walton Haynes (1851, *Operat. ophth. Surgery*, London, 1833, p. 258). — Fillette, 4 mois. Siège à droite, légère saillie de l'œil observée un mois après la naissance. Anévrisme par anastomose. Angiome de l'orbite. Une des sœurs de la malade avait un nævus du cuir chevelu. Ligature de la carotide primitive. Guérison.

179. Aubry (1853, *Bullet. de la Soc. de chirurgie*, 1865, t. V, p. 257). — H., 32 ans. Fièvre typhoïde 4 ans avant. Anévrisme de l'orbite droit originaire de l'artère ophtalmique. Gonflement de la veine ophtalmique et de ses branches à la suite de l'occlusion du sinus caverneux du côté du sinus pétreux inférieur. Pas de traitement. Mort subite.

180. Critchett (1854, *Medical Times and Gazette*, déc. 1853, may 1854). — H., 35 ans. Anévrisme par anastomose à droite ; tumeur orbitaire pulsatile contenant du sang en grande quantité. Ligature de la carotide primitive. Amélioration passagère ; fonte purulente de l'œil, hémorragies orbitaires. Mort 4 mois après l'opération.

181. Nunneley (1856, *Medico-chirurg. Transact.*, 1859, t. XLD, p. 165). — H., 38 ans. Anévrisme de l'orbite gauche. Ligature de la carotide primitive gauche. Guérison complète. Vision conservée.

182. Gioppi (1856, *Annales d'oculist.*, t. XL, p. 215). — F., 42 ans. Apparition des symp-

tômes pendant l'accouchement. Anévrisme de l'artère ophtalmique gauche. Digitale, ergotine, régime de Valsalva. Purgatifs, saignées. Eau de laurier-cerise. Compression digitale. Guérison complète.

183. Carron du Villards (1856, *Annales d'oculist.*, 1858, t. XL). — F., 50 ans. Efforts dans le dernier accouchement (à l'âge de 45 ans). Anévrisme de l'orbite. Pas d'opération à cause d'un anévrisme concomitant de la fémorale. Mort subite. Pas d'autopsie.

184. Scaramuzza-Vanzetti (1858, *Archives génér. de méd.*, p. 731, t. XII). — F., 49 ans. Atteinte d'hypertrophie du cœur et de dilatation aortique. Anévrisme de l'artère ophtalmique gauche. Compression digitale de la carotide primitive intermittente. Guérison complète le 26e jour. Diminution de la vision.

185. Nunneley (1858, *loco citato*). — F., 65 ans, mère de 15 enfants. Entend dans sa tête un coup (coup de pistolet) en se baissant pour ôter ses souliers. Anévrisme de l'orbite gauche. Ligature de la carotide primitive 45 jours après l'accident. Hémorragie veineuse considérable. Convulsions. Hémorragie. Mort le 16e jour.

186. Le même (1858, *loco citato*). — F., 42 ans, mère de 6 enfants. Anévrisme de l'orbite droit 8 jours après un accouchement. Ligature de la carotide primitive. Guérison avec diminution de la vision. Mort 5 ans plus tard de bronchite aiguë.

187. Bowman (1860, *Med. Times and Gazette*, 1861, t. II, p. 86). — F. de 41 ans, pléthorique, mère de 6 enfants. Apparition d'une tumeur pulsatile de l'orbite droit au 6e mois de la grossesse. Compression. Digitale. Soulagement. Saignée. Ligature de la carotide primitive. La protusion augmente. 3 mois plus tard, 3 nodules apparaissent au-dessous du rebord orbitaire, ils sont pulsatiles; 6 mois plus tard ils ont diminué, mais perte de la vision.

188. Syme (1860, *Observ. in clinical surg.*, p. 161). — F., 22 ans. Tumeur pulsatile de l'orbite droit. Diplopie. Ligature de la carotide primitive. Guérison au bout d'un mois.

189. Clarkson-Freeman (1861, *Amer. Journ. of med. sciences*, 1866, t. LII). — H., 61 ans. Anévrisme de l'orbite gauche. Froid. Compression instrumentale directe. Repos. Digitale à petites doses. Guérison. Elle s'était maintenue au bout de 5 ans.

190. Nunneley (1863, *Med.-chirurg. Trans.*, 1865, t. XLVIII). — H., 43 ans. Tumeur pulsatile de l'orbite droit. Tumeur encéphaloïde pulsatile. Ligature de la carotide primitive. Mort dans le marasme 18 mois après l'opération.

191. Le même (1864, *loco citato*). — F., 77 ans, atteinte de goitre. Anévrisme dans ou derrière l'orbite. Siège (?). Refuse toute opération.

192. Morton (1864, *Amer. Journ. of med. sc.*, p. 321, t. XLIX). — F., 36 ans, mère de 4 enfants. Début de l'exophtalmie peu de temps avant la délivrance. Anévrisme de l'orbite droit. Compression digitale non supportée. Ligature de la carotide primitive. Guérison. Atrophie légère du côté droit ; et absence de sécrétion sudorale du même côté.

193. Erichson (1865, *The Science and art of surgery*, 1870, t. II, p. 88). — Ce cas doit être rangé parmi les *traumatiques*. H., 44 ans. Chute sur la tête. Anévrisme de l'orbite à droite. Guérison au bout de 14 mois.

194. Hansen (1865, Danemark). — Paysanne robuste de 32 ans. Développement de

la tumeur depuis 1 an. Ponction par un médecin. Sans succès. Tumeur caverneuse pulsatile. Adénome pulsatile de la glande lacrymale avec dilatation et néoformation vasculaire. Siège à droite. Ligature de la carotide primitive droite sans résultat. Extirpation de la tumeur en conservant le bulbe. Guérison.

195. VIRCHOW (1866, *Traité des tumeurs*). — Aucun détail. Thrombose du sinus caverneux (?). Pas d'opération. Guérison.

196. V. ÖTTINGEN (1866, *St-Petersb. med. Woch.*, t. XI, p. 1).— F., 64 ans, mère de 5 enfants. Apparition des phénomènes après un refroidissement. Anévrisme diffus dans l'orbite ou thrombose de la veine ophtalmique à droite. Sangsues. Scarifications. Compression. Pansement compressif. Amélioration assez grande.

197. WECKER-RICHET (1868, *Annales d'oculist.*, 1869, p. 186). — F., 63 ans. Tumeur pulsatile de l'orbite gauche. Distension variqueuse des veines orbitaires. Compression mal supportée. Ligature de la carotide primitive. Paralysie de la moitié droite du corps. Coma. Mort 52 heures après l'opération.

198. MORTON-HARLAN (1869, *Am. Journal of med. sciences*, 1870, p. 36). — H., 25 ans. Anévrisme par anastomose. Angiome pulsatile de l'orbite. Siège à gauche. Ayant apparu de suite après la naissance. Régime. L'œil droit fut aussi atteint. Amélioration.

199. MORTON (1869, *loc. cit.*). — Fillette, 12 ans. Anévrisme par anastomose à droite. Début : première enfance. Résultat inconnu.

200. GALEZOWSKI (1869, *Gazette des hôp.*, 1871, n° 60). — F., 60 ans. Rupture d'une (ou des deux ?) carotide dans le sinus caverneux. Résultat inconnu.

201. SCHMIDT (1871, *Klin. Monatsbl. für Augenh.*, t. IX). — H., 25 ans. Siège à droite. L'apparition de l'exophtalmos fut précédée de vertiges, de perte de connaissance et d'hémorragie par la bouche. Anévrisme de l'artère ophtalmique. Ligature de la carotide primitive droite. Amélioration considérable.

202. JULLIARD (1872, *Bull. Soc. de chirurgie*, t. II, 1873). — F., 69 ans. Anévrisme de l'orbite gauche. Digitale. Vessie de glace. Le lendemain, gangrène de l'œil. L'eschare gangreneuse s'élimine 5 jours plus tard. Elimination partielle de l'œil gauche. Guérison lente.

203. FROTHINGHAM (1872, *American Journ. of med. Sciences*, 1877, p. 97, t. I). — F., 35 ans. Anévrisme de l'orbite gauche. Angiome pulsatile. Ligature de la carotide primitive. 3 ans plus tard extirpation pour récidive. Guérison.

204. MAKLAKOFF (1875, *Ann. der chir. Gesell. zu Moskau*). — F. Anévrisme bilatéral de l'orbite; pas d'autres détails.

205. LE MÊME (1875, *loc. cit.*). — Anévrisme de l'orbite. Pas d'opération, pas d'autres détails.

206. MORTON (1876, *Ibid.*, t. LXXI, p. 334). — Jeune fille 23 ans. Mère morte de tuberculose. Anévrisme intra-cranien. Thrombose des sinus (?). Rupture de la carotide interne dans le sinus caverneux. Siège à gauche. Incision exploratrice. Ligature de la carotide primitive. Mort.

207. V. ROTHMUND-BITSCH (1877, *Klin. Monatsbl. für Augenheilk.*, 1878, p. 16). — F. Apparition deux jours avant l'accouchement. Anévrisme de l'artère ophtalmique dans l'orbite droit. Compression digitale sans succès. Guérison. Atrophie du bulbe par irido-choroïdite.

208. JEAFFRESON (1879, *The Lancet*, p. 329, t. I). — F., 45 ans. Anévrisme de la

carotide interne dans le sinus caverneux gauche. Ligature de la carotide primitive. Paralysie. Mort. Le succès opératoire avait été complet. Pas de nécropsie.

209. WILLIAMS (1880, *Schmidt's Jahrbücher*, t. CLXXXVI, p. 273). — F., 35 ans. Tumeur pulsatile de l'orbite. Anévrisme de l'artère ophtalmique à droite. Pas de traitement. Amélioration.

210. HIGGENS (1881, *British med. Journ.*, p. 641). — F., 42 ans. Exophtalmos pulsatile à gauche. Ligature de la carotide primitive gauche. Guérison.

211. NOYES (1881, *Trans. of the Amer. opht. Society*, p. 308). — F. Apparition de l'exophtalmos après une phase fébrile. Communication de la carotide interne gauche avec le sinus caverneux. Ligature de l'artère angulaire, disparition de l'exophtalmie. Ligature de la veine orbitaire inférieure à la fente sphéno-maxillaire, pour produire une coagulation dans le sinus caverneux.

212. SKLIFFASOWSKY (1882, *Wratch*, n° 13). — H., 45 ans. Rupture de la carotide interne dans le sinus caverneux droit. Compression digitale de la carotide primitive droite ; pas de modification sensible. Ligature de la carotide primitive droite. Amaurose. Grande amélioration.

213. COGGIN (1885, *Archiv für Augenheilk.*, t. XVI, p. 172). — F., 67 ans. Depuis un mois perte de la vision à gauche ; cataracte au début. Exophtalmos pulsatile gauche. Tourniquet. Compression digitale. Ligature de la carotide primitive. Hémiplégie. Coma. Mort. *Nécropsie.* Dilatation anévrismale de la partie de la carotide située dans le sinus caverneux.

214. DRAKE-BROCKMANN (1886, *Brit. med. Journ.*, 24 juil., p. 169). — H., 30 ans. Anévrisme de l'orbite gauche. Iodure de potassium. Vessie de glace. Amélioration.

215. DEMPSEY (1886, *Ibid.*, 18 sept., p. 541). — F., 22 ans. Anévrisme de l'orbite gauche. Compression. Digitale. Ligature de la carotide primitive. Amélioration des symptômes. Mort par hémorragie.

216. PESCHEL (1887, *Annali di ottal.*, XVI. 1889). — Garçon, 15 ans. Tendance aux palpitations. Rupture de la carotide interne dans le sinus caverneux gauche. Compression digitale sans succès pendant 9 jours. Ligature de la carotide primitive. Guérison.

217. EISSEN (1890, *Clinique de l'Université de Berne*).— F., 21 ans. L'exophtalmie apparut au moment des règles, avec vomissements. 15 ans avant, elle avait été atteinte « d'hydropisie ». Siège à droite. Ligature de la carotide primitive droite. Succès passager. Ligature de la carotide interne droite, de la thyroïdienne supérieure, de la carotide externe, de la pharyngienne ascendante et de la carotide primitive, à peu près au niveau de l'ancienne. Le fil déchira la carotide. Enucléation. On sent dans le fond une tumeur dure et pulsatile. Guérison.

218. KNAGGS (1894, *Lancet*, 7 avril). — F., 24 ans. Apparition 29 heures après l'accouchement. Siège de l'exophtalmie à gauche. Iodure de potassium. Sangsues. Ligature de la carotide primitive gauche. Glaucome. Amaurose. Guérison.

219. BAYER (*Prag. med. Woch.*, t. XIX, p. 348). — F., 42 ans. Néphrite. Artères dures. La maladie apparut 15 jours après l'accouchement. 3 ans avant, elle avait reçu un coup de poing sur l'œil droit. Anévrisme artérioso-veineux dans le sinus caverneux droit. Ligature de la carotide primitive droite. Amélioration très notable.

220. De Vincentiis (1894, *Lavori della Clinica oculist. della Reale Univ. di Napoli*, volume IV, fascicule I, mars). — F., 65 ans. Malaria. Sciatique. Bronchite. Exophtalmos pulsatile gauche à la suite d'un accès de toux. Compression digitale de la carotide gauche pendant 7 heures, pas de résultat immédiat. Guérison 7 mois plus tard, très lente.

221. Le même (1894, *Ibid.*). — H., 60 ans. Exophtalmos pulsatile gauche à la suite d'un accès de toux. Repos. Régime. Compression digitale de la carotide gauche. Injection d'ergotine. Guérison.

222. Le même (1894, *Ibid.*). — F., 27 ans. Exophtalmos gauche, après un érysipèle de la face. Mère morte de carie vertébrale. Pas de traitement. La malade est en bonne santé générale.

223. Le même (1894, *Ibid.*). — H., 25 ans. Exophtalmos pulsatile gauche. Iode et mercure. Diète. Repos. Compression de la carotide pendant 15 jours ; pas de succès.

224. Bronner (1895, *Lancet*, t. I, p. 1112). — F., 36 ans. Rupture d'anévrisme à droite. Ligature de la carotide droite. Guérison lente, mais continue.

225. Woodward (1896, *Annales d'oculistique*, t. CXV, p. 282). — F., 39 ans. Exophtalmos pulsatile gauche. Iodure de potassium. Repos. Pas de succès. Ligature de la carotide primitive gauche ; succès passager. Ligature de deux artères dans l'angle interne de l'œil ; on les voyait battre ; elles avaient la grosseur de la radiale. Guérison.

226. Wilder (1897). — H., 39 ans. Syphilis 15 ans avant. Exophtalmus pulsatile droit. Sauf IK, pas de traitement. Un an après, état stationnaire.

227. Sachsalber (1897, *Jahresbericht für Ophthal.*, p. 365). — F., 33 ans. Exophtalmos pulsatile gauche consécutif à un violent effort. Les symptômes s'amendent par compression ; au fond de l'œil, grande dilatation des vaisseaux. Pas d'intervention d'aucune sorte.

228. Schirmer (1898, *Münch. medic. Woch.*, p. 1576). — F., 25 ans. Fracture du maxillaire supérieur gauche et effort violent. Exophtalmie pulsatile double. Compression digitale amène la guérison du côté droit ; mais à gauche elle est sans succès ; les symptômes persistent, mais n'empêchent pas la malade de travailler.

229. Græfe (1898, *Deutsche medic. Woch.*, n° 40). — F. Exophtalmie pulsatile droite d'origine spontanée. La compression améliore les symptômes. On l'emploie pendant 8 jours sans résultat. Ligature de la carotide primitive droite. Guérison définitive au bout de 10 jours.

230. Slomann (1898, Thèse de Copenhague). — F., 46 ans. Au huitième mois de sa grossesse, légère insuffisance mitrale ; douleurs violentes dans le côté droit de la tête au moment de la défécation. Exophtalmie pulsatile droite. 10 jours après, diplégie. Ligature de la carotide primitive droite 8 semaines après l'accident. Guérison à peu près complète, sauf persistance d'un léger souffle. La malade voit les doigts à 3 mètres.

231. Rockliffe (1899, *Ophthal. Review*, p. 340). — Enfant, 22 mois. Anévrisme artérioso-veineux dans l'orbite, exophtalmie pulsatile double constatée chez l'enfant après guérison d'une conjonctivite blennorragique. On traite le malade par l'électricité et on se propose la ligature de la carotide.

232. Gabszewicz (1899, *Jahresbericht für Ophth.*, p. 463). — F., 30 ans. Violente douleur dans l'O. G. lors d'un accès de toux. Il y a amaurose complète ; le bulbe

présente de fortes pulsations. Ligature de la carotide primitive. Au bout de 3 semaines, l'œil est devenu complètement normal. Guérison complète.

233. Le même (1900, *Ibidem*). — F., 39 ans. Spontanément apparaît une exophtalmie pulsatile droite avec paralysie du moteur oculaire commun. La femme, en état de grossesse, guérit spontanément après l'accouchement.

234. Keschmann (1900, *Wiener klinische Wochenschrift*, n° 33). — Garçon, 14 ans. Angiome caverneux dans le voisinage du trou optique et de la fente orbitaire supérieure. L'exophtalmie pulsatile siège à droite et a été précédée, 12 ans avant, d'une chute sur le pavé. Hémiatrophie de la face. La pulsation diminue par compression. Myopie très marquée. On n'opère pas ; seuls le ptosis et l'ectropion qui existaient font l'objet d'une opération radicale.

235. Le Noir (1851, *Bull. Soc. chirurg.*, t. II, p. 61 et 84). — F., 26 ans. Siège à gauche. Chute dans un escalier. Tumeur anévrismale. Sarcome orbitaire pulsatile, riche en sang. Ligature de la carotide primitive. Guérison pendant un mois. Perforation de la cornée. Mort au bout d'un an, à la suite d'une tumeur sanguine pulsatile du mollet.

236. Sattler (1880). — H., 22 ans. Angiome dans la profondeur de l'orbite, congénital (?). Pas de détails sur le traitement et l'issue.

III. — Cas de tumeurs s'accompagnant d'exophtalmie pulsatile.

237. Rampoldi (1881, *Annali di ottal.*, X, p. 128). — F., 67 ans. Exophtalmos pulsatile droit ; à gauche, petite tumeur télangiectasique de la région du maxillaire supérieur. Compression de la carotide externe, suivie d'étouffements. Grandes doses d'ergotine. Pas de résultat.

238. Schell (1881, *Trans. of the Amer. Society*, p. 312). — H., 59 ans. Tumeur orbitaire pulsatile à gauche ; hémiplégie. Mort. Autopsie. Gliome dans la fosse cérébrale antérieure gauche. Perforation de la voûte orbitaire.

239. V. Hofmann (*Archiv für Psychiatrie*, t. XII). — Enfant, 8 mois (?). Sexe (?). Côté (?) Exophtalmos pulsatile. Angiome plexiforme (?). Tumeur encéphaloïde (?). Ligature de la carotide. Aggravation.

240. W. Alexander (1884, *Med. Times*, p. 247). — F., 24 ans. Tumeur pulsatile de l'orbite gauche. Ligature de la carotide primitive. Accès de manie et attaques épileptiques. Cécité complète. Mort. Nécropsie. Tumeur vasculaire dans le lobe antérieur gauche du cerveau avec destruction de la lame criblée. Allongement du nerf optique gauche par tiraillement ; il a atteint le double de sa longueur normale.

241. Emrys Jones (1887, *British med. Journ.*, I, p. 355, 884). — Garçon, 2 ans. Blessure de l'angle interne de l'œil avec une trompette de fer-blanc. Tumeur pulsatile à droite. Mort 3 mois après. Carie de la voûte orbitaire. Abcès dans l'orbite et le lobe antérieur du cerveau, communiquant.

242. Dolschenkow (1887, *Wjestnik ophtalm.*, t. III, p. 34). — H., 21 ans. 14 ans avant, traumatisme de l'œil gauche par chute. Tumeur caverneuse de l'orbite gauche ; l'auteur pense qu'elle se serait produite dans le tissu graisseux rétrobulbaire et entourerait le nerf optique à l'intérieur de l'entonnoir musculaire.

243. Israel (1891, *Deutsche med. Woch.*, p. 1383). — Sexe masculin. Cavernome congénital à droite. Nævi ; angiomes plans de la peau.

244. Ernest Clarke (1894, *Trans. of the Society of the United Kingdom*, vol. XIV, p. 202). — Garçon, 3 ans. Exophtalmos pulsatile droit, congénital. Electrolyse. Amélioration.

245. De Bono (1896, *Archivio di ott.*, t. III, fas. 78, p. 215). — F., 45 ans. Tumeur vasculaire de l'orbite droit. Ligature de la carotide primitive droite. Au début, amélioration. 20 jours après, hémiplégie gauche. Cécité de l'O. D. Convulsion. Mort. Dans la fosse cérébrale antérieure droite, un adéno-angiome ayant usé la voûte de l'orbite, l'ethmoïde et le corps du sphénoïde entouraient le bulbe jusqu'à son équateur.

246. Morrie (1898, Cas de Withusen, 1866, *Hospitalstidende*, p. 438). — F., 44 ans. Exophtalmie pulsatile droite spontanée. La malade maigrit et s'affaiblit. La compression de la carotide arrête les pulsations et le souffle et diminue la saillie du bulbe. Ligature de la carotide primitive droite. Disparition des symptômes. Mais un an après l'œil fait saillie, « pend sur la joue ». Pas de pulsations. Le néoplasme s'étend sur la région temporale. La ponction fournit du sang rouge clair. Deux ans après, mort de la malade. Pas d'autopsie.

247. Uhthoff (1903, *Stereoskopischer Medizinischer Atlas*, Taf. 607). — F., de 28 ans, entrée à la clinique médicale de Breslau pour un cancer de l'estomac ; le globe de l'œil droit est animé de pulsations synchrones à la systole cardiaque ; l'autopsie montra qu'il n'y avait pas de paroi osseuse postérieure de l'orbite ; le lobe temporal et le globe de l'œil étaient en contact. Il s'agissait en somme d'une encéphalocèle congénitale.

CHAPITRE III

DE L'OSTÉOME DE L'ORBITE

Les ostéomes de l'orbite sont des néoplasmes reproduisant les diverses variétés du tissu osseux et prenant leur origine, soit dans les parois de l'orbite, soit dans celles des cavités voisines, le sinus frontal, les cellules ethmoïdales, les fosses nasales, le sinus maxillaire.

Il ne faut pas confondre ces ostéomes avec les exostoses syphilitiques, les ostéophytes qui résultent de l'inflammation du tissu osseux. Il y a entre les ostéomes et ces dernières lésions toute la distance qui sépare la néoplasie du néoplasme.

Historique. — L'histoire des ostéomes de l'orbite est commencée depuis longtemps, mais il faut reconnaître que jusqu'au commencement du dix-huitième siècle nous n'en pouvons signaler aucun cas précis. J.-L. Petit[1] parle le premier, dans son *Traité des maladies des os*, d'une exostose du bord orbitaire supérieur, vers le petit angle : la tumeur faisait saillie sur le globe oculaire qui était déplacé ?

En 1774[2], Brassant relata dans les Mémoires de l'Académie royale de chirurgie l'histoire d'un malade qui portait une exostose orbitaire au niveau de l'os planum et de l'apophyse orbitaire frontale. Le globe oculaire était dévié ; sous l'influence d'un caustique l'exostose disparut par exfoliation.

En 1818, dans les *Surgical Essays* de Cooper et Travers[3], il est

[1] J.-L. Petit, *Traité des maladies des os*, 1741, t. II, ch. XVI, pp. 432-433.
[2] Brassant, *Mémoires de l'Académie royale de chirurgie*, t. XIII, p. 277, 1874.
[3] Cooper and Travers, *Surgical Essays*, London, 1708, t. III, p. 171.

question de deux volumineuses tumeurs osseuses remplissant les orbites ; l'une de ces tumeurs perforait la voûte orbitaire et se prolongeait dans la cavité cranienne.

En 1828, dans son *Traité des maladies des os*, Bell[1] fait connaître l'histoire très curieuse d'un homme de 35 ans chez lequel un ostéome de l'orbite, à évolution lente, avec exophtalmie très prononcée, se détacha sous l'influence d'un remède secret ou, pour mieux dire, spontanément. La guérison survint sans complication. Un autre cas du même auteur concernait une exostose volumineuse implantée dans le plancher de l'orbite et dont le diagnostic ne fut fait qu'après une malencontreuse énucléation.

Dans la suite, les observations[2] se multiplièrent assez rapidement ; nous signalerons ici les principales. Le premier cas d'intervention chirurgicale est dû à Salzer[3] ; il remonte à 1831, et se termina par la guérison, à la suite d'une extirpation partielle ; ce n'est qu'en 1851 que l'extirpation totale fut tentée pour la première fois par Canton[4]. Brainard, en 1852, et Maisonneuve, en 1853, publièrent des cas retentissants dont nous aurons à parler. Les faits de Stephenson, Windsor, Lenoir, Carron du Villards, Letenneur, Bowman, Maisonneuve, Siddney Jones viennent montrer les beaux résultats que peut donner l'intervention sanglante.

Un peu plus tard, Knapp perdit deux malades et, depuis, la question de l'intervention chirurgicale a été diversement appréciée. Malgré la sécurité que donne l'antisepsie, un assez grand nombre de chirurgiens redoutent l'intervention dans les cas où l'ostéome s'implante sur la voûte de l'orbite. Panas est opposé à l'extirpation totale des ostéomes nés dans la paroi cranienne de l'orbite, et il défend sur ce sujet la même opinion que Berlin. En analysant plus loin les travaux de ces deux derniers auteurs, ainsi que ceux de de Wecker, de Mitvalsky, de Coppez, nous compléterons cet historique que le lecteur trouvera plus détaillé dans la thèse que notre élève, le docteur Tchilinghiroff[5], a écrite sous notre direction

[1] Bell, *Treat. on the diseases of the bones*, 1828, p. 121.

[2] Le lecteur trouvera les indications bibliographiques concernant ces observations dans les colonnes des tableaux qui complètent notre étude sur l'ostéome de l'orbite.

[3] Salzer, *Lancet*, 1831.

[4] Canton, *Medical Times*, 1851.

[5] Tchilinghiroff, *De l'ostéome de l'orbite*. Th. Bordeaux, 1900.

et à laquelle nous aurons à nous reporter quelquefois dans le cours de ce chapitre.

Symptômes, marche et complications. — Les ostéomes naissent dans les parois de l'orbite ou dans les cavités voisines ; ils proéminent dans la cavité orbitaire plus ou moins vite, selon leur siège originel.

Dans la plupart des cas *la forme* est arrondie et allongée, ovoïde ; Berlin cependant rapporte des faits où la tumeur ressemblait à un seg-

Fig. 57. — Tumeurs osseuses orbitaires faisant une énorme saillie en dehors de la cavité (H. Walton).

ment de sphère, à surface régulière ou mamelonnée ; et Acrel[1] a fait connaître une observation dans laquelle le néoplasme avait l'aspect d'une capsule qui logeait l'œil déplacé.

Le volume varie entre celui d'une noisette et celui d'une orange ; à titre exceptionnel il faut citer le cas de H. Walton (30), dans lequel les tumeurs, grosses comme le poing (fig. 57), envahissaient les deux orbites, les remplissaient et recouvraient le nez[2], et celui de Michon (22), où la néoplasie avait un contour de 7 pouces et demi sur une hauteur de 2 pouces trois quarts.

[1] Acrel, *Chirurgische Vorfälle über von Murray*. Göttingen, 1777.
[2] Mackenzie, *Traité pratique des maladies de l'œil*, t. I, p. 63.

La pièce de Walton est conservée au Musée du collège des Chirurgiens d'Angleterre ; il convient d'en rapprocher un ostéome faisant partie des collections du Musée Dupuytren[1], et concernant une malade chez laquelle la tumeur évolua pendant 32 ans, pour atteindre un volume tel, qu'au premier coup d'œil jeté sur la masse osseuse, il semble qu'on ait sous les yeux une seconde tête ajoutée au crâne du sujet.

L'ostéome de l'orbite est presque toujours *unique* ; exceptionnelle-

Fig. 58. — Ostéome de la paroi externe de l'orbite.

ment on en trouve plusieurs du même côté et plus exceptionnellement encore il existe une tumeur dans chaque orbite (Cooper).

La *base d'implantation* est presque toujours large, et l'attache de la tumeur très solide ; très rarement ces néoplasmes sont pédiculés, au véritable sens du mot (Bowman) ; dans quelques cas même, la tumeur est libre dans une sorte de cavité kystique l'isolant des parties voisines. Arnold (66), Dolbeau et Panas ont notamment signalé cette particularité pour les ostéomes du sinus frontal.

Toutes les parties de la loge orbitaire peuvent être *le siège* du néo-

[1] Demarquay, *Tumeurs de l'orbite*, 1860, p. 57.

plasme ; selon Desmarres[1], il se développerait également dans tous les points de l'orbite, et Mackenzie[2] partage absolument cette opinion ; mais les travaux récents, portant sur un plus grand nombre de faits, ont permis de mieux préciser le point de départ de l'affection. Dans sa monographie, Berlin a établi que sur 49 cas 31 fois la tumeur est située

Fig. 59. — Ostéome du sinus frontal (Mitvalsky).

en haut (25 en haut directement, 5 en haut et en dedans, 1 en haut et en dehors), soit 63 p. 100 ; 10 fois la tumeur est en dedans, 20 p. 100, 1 seul cas en dehors (fig. 58). Dans un autre cas, l'ostéome occupait circulairement toute la base de l'orbite.

De Wecker et Panas donnent comme point d'élection, non plus la paroi supérieure, mais la paroi interne et supérieure de l'orbite ; c'est

[1] Desmarres, *Traité théorique et pratique des maladies des yeux*, t. I, p. 218.
[2] Mackenzie, *Traité pratique des maladies de l'œil*, t. I, pp. 57 et suivantes.

aussi la conclusion à laquelle est arrivé Tchilinghiroff ; sur 55 cas où le siège est nettement défini, il a relevé 21 cas où la tumeur se trouve *à l'angle supéro-interne de l'orbite*, et dépend le plus souvent du sinus frontal (fig. 59) ; 17 fois l'ostéome était situé directement en dedans ; 13 fois seulement le néoplasme partait de la voûte orbitaire, 2 fois seulement il venait du sinus maxillaire, dans 1 seul cas il siégeait à l'angle externe ; enfin Tchilinghiroff rapporte encore un fait dans lequel la tumeur, née dans le crâne, était venue secondairement s'épanouir dans la loge. Le pourcentage des cas que nous avons réunis, au nombre de 150, donne, pour l'angle supéro-interne 40 p. 100, pour la paroi interne 30 p. 100, chiffres qui confirment, en les accentuant un peu, ceux donnés par Berlin.

Les ostéomes de l'orbite sont remarquables par *la lenteur de leur développement ;* sur 37 cas où le début apparent est mentionné, il remonte 27 fois de 1 à 5 ans ; dans 7 cas, il varie de 5 à 10 ans ; dans 2 cas, il est de 10 à 20 ans, et il n'est pas douteux que pendant longtemps la tumeur existe et se développe à l'insu du malade.

Les ostéomes spongieux évoluent plus rapidement que les éburnés ; cette dernière variété met toujours un assez grand nombre d'années à se développer ; 15 ans [Sporing (4)], 20 ans [Busch (31)], 42 ans [Imre (88)].

Ces néoplasmes sont *indolents* par eux-mêmes ; les douleurs qu'ils provoquent sont dues à la compression des parties voisines et encore sont-elles relativement rares et sans importance. Sur 60 faits, 16 fois seulement on a constaté des phénomènes douloureux irradiés dans la sphère du trijumeau ; ils s'expliquent par la compression qu'exerce la néoplasie sur les différents nerfs sensitifs, comme le nasal, le frontal, le sus et le sous-orbitaire ; ils peuvent dépendre aussi de la compression du globe oculaire et des phénomènes inflammatoires qui en résultent.

Telles sont, dans leurs grandes lignes, les données symptomatologiques qui peuvent guider dans le diagnostic d'un ostéome au début ; lorsque celui-ci arrive à la période d'état, il s'accuse par des signes plus évidents, parmi lesquels nous allons successivement étudier : 1° les indications que donnent le toucher et la ponction exploratrice ; 2° l'exophtalmie ; 3° le défaut de mobilité du globe ; 4° les troubles visuels.

Le *toucher*, pour l'ostéome comme pour les autres tumeurs de l'orbite, est le moyen d'exploration le plus important. Il fournit les renseignements les plus précis sur la forme et la consistance du néoplasme quand l'affection avoisine la base de l'orbite.

Quand la tumeur est profonde, le toucher devient plus difficile : la présence des paupières gêne beaucoup l'exploration ; il faut avoir recours alors *au toucher sous-palpébral* de de Græfe, devenu plus facile aujourd'hui par l'instillation de la cocaïne. Ce toucher consiste à introduire le doigt entre le globe oculaire et les paupières, en repoussant le globe de l'œil et en le subluxant par une pression douce et ménagée.

La ponction exploratrice vient compléter les renseignements que donne le toucher. Le trocart dira s'il s'agit vraiment d'un ostéome ou d'une distension par une collection liquide (empyème) de la paroi d'un sinus. La ponction au bistouri est même, en pareil cas, parfaitement permise et donne des renseignements encore plus précis que le simple toucher.

L'*exophtalmie*, symptôme banal des tumeurs de l'orbite, est le signe le plus constant des ostéomes ; elle est variable dans son degré, mais toujours progressive au fur et à mesure de l'augmentation de la tumeur ; à titre tout à fait exceptionnel, il faut signaler l'exolphtalmie constatée dans le cas de Fridemberg (144) où la tumeur, partant du rebord orbitaire, comprimait le bulbe d'arrière en avant.

L'exophtalmie n'est presque jamais directe, elle se produit surtout en bas et en dehors, ce qui est bien naturel, puisque le néoplasme a son siège d'élection en dedans.

Un fait, qui ne saurait étonner les ophtalmologistes, mais qui a paru paradoxal à quelques auteurs, concerne la rareté de *la diplopie ;* nous ne l'avons constatée que 12 fois pour 100 et encore a-t-elle été peu durable. Ce phénomène s'explique par l'importance même de la déviation ; le patient arrive vite à faire abstraction de l'image fausse, très imparfaite, que lui fournit l'œil dévié. Dans quelques observations, le malade a cependant accusé ce symptôme d'une façon particulière. A ce sujet, nous devons citer le cas récent de Karl Schuchardt (147) (de Stettin) dans lequel le malade était assez gêné par la diplopie pour réclamer l'énucléation de

l'œil. L'intervention chirurgicale eut lieu, et il fut possible d'extirper l'ostéome, adhérent à la paroi supérieure de l'orbite par un pédicule aplati, spongieux, en conservant intact le globe oculaire.

La *gêne des mouvements oculaires* est un symptôme étroitement lié à celui de l'exophtalmie ; l'œil ne peut facilement se mouvoir du côté où se trouve l'ostéome, et cette gêne, purement mécanique, est déjà un fait important auquel vient souvent s'ajouter un trouble fonctionnel résultant de la compression des troncs nerveux par le néoplasme.

Le siège d'élection de la tumeur explique la localisation fréquente en dedans et en haut de ces troubles de motilité oculaire.

L'abolition totale des mouvements n'existe que dans le cas où l'exophtalmie est très marquée et où la tumeur acquiert de très grandes dimensions, ce qui, d'ailleurs, ainsi que nous l'avons vu, n'est pas très rare. Il en était ainsi dans la très remarquable observation publiée par le professeur Badal.

Les *troubles visuels* dépendent de trois causes : d'un changement dans la forme de l'œil, de la compression du nerf optique ou des désordres inflammatoires développés dans les membranes oculaires.

La compression du globe peut, en effet, allonger son axe lorsqu'elle est latérale, ou le raccourcir quand elle est antéro-postérieure. Ce dernier cas était celui du malade que nous avons opéré, le sujet était hypermétrope de 4 dioptries, très probablement parce que l'œil, comprimé en arrière, n'avait pu suffisamment s'allonger.

Les désordres visuels tenant à la distension ou à la compression du nerf optique sont beaucoup plus fréquents et plus importants que ceux qui tiennent à l'allongement ou au raccourcissement du globe. Badal a constaté l'ischémie artérielle, et beaucoup d'auteurs la névrite par stase, et plus tard l'atrophie de la papille. Notre malade était atteint d'une névrite optique récente, manifestement due à la compression, ainsi que le démontra la grande amélioration dans l'acuité qui suivit l'ablation du néoplasme. Dans son cas, Bowman(44) fut encore plus heureux : il constata le rétablissement complet de la vision.

Ce n'est pas seulement le nerf optique qui peut être comprimé, on a aussi constaté la compression des nerfs ciliaires ; dans l'observation

publiée par le *Glasgow med. Journ.* (14) (1828), la pupille fut dilatée de très bonne heure, probablement à la suite de la compression des nerfs ciliaires.

Ce sont là les signes de l'ostéome de l'orbite en général ; ces signes se présentent avec quelques particularités intéressantes dans les cas où l'ostéome a pris son origine première dans les cavités avoisinant l'orbite, et nous devons sur ce point, pour compléter ce chapitre symptomatolo-

FIG. 60. — Exostose pédiculée du sinus frontal faisant saillie dans l'orbite et sans communication avec le crâne (PANAS).

gique, passer en revue successivement l'ostéome né dans le sinus frontal, les cellules ethmoïdales, le sinus maxillaire et la cavité cranienne.

L'*ostéome du sinus frontal* (fig. 60) n'entraîne, au début, aucun symptôme douloureux, mais les douleurs apparaissent souvent lorsque le sinus est rempli par le néoplasme ; il y a alors des phénomènes de distension et avant que la paroi osseuse se résorbe (Baillie[1]) et que l'ostéome s'ouvre,

[1] BAILLIE, *Series of engravings*, fasciculus X, plate I, and *Morbid Anatomy*, p. 446. London, 1812.

FIG. 1. — Exophtalmie dans la maladie de BASEDOW (clichés de M. SABRAZÈS)

FIG. 2. — Ostéome de l'ethmoïde ayant envahi l'orbite. (Voir obs. p. 328.)

FIG. 2.

publiée par le *Glasgow med. Jour.* n. [illegible] 1828, la pupille fut dilatée de très bonne heure, probablement à la suite de la compression des nerfs ciliaires.

Ce sont là les signes [illegible] l'ostéome de l'orbite en général ; ces signes se présentent avec quelques particularités intéressantes dans les cas où l'ostéome a pris son origine premier dans les cavités avoisinant l'orbite, et nous devons [illegible] pour compléter ce chapitre symptomatolo-

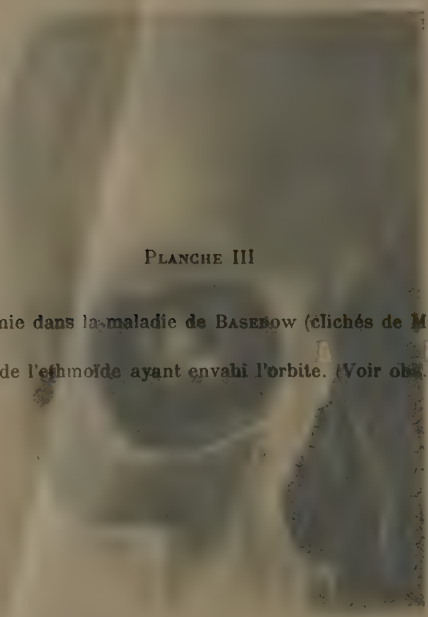

PLANCHE III

FIG. 1. — Exophtalmie dans la maladie de BASEDOW (clichés de M. SABRAZÈS).

FIG. 2. — Ostéome de l'ethmoïde ayant envahi l'orbite. (Voir obs. p. 328.)

[illegible] l'ostéome né dans le sinus frontal, [illegible] maxillaire et la cavité cranienne.

L'ostéome [illegible] n'entraîne, au début, aucun symptôme [illegible] douleurs apparaissent souvent lorsque le sinus est rempli [illegible] il y a alors des phénomènes de distension et avant que [illegible] Baillie[1]) et que l'ostéome s'ouvre;

[1] BAILLIE. [illegible] plate I, and *Morbid Anatomy*, p. 446. London, 18[illegible]

FIG. 1.

FIG. 2.

G. STEINHEIL, Éditeur.

par une véritable perte de substance (Knapp, Arnold), une porte dans l'orbite, les filets nerveux sensitifs de la région réagissent, et le malade peut souffrir beaucoup.

Lorsque l'ostéome du sinus se porte vers la cavité de l'orbite, ce qui est heureusement la règle, les douleurs diminuent; elles disparaissent quand l'ostéome est devenu franchement orbitaire; au contraire, ces douleurs augmentent, et les plus graves complications peuvent se produire, lorsque la voûte du sinus frontal, endommagée, laisse l'ostéome gagner la cavité cranienne.

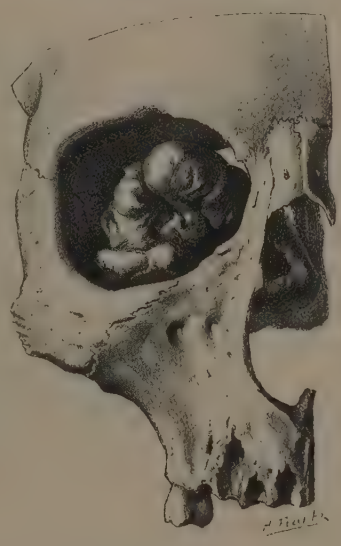

Fig. 61. — Ostéome de l'ethmoïde (Musée Dupuytren) (Maisonneuve).

Les ostéomes développés *dans les cellules ethmoïdales et les fosses nasales* (fig. 61) sont plus silencieux; ils perforent lentement et sourdement l'unguis et l'ethmoïde, et pendant que s'accomplit cette œuvre de destruction, la tumeur, déjà volumineuse, entraîne la gêne respiratoire, la diminution de l'odorat, la compression du canal nasal, le larmoiement. L'examen rhinoscopique est à ce moment très instructif. Lorsque la tumeur a défoncé la paroi interne de l'orbite, elle s'accuse par les signes ordinaires que nous avons décrits et dont notre observation est un type digne d'être retenu.

Les ostéomes nés dans le sinus maxillaire sont rares. La cavité se dilate, il s'y produit les mêmes phénomènes d'usure que dans les parois du sinus frontal, jusqu'au moment où le plancher de l'orbite est perforé; avant d'en arriver là, le néoplasme écarte les autres parois du sinus, ce qui peut beaucoup servir au diagnostic; le nerf sous-orbitaire est distendu, tiraillé, les voies lacrymales comprimées ou obstruées. Il en résulte autant de symptômes qu'il est inutile de préciser davantage.

Les *ostéomes de la cavité cranienne* qui arrivent ultérieurement dans

l'orbite sont vraiment très rares, et les observations connues ne sont pas indiscutables. Dans celle de Parejà (96) la tumeur partait de la base du crâne en un point qui n'est pas précisé ; et, bien qu'elle ne fût extirpée que partiellement, l'opération n'en entraîna pas moins une méningite mortelle. En dehors des troubles cérébraux précoces, rien de spécial

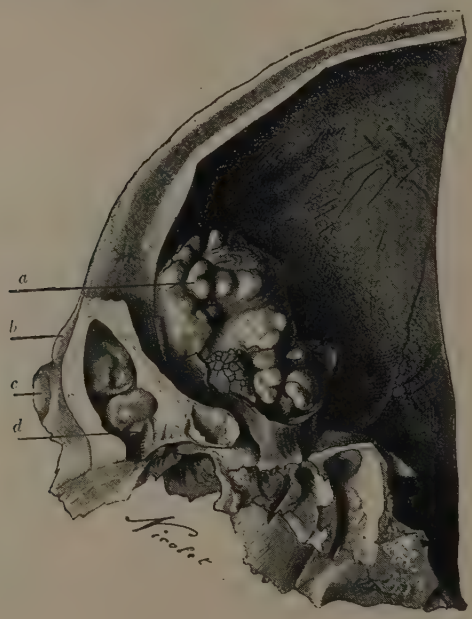

Fig. 62. — Exostose adhérente à l'orbite en *b* et en *c* (Panas).

a, gros champignon osseux proéminant dans le crâne ; — *d*, prolongement de la tumeur dans le sinus frontal du côté opposé, toute la partie inférieure du frontal est éburnée et augmentée d'épaisseur.

n'est à signaler dans la symptomatologie de cette variété très exceptionnelle d'ostéome orbitaire.

Les *accidents* ou *complications* qui peuvent survenir pendant l'évolution des ostéomes sont faciles à comprendre après la description symptomatique qui précède. Ces complications dépendent toutes de la compression excessive des parties voisines. A la longue, les lames osseuses qui limitent l'orbite s'usent et se perforent ; quand la perforation a lieu dans le nez, dans la fosse zygomatique ou temporale, il n'en résulte pas de gros

accidents, mais il en est bien autrement quand la paroi cranienne est défoncée. On trouvera dans le *Traité des maladies des yeux* de Panas un très bel exemple d'exostose ayant ainsi envahi la cavité cranienne (fig. 62).

De pareils néoplasmes sont toujours plus ou moins difficilement tolérés par le sujet quand on les abandonne à leur évolution normale; et ils sont abordables dans de bien mauvaises conditions quand on cherche à les enlever. L'envahissement du crâne est pour un ostéome orbitaire une grave complication à laquelle il faut toujours songer dans les cas où l'ostéome siège dans la région supérieure de l'orbite et dans le sinus frontal.

Il ne faut cependant pas s'attendre à constater toujours des phénomènes de compression très marqués dans le cas où la tumeur envahit la boîte cranienne. Le cerveau est un organe très tolérant; on ne connaît que quelques exemples d'ostéomes ayant entraîné de graves accidents cérébraux. Il faut citer notamment l'observation de Carreras-Arago (80) dans laquelle le malade, non opéré, mourut à la suite de troubles cérébraux graves causés par une tumeur orbitaire à évolution lente. La tumeur, recueillie dans un cimetière, adhérait au front et pesait une livre.

Ce dernier fait est très exceptionnel, et tous les auteurs, John Tweedy (94), Pareja (96), Mitvalsky (127), s'accordent à reconnaître qu'en général l'envahissement du néoplasme vers le cerveau, comme ailleurs, s'opère d'une façon tellement lente et insidieuse que les phénomènes graves de compression font défaut dans la grande majorité des cas.

Il nous suffira de mentionner, pour en finir avec ce chapitre de symptomatologie, *les phénomènes inflammatoires secondaires* qui se produisent dans l'œil luxé et mal recouvert par les paupières : kératite par lagophtalmos, perforation de la cornée, phlegmon de l'œil. Autour de la tumeur, dans le tissu cellulaire qui l'environne, il peut aussi se former des inflammations phlegmoneuses qui aboutissent à la formation d'ouvertures spontanées, de fistules permanentes. C'est là ce qui s'était produit dans le cas qui nous est personnel. Le malade s'est présenté avec une fistule de l'angle interne de l'œil permettant, très profondément, l'introduction d'une sonde cannelée.

Cette observation, que nous rapportons ici, outre diverses particularités intéressantes, est un bel exemple de ces désordres inflammatoires accompagnant l'évolution de l'ostéome orbitaire.

Obs. — Jean M., 33 ans, vient consulter le 29 août 1899, pour une tumeur de la paroi interne de l'orbite, accompagnée d'un trajet fistuleux et d'une forte déviation de l'œil gauche en avant et en dehors.

Dans les *antécédents héréditaires* du malade, nous ne pouvons relever que peu de détails. Son père, cultivateur comme lui, est mort à l'âge de 60 ans d'une maladie à évolution assez lente et sur laquelle le sujet ne peut nous donner aucune indication précise. La mère a succombé, vers l'âge de 60 ans également, à une affection de l'estomac, une tumeur de cet organe, nous dit le malade, sans pouvoir préciser. Il a quatre frères et une sœur, tous bien portants, et n'ayant fait aucune maladie. Aucune diathèse évidente dans la famille. Pas de traumatisme.

Il y a sept ans environ, un jour, dans l'après-midi, sans avoir remarqué quoi que ce fût d'anormal les jours précédents, le malade ressentit une vive douleur au niveau et en arrière de l'œil gauche. Cette douleur s'accrut pendant une heure ou deux, s'irradiant à la moitié correspondante de la tête ; en même temps, l'œil fit saillie. Les tissus circonvoisins, paupière supérieure en particulier, devinrent rouges, tuméfiés, douloureux à la pression. Cet état dure environ une quinzaine de jours, pendant lesquels l'œil, exposé à l'air, est déjeté en dehors et atteint d'une légère conjonctivite et de larmoiement.

Au bout de 15 jours, les douleurs se calment, la tuméfaction disparaît et l'œil reprend, ou à peu près, sa situation normale. Mais deux ou trois mois après, le patient constate, en portant la main à ce niveau, la présence, à la partie interne de l'orbite, d'une petite tumeur dure et de consistance osseuse, qui, depuis, ne cessa de s'accroître. L'œil est atteint d'un larmoiement léger.

Trois ou quatre ans se passent sans douleurs. Au bout de ce temps, les phénomènes du début réapparaissent : vive douleur irradiée dans l'orbite, se propageant à la moitié correspondante du front et de la tête, gonflement, rougeur, chaleur des tissus environnant le globe de l'œil. En même temps, des symptômes de fièvre, élévation de température, frissons, céphalalgie entrent en scène au bout de cinq ou six jours. Un médecin, enfin appelé, pratique, au côté interne et supérieur de la tuméfaction, une incision qui livre passage à une certaine quantité d'un pus jaunâtre et légèrement sanguinolent. Le malade éprouve un soulagement immédiat, mais le trajet fistuleux, ainsi créé, suppure encore pendant six mois, puis s'arrête. Le pus s'écoulait peu à peu, sans être influencé par la pression. La suppression de la suppuration ne s'accompagna d'aucun phénomène douloureux.

Pendant tout ce temps, l'œil est projeté en avant et en dehors, et la palpation permet de constater l'accroissement, lent et progressif, de la tumeur à consistance osseuse, située à ce moment à la partie supéro-interne de l'orbite.

Pendant deux ans encore, le patient n'éprouve aucune douleur et continue à exercer son métier. Puis, brusquement, apparaît une troisième poussée inflammatoire, si intense, que la tuméfaction atteint les deux orbites. La céphalée et la douleur, très violentes, éclatent de nouveau, accompagnées d'une poussée fébrile. Le pus ne tarde pas

à se faire jour de lui-même à l'extérieur et s'écoule abondamment ; il se forme un trajet fistuleux qui ne s'est jamais complètement fermé.

Au moment où le malade se présente à la consultation, on constate, à première vue, une forte protrusion du globe oculaire gauche, en avant et en dehors. Les paupières en se refermant, parviennent cependant à le recouvrir complètement (fig. 63).

Au niveau de la partie moyenne de l'arcade orbitaire, et un peu au-dessous de cette arcade, se trouve un petit orifice fistuleux d'où s'échappe une gouttelette de pus. Un

Fig. 63. — Ostéome de l'ethmoïde envahissant l'orbite.

stylet, introduit par cet orifice, pénètre dans un trajet fistuleux et vient buter contre la paroi supérieure de l'orbite, dont la consistance osseuse est facilement appréciable. Les points lacrymaux sont déviés en dedans. Mais ce que l'on constate de très important, c'est la présence, au niveau de l'angle supéro-interne de l'orbite, d'une tuméfaction dure, irrégulière, de consistance osseuse. A son niveau, la peau n'est que peu modifiée.

La palpation, indolore, permet d'apprécier assez nettement les limites du mal ; en dedans, elles se confondent avec la paroi interne de l'orbite, mais sans empiéter en bas sur le plancher ; en haut la tuméfaction osseuse se continue, en s'amincissant, avec la voûte orbitaire, mais sans que l'on puisse distinguer s'il s'agit de rapports de continuité ou de contiguïté. La tumeur s'étend ainsi, en diminuant de volume, jusqu'à la partie moyenne de la voûte orbitaire. Il est impossible de reconnaître sa limite postérieure, L'œil, fortement projeté, dévié et comprimé, a vu peu à peu sa puissance fonc-

tionnelle diminuer. Le sujet ne parvient pas avec cet œil, ou tout au moins parvient difficilement, à fixer les objets. On peut cependant s'assurer de l'acuité visuelle, qui est encore égale à 1/10.

L'examen ophtalmoscopique montre des lésions de névrite. La papille est reconnaissable à l'émergence des vaisseaux, mais on distingue mal ses contours. Les veines sont grosses, détachées parfois, çà et là ; les artères sont minces et atrophiées.

L'examen des fosses nasales, fait par M. le docteur Moure, révèle l'existence de polypes muqueux.

L'intervention chirurgicale, qui a lieu le 30 août 1899, fait voir qu'il s'agit d'un ostéome, solidement implanté dans l'os planum de l'ethmoïde. Une incision curviligne, pratiquée à la partie supéro-interne de la base de l'orbite, a permis d'arriver directement sur la tumeur. Celle-ci est d'abord détachée des parties voisines à l'aide de quelques coups de gouge, puis extirpée au davier. La néoplasie faisait saillie, mi-partie dans la fosse nasale, mi-partie dans l'orbite gauche. La portion nasale est tapissée de



Fig. 64. — Ostéome de l'ethmoïde (grandeur naturelle).



Fig. 65. — Coupe de l'ostéome montrant une partie éburnée et une partie spongieuse.

polypes muqueux, à sa partie inférieure. Le champ opératoire présentait une vaste cavité, dans laquelle le toucher digital constatait que l'os planum de l'ethmoïde était en partie détruit. Les fosses nasales communiquaient largement avec la cavité orbitaire. Une abondante irrigation au cyanure enlève les caillots sanguins, et la plaie opératoire, bourrée de gaze iodoformée, est refermée par quelques points de suture. Un orifice est cependant laissé à la partie inférieure, pour retirer la mèche de gaze.

La cicatrisation est terminée le 21 septembre, et le patient demande à quitter l'hôpital. A ce moment, son état général est excellent, et l'œil a repris sa direction normale, mais le muscle grand oblique a perdu son point d'appui et par suite ses fonctions ; cependant le sujet n'accuse pas de diplopie.

Le sac lacrymal s'étant trouvé détruit, on constate des phénomènes de larmoiement. L'acuité visuelle est égale à 1/3, à l'aide d'une lentille positive de 2 D. L'examen ophtalmoscopique montre une régression très accentuée des phénomènes de névrite. La papille est encore rouge, mais ses contours sont nets. Les artères ont repris, ou à

peu près, leur calibre normal. Les veines ont considérablement diminué de volume et se rapprochent des dimensions ordinaires ; leur flexuosité a disparu.

L'examen rhinoscopique, pratiqué de nouveau par M. le docteur Moure, permet de constater la disparition totale des dégénérescences polypoïdes, relevées par l'examen antérieur des fosses nasales. L'air passe aussi facilement par la narine gauche que par la narine droite.

L'examen anatomique de la pièce montre qu'il s'agit d'un ostéome du type éburné. Sa surface est irrégulière, mamelonnée, son volume celui d'un gros œuf de poule (fig. 64 et 65), et sa base d'implantation, correspondant à l'os planum, est à peu près de la largeur d'une pièce de 2 francs. Il laisse voir au niveau de sa face inférieure les deux ou trois polypes qui avaient été reconnus à l'examen rhinoscopique.

Nous avons récemment revu ce malade ; depuis plus de deux ans la guérison est parfaite.

A travers ces fistules, l'ostéome peut quelquefois s'éliminer ; dans le cas de Lediar (89), après six ans de suppuration, le néoplasme s'engagea spontanément dans l'orifice cutané et se détacha. Quelquefois la peau éclate en quelque sorte sous l'influence de la distension que lui impose la néoplasie ; dans le fait de Imre, un an après la perforation du tégument, la tumeur tomba d'elle-même comme un fruit mûr. On peut expliquer de la même manière ce qui se passa dans l'observation d'Ed. Bell (13), où il est dit que sous l'influence d'un remède secret, après deux applications, la tumeur se détacha d'elle-même.

A la *Société d'ophtalmologie de Moscou* nous trouvons encore un exemple analogue digne d'être conservé. Le cas appartient à Strachow[1]. Le malade, âgé de 30 ans, se présenta à l'hôpital ophtalmique de Moscou avec un grand ulcère dans l'angle interne de l'orbite. Cet ulcère résultait de l'extraction d'un gros ostéome que le patient avait pratiquée lui-même pour calmer les douleurs qu'il éprouvait, après avoir refusé l'intervention chirurgicale qui lui avait été proposée. En se présentant à l'hôpital le malade portait la tumeur dans sa poche ; cette tumeur, très volumineuse, pesait 64 grammes ; elle avait été arrachée avec la lame papyracée de l'ethmoïde et l'un des os propres du nez.

Diagnostic et pronostic. — Le diagnostic peut être fait à deux

[1] Strachow, Sur un cas d'ostéome de l'orbite. *Société des oculistes de Moscou*, 10 oct. 1899.

périodes distinctes : 1° au début, quand la tumeur est inaccessible à l'exploration: 2° à la période d'état, quand la tumeur orbitaire est évidente.

1° A la *première période*, la symptomatologie se borne presque toujours à quelques *douleurs névralgiques irradiées*, *intermittentes*, et le diagnostic est vraiment très difficile. Il l'est surtout lorsque l'ostéome est encore enfoui dans l'une des cavités voisines de l'orbite, le sinus frontal, ou maxillaire, les cellules ethmoïdales; quand le néoplasme consiste seulement dans l'épaississement des parois osseuses de ces sinus, il n'est pas possible de faire le diagnostic, l'affection n'entraînant en somme aucune manifestation spéciale.

Quand l'ostéome se développe au pourtour de l'orbite, dans la région accessible au doigt, on peut dès la première heure penser à cette affection, surtout si le sujet est d'un âge peu avancé et si aucune cause d'hyperostose (traumatisme, syphilis, corps étrangers) ne vient expliquer la présence d'un gonflement osseux à ce niveau.

2° La *deuxième période*, celle où l'existence d'une affection orbitaire est certaine, est celle où s'exerce surtout la sagacité du clinicien. Il s'agit de savoir s'il y a dans l'orbite une tumeur et si cette tumeur est un ostéome.

Le siège de la tumeur, son immobilité, sa dureté spéciale, son évolution lente, l'absence de désordres inflammatoires constituent les éléments principaux du diagnostic.

Il semble qu'avec ces éléments le problème soit très facile à résoudre; il n'en est rien, et il est possible de prendre pour des ostéomes certaines tumeurs dures, distendues, dont le contenu n'a aucun rapport avec le tissu osseux.

J'ai observé tout récemment un enfant de 14 ans qui portait au niveau de l'os planum une tumeur dure autant qu'une tumeur puisse l'être, dure comme un os, je croyais à un ostéome lorsque l'évolution du mal me démontra qu'il s'agissait d'un simple empyème des cellules ethmoïdales.

Souvent cependant le diagnostic sera facile : l'angiome, le lipome, les kystes et leurs multiples variétés, les anévrismes seront, en règle générale, aisément reconnus.

Passer en revue tous les renseignements utiles que peuvent donner en pareil cas la vue, le toucher, la ponction exploratrice, l'exploration des fosses nasales, des sinus frontal et maxillaire, l'examen de la mobilité oculaire, de l'acuité visuelle, l'étude du fond de l'œil, serait faire l'histoire du diagnostic des tumeurs orbitaires, et c'est là une étude qui viendra à son heure (V. ch. V du livre VII). Nous renvoyons le lecteur à ce chapitre, il y verra qu'il faut, dans les ostéomes de l'orbite, explorer avec une particulière attention les cavités périorbitaires, pratiquer l'examen rhinoscopique et le catéthérisme des sinus frontal et maxillaire ; il importe au plus haut point de connaître tous les détails pathologiques concernant ces cavités qui, si souvent, donnent naissance à l'ostéome.

Lorsque l'ostéome est évident, il est très important d'en connaître *le point de départ* pour opposer à l'affection une thérapeutique judicieuse. Malheureusement ce diagnostic est très difficile, et Berlin fait remarquer, avec raison, que les dimensions de la néoplasie rendent souvent cette détermination impossible.

Cependant, il convient de signaler l'abolition de l'odorat, l'écoulement séro-purulent nasal comme signes capitaux de tumeurs d'origine ethmoïdale.

L'existence des *phénomènes cérébraux* indiquera que le cerveau est touché par la néoplasie, et cette pénétration dans le crâne est très intéressante au point de vue opératoire ; l'existence de ces symptômes cérébraux, à cet égard, a une valeur indiscutable, mais l'absence de ces signes ne veut rien dire ; la tumeur peut avoir depuis longtemps envahi le crâne, sans que rien le révèle dans la symptomatologie de l'affection, et Panas a bien montré que, dans ces cas, les phénomènes orbitaires pouvaient être les seuls symptômes ; les chirurgiens les plus éminents ont, comme le savant professeur de l'Hôtel-Dieu, ouvert le crâne en extirpant des tumeurs orbitaires, à leur grande surprise et souvent au grand détriment du malade.

Il est des cas nombreux, toutefois, où on peut affirmer que cette pénétration n'a pas lieu ; ce sont ceux dans lesquels l'attache de la tumeur est franchement tournée en dedans, du côté de l'os planum ; il en était

ainsi dans notre observation, et nous avons pu, avant l'intervention, prédire l'issue heureuse de la thérapeutique chirurgicale.

La *variété* de l'ostéome, *spongieux* ou *éburné*, ne peut être que conjecturée, à moins qu'une ponction exploratrice ait permis de se rendre compte, par le trocart, de l'état de l'os.

Le *pronostic* des ostéomes de l'orbite dépend surtout du point de départ et des connexions avec le cerveau; les ostéomes graves sont ceux, très rares, qui naissent dans la boîte cranienne et ceux beaucoup plus fréquents qui, partis de l'orbite, défoncent le crâne. Les complications orbitaires peuvent bien arriver à détruire l'œil, mais elles sont sans danger pour la vie du malade; au contraire, les complications cérébrales ont souvent amené la mort. Celle-ci est survenue après l'intervention chirurgicale dans un assez grand nombre de cas, dont nous aurons à discuter la grave signification quand nous parlerons du traitement.

On a aussi constaté la terminaison fatale, par complications cérébrales, chez des sujets abandonnés à eux-mêmes; mais il faut remarquer que ce genre de terminaison est très rare, ce qui s'explique par l'accoutumance facile du cerveau à la compression. Sur 10 cas d'ostéome abandonnés à eux-mêmes, nous avons trouvé dans notre statistique 2 cas de mort. Le premier cas a été publié dans les *Essais chirurgicaux* de Cooper et Travers. Il consistait en la présence dans l'orbite de deux volumineuses tumeurs, l'une entraînant une forte exophtalmie; l'ostéome gauche perfora la voûte orbitaire et, comprimant le cerveau, amena la mort; le deuxième fait est celui que Carreras-Arago a publié dans le *Recueil d'ophtalmologie* en 1881; le malade, non opéré, mourut à la suite de graves troubles cérébraux causés par une tumeur orbitaire à évolution lente; le néoplasme, très volumineux, faisait corps avec le frontal et pesait une livre.

Un mode de terminaison très heureux, qu'il ne faut pas passer sous silence dans cette question de pronostic, est l'élimination spontanée de l'ostéome, dont nous avons signalé plus haut plusieurs exemples.

Anatomie pathologique et pathogénie. — Au point de vue de

l'anatomie pathologique, nous étudierons successivement le nombre, la forme, le volume, le poids, la consistance et la structure des ostéomes.

Nombre. — Presque toujours, il n'existe qu'un seul ostéome et, quand il est bilatéral, il ne s'agit que d'une seule et même tumeur. Le seul fait d'ostéome double bilatéral observé sur le vivant est celui d'Howship (9); Solger (79), dans une autopsie, a trouvé plusieurs ostéomes éburnés dans les deux sinus frontaux. Tillmanns (99) et Tauber (142) ont observé des cas dans lesquels il existait plusieurs ostéomes d'un seul côté.

Forme.—Les ostéomes sont généralement arrondis, mais ils s'adaptent facilement au milieu dans lequel ils se trouvent; l'ostéome éburné de Maisonneuve rappelait, par sa forme générale, l'os ethmoïde; les trois ostéomes enlevés par Tauber représentaient dans leur ensemble la forme du sinus frontál.

L'ostéome prend quelquefois la forme d'un sablier; la zone rétrécie correspond à un étranglement provoqué par les parties voisines; dans un cas de Weinlechner (72) la tumeur était divisée en trois lobes par des sillons profonds; l'ostéome étudié par Michon avait la forme d'un cœur; celui de Jamain (112) était rectangulaire, celui de Weiss (107) avait la forme d'un doigt recourbé au niveau de sa dernière phalange.

C'est la pénétration de l'ostéome orbitaire dans les cavités voisines qui lui donne sa forme singulière; quand on le laisse arriver à une phase très avancée, lorsqu'il remplit et détruit toutes les cavités voisines, il constitue une énorme masse osseuse, tubéreuse, mamelonnée, sans forme précise.

Volume. — Les tumeurs les plus grosses sont celles qui ont été observées accidentellement à l'amphithéâtre; parmi les pièces enlevées chirurgicalement, la plus grosse appartient à Weinlechner; elle avait une circonférence de 24 centimètres et une hauteur de 8 centimètres; l'ostéome de Michon avait 20 centimètres de circonférence et plus de 7 centimètres de hauteur. Les ostéomes les plus gros sont ensuite ceux d'Adamük, de Coppez et d'Arnold.

Poids. — L'ostéome de Carreras-Arago pesait 587 grammes (?!); viennent ensuite ceux de Weinlechner (281 grammes), de Mitvalsky (180 grammes), Arnold (110 grammes).

Consistance et structure. — Les auteurs ont, depuis longtemps, reconnu un grand nombre de variétés dans la structure anatomique de l'ostéome orbitaire. Desmarres les divise en tumeurs osseuses et ostéo-cartilagineuses. Mackenzie distingue des exostoses cellulaires, laminées et éburnées; les premières, dit-il, présentent une croûte externe, à l'intérieur de nombreuses cloisons osseuses, avec une assez grande quantité de parties molles et quelquefois des hydatides; les deuxièmes seraient constituées par un mélange de lamelles osseuses et de cartilage, sans coque; les troisièmes auraient la couleur, le poli et la dureté de l'ivoire.

Virchow a établi une division digne d'être retenue lorsqu'il a classé les tumeurs osseuses de la région fronto-naso-orbitaire en *exostoses* et *enostoses*. Il en a fait l'étude anatomique complète, montrant les corpuscules osseux et l'absence de vaisseaux.

Un peu plus tard, Dolbeau[1] fit des exostoses de la face une étude approfondie dans laquelle il s'appliqua à démontrer qu'un grand nombre d'entre elles vivent en parasite à l'aide d'un pédicule relié seulement au périoste; si bien que ces tumeurs s'enclavent dans les tissus qui les environnent sans contracter avec eux d'adhérences véritables. On comprend ainsi la facilité de leur énucléation et la possibilité de l'élimination spontanée.

Berlin considère les ostéomes de l'orbite comme des exostoses; au point de vue anatomique grossier, on peut les distinguer, dit-il, en exostoses cellulaires semi-cartilagineuses ou éburnées; ces dernières sont, dans sa statistique, de beaucoup les plus communes; 19 fois il a trouvé la forme éburnée, c'est-à-dire possédant la structure de l'os ordinaire sans les vaisseaux; 7 fois la composition mixte; il y avait en dehors une masse épaisse, en dedans une masse spongieuse ou inversement. Une fois la tumeur était spongieuse pure, trois fois totalement ou partiellement cartilagineuse.

Les chiffres auxquels est arrivé notre élève Tchilinghiroff diffèrent considérablement de ceux de l'ophtalmologiste allemand. Sur 60 observations, 8 fois la néoplasie est désignée sous le nom obscur de tumeur

[1] Dolbeau, *Gazette des hôpitaux*, 1871.

osseuse ; en retranchant ces 8 observations il en reste 52 sur lesquelles on trouva 42 fois la tumeur éburnée, c'est-à-dire que sa fréquence atteint environ 80 p. 100. Notre statistique portant sur 150 cas nous a conduit à un pourcentage analogue.

Les descriptions anatomiques que les auteurs donnent de cette variété,

Fig. 66. — Ostéome kystique du sinus frontal ; muqueuse repoussée par l'ostéome (H. Coppez).

1, épithélium cylindrique à cils vibratiles ; — 2, replis épithéliaux coupés transversalement ; — 3, vaisseaux sanguins ; — 4, tissu en voie de dégénérescence muqueuse.

outre la dureté et l'absence presque absolue des vaisseaux, indiquent la présence de zones de stratifications, comme si la tumeur était développée par l'apport successif de couches osseuses se déposant lentement en zones concentriques à sa périphérie.

Les tumeurs à la fois compactes et spongieuses, d'après cette dernière statistique, seraient donc assez rares ; les ostéomes ainsi formés ont habi-

tuellement la coque compacte et l'intérieur fait de tissu spongieux, quelquefois mélangé de petits îlots cartilagineux; la néoplasie peut être spongieuse, mélangée de cartilage et sans coque compacte.

A côté de ces ostéomes, et pour compléter l'anatomie pathologique de ce chapitre, il convient de signaler les *kystes osseux de l'orbite*, si rares que leur existence a été mise en doute par Berlin. Ce sont généralement des hydatides développés dans les os de la cage orbitaire. Keate a fait connaître l'histoire d'un kyste siégeant sur le frontal, dans la paroi supérieure de l'orbite, et dont l'ouverture donna issue à 28 hydatides. Virchow décrit un cas d'ostéome kystomateux intéressant à la fois le lobe antérieur du cerveau et l'orbite. Gosselin rapporte l'obser-

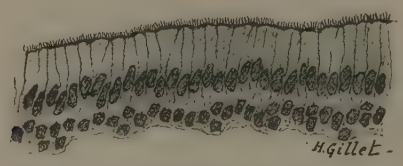

Fig. 67. — Ostéome kystique du sinus frontal (H. Coppez).
Épithélium recouvrant la muqueuse, vu à un fort grossissement.

vation d'un kyste séreux guéri, chez un homme de 42 ans, par des injections iodées. D'autres faits appartenant à Monod et à Brainard ont encore été publiés.

De ces ostéomes kystiques, il faut rapprocher les cas dans lesquels il existe un ostéome sous une muqueuse qui, irritée, devient le siège d'un kyste véritable. Il arrive que le kyste ainsi formé peut remplir le sinus frontal et seul apparaître au chirurgien. Pendant l'opération on découvre la tumeur osseuse initiale.

Coppez a publié un fait de ce genre très intéressant.

Les *ostéophytes de l'orbite* méritent d'être ici signalés, mais non décrits; ce sont des productions inflammatoires, d'origine spécifique ou produites sous l'influence d'une irritation locale; elles n'ont, avec les ostéomes, que des rapports éloignés.

Les *hyperostoses*, qui consistent en une hypertrophie totale des parois

osseuses de l'orbite sans tumeur, à proprement parler, sont très rares ; elles correspondent à ce que Virchow a appelé le *léontiasis osseux*. Mackenzie en donne trois observations, Demarquay deux autres, et vu le peu de fréquence de pareils faits, nous en avons publié une observation que le lecteur trouvera dans les *Annales de la policlinique de Bordeaux* [1].

Nous ne signalons ici l'hyperostose d'origine syphilitique que pour bien marquer la différence qui distingue cette affection osseuse des ostéomes à proprement parler ; car, dans l'étiologie des ostéomes orbitaires, la syphilis ne joue aucun rôle, non plus que la goutte ou les autres dyscrasies. Panas a insisté avec raison sur ce point.

Quelle est donc la véritable cause des ostéomes ? Que connaissons-nous de leur pathogénie ?

L'origine des ostéomes est fort obscure. Sichel et Mackenzie incriminent, dans une assez large mesure, le traumatisme, mais plus souvent la scrofule et la syphilis. Berlin fait justement remarquer que les parois de l'orbite sont peu exposées au traumatisme ; il ne signale le traumatisme que rarement, et deux fois seulement l'influence de la syphilis, encore n'est-elle pas bien nette.

Tchilinghiroff, dont la statistique est une des plus récentes, a trouvé le traumatisme 11 fois sur 60 observations, soit 18 pour 100. Notre statistique, beaucoup plus complète, porte sur 150 cas : 28 fois nous avons trouvé le traumatisme dans l'étiologie, ce qui donne encore la proportion de 18 pour 100. En réalité, ni le traumatisme ni les diathèses ne jouent un rôle important dans la production des ostéomes orbitaires.

Les ostéomes résultent d'un *trouble dans l'évolution de l'orbite et des cavités des sinus qui l'avoisinent*. La plupart des tumeurs osseuses que nous étudions existent chez des sujets jeunes et remontent aux premières années de la vie. Chauvel, sur 17 observations indiquant l'âge du patient, a compté 8 sujets de 10 à 20 ans, deux de 20 à 30 ans, 5 entre 30 et 50 ans et deux au-dessus de cet âge. Sur 50 cas où l'âge est exactement mentionné, Tchilinghiroff relève 32 individus de 15 à 25 ans, 8 de 25 à 35, et 10 au-dessus de 35 ans. Ces chiffres sont d'autant plus démonstratifs,

[1] Lagrange, *Annales de la policlinique de Bordeaux*, janvier 1897.

qu'en raison du développement très lent de l'affection, on peut considérer la grande majorité des ostéomes orbitaires comme débutant à la période de croissance; les ostéomes de l'orbite seraient donc analogues aux ostéomes épiphysaires de l'adolescence.

Au sujet de la pathogénie de ces ostéomes, l'une des premières théories que nous rencontrons est celle de Dolbeau. Richet l'a résumée d'une façon très fidèle dans le rapport qu'il fit à l'Académie de Médecine (1er août 1871) sur un travail de cet auteur intitulé : *Des exostoses du sinus frontal.*

Dans son mémoire, après un rapide exposé historique, Dolbeau déclare que les productions osseuses du sinus frontal sont inconnues des auteurs classiques, et que Dezeimerie, dans son mémoire sur les sinus frontaux, ne les mentionne même pas. L'auteur n'a trouvé à signaler que deux cas d'exostose du sinus frontal, l'un de Roux et l'autre de Jobert, et, dans ces cas, l'opération commencée ne put être achevée. Ces observations n'ayant pas été publiées, on ne peut en tirer aucun profit. Mais Dolbeau a pensé que les tumeurs osseuses des fosses nasales pouvaient bien lui fournir d'utiles rapprochements. Il a montré que Follin et Giraldès avaient signalé des granulations ossifiées de diverses grosseurs à la surface de la muqueuse du sinus maxillaire; que Lenoir en avait montré sur la muqueuse nasale, et que ces diverses granulations se présentant sous un aspect perlé et mamelonné, depuis la grosseur d'un grain de mil jusqu'à celle d'un pois, peuvent acquérir parfois un volume considérable et une dureté semblable à celle de l'ivoire.

Telle serait l'origine unique de ces exostoses, extirpées par Michon du sinus maxillaire et par M. Legouest et Pamard des fosses nasales. Dolbeau se demande alors si, dans les sinus frontaux où les mêmes éléments existent, les mêmes lésions ne peuvent pas se produire. Il cite, à l'appui de sa thèse, une pièce de l'hôpital Saint-Barthélemy de Londres, et ses propres dissections, qui lui auraient démontré que, sur la muqueuse des sinus frontaux, on peut rencontrer aussi ces granulations ossifiées sous forme de perles opalines, déjà observées sur la membrane interne des autres sinus de la face. Plus tard ces ossifications, en s'accroissant, constitueraient des exostoses, et telle serait l'origine de celles qui font l'objet

des observations de Roux, de Jobert, comme de celles que rapporte Dolbeau dans son mémoire.

Les exostoses du sinus frontal seraient donc, d'emblée, primitivement osseuses et formées par une ossification de la membrane du sinus ; dès lors, elles seront absolument indépendantes de l'os lui-même.

Dolbeau se base sur l'anatomie pathologique pour édifier sa thèse. Il considère les exostoses qui se développent dans la cavité même des fosses nasales comme identiques à celles qui prennent naissance dans les sinus. Il admet les deux formes : éburnée et spongieuse. Enfin, il cherche à démontrer que ces productions ont pour origine première une ossification du périoste, et qu'elles n'émanent jamais du squelette lui-même, dont elles restent toujours indépendantes à toutes les phases de leur développement. Cette indépendance de la tumeur doit être mise en évidence. C'est l'idée mère du mémoire de Dolbeau, celle à laquelle il attache le plus d'importance, parce que d'elle découle logiquement cette conséquence opératoire qu'il réclame comme lui appartenant en propre, à savoir : qu'une fois la cavité qui recèle l'exostose largement ouverte, il ne s'agit plus que de la saisir avec une pince pour l'extraire *comme un calcul de la vessie.*

La théorie de Dolbeau est vraie, mais elle ne se rapporte qu'à un petit nombre d'ostéomes du sinus frontal ; elle est beaucoup trop exclusive et, pour la généralité des cas, il a fallu chercher mieux.

Virchow a fait ressortir que l'orbite est la région qui, dans son évolution embryonnaire, offre le plus de variations. La connexion des différents os de l'orbite, frontal, sphénoïde, maxillaire supérieur, ethmoïde est tellement étroite qu'il peut très facilement se faire des troubles réciproques dans leur développement, et d'ailleurs la présence des nombreux sinus qui avoisinent l'orbite fait encore mieux comprendre la fréquence de pareils désordres.

Les ostéomes du sinus frontal, qui sont les plus fréquents, ont été, au point de vue de leur pathogénie, particulièrement étudiés par Virchow, qui s'en est occupé d'une façon spéciale ; il a décrit le développement de la tumeur dans le diploé (enostose) ; les lames de l'os frontal sont atrophiées, dissociées et finalement rompues. Souvent à ces enostoses sont appendues

des polypes qui ne jouent aucun rôle étiologique dans le développement de l'affection et qui même, très probablement, n'en sont que la conséquence.

Ces polypes tiennent quelquefois une grande place et donnent lieu à des symptômes qui masquent ceux de la tumeur osseuse. Mitvalsky a étudié attentivement la structure de la muqueuse et la formation des polypes à propos de l'ostéome du sinus frontal (fig. 68, 69, 70).

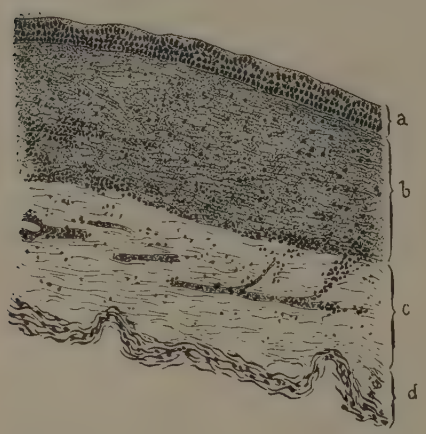

Fig. 68. — Partie de l'enveloppe conjonctive de l'ostéome (Mitvalsky).

a, épithélium cylindrique stratifié ; — *b*, tunique propre de la muqueuse ; — *c*, tissu conjonctif sous-muqueux ; — *d*, couche périostéale de l'ostéome.

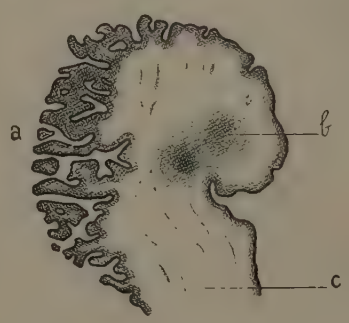

Fig. 69 (Mitvalsky).

a, polype villeux formant papillome ; — *b*, formation folliculaire du tissu lymphatique ; — *c*, pédicule du polype (10 fois grossi).

Arnold, après Virchow, a rapporté deux cas d'ostéome du sinus frontal, et de leur étude il conclut que la question de l'origine de l'ostéome est difficile à résoudre ; il croit toutefois que ces deux tumeurs étaient fixées dans la partie du sinus où l'ethmoïde s'accole à l'os frontal, que ce lieu est précisément le lieu de naissance de ces ostéomes, mais il ne dit pas quelle est la couche de la paroi qui donne naissance aux ostéomes tels qu'il les a observés.

Rokitansky (20) a émis l'idée que les ostéomes du sinus frontal sont consécutifs à des enchondromes ossifiants. Le tissu cartilagineux viendrait du périoste du sinus frontal (endosteum) ou bien il proviendrait de résidus

cartilagineux fœtaux, dus à la formation retardée de la région du sinus frontal. (Arnold.)

On ne peut accepter sans réserves ces explications dont rien ne démontre la réalité ; la plus vraisemblable est celle de Virchow, qui fait venir l'ostéome du diploé sans chondrification préalable ; mais il faut être très prudent en pareille matière, car il n'est pas impossible que les ostéomes se

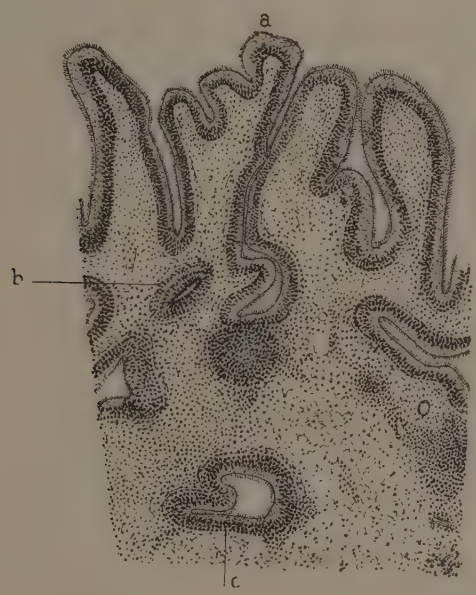

FIG. 70. — Partie de polype villeux sous un plus grand grossissement (MITVALSKY).
a, pupille du néoplasme couverte d'un épithélium stratifié cylindrique à cils vibratiles ; — *b*, tuyaux bordés du même épithélium.

forment selon des pathogénies différentes, et la théorie d'Arnold considérant l'origine et le développement des ostéomes comme résultant du désordre des cartilages fœtaux, bien que rien ne vienne la démontrer absolument, n'est pas insoutenable si l'on songe que les ostéomes se développent presque toujours chez des sujets jeunes.

La *forme* de l'ostéome, sa pédiculisation et son enkystement dans la région, d'où résulte la facilité relative de son énucléation, ont préoccupé Mitvalsky (127), qui donne à ce sujet les explications suivantes. L'ostéome

se présente au début sous la forme d'une petite élévation dans la cavité du sinus et il y est recouvert par une couche de tissu muco-périostal bien nourri. Il est naturel que chaque tumeur croisse dans la direction où elle trouve les circonstances les plus favorables à sa croissance, et ces circonstances favorables sont, d'abord, la facile nutrition du néoplasme ; ensuite, l'absence d'obstacles mécaniques propres à gêner son extension.

La tumeur osseuse, née dans la paroi du sinus, doit donc prendre d'abord la direction de la cavité de ce sinus en se coiffant sur toutes ses parties, excepté au niveau de son étroit pédicule, du feuillet muco-périostal. Les figures 68, 69 et 70 montrent les altérations anatomiques de la muqueuse qui recouvre la tumeur osseuse. Quant à la couche de la paroi du sinus où les ostéomes prennent naissance, ce serait, d'après Mitvalsky, la lame compacte interne osseuse de la paroi, conjointement avec le périoste. La même opinion a été soutenue par Bornhaupt, qui rejette l'origine de la tumeur dans le diploé telle que l'a exposée Virchow.

N'ayant observé qu'une tumeur de ce genre, il nous est impossible d'émettre sur ce point une opinion personnelle convaincante, mais nous pensons que, jusqu'à plus ample examen, rien ne s'oppose à ce qu'on admette que l'ostéome est tantôt au début une enostose, tantôt une simple exostose ; rien ne paraît l'obliger à se développer selon un type uniforme.

Telles sont les considérations principales que nous a paru mériter ce chapitre des ostéomes orbitaires ; nous les résumerons ici, en leur donnant la forme des conclusions suivantes.

1° L'ostéome adhère au squelette par une base plus ou moins large. Il est quelquefois pédiculé, avec un point d'attache très mince, mais rarement privé d'adhérences. Il siège dans l'angle supéro-interne du rebord orbitaire (40 p. 100), à l'angle interne (30 p. 100), sur le plafond de l'orbite (1 p. 100), exceptionnellement sur l'angle externe (0,50 p. 100).

2° L'affection entraîne de l'exophtalmie et tous les troubles résultant des phénomènes compressifs qu'elle provoque. Les troubles visuels sont rencontrés dans presque la moitié des cas (47 p. 100). Les troubles cérébraux sont rarement observés, même quand la tumeur fait saillie à l'intérieur du crâne. La tumeur a plutôt tendance, d'ailleurs, à se porter en

dehors, vers la base de l'orbite. Elle se libère ainsi peu à peu de son pédicule et quelquefois elle s'élimine spontanément.

3° Le diagnostic de l'affection est en général facile, mais il est très difficile de reconnaître la base d'implantation de l'ostéome, dont on ne se rend bien compte que pendant l'opération.

4° Les ostéomes sont tantôt éburnés (70 p. 100), tantôt spongieux (12 p. 100). Exceptionnellement on en trouve qui sont demi-cartilagineux. Quelques-uns sont décrits comme kystes osseux. Souvent la coque est compacte et l'intérieur mi-spongieux, mi-cartilagineux.

5° L'étiologie et la pathologie sont fort obscures. Le traumatisme ne peut être invoqué que pour les ostéomes du rebord orbitaire (18 p. 100). L'apparition de l'ostéome doit être attribuée surtout à un trouble évolutif se rattachant à la période de croissance de l'orbite; dans les 3/4 des cas il apparaît avant l'âge de 25 ans. A ce point de vue, on doit l'assimiler aux exostoses épiphysaires.

6° Le traitement doit être chirurgical et consister dans l'ablation totale de l'ostéome.

Traitement. — Les considérations que comporte le traitement sont développées dans le chapitre d'ensemble que le lecteur trouvera à la fin du livre VII, chapitre consacré au traitement de toutes les tumeurs de l'orbite.

NUMÉROS	AUTEURS ET SOURCES	ANAMNÈSE	AU MOMENT DE L'EXAMEN
1	**Th. A. Veiga**, 1506. Rééditée dans le livre de J. SCHENCK, de Crafenberg : *Observationum medicarum libri septem.* Francfort, 1665, p. 165.	Femme (âge ?).	Tumeur du volume d'un œuf au niveau du bord supérieur de l'orbite. Proéminence de l'œil en dehors.
2	**Vallisnieri**, 1733. *Opere fisico medicale.* Pièce anatomique du musée de Florence.	. . . . .	Ostéome du sinus frontal détaché par la nécrose, ayant repoussé les lobes antérieurs du cerveau.
3	**Brassant**, 1774. *Mém. de l'Ac. royale de chir.*, t. XIII, p. 174.	Femme, 50 ans, ni traumatisme, ni diathèse.	Au niveau de l'os planum et de l'apophyse orbito-frontale, tumeur dure, indolore, évolution lente, exophtalmie.
4	**Sporing**, 1778. *in* MACKENZIE, t. I, p. 64.	Homme, 35 ans, évolution spontanée.	Tumeur développée dans l'angle interne de l'orbite, du volume d'une très grosse noix.
5	**Baillie**, 1799. *Series of engravings.* Londres, 1799, t. I, fasc. 10, table I, fig. 2.	. . . . .	Crâne Collège-Muséum (n° 795) dont le sinus frontal gauche est rempli par un ostéome en grande partie éburné. Pénétration par places dans le sinus droit. Prolongements dans l'orbite, cavités nasale et cranienne.
6	**Romhild**, 1800. *Dissertatio continens nonnulla de exostosibus.* Thèse de Göttingen, 1880.	. . . . .	Ostéome éburné de l'orbite trouvé à l'autopsie. Volume d'une tête de fœtus. Destruction des os de la base de la face, perforation de la base du crâne. Point de départ dans l'ethmoïde et le sphénoïde.
7	**Middlemore**, 1880. *Treatise on the diseases of the eye.* Londres, 1835, t. II, p. 601.	Femme, 28 ans.	Tumeur dure, ovalaire, de 1 pouce 1/2 de diamètre, repoussant l'œil en avant et en dehors. Nerf optique et muscles allongés. Vision très diminuée, mais non abolie.
8	**Lucas**, 1805. *in* DUBAR, Thèse de Paris, 1900.	Femme, 28 ans. Coup de corne de vache 1 mois avant.	Tumeur dure, indolente, du volume d'une amande. Œil pendant sur la joue. Vision nulle.
9	**Howship**, 1811. *Pratical observations in surgery.* Londres, 1816, p. 26.	Homme (âge ?). Début de la tumeur après une inflammation oculaire attribuée au froid.	Double tumeur au-dessous de l'angle interne de chaque orbite. Formation d'abcès. Exophtalmie. Perte de O. D., puis de O. G. Depuis, amélioration au point de vue de l'inflammation et de la douleur. Envahissement progressif des deux orbites par les tumeurs osseuses.
10	**Cooper** and **Travers**, 1818. *Surg. Essays*, t. I, p. 169. Lond.	Adulte, pas de traumatisme, ni diathèse.	*Deux* volumineuses tumeurs, dures, dans les orbites : les deux yeux sont fortement exophtalmiés.
11	**Pech**, 1819. *Ostéomes.* Thèse de Wurtzbourg, 1819.	Femme, 27 ans. Morte d'apoplexie.	Au Musée anatomique de Dresde, crâne contenant une tumeur composée de deux parties : une faciale, grosse comme une tête de fœtus; l'autre, grosse comme le poing, occupe la fosse cérébrale antérieure.

OPÉRATIONS ET CONSTATATIONS	SUITES OPÉRATOIRES	RÉSULTATS
Extirpation de toutes les parties de la tumeur. Recouvrement de la vue et de la beauté du visage.	Nulles.	Guérison.
Non opéré.	. . . . .	. . . . .
On l'attaque avec un caustique; la plaie suppure, et la néoplasie disparait par exfoliation (1).	Légère suppuration.	Guérison.
Plusieurs tentatives d'extirpation faites par des empiriques; tentative inutile faite par un chirurgien; plus tard, élimination spontanée de la tumeur.	L'œil reprit sa place dans l'orbite.	Guérison.
Non opéré.	. . . . .	. . . . .
Non opéré.	. . . . .	. . . . .
Incision de la paupière supérieure. Tumeur osseuse qui continue à s'accroître. 9 mois après, commencement de carie, extraction d'un morceau d'os pesant 1 once 2 drachmes.	Normales.	Guérison.
Tumeur mise à nu, dure et immobile. 11 mois après, elle devient mobile, se nécrose et est extraite.	Nulles.	. . . . .
Non opéré.	. . . . .	. . . . .
Non opéré, l'exostose gauche perforait la voûte orbitaire et, comprimant le cerveau, avait causé la mort.	Non opéré.	*Mort.*
Non opérée.	. . . . .	. . . . .

NUMÉROS	AUTEURS ET SOURCES	ANAMNÈSE	AU MOMENT DE L'EXAMEN
12	**Schün**, 1828. *Histologische Anatomie der Augen.* Hambourg, 1828, p. 115.	Femme. Os très fragiles constatés à l'autopsie.	Exostose, du volume d'une noisette, constatée sur le bord inférieur de l'orbite gauche.
13	**Ed. Bell**, 1828. *Treat. on the diseases. of the bones*, p. 121.	Homme, 35 ans, antécédents nuls.	A l'angle interne de l'orbite, tumeur dure, indolore, évolution lente, avec exophtalmie, vision diminuée.
14	*Glasgow medic. journ.*, t. I, p. 119. 1828.	Femme, 34 ans, rhumatisme articulaire, pas de traumatisme.	Exophtalmie, début 1 an; douleur orbitaire, début 8 semaines; ectropion, chémosis, cornée trouble, pupille dilatée, vision disparue.
15	**Salzer**, 1831. *Lancet*, t. I, p. 621.	Fille, 17 ans, *traumatisme*, pas de diathèse.	Sous la paupière supérieure, tumeur osseuse, indolore, début 4 ans; exophtalmie, pas de douleur, vision diminuée.
16	**Seutin**, 1834. *Observateur belge*, octobre 1834.	Homme, 34 ans. Pas de traumatisme.	Développement en deux ans d'un ostéome situé sur le bord inférieur et interne de l'orbite. Œil repoussé en haut et en avant. Narine droite bouchée.
17	**Hilton**, 1836. *Guy's hospital reports.* Londres, 1836, p. 492.	Homme, 36 ans. Début de la tumeur 23 ans avant, sans traumatisme.	Tumeur siégeant sur la paroi interne de l'orbite et comprimant l'œil, qui éclata. La tumeur finit par se mobiliser et se détacha d'elle-même, par morceaux, sans intervention.
18	**Schott**, 1836. *Controverse über die Nerven des Nahel-Stranges.* Francfort, 1836.	Homme, 20 ans. Pas de traumatisme.	Ostéome partant du plancher orbitaire, ayant chassé l'œil en haut et en dehors.
19	**J. P. Frank**, 1842. *Opuscula posthuma.* Vienne, 1842, p. 102.	. . . . .	Crâne présentant un ostéome double, ayant détruit totalement les maxillaires supérieurs, remplissant les deux orbites et s'étendant jusqu'à la base du crâne.
20	**Rokitansky**, 1844. *Handbuch der pathologischen Anatomie.* Vienne, 1844, t. II, p. 210.	Homme, mort subitement à 26 ans.	Ostéome éburné, situé sur le sinus frontal gauche, envoyant des prolongements dans la fosse cérébrale antérieure, dans l'orbite et dans la fosse zygomatique. Excroissances osseuses sur la table diploïque du frontal et de la grande aile du sphénoïde.
21	**Adelman**, 1845. *Beiträge zur medicinischen und chirurg. Heilkunde*, II, p. 172.	Femme, 23 ans. Tumeur sans cause, se développe au milieu du sourcil gauche. Plus tard inflammation, abcès, fistule.	Exophtalmie causée par une tumeur d'origine osseuse.
22	**Michon**, 1850. *Mémoires de la Société de chirurgie*, 1851, t. II, p. 461.	Homme, 19 ans. Traumatisme quelque temps avant.	Tuméfaction du côté droit de la face, repoussant l'œil en haut et en avant. Larmoiement continuel; pas de douleurs. Œil sain. Diplopie. Perte de l'odorat à droite. Perception par le doigt d'une tumeur dure et dénudée dans l'arrière-bouche.
23	**Weiss**, 1851. *Bull. de la Soc. anat. de Paris*, 1851, p. 220.	Pièce du musée de l'hôpital du Val-de-Grâce.	Exostose éburnée du sinus frontal, du volume d'un œuf, contenue dans l'écartement des lames du frontal.

OPÉRATIONS ET CONSTATATIONS	SUITES OPÉRATOIRES	RÉSULTATS
Non opérée.	. . . . .	. . . . .
Sous l'influence d'un remède secret, après deux applications, la néoplasie se détache spontanément.	Nulles.	Guérison.
En énucléant l'O. on trouve une exostose sur le plancher. On renonce à l'extirpation ; plus tard, troubles cérébraux.	Troubles cérébraux.	*Mort.*
Extirpation partielle pour faire place à l'O. luxé, qui reprend sa loge artificielle.	Nulles.	Guérison.
Détachement d'une portion osseuse du volume d'une tête d'humérus. Extirpation de polypes existant en même temps.	Normales.	Guérison.
. . . . .	. . . . .	Guérison.
Enlèvement d'un ostéome pesant 42 grammes. Remise du globe en place.	Normales.	Guérison.
. . . . .	. . . . .	. . . . .
. . . . .	. . . . .	. . . . .
Couches superficielles molles, couches profondes très dures. Remise en place du globe.	Symptômes de méningite passagers.	Guérison avec fistule.
Opération sans anesthésie. Enlèvement de la tumeur pesant 120 grammes.	Erysipèle du cuir chevelu.	Guérison.
. . . . .	. . . . .	. . . . .

NUMÉROS	AUTEURS ET SOURCES	ANAMNÈSE	AU MOMENT DE L'EXAMEN
24	**Canton**, 1851. *Med. Times*, t. XXIII, p. 494.	Femme, 20-30 ans, ni traumatisme, ni diathèse.	Au milieu du rebord orbitaire supérieur, tumeur dure, indolore, début 7 mois, exophtalmie, vision normale.
25	**Törnroth** et **Simoni**, 1851. *Analecta clinica*, t. I, fasc. 2, Helsingfors.	Femme, 50 ans, diathèse goutteuse.	Saillie du rebord orbitaire gauche supérieur, remplissant la partie supéro-latérale de l'orbite. Destruction complète de l'O.
26	**Brainard**, 1852. *Americ. journ of med. sciences.*	Homme, 20 ans, ni traumatisme, ni diathèse.	A l'angle interne de l'orbite, tumeur dure, évolution lente et indolore, avec exophtalmie, vision normale.
27	**Maisonneuve**, 1853. *Ann. d'oculist.*, t. XXXIV, p. 277.	Homme, 22 ans, ni traumatisme, ni diathèse.	A l'angle interne de l'orbite, tumeur dure, début 1 an, douleurs orbitaires avec exophtalmie ; vision diminuée.
28	**Haynes Walton**, 1853. *Oper. opht. surg.*, p. 345. Lond.	Adulte, 40 ans, *chute* sur le visage.	Au bord supérieur de l'orbite, tumeur osseuse, début éloigné, indolore, exophtalmie ; vision presque abolie.
29	**Paget**, 1853. *Lectures*, t. II, p. 236.	Femme, 20 ans. Début 3 ans avant, sans cause.	Tumeur osseuse à l'angle supéro-interne de l'orbite gauche. Développement progressif.
30	**Walton**, 1853. *Operative ophthalmic surgery.* Londres, 1853, p. 345.	Pièce du musée du Royal College of Surgeons Homme de 60 ans. Début 18 ans avant à la suite de nombreux traumatismes. Mort par apoplexie. Aliénation mentale.	Les deux orbites sont complètement remplis par deux tumeurs osseuses. Les cavités du nez et des sinus maxillaires font une saillie de 3 pouces. Avant la mort, les yeux avaient été chassés de l'orbite.
31	**Busch**, 1854. *Chirurgische Beobachtungen*, 1854, p. 22.	Fille, 11 ans. Développement lent et progressif en 8 ans	Tumeur osseuse remplissant tout l'orbite et repoussant le bord orbitaire inférieur en bas, le globe oculaire atrophié en haut et en dehors.
32	**V. Græfe**, 1854. *Archiv für Ophthalmol.*	Fillette, 4 ans, chute et contusion de la région oculaire.	Exophtalmie d'origine inflammatoire, qui disparaît après incision et évacuation du pus ; l'O. reste quand même en mauvaise position (ostéophytes ?).
33	**Stephenson**, 1854-1855. *The Americ. Journ. of med. sc.*	Fille, 18 ans, pas de traumatisme, aucune diathèse.	Sous le sourcil, tumeur dure, indolore ; début 3 ans, évolution lente, exophtalmie, vision normale.
34	**Windsor**, 1856. *Ann. d'oculistique*, t. XXXVIII, p. 211.	Femme, 24 ans, pas de traumatisme, ophtalmie.	A la partie supérieure interne de l'orbite, tumeur dure ; début 9 mois, indolore, évolution lente, exophtalmie, vision assez bonne.
35	**Mackenzie**, 1856. *Traité des mal. de l'œil*, t. I, p. 64.	Adulte (âge ?), antécédents nuls.	Tumeur osseuse de la voûte orbitaire, évolution lente, non douloureuse, début éloigné. Exophtalmie.
36	**Lenoir**, 1856. *Gazette des hôpitaux*, p. 188.	Femme, 28 ans, ni traumatisme, ni diathèse.	Tumeur osseuse remplissant l'angle interne de l'orbite et la narine correspondante, indolore, exophtalmie.

OPÉRATIONS ET CONSTATATIONS	SUITES OPÉRATOIRES	RÉSULTATS
Extirpation totale ; la tumeur adhérait à la portion frontale de l'orbite gauche.	Nulles.	Guérison.
On enlève, au moyen de l'ostéotome de Heine, la partie saillante de la tumeur, laquelle était recouverte d'un périoste solide, calleux ; l'extérieur était compact ; l'intérieur, spongieux.	Suppuration et élimination du reliquat de la tumeur.	Guérison.
Extirpation totale, la tumeur est creusée d'une cavité tapissée d'une muqueuse saine baignant dans du mucus.	Epiphora.	Guérison.
Extirpation totale, en bloc; la néoplasie adhérait à l'ethmoïde solidement.	Nulles.	Guérison.
Extirpation totale par morcellement; point d'implantation sur le plafond de l'orbite.	Suppuration.	Guérison.
Opération pénible. On ne peut scier qu'une partie de la tumeur. Point de départ dans le sinus frontal.	Méningite.	Mort.
. . . . .	. . . . .	. . . . .
Opération : ablation de la tumeur au ciseau. Cautérisation au fer rouge des parties non enlevées. Origine : os ethmoïde.	Normales.	Guérison par granulation.
Pas d'opération. Rougeole, abcès du cerveau. A l'autopsie : rétrécissement de l'entonnoir orbitaire par de nombreux ostéophytes.	. . . . .	*Mort.*
Extirpation totale, faite par mobilisation et énucléation en bloc de la néoplasie.	Nulles.	Guérison.
Extirpation totale, le point d'implantation sur l'éthmoïde est inégal et rugueux, assez large.	Phénomènes cérébraux.	Guérison.
Tentative de résection à laquelle on renonce ; 10 ans plus tard, la tumeur et l'exophtalmie persistent.	Nulles.	Plaie cicatrisée.
Extirpation totale par détachement ; la tumeur était située dans les fosses nasales et adhérait au maxillaire.	Nulles.	Guérison.

NUMÉROS	OPÉRATEURS ET SOURCES	ANAMNÈSE	AU MOMENT DE L'EXAMEN
37	**C. Hoppe**, 1857. *De exostosibus ossis frontis.* Thèse de Bonn, 1857.	Femme, 27 ans. Début 7 ans, sans traumatisme.	Tumeur développée au-dessus de la racine du nez, ayant envahi les sinus frontaux et le labyrinthe de l'ethmoïde.
38	**Lambl**, 1857. *Preisschrift Prager Jahresbericht*, 1857, p. 67.	Pièces de la collection Krolik : 1° Homme mort à 36 ans, de la mélancolie. Début : 22 ans avant; 2° Autre pièce provenant d'un idiot mort à 22 ans de pneumonie.	Ostéome du sinus frontal. Table osseuse extérieure usée et atrophiée, adhérente à la tumeur. Ostéome du sinus frontal, d'un diamètre de 9 centimètres. Exostoses craniennes multiples.
39	**Carron du Villards**, 1858. *Ann. d'oc.*, t. LX, p. 100.	Adulte (âge ?), pas de traumatisme, aucune diathèse.	Au grand angle de l'O., tumeur dure, indolore, début plusieurs années, exophtalmie, vision normale.
40	**Aiken**, 1858. *Charleston Journal*, 1858.	Femme (âge?). Début 3 ans.	Tumeur osseuse, du volume d'un œuf de poule, sur le toit de l'orbite, dont elle occupe les deux tiers,
41	**A. Mott**, 1858. *American Journal of medical sciences*, 1858.	Homme, 33 ans. Pas de traumatisme. Début il y a 7 ans; larmoiement O. G. Obstruction de la narine G.	Abcès dans l'angle interne de O. G. Tumeur. Ecoulement sanguin par la narine gauche. Céphalées intenses. O. G. déplacé en avant et en dehors. Vision nulle. Tumeur ayant envahi l'orbite et fortement fixée à ses parois.
42	**Hutchinson**, 1859. *Ophthalmic Review*, 1888, p. 222.	Femme, 50 ans. Début lointain, sans traumatisme, du côté nasal de l'orbite.	Œil détruit. Orbite occupé par une masse nodulaire de tissu éburné, se nécrosant.
43	**Oettingen**, 1860. *Beiträge zur Heilkunde*, 1860, t. IV.	Homme, 24 ans. Début 3 ans, sans cause.	Tumeur osseuse repoussant l'œil en avant en bas et en dehors.
44	**Bowman**, 1860-61. *Opht. hosp. rep.*, t. III, p. 80.	Homme, 19 ans, antécédents sans importance.	A l'angle supérieur externe de l'orbite, tumeur osseuse, début 5 ans, céphalalgie, exophtalmie et diplopie, vision affaiblie.
45	**Bader**, 1860. *Opht. hosp. reports*, t. III, 1860-61, p. 80.	Homme, 19 ans. Céphalées datant de 10 ans. Début de l'exophtalmie : 5 ans.	Tumeur dure à la partie supéro-externe de l'orbite. Paupière supérieure soulevée. Œil dévié en dedans et en bas.
46	**Horner**, 1861. *Klin. Monatsbl. f. Augenheilk.*, I, p. 77.	Homme, 70 ans, traumatisme par éclat de bois.	Saillie du bulbe. Formation d'une exostose, augmentation de l'exophtalmie. Le nerf optique avait un aspect blanc mat.
47	**Deprez**, 1862. *Bull. général de thérap. médic. et chirurg.* 1875, t. LXXXVIII, p. 185.	Homme, 19 ans. Pas de cause apparente. Echec du traitement antisyphilitique et de l'électricité. Début 18 m.	Tumeur paraissant volumineuse, mamelonnée à sa partie antérieure. Tout l'orbite semblait envahi. Œil propulsé en dehors et en avant. Exophtalmie considérable.

OPÉRATIONS ET CONSTATATIONS	SUITES OPÉRATOIRES	RÉSULTATS
Extirpation totale. Volume d'un œuf de poule. Prolongement dans la cavité cranienne.	Abcès cérébral 13 j. après.	Mort.
. . . . .	. . . . .	. . . . .
Extirpation totale; on sent dans la plaie une petite cuvette osseuse qui logeait la néoplasie.	Nulles.	Guérison.
Incision parallèle au sourcil. Impossibilité d'enlever la tumeur à cause de la dureté. 3 semaines après, perforation de la tumeur en plusieurs endroits et introduction d'acide nitrique dans les trous. 4 mois après, l'ostéome fut enlevé, l'œil remis en place.	Accès fébriles quelque temps après l'opération.	Guérison.
Opération. Masse osseuse s'étendant dans les cavités nasale et orbitaire. Extirpation de la tumeur avec l'os unguis complètement englobé. Les parois orbitaires sont intactes. L'œil est replacé.	Erysipèle.	Guérison.
Tumeur facilement mobilisée et enlevée. Parois orbitaires et sinus frontal détruits.	Normales.	Guérison.
Ablation de la partie proéminente seulement de la tumeur. Remise en place du globe.	Symptômes cérébraux 29 j. après.	Mort.
Extirpation totale, la néoplasie adhérait à l'angle externe de l'orbite, près du rebord orbitaire.	Nulles.	Guérison.
Extirpation de la tumeur au ciseau. Parois orbitaires non endommagées. Poids de la tumeur : 6 drachmes.	Normales.	Guérison.
Pas d'opération. Diminution des phénomènes. L'exophtalmie inflammatoire disparaît, il ne reste plus que celle due à l'exostose.	. . . . .	. . . . .
Opération très pénible à cause de la dureté de la tumeur et de ses adhérences aux parois de l'orbite. Extirpation par morceaux. L'œil reprend sa position normale et ses fonctions. Poids : 29 grammes.	Normales.	Guérison.

NUMÉROS	AUTEURS ET SOURCES	ANAMNÈSE	AU MOMENT DE L'EXAMEN
48	**Duka**, 1862. *Transact. of the pathol. Society of London.* 1866, t. XVII, p. 256-261.	Femme, 26 ans. Début, 6 ans, sans cause.	Tumeur sur le côté inférieur de l'orbite droit, repoussant l'œil, empiétant sur le nez, se propageant en haut et en dedans.
49	**Dolbeau**, 1863. *Bulletin de l'Académie de médecine*, 1855-66.	Homme, 21 ans. Typhoïde à 5 ans. Maux de gorge de 14 à 16. Pas de syphilis. Début, 3 ans.	Tuméfaction de la région palpébrale, saillie de 1 centimètre au-dessus du sourcil. O. D. abaissé. Tumeur fixe, dure, indolente. Dignostic : exostose du sinus frontal droit, avec paroi cérébrale intacte.
50	**Maisonneuve**, 1863. *Ann. d'oculist.*, t. LI, p. 134.	Homme, 17 ans, pas de traumatisme, aucune diathèse.	A la partie supérieure interne de l'orbite, tumeur osseuse; début, 1 an, suivi de douleurs orbitaires; évolution lente, exophtalmie.
51	**Sydney Jones**, 1863. *Union méd.*, n° 129, p. 191.	Adulte, 48 ans, *chute* sur le front.	A l'angle interne de l'O., tumeur osseuse remontant à 1 an, avec exophtalmie et vision normale.
52	**Jobert**, 1864. Rés. d'après DOLBEAU.	. . . . .	Fosses nasales respectées, exostose renfermée dans la cavité du sinus frontal, mais parois usées et refoulées.
53	**Roux**, 1864. Rés. d'après DOLBEAU.	. . . . .	. . . . .
54	**Virchow**, 1864. *Die krankhaften Geschwulste*, 1864-65, t. II, p. 49.	Homme, 47 ans. Mort avec symptômes de tumeur cérébrale.	Crâne et orbite normaux. Ostéome du sinus frontal se développant d'avant en arrière. Cet ostéome était parsemé de petits kystes.
55	**Textor**, 1865. *Wurzburger med. Zeitschrift*, 1865, t. VI.	Femme, 22 ans. Sans cause. Tumeur ayant atteint en 10 ans le volume d'une tête de fœtus.	Tumeur mobile, dure, recouvrant la moitié droite du front et du nez, repoussant l'œil en bas et en dehors. Parties molles détruites par des abcès.
56	**Knapp**, 1865. *Archiv für Opht.*, t. VIII, p. 239.	Homme, 14 ans, père syphilitique, pas de traumatisme.	A l'angle supérieur interne de l'orbite, tumeur dure, indolore; début, 9 mois, avec exophtalmie et vision normale.
57	**Knapp**, 1865. *Klin. Monatsbl. f. Augenh.*	Homme, 17 ans, *coup* sur le sourcil.	A l'angle supérieur interne de l'orbite, tumeur osseuse; début, 2 ans, indolore; exolphtalmie; strabisme, diplopie.
58	**Manz.**, 1867. *Arch. für Augen.*, v. 8.	Fille, 20 ans, ni traumatisme, ni diathèse.	Près le bord inférieur de l'orbite, tumeur osseuse, indolente; début 2 ans, avec exophtalmie, vision bonne.
59	**Hewitt**, 1867. *St-Georges hosp. reports*, 1867, t. II, p. 14-18.	Femme, 24 ans. Pas de traumatisme.	Tumeur développée au-dessus de la racine du nez, ayant atteint la grosseur d'un œuf de poule. Symptômes cérébraux.
60	**Fergusson**, 1868. *Trans. of the pathol. Society of London*, 1868.	Homme, 21 ans. Début, 12 ans. Accroissement depuis 6 ans.	Tumeur dure, ayant envahi les narines, obstruant la gauche, repoussant la molaire en dehors, O.G. conserve ses mouvements. Vision diminuée.

OPÉRATIONS ET CONSTATATIONS	SUITES OPÉRATOIRES	RÉSULTATS
La tumeur fut extirpée après l'arrachement d'un morceau de l'apophyse palatine du maxillaire supérieur. Enorme cavité. Vomer absent. Poids : 1.060 gr.	Normales.	Guérison.
Extirpation de la tumeur, spongieuse au centre, en deux morceaux. Poids : 10 grammes.	Normales.	Guérison.
Extirpation totale, faite très facilement en détachant la néoplasie en bloc.	Légère suppuration.	Guérison.
Extirpation totale, laborieuse, le pédicule de la néoplasie adhérait à l'ethmoïde.	Nulles.	Guérison.
La tumeur occupe la fosse cérébrale antérieure, sans dépasser la ligne médiane. 8 centimètres de hauteur, 5 d'épaisseur.	. . . . .	. . . . .
Exostose du sinus frontal droit du volume d'une petite pomme. Paroi cérébrale soulevée, mais intègre.	. . . . .	. . . . .
. . . . .	. . . . .	. . . . .
Extirpation de la tumeur avec la scie de Raimbaud. Bornhamp prétendit que la tumeur était un ostéome de l'ethmoïde, pénétrant dans l'antre d'Higmore.	Normales.	Le cas s'arrête au 18e jour.
Extirpation totale ; l'opération permet de constater que la néoplasie intéresse le frontal dans toute son épaisseur.	Méningite.	*Mort.*
Extirpation totale; le néoplasme s'était fait jour dans la cavité cranienne.	Méningite.	*Mort.*
Extirpation totale par arrachement; la néoplasie s'était développée dans le sinus maxillaire.	Erysipèle.	Guérison.
Extirpation au niveau de la tumeur et des portions attenantes de la table antérieure du frontal, des os du nez et de l'apophyse du maxillaire supérieur.	Normales.	Guérison.
Ablation. Attaches au sphénoïde et aux apophyses ptérygoïdes Poids : 10 onces 1/2. — Deux tumeurs osseuses occupaient les étages moyen et antérieur du crâne (autopsie).	. . . . .	*Mort.*

NUMÉROS	AUTEURS ET SOURCES	ANAMNÈSE	AU MOMENT DE L'EXAMEN
61	**Richet**, 1869. In Thèse OLLIVIER, 1869.	Fille, 14 ans. Début 3 ans, dans la narine gauche.	Nez et cloison déviés à droite, O.G. dévié en dehors. Tumeur dure, au niveau du sac lacrymal, du volume d'un noyau de prune. Obstruction des narines. Rien du côté de la vision et du cerveau.
62	**Richet**, 1869. Thèse OLLIVIER, 1869.	Homme, 20 ans. Pas de syphilis ou de rhumatisme. Saignements de nez fréquents. Début, 6 mois.	Tumeur sous la paupière, dure, indolente, distincte du rebord orbitaire en haut, des os du nez en dedans.
63	**Letenneur**, 1871. *Gazette des hôpitaux*, p. 462, (opéré en 1859).	Femme, 40 ans, ni traumatisme, ni diathèse.	A l'angle interne de l'orbite, tumeur dure, indolore; début, 2 ans, avec exophtalmie et diplopie.
64	**Birkett**, 1871. *Guy's hospital reports*, 1871, p. 503-510.	Jeune fille, 15 ans. Pas de cause appréciable.	Tumeur osseuse, à gauche de la ligne médiane, de la grosseur d'une demi pomme, repoussant O.G. en avant, en bas et en dehors.
65	**Bryant**, 1872. *British medical Journal*, 1872, II, 631.	Homme, 24 ans. Pas de traumatisme. Début, 5 ans.	Tumeur osseuse, large, au-dessus du nez, descendant dans l'orbite. O.D. exophtalme. Diplopie.
66	**Arnold**, 1870. *Archiv für path. Anat.*, 1873, t. LVII, p. 145-163.	Homme (âge?).	Petite tumeur au segment interne du bord supérieur de l'orbite. Ulcération de la peau.
67	**Même auteur**.	Homme, 23 ans. Pas de causes. Début, 5 ans.	Tumeur s'étant accrue assez vite dans les dernières années. Elle s'étendait au-dessous du front, entre les bosses frontales, jusqu'à la racine du nez, proéminant dans orbite G. O.G. repoussé en bas, en dehors et en avant.
68	**Michel**, 1873. In Th. de TARANTO, Paris, 1901.	Femme, 22 ans. Début, 1 an, sans cause.	Tumeur dure, osseuse et lisse à l'angle interne de O.D. Œil saillant en dehors, en partie chassé de l'orbite. Respiration nasale supprimée.
69	**Banga**, 1874. *Deutsche Zeitschrift für Chirurg.*, 1874, p. 486-503.	Homme, 18 ans. Coup de bâton sur O.G. il y a 5 ans.	Tumeur osseuse à l'angle supérieur interne de l'orbite, déplaçant O.G. en avant, en bas et en dehors.
70	**Deprez**, 1875. *Bull. de thérap. méd. et chirurg.*, 1875, t. LXXXVIII, p. 185.	Femme (âge?). Otite.	. . . . .
71	**Weinlechner**, 1869. *Wiener mediz. Blätter*, 1883, p. 1372-1377.	Homme, 51 ans. Début, 26 ans, sans cause.	Tumeur de l'orbite droit à accroissement lent. Cécité complète de O.D. Atrophie du bulbe. Tumeur dure, bosselée, ulcérée, plus grosse que le poing, paraissant mobile.
72	**Le même**, 1875.	Femme, 16 ans. Début, 1 an, sans cause. Douleurs frontales, sécheresse de la narine gauche.	Tumeur sur la paroi interne de l'orbite G. repoussant le globe de 9 millimètres. Surface bosselée et dure, s'étend jusqu'au milieu du bord orbitaire. Rien d'anormal à l'ophtalmoscope.

OPÉRATIONS ET CONSTATATIONS	SUITES OPÉRATOIRES	RÉSULTATS
Extraction de la tumeur brisée en deux fragments. Tissu oréolaire, crépitant : au centre, véritable cavité.	Normales.	Guérison.
Tumeur mise à nu et détachée au moyen d'un levier passé entre elle et le rebord orbitaire. Poids : 19 grammes.	Normales.	Guérison.
Extirpation totale par énucléation; le pédicule adhérait à l'os unguis seulement.	Nulles.	Guérison.
Trou à la face antérieure du frontal par où passait la tumeur. Ablation au ciseau de la portion proéminente. Prolongements dans les fosses nasales et le cerveau.	Abcès du lobe frontal 50 jours après.	Mort.
Ablation au ciseau d'un ostéome gros comme une petite orange. Extirpation de la partie renfermée dans le sinus.	Normales.	Guérison.
Autopsie : tumeur osseuse remplissant complètement le sinus frontal gauche, ayant détruit le toit de l'orbite, légèrement mobile.	. . . . .	. . . . .
Opération : tumeur logée dans une fossette du frontal. Extirpation au ciseau et à la pince. Prolongements nombreux. Diagnostic post mortem : ostéome du sinus frontal, méningite, abcès du lobe frontal G. Perforation du ventricule latéral.	Fièvre. Phénomènes cérébraux.	Mort 15 jours après.
Ablation difficile de la tumeur accolée au voile du palais. Pas de traces du vomer.	Normales.	Guérison.
Extirpation de la tumeur divisée en 2 lobes séparés par le muscle oblique supérieur. Poids : 18 grammes.	Symptômes cérébraux 8 j. après.	Mort 10 jours après l'intervention.
Exostose du sinus maxillaire se prolongeant dans les fosses nasales et dans l'orbite.	Otite suppurée.	Mort 10 jours après.
Extirpation relativement facile de la tumeur. Poids : 281 grammes. Circonférence : 24 centimètres. Consistance dure. Diagnostic : ostéome éburné.	Erysipèle.	Mort 3 semaines après l'opération.
Ablation d'un ostéome du volume de 2 châtaignes, implanté à l'aide d'un pédicule. Poids : 32 grammes. Le globe fut laissé intact.	Quelques maux de tête.	Guérison.

NUMÉROS	OPÉRATEURS ET SOURCES	ANAMNÈSE	AU MOMENT DE L'EXAMEN
73	**Burow**, 1875. *Mittheilungen aus der chirurg. Privatklinik*, 1875-76, p. 42.	Femme, 28 ans. Début, 22 ans. Il y a 4 a., coup de corne ayant occasionné une panophtalmie.	Tumeur dure, à accroissement progressif, ayant repoussé le globe oculaire en dehors. Pas de douleurs.
74	**Berlin**, 1878. *Die Tumoren der Augenhöhle.* Leipzig, 1873-1880. T. VI, p. 731.	Femme (âge?). Début depuis plusieurs années. Céphalalgies.	Tumeur dure, à la partie supérieure et interne de l'orbite G. Exophtalmie de O.G., qui est enflammé. Ulcère cornéen.
75	**Credé**, 1878. *Deutsche Zeitschrift für praktische Medizin*, n° 35, p. 414.	Soldat, traumatisme de la région 2 ans avant.	O. luxé par tumeur osseuse. Douleurs continues. A = 20/200.
76	**Quaglino** et **Guaita**, 1880. *Annali di ottalm.*, 1880.	Femme, 23 ans, ostéome développé en 3 ans, sans cause connue.	A gauche, tumeur du volume d'une noix; diminution de l'audition et bourdonnement continu dans l'oreille gauche.
77	**Schmidt-Rimpler**, 1880. *Klinische Monatsbl. für Augenheilkunde*, t. XVIII, p. 327.	Homme, 67 ans, 30 ans avant, fracture des rebords de l'orbite de l'O. G., par coup de marteau.	Déplacement du globe en avant et en dehors, le doigt pouvait aller toucher son pôle postérieur. Sur le rebord inférieur de l'orbite, fente osseuse large de 3 millimètres. Aspérités du rebord supérieur. La paroi interne de l'orbite est transformée en une masse épaisse, bosselée. Le nerf optique, à en juger par le déplacement du bulbe, a dû subir un allongement de 2 centimètres et demi. Il n'a rien perdu de ses fonctions.
78	**Bornhaupt**, 1880. *Archiv f. klinische Chirurg.*, 1880, t. XXVI, p. 589-640.	Femme, 18 ans. Début 2 ans. Larmoiement.	Tumeur osseuse de l'orbite gauche, ayant causé de l'exophtalmie de O.G. et des phénomènes inflammatoires.
79	**Le même**. Obs. de Solger, de Halle, 1880.	Homme, 62 ans.	. . . . .
80	**Carreras-Arago**, 1881. *Recueil d'opht.*, p. 223.	Adulte, 30 ans, *coup* de faucille sur l'orbite.	Le malade meurt, non opéré, à la suite de troubles cérébraux graves, causés par une tumeur orbitaire à évolution lente.
81	**Knapp**, 1882. *Arch. für Augenh.*, v. 10, p. 486.	Adulte, 48 ans, ni traumatisme, ni diathèse.	A l'angle interne de l'orbite, tumeur dure, indolore, à évolution lente avec exophtalmie; vision bonne.
82	**Teillais**, 1882. *Ann. d'oculistique.* t. LXXXVII, p. 49.	Homme, 19 ans, *coup* sur le sourcil.	A la région frontale, tumeur osseuse soulevant la paupière supérieure, exophtalmie, vision excellente.
83	**Hulke**, 1882. *Lancet*, I, p. 910.	Fillette, 4 ans, début remontant à 14 mois.	Déplacement du globe en avant et en has. Le doigt rencontra une masse large, de consistance osseuse, adhérant à la voûte de l'orbite, et par suite difficile à délimiter.

OPÉRATIONS ET CONSTATATIONS	SUITES OPÉRATOIRES	RÉSULTATS
Ablation assez facile de la tumeur. Poids : 55 grammes. Structure éburnée.	Normales.	Guérison.
Enucléation de O.G.	Normales.	L'ostéome continue à augmenter petit à petit.
Décollement d'un lambeau à l'angle interne ; on pousse l'O. dans le cul-de-sac conjonctival libre et on enlève la tumeur avec la gouge. Elle a le volume d'une noisette, une écorce éburnée, un noyau spongieux. Elle s'étend jusqu'à 1 centimètre du trou optique. Sa base, large, occupe toute la face interne de l'orbite (frontal, nasal, maxillaire supérieur).	.....	Guérison.
L'exostose n'ayant pas de pédicule, elle fut attaquée par la gouge.	Carie osseuse. Disparition de l'exophtalmie, mais il reste une atrophie du nerf optique.	Guérison.
Pas de détails.	.....	.....
Ablation de la tumeur ayant prolongement dans les fosses nasales. Poids : 50 grammes. Point de départ dans le sinus frontal.	Bonnes.	Guérison.
3 ou 4 ostéomes trouvés *à l'autopsie*, à la paroi postérieure et supérieure du sinus.	.....	.....
La néoplasie est recueillie dans un cimetière ; elle adhérait au front et pesait 1 livre.	Non opéré.	*Morl.*
Extirpation totale, la néoplasie venait du sinus frontal et se propageait aussi dans le nez.	Nulles.	Guérison.
Extirpation totale par morcellement ; la néoplasie venait des parois du sinus frontal.	Troubles cérébraux.	Guérison.
Incision exploratrice. La tumeur a un caractère spongieux. Elle allait très profond, jusqu'au sommet de l'orbite Pas d'opération.	.....	.....

NUMÉROS	OPÉRATEURS ET SOURCES	ANAMNÈSE	AU MOMENT DE L'EXAMEN
84	**Nieden**, 1881-82. *Klin. Monatsbl. für Augenh.*, t. XIX, p. 67.	Femme, 24 ans, pas de symptômes constitutionnels.	Dans le voisinage du trou sus-orbitaire, tumeur osseuse du volume d'un pois ; en 2 mois elle double de volume. Diagnostic: ostéo-sarcome greffé sur exostose éburnée.
85	**Hermann Huber**, 1882 Thèse de Zürich.	Femme, 62 ans, traumatisme 29 ans avant.	Tumeur de l'O. D., ovale, du volume d'un œuf d'oie ; son diamètre longitudinal est parallèle au dos du nez. Elle a son origine dans le frontal et remplit en partie l'orbite. Elle est immobile, dure comme de la pierre, bosselée à sa surface. La peau qui la recouvre présente quelques dilatations vasculaires. Le globe est déplacé en dehors et fait une saillie de 1 cm. 8. Jamais de diplopie. Tension du bulbe un peu élevée. Pas de symptômes du côté du frontal.
86	**Du même.** *Eod. loco.*	Homme, 30 ans, coup de corne de vache 12 ans avant.	Tumeur du volume d'une noisette, siégeant comme un champignon sur la partie verticale du frontal ; elle présente des saillies. Peau normale. Crépitation quand on comprime la tumeur latéralement. Probablement tumeur spongieuse. Diplopie. Pupille excavée.
87	**Du même.** *Eod. loco.*	Femme, 41 ans, stigmates de syphilis tertiaire; début des phénomènes : 6 mois.	Tumeur soulevant la paupière supérieure et déplaçant le globe de 1 centimètre en bas et 7 centimètres en avant. La tumeur se continue sous la voûte orbitaire, décollement de la rétine, papille trouble.
88	**Imre**, 1882. *Cent. für Augenh.* février.	Adulte (âge ?), pas de traumatisme, ni diathèse.	Tumeur orbitaire dure ; début, 42 ans, indolore ; exophtalmie prononcée, vision très diminuée.
89	**Lediar**, 1882. *Oph. soc. of Great Br. and Ireland.*	Adulte (âge ?), pas de traumatisme, ni diathèse.	Entre la paupière supérieure et le sourcil, tumeur osseuse ; début, plus de 20 ans ; fistule et exophtalmie.
90	**Sands**, 1882. *Archiv of Ophthal.*, t IX, p. 471.	Age ? pas d'antécédents héréditaires, ni personnels.	Tumeur osseuse, partant du plancher de l'orbite et obstruant la face nasale correspondante, exophtalmie.
91	**Weinlechner**, 1883. *Wiener med. Blätter*, nos 46-48.	Femme, 25 ans, cause inconnue.	Tumeur partant de l'orbite gauche, à croissance lente, déplace l'O. de 9 millimètres en avant, 9 millimètres en bas et 11 millimètres en dehors. Dureté osseuse. Le rebord sus-orbitaire est effacé ; la tumeur se continue avec le frontal. Les mouvements de l'O. en dedans et en haut sont gênés. Diplopie dans ces directions. Sécheresse du nez. Quelques douleurs frontales.
92	**Le même.** *Ibidem.*	Homme, 59 ans, la tumeur existe depuis 26 ans; elle est mobile depuis 2 ans ; depuis 14 ans le nez est dévié et la vision abolie ; fosse nasale D. obstruée.	Sur la moitié droite du visage, tumeur grosse comme le poing et même un peu plus. Elle s'étend en haut jusqu'à la bosse frontale et en bas jusqu'au sillon nasolabial. Polypes du nez et du cavum nasopharyngien.

OPÉRATIONS ET CONSTATATIONS	SUITES OPÉRATOIRES	RÉSULTATS
Iodure de potassium. Disparition de la tumeur. Syphilis constatée ultérieurement. Mort de méningite, exsudation plastique.	.....	.....
Pas de détails.	.....	.....
Pas de détails.	.....	.....
Iodure de potassium et mercure d'une façon intensive. Le décollement disparaît, et la papille redevient claire ; 5 mois plus tard, il ne reste que des élévations insignifiantes et du ptosis.	.....	.....
La néoplasie perfore la peau et, au bout de 1 an, s'élimine spontanément par la fistule.	Elimination spontanée.	Guérison.
Après 6 ans de suppuration, la néoplasie s'élimine spontanément à travers la fistule.	Elimination spontanée.	Guérison.
Extirpation totale par l'antre d'Highmore, coque osseuse entourant un noyau cartilagineux.	Favorable disparition de l'exophtalmie. Conservation de l'acuité visuelle.	Guérison.
Division des parties molles. Décollement du périoste. On enlève la tumeur avec la gouge et le maillet et on achève de l'extraire avec la pince. Le point d'implantation de la tumeur a 2 centimètres carrés. Au-dessus et au-dessous de ce point il y a une cavité dans la paroi supérieure de l'orbite et dans la lame papyracée. L'auteur ne peut dire si la tumeur était d'origine périostale ou intra-osseuse.	Guérison un peu retardée avec déviation du nez et léger déplacement du bulbe. Ce dernier a perdu un peu de sa mobilité.	Guérison.
Opération : la tumeur occupe une cavité creusée dans le temporal, le sphénoïde. La tumeur était recouverte par un rudiment de coque osseuse. La tumeur, ostéome éburné, pesait 281 grammes et avait 24 centimètres de diamètre.	Mort d'érysipèle 3 mois et demi après l'opération.	*Mort.*

NUMÉROS	OPÉRATEURS ET SOURCES	ANAMNÈSE	AU MOMENT DE L'EXAMEN
93	**Panas**, 1883. *Arch. d'ophtalmologie*, p. 289.	Fille, 18 ans, ni traumatisme, ni diathèse	A l'angle supérieur interne de l'orbite, tumeur osseuse; début, 5 ans: exophtalmie, papille atrophique, vision diminuée.
94	**John Tweedy**, 1883. *Lond. opht. record*, X., p. 303.	Homme, 25 ans, pas d'antécédents.	Au niveau du sinus frontal, tumeur dure, indolore, remontant à 2 ans, avec exophtalmie.
95	**Birnbacher**, 1883. *Arch. f. Augenh.* XII, 4.	Homme, 17 ans, ni traumatisme, ni diathèse.	Sous le sourcil, tumeur dure, à évolution lente, qui fait saillie quand le malade se mouche.
96	**Pareja**, 1883. *Gazeta med. de Granada*, septembre.	Adulte, 35 ans, pas de traumatisme, aucune diathèse.	Tumeur orbitaire, dure, remontant à 15 mois, avec exophtalmie et douleur orbitaire ; vision normale.
97	**Kundrat**, 1883. *Wiener medizin. Blätter*. 1883, p. 1448.	. . . . .	Ostéome de l'orbite pénétrant presque jusqu'au milieu du cerveau.
98	**Badal**, 1884. *Ann. d'oculistique*, t. LXLII, p. 20.	Homme, 24 ans, pas de traumatisme, ni diathèse.	A l'angle supérieur interne de l'orbite, tumeur osseuse, exophtalmie, épiphora et mouvements abolis, vision 1/3, papille décolorée.
99	**Tillmanns**, 1885. Résumé d'après DUBAR.	Femme, 53 ans. Dès sa jeunesse, maux de tête sur la racine du nez.	Double ostéome dans le sinus frontal G. ayant produit exophtalmie. Ils provenaient de l'ethmoïde. Fosses nasales remplies.
100	**Norris**, 1885. *Trans. of the Am. opht. Soc.*	Age ? Antécédents nuls.	La tumeur occupait la partie interne de l'orbite, était dure, indolore, à évolution lente, avec exophtalmie.
101	**Magni**, 1886. In GUAITA, *Annali di ottalmologia*, ann. XV, p. 205-255.	Evolution spontanée, pas d'antécédents.	A gauche, tumeur très volumineuse dans l'orbite du côté du nez. Acuité visuelle assez bonne pour que l'O. puisse lire les caractères ordinaires.
102	**K. Grossmann**, 1886. *Opht. Review*, 1887, p. 341-343, et *Ann. d'oculistique*, déc. 1902.	Homme. 27 ans. Pas de chute ni de traumatisme. Pas de syphilis. Début : 10 ans.	Tumeur osseuse remplissant presque complètement l'orbite droit. Exostose également sur l'orbite gauche.
103	**Guaita**, 1886. *Ann. di ottalmologia.*, XV.	Adulte, 35 ans, ni traumatisme, ni diathèse.	Tumeur osseuse, venant des parties profondes de l'orbite, épiphora, mouvements limités, papille atrophiée, vision abolie.
104	**Lucas-Championnière**, 1886. Résumé.	Homme (âge?). Début brusque un an avant.	Tumeur dure, à la racine du nez, à gauche, adhérente à l'os. O.G. en dehors. Pas de diplopie ni douleurs.
105	**Andrews**, 1887. *Medic. Record New York*, 1887, t. XXXII, p. 261.	Homme, 48 ans. Coup de pierre sur O.D. Staphylome. Enucléation. O.G. traumatisé aussi, leucome. Iridectomie.	Tumeur dure et immobile de l'angle interne de O.G. Diagnostic : ostéome, probablement ethmoïdien.
106	**Sprengel**, 1887. *Lang. Arch. f. klin. chir.*, v. 38, p. 224.	Homme, 28 ans, pas de traumatisme, ni diathèse.	Près racine du nez, tumeur dure, indolore, surmontée d'une fistule ; début, 15 ans; épiphora, vision normale.

OPÉRATIONS ET CONSTATATIONS	SUITES OPÉRATOIRES	RÉSULTATS
Extirpation partielle permettant à l'O. de reprendre sa place à peu près normale.	Méningite.	*Mort.*
Extirpation partielle; l'opération démontre que la néoplasie pénétrait aussi dans la cavité cranienne.	Méningite.	*Mort.*
Extirpation totale; il s'agit d'ostéophyte du plafond de l'orbite.	Nulles.	Guérison.
Extirpation partielle; la tumeur partait de la base du crâne et pénétrait dans l'orbite.	Méningite.	*Mort.*
Ablation impossible, étant donné le volume de la tumeur.	. . . . .	Mort.
Extirpation totale en bloc, la néoplasie adhérait à la paroi interne de l'orbite au niveau du sinus frontal.	Congestion pulmonaire.	Guérison.
Extraction de la tumeur. Poids : 47 grammes. O.G. avait été énucléé 3 semaines avant.	Normales.	Guérison.
Extirpation totale, pour laquelle on fut obligé de sacrifier le globe oculaire.	Nulles.	Guérison.
Extirpation complète de la tumeur, qui pesait 120 gr. et mesurait 6 cm. 1/2 de longueur et 4 1/2 de largeur.	Favorable. L'œil reprit sa position normale.	Guérison.
Enucléation de O.G. A droite, extirpation de la tumeur. Nouvelle exostose plus profonde extirpée après une longue et pénible opération avec un foret.	Normales.	Guérison à gauche.
Extirpation totale de la néoplasie, mais la vision reste toujours abolie; le globe oculaire reprend toute sa mobilité, sauf un léger défaut d'abduction.	Nulles.	Guérison.
Extirpation d'une partie de la tumeur. Prolongement dans les fosses nasales et la paroi interne de l'orbite. Volume plus gros qu'un œuf de poule.	Normales.	. . . . .
Ablation de la tumeur. 50 millimètres de diamètre.	Bonnes.	Guérison.
Extirpation totale; la néoplasie logeait dans l'ethmoïde; la cavité est recouverte par la muqueuse normale.	Nulles.	Guérison.

NUMÉROS	AUTEURS ET SOURCES	ANAMNÈSE	AU MOMENT DE L'EXAMEN
107	**Weiss**, 1887. *Revue méd. de l'Est*, p. 722, décembre.	Adulte, 49 ans, ni traumatisme, ni diathèse.	A l'angle interne de l'orbite, tumeur osseuse, début 8 ans, exophtalmie, douleur orbitaire, vision très diminuée.
108	**Bassère**, 1887. *Jour. de méd. de Bordeaux*, p. 591.	Femme, 72 ans, pas d'antécédents morbides.	A l'angle interne de l'orbite, tumeur dure, durée 15 mois, douleurs orbitaires, exophtalmie, névrite optique, vision affaiblie.
109	**Montaz**. 1888. In Th. de TARANTO, Paris, 1901.	Homme, 52 ans.	Tumeur dure, indolente, sur le côté gauche de la racine du nez. Diagnostic : ostéome des fosses nasales.
110	**Silcock**, 1888. *Ophthal. Review*, 1888, p. 347.	Femme. 20 ans. Traumatisme 8 ans av. IK, aucun résultat.	Tumeur ronde, dure, irrégulière. au-dessus du sourcil gauche. O.G. déplacé en avant.
111	**P. Yates**, 1888. *British medic. Journal*, 1888, I, p. 646.	. . . . .	Tumeur occupant le toit de l'orbite. Début probable dans le sinus frontal. Exophtalmie considérable de O.G. Attaques épileptiformes.
112	**Jamain**, 1889. *Annales d'oculist.*, t. CI, p. 59.	Fille, 16 ans, aucun antécédent important.	A l'angle supérieur interne de l'orbite gauche, tumeur osseuse, indolore; début, 1 an, exophtalmie, diplopie, vision 1/4.
113	**Haltenhoff**, 1889. in WECKER et LANDOLT, *Traité d'oph.*, t. IV, p. 859.	Homme, 16 ans, *chute* sur le front.	A l'angle interne de l'orbite, tumeur dure; début, 3 ans, avec céphalées et douleurs orbitaires, vision diminuée.
114	**Jamain**, 1889. *Annales d'oculist.*, t. CI, p. 59.	Fille, 16 ans, ni traumatisme, ni diathèse.	A l'angle supérieur interne de l'orbite droit, tumeur osseuse, indolore; début, 2 ans; exophtalmie, diplopie, vision bonne.
115	**Jeaffresson**, 1889. *Lancet*, t. II, p. 110-112.	Homme, âge (?), pas de point de repère pour traumatisme ou syphilis.	Tumeur ayant occasionné le déplacement de l'O. et probablement unie à la glande lacrymale.
116	**Smith**, 1889. *Arch. für Augenh.*, t. XX.	Femme, 44 ans, traumatisme remontant à l'enfance. Depuis 6 mois, épiphora et diminution de l'acuité.	Région temporale gauche saillant en avant et en dehors.
117	**Snell**, 1890. *Soc. ophl. du R.-Uni*, juin.	Femme, 25 ans, pas de traumatisme, ni diathèse.	A la région du sinus frontal, tumeur dure à évolution lente et douloureuse, exophtalmie et vision normale.
118	**Adamük**, 1890. *Archiv für Augenh.*, t. XXI, p. 337.	Homme, 23 ans, ni traumatisme, ni diathèse.	A l'angle interne de l'orbite, tumeur dure, bosselée, indolente; début, plusieurs années; paupière supérieure soulevée, exophtalmie.
119	**Pooley**, 1890. *N. Y. med. Record*, octobre.	Femme, 23 ans, pas de traumatisme, ni diathèse.	A la partie supérieure interne de l'orbite, tumeur osseuse remontant à 1 an et demi avec exophtalmie prononcée.
120	**Adamük**, 1890. *Archiv für Augenh.*, t. XXI, p. 337.	Adulte, 35 ans, antécédents héréditaires et personnels nuls.	A l'angle interne de l'orbite, tumeur osseuse, indolore; début, 10 ans; exophtalmie après panophtalmie et perforation cornéenne.

OPÉRATIONS ET CONSTATATIONS	SUITES OPÉRATOIRES	RÉSULTATS
Extirpation totale ; la néoplasie, ayant la forme d'un doigt recourbé, adhérait à l'ethmoïde, coque compacte.	Nulles.	Guérison.
La malade refuse l'opération ; la néoplasie part, selon toute probabilité, du sinus frontal.	Non opérée.	Non opérée.
Extirpation de la tumeur au davier. Forme d'un sablier. Poids : 35 grammes.	Normales.	Guérison.
Extirpation d'une partie seulement de la tumeur avec la gouge-pince.	Bonnes.	Mort 3 ans après par propagation au cerveau.
Ostéome adhérent à la dure-mère, proéminant dans la moitié cranienne, relié par un pédicule à la tumeur myscomateuse, logé dans le lobe frontal du cerveau. Le tout fut enlevé.	.....	.....
Extirpation totale ; la néoplasie, de forme rectangulaire, adhérait à la moitié interne de l'arcade orbitaire.	Nulles.	Guérison.
Extirpation totale ; l'opération démontre que la néoplasie adhérait à l'ethmoïde.	Nulles.	Guérison.
Extirpation totale ; la tumeur adhérait sur l'os nasal et la branche montante du maxillaire.	Nulles.	Guérison.
Incision exploratrice, la tumeur est due à un épaississement du périoste.	Traitement à l'iodure de potassium.	Guérison.
Opération : on fait un lambeau ostéo-cutané (contenant l'os molaire) ; on trouve une tumeur osseuse partant de la face orbitaire de la grande aile du sphénoïde. La tumeur n'est ni éburnée, ni spongieuse. Extirpation de la glande lacrymale.	.....	Guérison.
Extirpation totale de la néoplasie qui adhérait à la paroi interne à l'ethmoïde et au sinus frontal.	Nulles.	Guérison.
Extirpation totale par mobilisation et arrachement, la tumeur adhérait au plafond de l'orbite.	Nulles.	Guérison.
Extirpation totale, qui démontre que la néoplasie adhérait au bord interne, supérieur et inférieur de l'orbite.	Nulles.	Guérison.
Tentative de résection qui ne réussit pas. On renonce à l'extirpation de crainte de complications.	Nulles.	.....

NUMÉROS	OPÉRATEURS ET SOURCES	ANAMNÈSE	AU MOMENT DE L'EXAMEN
121	**Beaumont**, 1891. *Soc. opht. du R.-Uni*, octobre.	Fille, 16 ans, pas de traumatisme, pas de diathèse.	A l'angle supérieur interne de l'orbite, tumeur dure; début, 3 ans; douleurs orbitaires, exophtalmie, ptosis, vision diminuée.
122	**Joyle**, 1891. D'après Dubar. Thèse de Paris, 1900.	Homme, 47 ans. Début, 13 ans, par douleurs orbitaires.	Tumeur siégeant à la partie interne de l'orbite droit. O.D. déplacé en bas et en dehors. Ptosis, saillie dans les fosses nasales. Malade triste et abattu.
123	**P. Puppert**, 1891. *Münchener medicinische Wochenschrift*, 1892, p. 35.	Homme, 26 ans. Début, 9 ans.	Tumeur au-dessus de O.D. ayant repoussé l'œil de 2 centimètres en bas. Larmoiement. Diplopie.
124	**Jackson**, 1892. *Assoc. méd. américi.* t. II, p. 299.	Fille, 19 ans, pas de traumatisme, ni diathèse.	A l'angle supérieur interne de l'orbite, tumeur pierreuse, indolore, à évolution lente, exophtalmie prononcée.
125	**Lewis**, 1893. *Med. Rec.*, mai.	Homme, 27 ans, *mordu au nez* par un chien.	A l'angle interne de l'orbite, tumeur dure; début, 2 ans; exophtalmie, vision 2/7, mouvements conservés.
126	**Le Monde**, 1893. *Journ. opth. Amer. med. Assoc.*, oct.	Age ? Antécédents sans importance.	Tumeur osseuse de l'orbite, indolore, provoquant une exophtalmie prononcée avec diplopie et vision 1/20.
127	**Mitvalsky**, 1894. *Arch. d'opht.*, t. XIV, p. 597.	Fille, 14 ans, *traumatisme* sur l'œil.	A l'angle supérieur interne de l'orbite, tumeur osseuse; début, 1 an, avec céphalées, exophtalmie, vision diminuée.
128	**Mitvalsky**, 1894. *Arch. d'opht.*, t. XIV, p. 607.	Adulte, 30 ans, *coup* de pied sur l'orbite.	Au milieu du rebord orbitaire supérieur, tumeur dure, douloureuse; début, 5 ans; exophtalmie, vision normale.
129	**Du même**, 1894. *Ibidem*, t. XIV, p. 593.	Femme, 65 ans.	Œdème de la paupière supérieure. Le palper est impossible à cause de la douleur. Le doigt sent, en pénétrant, une tumeur dure; il ne peut pas être question de sarcome.
130	**Galemaerts**, 1895. *Policlin. de Bruxelles*, novembre.	Homme, 23 ans, ni traumatisme, ni diathèse.	Tumeur dure, indolente, à évolution lente, située dans la partie de la voûte qui correspond au sinus frontal.
131	**Martin**, 1895. *Journal de médecine de Bordeaux.*	Homme, 23 ans, antécédents héréditaires et personnels nuls.	Dans la narine gauche, tumeur osseuse, avec exophtalmie, douleurs orbitaires, épiphora, vision diminuée.
132	**Coppez**, 1895. *Arch. d'opht.*, t. XV, p. 280.	Homme, 20 ans, pas d'antécédents morbides.	Sous la paupière supérieure, tumeur dure; début, 1 an et demi; exophtalmie, douleurs frontales, vision 1/3.
133	**Coppez**, 1895. *Arch. d'opht.*, t. XV, p. 281.	Femme, 65 ans, pas de traumatisme, ni diathèse.	De la racine du nez à la queue du sourcil, tumeur osseuse; début, 2 ans; exophtalmie, ptosis, vision 1/3.
134	**Coppez**, 1895. *Arch. d'opht.*, t. XV, p. 282.	Homme, 25 ans, ni traumatisme, ni diathèse.	Sous la paupière supérieure, tumeur dure, indolore; début, 6 ans; exophtalmie. Stase veineuse rétinienne, vision 1/6.
135	**Coppez**, 1895. *Arch. d'opht.*, t. XV, p. 284.	Homme, 22 ans, chute sur le front.	Au niveau du sinus frontal, sous la paupière supérieure, tumeur osseuse, indolore; début, 3 ans; exophtalmie, vision 2/3.

OPÉRATIONS ET CONSTATATIONS	SUITES OPÉRATOIRES	RÉSULTATS
Extirpation totale; la tumeur consiste en une coque dure qui renferme un centre cartilagineux.	Nulles.	Guérison.
La tumeur fut extirpée difficilement. Malade taciturne, apathique. Cachectisation.	Suppuration. Température.	Mort par abcès du lobe frontal.
Opération par *Bosc* : 3 perforations de la paroi antérieure du sinus frontal. Perforations de l'orbite. Poids : 80 grammes.	Normales.	Guérison.
Extirpation totale par arrachement; les sinus frontal et ethmoïdal sont ouverts.	Nulles.	Guérison.
Extirpation totale; la néoplasie s'implantait sur le frontal et l'ethmoïde.	Vision abolie.	Guérison.
Extirpation partielle; cependant la diplopie disparait et la vision de 1/20 monte à 1/3.	Nulles.	Guérison.
Extirpation totale; la paroi interne et supérieure de l'orbite sont détruites, cerveau mis à nu.	Nulles.	Guérison.
Extirpation partielle pour faire place à l'œil fortement chassé de l'orbite.	Abcès orbiculaire.	Guérison.
Opération : on est obligé d'énucléer: la paroi interne, supérieure et la paroi externe de l'orbite sont occupées par une hyperostose. Le droit externe est transformé en une masse cartilagineuse.	.....	.....
Extirpation partielle en taillant dans le néoplasme une nouvelle loge pour l'œil déplacé.	Nulles.	Guérison.
Extirpation totale, la fosse nasale correspondante est largement ouverte.	Nulles.	Guérison.
Extirpation partielle de la partie qui proéminait dans l'orbite.	Fistule purulente.	Guérison.
Extirpation totale qui démontre que la néoplasie partait du sinus frontal.	Nulles.	Guérison.
Extirpation totale par énucléation, la loge située dans le sinus frontal est couverte d'une muqueuse saine.	Nulles.	Guérison.
Extirpation totale par énucléation; la néoplasie était enchâssée dans le sinus frontal.	Nulles.	Guérison.

NUMÉROS	OPÉRATEURS ET SOURCES	ANAMNÈSE	AU MOMENT DE L'EXAMEN
136	**Coppez**, 1895. *Arch. d'opht.*, t. XV, p. 285.	Fille, 20 ans, antécédents nuls.	Sous la paupière supérieure, tumeur dure; début, 2 ans; douleurs vives, avec exophtalmie et vision 1/2.
137	**Coppez**, 1895. *Arch. d'opht.*, t. XV, p. 287.	Homme, 48 ans, antécédents héréditaires et personnels nuls.	A l'angle supéro-interne de l'orbite, tumeur osseuse; début, 2 ans et demi; céphalées, exophtalmie, vision très diminuée.
138	**Steinheim** (de Bielefeld), 1895. *Deutsche medic. Woch.*, 19 décembre.	Femme, 30 ans; début de la tumeur, 4 à 5 ans; maux de tête, gêne de la respiration nasale.	Tumeur de l'angle interne de l'O. G., adhérant au rebord inférieur de l'orbite et s'étendant dans cette dernière cavité en diminuant de hauteur. O. en position divergente.
139	**Helferich**, 1895. *Ibid.*, même année, août.	Femme, 52 ans; début, 12 ans.	Proéminence osseuse du volume d'une noisette à l'union de la racine du nez et de l'orbite.
140	**Cotterel**, 1896. *Lancet*, p. 420.	Jeune homme, 18 ans; début, 2 ans et demi.	Névrite optique. O. déplacé de 12 millimètres en dehors et en bas. Pas de troubles de la motilité. A la partie interne de l'orbite, on trouve une tumeur dure, fixée solidement, allant dans la profondeur.
141	**R. Sattler**, 1897. *Ophthalm. Review*, 1896, p. 242.	Homme, 25 ans. Début, 3 ans.	Tumeur très dure dans l'angle supérieur interne de l'orbite G. Exophtalmie. Vision conservée.
142	**Tauber**, 1897. *Kirurgia.* Moscou, t. III, p. 45-59.	Homme, 33 ans. Traumatisme 16 ans auparavant.	Tumeur à la partie supérieure du rebord orbitaire gauche, ayant d'abord fait croire à un sarcome de l'orbite, et qui fut extirpée. Par la fistule qui fut ainsi créée, la sonde permit de déceler un ostéome du sinus frontal. Œil exophtalme et abaissé. Diplopie.
143	**Norris**, 1897. *Ophthalmic Review*, 1897, p. 251.	Homme, 24 ans. Traumatisme à 14 ans.	Tumeur de la face interne de l'orbite droit, s'accroissant rapidement, proéminant au-dessus du ligament palpébral interne. Larmoiement, mouvements limités.
144	**Fridenberg**, 1898. *Soc. amér. d'opht.*, juillet.	Age? ni traumatisme, ni diathèse.	Au milieu du bord orbitaire supérieur, tumeur dure, indolore; début, 14 ans; exophtalmie (l'O. en arrière).
145	**Bietti**, 1898. *Annali di ottalmol.*, t. XXVII, p. 33-43.	Fille, 19 ans, pas d'antécédent morbide.	Au milieu du bord supérieur de l'orbite, tumeur dure, indolore, exophtalmie, diplopie et vision 1/2.
146	**Miodowski**, Thèse de Breslau, 1900. *Kasuistik der knöchernen Orbitaltumoren.*	Soldat, traumatisme 4 ans avant par coup de corne.	Déplacement de l'O. en dehors et en bas. Protrusion. Sur la voûte de l'orbite, on sent une tumeur noueuse dure, du volume d'une noisette. Elle adhère solidement à l'os. O. a conservé sa mobilité.
147	Profess. **Schuchardt** (de Stettin), 1900. *Deutsche Zeitschrift für Chirurg.*, t. LIV, janv.	Homme, 28 ans, traumatisme 5 ans auparavant. Pas de signes de syphilis.	Saillie considérable de l'O. D., qui va aussi en dehors. Tumeur dure derrière la paupière supérieure, venant probablement de l'orbite.
148	**Arthur Giese**, 1902. Thèse Kiel.	Femme, 35 ans, pas de traumatisme.	Ostéome du sinus frontal gauche et de l'orbite.

OPÉRATIONS ET CONSTATATIONS	SUITES OPÉRATOIRES	RÉSULTATS
Extirpation totale par mobilisation et énucléation, la tumeur était enclavée dans le sinus frontal.	Nulles.	Guérison.
Le malade fut opéré; méningite de la base (V. *Arch. ophtal.*, 1901).	Opération; trachéotomie préventive, résection temporaire du maxillaire supérieur.	Mort.
Opération : on est obligé d'énucléer. La tumeur englobe le nerf optique. Elle pesait 20 grammes. L'auteur croit que la tumeur s'est développée dans le territoire de l'apophyse maxillaire, de l'unguis, du canal lacrymal. Elle était éburnée à l'extérieur, spongieuse à l'intérieur.	Nulles.	Guérison.
Opération faite en épargnant les organes lacrymaux. Enlèvement de la tumeur à la gouge. La tumeur partait de l'ethmoïde. Elle pesait 67 grammes et était recouverte d'une fine muqueuse.	Nulles.	Guérison.
La tumeur a le volume d'une noisette. On l'enlève facilement avec la gouge et le maillet.	Quelque temps après on trouva au même endroit une autre tumeur un peu plus petite.	.....
Ablation de la tumeur, non sans ouverture des sinus frontal et ethmoïdal.	Bonnes.	Guérison.
Extirpation de la paroi antérieure du sinus. 3 ostéomes, ayant l'aspect d'os poreux, pesant ensemble 12 gr.	Normales.	Guérison.
Extirpation à la gouge et au marteau. Origine à la partie orbitaire de l'os ethmoïde et lacrymal. Dimensions : 41 millimètres et 25 millimètres.	.....	.....
Extirpation totale, la néoplasie est enchâssée dans le sinus frontal et consiste en une écorce comprenant un centre spongieux.	Nulles.	Guérison.
Extirpation totale par mobilisation et arrachement de la néoplasie.	Nulles.	Guérison.
On donne de l'iodure de potassium. La tumeur augmente. On fait l'opération. La tumeur va très loin en arrière. Elle est éburnée, bosselée, comme en grappe. Poids : 25 à 30 grammes. Elle siégeait sur le frontal.	Nulles.	Guérison.
Opération de Krönlein. La tumeur est fixée par un pédicule aplati à la paroi supérieure de l'orbite. Ce pédicule est spongieux.	Nulles. Il persiste de la diplopie.	Guérison.
Extirpation, par une incision suivant le bord de l'orbite jusqu'au front, d'un ostéome gros comme une châtaigne.	Suites favorables.	Guérison.

CHAPITRE IV

TUMEURS DÉRIVÉES DU TISSU ADIPEUX, MUSCULAIRE ET CONJONCTIF

Nous étudierons successivement dans ce long chapitre les lipomes, les fibromes, les sarcomes dans leurs formes diverses et les lymphadénomes.

I. — LIPOMES DE L'ORBITE

Existe-t-il dans l'orbite des cas incontestables de lipome? La question pourrait être résolue par la négative, malgré les faits considérés comme probants par beaucoup d'auteurs et malgré l'affirmation de Rindfleisch [1], qui indique le tissu conjonctif intra-orbitaire comme pouvant être le siège de lipomes.

Nous considérons comme devant être absolument rejetés les cas signalés, sans beaucoup d'esprit critique, par Demarquay [2].

Le cas de Dupuytren [3], dans lequel il s'agissait d'une grosse tumeur mollasse, du volume d'un œuf de poule, remplie d'un contenu blanc, presque transparent et composé d'albumine ou de matière lymphatique concrète, pouvait bien n'être qu'un kyste dermoïde.

Le cas de Hauser, cité par Cornaz [4], n'est autre chose qu'un lipome

[1] Rindfleisch, *Lehrb. der patholog. Gewebslehre*, 1878, p. 122.
[2] Demarquay, *Traité des tumeurs de l'orbite*, Paris, 1860.
[3] Dupuytren, *Lancette française*, 1835, p. 446.
[4] Cornaz, *Des abnormités congénitales des yeux et de leurs annexes.*

sous-conjonctival analogue à ceux que nous avons étudiés dans le premier volume de cet ouvrage, p. 68 et suivantes.

L'observation de Carron du Villards[1] n'entraîne aucunement la conviction ; et l'on peut affirmer que l'auteur a pris pour des lipomes beaucoup de tumeurs qui n'avaient rien de lipomateux, car il déclare avoir *souvent* opéré des tumeurs de ce genre. Demarquay commet la même erreur lorsqu'il écrit que Travers[2] a rencontré des lipomes occupant les intervalles qui séparent les muscles droits, et lorsqu'il insiste sur ce fait : qu'après avoir incisé largement la conjonctive on peut facilement attirer à soi la *masse graisseuse* et la disséquer. L'existence d'une masse graisseuse en ce point n'a absolument rien de pathologique.

Le fait de Bowman[3], que cite également Demarquay, est évidemment une tumeur symétrique des paupières, mais nullement une tumeur de l'orbite.

Il faut, en effet, bien se garder de ranger parmi les tumeurs de l'orbite les néoplasmes qui sont situés en avant de la capsule de Tenon, c'est-à-dire en avant des ailerons orbitaires qui relient les muscles à l'orbite et constituent ce qu'on appelle les tendons d'arrêt ; les néoplasmes qui naissent en avant de ce feuillet aponévrotique sont *palpébraux* ou *sous-conjonctivaux* et non orbitaires, et cette considération nous suffit encore à rejeter du groupe des tumeurs de l'orbite le cas de Gallenga dans lequel tout montre qu'il s'agissait d'un fibro-lipome congénital sous-conjonctival, siégeant sous l'arcade orbitaire.

Devons-nous considérer comme un lipome de l'orbite le fait suivant de S. D. Gross[4].

Obs. de Gross. — *Remarquable forme d'exophtalmos.* — Garçon brun, 12 ans, grand et élancé, présente depuis l'âge de 2 ans, une remarquable protrusion des deux yeux. Aujourd'hui les globes sont comme suspendus en dehors de l'orbite, s'avançant d'environ 1/2 pouce en avant du nez, qui est plutôt aplati. Ils conservent leur direction naturelle, mais ne peuvent se mouvoir de côté ni d'autre, et ne semblent pas hyper-

[1] Carron du Villards, *Annales d'ocul.*, 1858, p. 103.
[2] Travers, Synopsis of diseases of the eye, p. 225.
[3] Bowman, *London Journ. of medicine*, nov. 1849.
[4] Gross, *Système de chirurgie*, 3e edit., vol. II, p. 203, 1848.

trophiés ni augmentés de volume. La vue n'a subi aucune altération. Les paupières sont remarquablement gonflées vers la région sourcilière ; elles ont 1 pouce et demi de haut en bas et 2 pouces un quart dans le sens transversal. Elles sont insuffisantes à couvrir complètement l'œil.

Le malade mourut d'une gastrite. A l'autopsie, en enlevant le contenu des orbites, je trouvai la cause de l'exophtalmos : c'était une accumulation de graisse en arrière de l'œil, entre les muscles.

Cette observation manque de détails histologiques concluants, et tout en la signalant ici, il est impossible de l'accepter sans réserves. Il s'agit peut-être d'un cas de ces tumeurs symétriques de l'orbite que nous étudierons plus loin.

Restent les cas de H. Knapp, publiés au *Congrès International d'Utrecht*, en 1899, et sur lesquels il ne nous est pas possible de donner des renseignements détaillés, car nous n'avons pu nous procurer *in extenso* cette publication. Il s'agit de trois lipomes de l'orbite gauche, avec exophtalmie et cécité par atrophie du nerf optique. De ces 3 tumeurs, 2 étaient circonscrites dans la partie supérieure, la 3e diffuse dans la partie inférieure ; elles furent enlevées en trois séances, après quoi l'exophtalmie et la difformité diminuèrent beaucoup.

Nous ne terminerons pas ce court article sur les lipomes de l'orbite sans signaler ici *l'angiome lipomatode*, auquel Van Duyse[1] a consacré un intéressant travail.

Il ne s'agit pas, dans ce cas, du lipome véritable, mais d'un angiome télangiectasique, semblable à ceux que Monod[2] a décrits dans le tissu cellulo-adipeux sous-cutané. On sait que cet auteur a étudié dans ce tissu deux variétés d'angiome, l'une semblable à la tumeur érectile veineuse ordinaire, fluctuante et réductible, l'autre formant une tumeur bien limitée, de consistance ferme, quelquefois assez nettement lobulée, irréductible, ne présentant pas ordinairement des alternatives de tuméfaction et d'affaissement ; cette dernière variété est l'angiome lipomateux, il n'offre aucune tendance à se propager au delà des limites du coussinet

[1] Van Duyse, Un angiome simple lipomatode de l'orbite avec concrétions phlébolithiques. *Livre Jubilaire de la Société de médecine de Gand*, pour son 50e anniversaire, 1884.

[2] Monod, *Étude sur l'angiome simple sous-cutané circonscrit*. Th. Paris, 1873, p. 64.

graisseux de la cavité orbitaire ; il n'envahit pas les paupières et repousse, simplement, les organes de voisinage.

Cette variété d'angiome a pu être confondue facilement avec le lipome ; Schuh[1] appelle l'attention sur la possibilité de cette confusion et s'exprime ainsi en parlant de l'angiome lipomatode :

« Cette vascularisation, relativement faible si on la compare à celle des autres tumeurs du même genre, a fait que, lorsque cette tumeur se développe dans le coussin graisseux de l'orbite et atteint un volume suffisant pour produire une espèce particulière d'exophtalmie, elle a reçu des médecins oculistes le nom de *lipome*, bien qu'elle n'ait avec ce dernier d'autre rapport que son aspect lobulé. »

Il convient de retenir cette manière de voir et de ne pas tomber dans l'erreur signalée par Schuh, Knapp[2] et Van Duyse, qui ont étudié deux cas de ce genre, les ont judicieusement interprétés dans le sens indiqué par l'auteur allemand.

Dans le cas de Knapp il s'agissait d'une tumeur observée chez un enfant de 2 mois ; cette tumeur faisait saillie sur la moitié interne de la paupière supérieure de l'œil gauche ; elle augmentait de volume lorsque l'enfant criait et était légèrement réductible. Le diagnostic de fibro-lipome fut posé. L'examen histologique montra qu'une partie de la tumeur, composée de cellules fusiformes, de fibres élastiques et de graisse et d'un grand nombre de vaisseaux, méritait le nom de *fibro-lipome vasculaire ;* l'autre partie se composait principalement de vaisseaux grands et petits, anastomosés, cirsoïdes et n'était autre qu'un *angiome* fibreux.

Van Duyse, dans son cas, a constaté l'existence d'une tumeur de consistance molle, irrégulièrement ovoïde et aplatie, présentant à sa base trois corps d'une dureté extrême, espèces de petites billes, du volume d'un gros pois, occupant la périphérie ; la tumeur est entourée d'un fourreau peu épais de tissu conjonctif ; au point de vue histologique elle est constituée par trois éléments principaux : 1° des cellules adipeuses, généralement disposées en lobules ou groupes, d'autant

[1] Schuh, Ueber die Telangiectasien. *Pathol. und. Therap. der Pseudoplasmen.* Vienne, 1854, p. 153 et suiv.

[2] Knapp, *Arch. f. Aug. und Ohrenheilk*, 1877, t. VI, p. 45.

plus grands qu'ils sont moins vasculaires ; 2° du tissu conjonctif fibrillaire d'autant plus abondant que les vaisseaux se montrent en plus grand nombre sur la coupe ; 3° de vaisseaux capillaires généralement dilatés, hypertrophiés et encore remplis de sang. Dans l'intérieur du néoplasme se trouvent quelques corps phlébolithiques, correspondant aux parties les plus anciennes du néoplasme.

Ces faits démontrent qu'il peut exister dans l'orbite une forme d'angiome simple, circonscrit, analogue à l'angiome du tissu cellulo-adipeux sous-cutané ; une pareille tumeur n'offre presque aucun signe des angiomes de l'orbite qui sont, dans l'immense majorité des cas, des angiomes caverneux, et peut être facilement prise pour un lipome, mais en réalité elle ne mérite pas ce nom et, après avoir passé en revue tout ce qui a été dit des lipomes orbitaires, nous avons encore le droit de mettre en doute leur existence.

II. — FIBROMES DE L'ORBITE

Nous ne croyons pas que les auteurs qui nient le fibrome de l'orbite soient dans le vrai, puisqu'il existe des examens anatomiques dans lesquels le microscope a révélé l'existence d'un tissu exclusivement fibreux, et que, d'autre part, les cliniciens ont fait connaître un nombre déjà respectable de cas de tumeurs, de consistance fibreuse, ayant toujours conservé une allure bénigne et sans aucun retentissement du côté de l'état général.

Dans ce paragraphe nous étudierons par conséquent les néoplasmes orbitaires ayant macroscopiquement les caractères du tissu fibreux et s'étant cliniquement comportés comme le font les fibromes en général, alors même qu'il n'y a pas eu d'examen histologique ; cet examen histologique a d'ailleurs été pratiqué dans un assez grand nombre de cas.

Les fibromes de l'orbite naissent dans l'un des feuillets fibreux qui tapissent ou cloisonnent cette cavité, c'est-à-dire dans le périoste, dans les gaines des muscles, dans l'aponévrose de Tenon, dans les gaines du nerf optique ; ceux qui dépendent des enveloppes du nerf de la deuxième paire

ne nous arrêteront pas ; nous ne dirons rien non plus des tumeurs fibreuses des parties voisines qui viennent secondairement envahir l'orbite, telles que les polypes naso-pharyngiens ; de même, nous laisserons de côté les tumeurs fibreuses de la sclérotique qui ont été décrites dans le tome Ier de cet ouvrage.

Historique. — La première tumeur fibreuse de l'orbite est celle de Thomas Hope[1] ; viennent ensuite celles de Verhaege[2], Mackenzie[3] et Critchett[4] ; ces cas sont rapportés dans l'ouvrage de Demarquay[5] sur les *Tumeurs de l'orbite*. Ricardo Secondi[6] a publié en 1866, dans le *Giornale d'ottalmologia*, un cas de fibrome de l'orbite, et Schiess-Gemuseus[7], en 1868, un cas de fibrome kystique, dont l'examen anatomique incomplet prête à quelques contestations.

En 1872, Horner[8] a publié un cas intéressant de fibrome parostéal de l'orbite et Perls[9], en 1874, une très curieuse observation de fibrome congénital, dans laquelle se trouve un examen histologique très attentif.

Despagnet[10] a étudié, en 1882, un cas de tumeur fibreuse de la région du sac lacrymal gauche, développée dans le tissu cellulaire sous-cutané qui avoisine la partie antérieure du sac lacrymal. En 1879, Badal[11] a publié sous le titre de *Forme rare de tumeur de l'orbite* une observation très intéressante de polype fibreux très vasculaire, se présentant avec les allures ordinaires du polype naso-pharyngien. Fano[12] a

[1] Hope (Thomas), *Philosophical Transactions*, 1744 et 1745, XLIII, p. 194, et in Bogros, Th. Paris, 1854.

[2] Verhaege, *Annales de la Société médic. de Bruges*, 1850, p. 389.

[3] Mackenzie, *Traité pratique des maladies de l'œil*, p. 478 et suivantes, obs. 283, 284, 285.

[4] Critchett, *Medical Times and Gazette*, 6 nov. 1852.

[5] Demarquay, *Traité des tumeurs de l'orbite*. Paris, 1860.

[6] Ricardo-Secondi, *Giornale d'ottalmologia*, 1866.

[7] Schiess-Gemuseus, Grosses cystoïdes Fibroma der Orbita. *Arch. f. Ophthalm.*, Bd. XLV, Abth 1, 1868.

[8] Horner, *Klinische Monatsblätter f. Augenheilk.*, 1871, et *Annales d'oculistique*, 1872.

[9] Perls, *Berliner klinische Wochenschrift*, n° 39, p. 335, 1874.

[10] Despagnet, *Comptes rendus de la clinique du docteur Galezowski*, 1880-81.

[11] Badal, Forme rare de tumeur de l'orbite. *Leçons d'ophtalmologie*, 1879.

[12] Fano, Tumeur fibreuse sous-cutanée du grand angle de l'orbite droit. Extirpation. Guérison. *Journal d'ocul. et de chirurgie*, p. 131, février 1888.

publié en 1888 une curieuse observation de fibrome sous-cutané du grand angle de l'orbite ; en 1889, nous trouvons une observation du professeur Piéchaud[1], rapportée dans la thèse de son élève le docteur Ussel[2]; la même année un cas de fibrome myxomateux de l'orbite publié par Tornatola[3]; en 1891, une deuxième observation du professeur Badal[4]; en 1894, une observation de fibrome mobile de l'orbite rapportée par Goldzieher[5].

Nous ne reproduirons pas ici toutes ces observations, mais dans une description d'ensemble, aussi rapide que possible, nous allons en faire ressortir toutes les particularités intéressantes.

Anatomie pathologique. Siège. Évolution. — Les fibromes peuvent naître en avant ou en arrière de la capsule de Tenon ; en arrière, ils dépendent du périoste orbitaire ou des gaines du nerf optique, en avant du tissu fibreux pré-sclérotical.

L'observation de Perls est un bel exemple de fibrome de la loge postérieure ; la tumeur occupait tout l'espace rétro-bulbaire, la voûte orbitaire était perforée, le globe oculaire projeté hors de l'orbite, vers la racine du nez ; dans l'un des cas du professeur Badal, il s'agissait d'un fibrome orbitaire semblable, par son évolution, au polype naso-pharyngien ; le point d'origine était vraisemblablement le périoste, et la tumeur avait atteint un tel volume que les parois de l'orbite étaient distendues et en quelque sorte disloquées.

Le fibrome qui naît dans le tissu présclérotical peut arriver à détruire la sclérotique et pénétrer dans l'œil ; le fibrome sous-cutané peut également user le rebord de l'orbite et s'y creuser une fossette qui a pu faire croire au développement d'une tumeur dermoïde. Il en était ainsi dans l'intéressante observation de Piéchaud.

Quels que soient le point de départ du fibrome, son volume et ses rapports, il possède une structure anatomique uniforme et constante. La

[1] Piéchaud, *Leçons cliniques de chirurgie infantile*. Bordeaux, 1888, p. 251.
[2] Ussel, *Le Fibrome de l'orbite*. Th. Bordeaux, 1889.
[3] Tornatola, Fibrome myxomateux de l'orbite. *Annali di ottalmol.*, 1889.
[4] Badal, *Arch. d'opht.*, mai, juin 1891.
[5] Goldzieher, Fibrome mobile de l'orbite. *Centralb. f. Augenheilk.*, mars 1894.

partie périphérique est environnée d'une *capsule* bien nette l'isolant des organes voisins et permettant de l'énucléer facilement ; l'intérieur est composé de tissu fibreux pur, tantôt d'une densité égale, tantôt ramollie et kystique en quelques endroits.

Non seulement il existe une capsule bien limitée à la périphérie du fibrome, mais encore il peut quelquefois se produire autour de lui comme une bourse artificielle et adventice. Nous avons observé un cas de ce genre, appartenant au professeur Badal. Ce cas a déjà été décrit plus haut avec les kystes acquis, car il existait autour du tissu fibreux une véritable collection liquide enkystée (p. 166).

Le fibrome peut se développer aux dépens des tendons des muscles oculaires : c'est ce qu'a observé J. Gonin[1].

Cet auteur a étudié une tumeur sous-conjonctivale, opérée à l'hôpital ophtalmique de Lausanne par le professeur M. Dufour, et qui s'est trouvée provenir du tendon du muscle droit externe. L'examen microscopique a montré un stroma fibreux, avec de nombreux vaisseaux et une dégénérescence hyaline très accentuée. L'excision de la tumeur n'a porté aucun préjudice aux mouvements du bulbe et il n'y a pas eu, jusqu'ici, apparence de récidive.

Les observations de Schiess-Gemuseus et de Horner sont des cas de fibromes présentant des foyers de ramollissement.

« Dans la partie dure, on rencontre, dit le premier auteur, au milieu du tissu fibreux, de petites cavités kystiques remplies d'un matière jaunâtre plus ou moins floconneuse. Au centre du gros kyste on trouve la même substance, mais la plus grande partie du contenu reste adhérente à la paroi. Elle consiste en un stroma celluleux, renfermant une grande quantité de cellules graisseuses libres et des amas de cristaux de cholestérine. »

De même Horner, dans son cas de fibrome parostéal de l'orbite, signale les caractères anatomiques propres au fibrome avec ramollissement et dégénérescence caséeuse vers le centre.

[1] Gonin, Ueber ein subconjonctivales Angiofibrom des äusseren Augenmuskels mit hyaliner Degeneration. *Arch. f. Augenheilk.*, XXXIX.

Il n'est pas certain que ces deux cas soient autre chose que des kystes dermoïdes insuffisamment étudiés.

Tornatola a décrit son cas comme un exemple de *fibrome myxomatode*. Ces petits foyers de ramollissement en ont quelquefois imposé pour de véritables kystes ; nous ne croyons pas que des cavités bien limitées, à parois propres, c'est-à-dire méritant ce nom, aient été décrites après examen microscopique ; les kystes signalés sommairement dans l'observation de Critchett devaient être de petits foyers de ramollissement. A côté de ces foyers de dégénérescence, il faut placer les îlots graisseux décrits dans le cas de Perls. Dans celui de Goldzieher, la tumeur s'était développée autour d'un petit foyer vasculaire.

Le raclage de la coupe ne donne, dans le fibrome pur, *aucun suc ;* nous devons pourtant mentionner ici que, dans une observation qui paraît authentique, celle de Fano, « la surface de section laissait transsuder un suc blanchâtre, offrant quelque ressemblance avec le suc cancéreux ».

Telles sont les particularités histologiques à signaler dans le fibrome de l'orbite ; ce que nous pourrions en dire encore consisterait à rappeler la structure du fibrome en général et trouverait mal sa place ici.

Étiologie. Symptomatologie. Diagnostic. — Rien à dire de spécial sur l'*étiologie* ; quand on lit les observations, on ne trouve le plus souvent aucune cause incriminable : le traumatisme seul a été invoqué chez quelques malades. L'hérédité n'a aucune influence, et l'âge est assez indifférent, puisqu'on a observé le fibrome de l'orbite chez le nouveau-né et chez le vieillard. Il n'y a là rien d'analogue à ce qui se passe pour le polype fibreux des fosses nasales, qui est une maladie de l'adolescence ; tandis que le polype naso-pharyngien se rencontre exclusivement chez l'homme, le fibrome de l'orbite est plus fréquent dans le sexe féminin.

La *symptomatologie* est celle d'une tumeur bénigne, siégeant dans l'orbite et entraînant par son siège des compressions locales qu'on devine et qui ne méritent pas de nous arrêter. Bien différents, évidemment, sont les symptômes d'une tumeur siégeant en avant de la capsule de Tenon et d'une tumeur située dans la loge postérieure.

Quand elle est *rétro-bulbaire*, la tumeur entraîne de l'exophtalmie avec

toutes ses conséquences : saillie du globe hors de la fente palpébrale, ulcération de la cornée ; la voûte orbitaire est quelquefois défoncée et il peut apparaître des phénomènes cérébraux (Perls, Badal).

Quand la tumeur siège *au-dessous de la paupière, en avant de la capsule de Tenon*, elle est d'un diagnostic facile ; à la palpation, on trouve quelquefois une tumeur dure, multilobée, faisant soupçonner une production calcaire. Dans le cas de Piéchaud « le palper faisait sentir un globe dur, résistant, multilobé et étendu transversalement au-dessus de la paupière supérieure. On y distinguait un lobe central ayant à peu près le volume d'un pois, présentant à sa droite et à sa gauche un autre lobule semblable à un gros grain de blé. Ces diverses parties étaient dures, comparables à du tissu serré ou à du cartilage.

Dans le cas de Despagnet, le fibrome s'est développé à la partie antérieure du sac lacrymal. « On sent, à ce niveau, une tumeur bulbaire arrondie, très dure, mobile par son extrémité inférieure, fixe au contraire par sa partie supérieure, et enkystée. » Dans l'observation de Piéchaud, le bord orbitaire était légèrement excavé.

Le *pronostic* est bénin ; un seul cas, celui de Badal, s'est présenté avec des caractères graves : il s'agissait, probablement, dans cette observation, d'un fibrome, mais nous ne pouvons nous appuyer, pour affirmer le fait, que sur les caractères cliniques, l'examen histologique faisant défaut ; ce fibrome était très vasculaire, au moins par son pédicule ; bien qu'il ait été observé chez un sujet de trente-six ans, il affectait les allures du polype naso-pharyngien, dont il rappelait le mode d'évolution par son origine périostique. L'ablation de ce fibrome, très habilement conduite, fut suivie d'une guérison complète.

Le *traitement* doit être l'extirpation, et celle-ci sera généralement facile ; ce que nous aurions à dire ici de particulier aura sa place naturelle dans l'étude des tumeurs sarcomateuses, que le lecteur trouvera plus loin, et nous ne terminerons pas cet article sans faire remarquer que les diverses variétés du sarcome et le fibrome sont séparés par une limite souvent bien indécise en clinique.

III. — SARCOMES DE L'ORBITE

Le sarcome est une tumeur maligne, développée aux dépens du feuillet moyen. Sa malignité est évidemment variable selon les formes anatomiques des éléments qui le constituent, mais, à des degrés divers, elle est constante et c'est ce qui différencie nettement le sarcome des autres tumeurs nées dans le même feuillet, telles que l'ostéome, l'enchondrome, le lipome, le fibrome. Il faut cependant reconnaître que du fibrome au sarcome il n'y a qu'une transition insensible; il suffit que la première tumeur se mélange de quelques cellules rondes, à prolifération rapide, pour mériter le nom de fibro-sarcome et rentrer par conséquent dans le groupe des *néoplasmes malins* que nous allons étudier.

Le fibro-sarcome fait donc partie du groupe des sarcomes orbitaires en y prenant le plus faible rang dans l'échelle de la malignité.

Dans l'orbite, comme dans l'œil, nous attribuons une grande importance à ce fait que la tumeur est ou n'est pas *pigmentée* et nous étudierons à part les *leuco-sarcomes* et les *mélano-sarcomes*.

Les variétés de leuco-sarcomes orbitaires sont très nombreuses ; on peut les diviser en plusieurs groupes, selon qu'ils se développent aux dépens des cellules conjonctives jeunes ou adultes, ou dans les parois de l'orbite (ostéo-sarcome) ; dans le contenu cellulo-graisseux, ou dans les parois des nerfs (névrome plexiforme) ou bien selon qu'ils se forment aux dépens des endothéliums, si nombreux dans les gaines des vaisseaux, dans les mailles des lympathiques ; on a alors affaire à l'angio-sarcome et à toutes ses variétés : cylindrome, sarcome alvéolaire, sarcome télangiectasique, etc., etc.

Nous ajouterons à ces variétes les cas de *sarcomes mixtes*, dans lesquels on trouve des tissus multiples, nettement différenciés, *sarcome myxomateux*, *chondro-sarcome*, *myo-sarcome*, *glio-sarcome*.

Après cette étude des leuco-sarcomes, nous nous occuperons en particulier des mélano-sarcomes de l'orbite, qui diffèrent essentiellement des premiers par la présence, dans les cellules, des éléments mélaniques caractéristiques.

Pour jetér dans les longues descriptions qui vont suivre le plus de clarté possible, nous diviserons cette étude du sarcome en deux paragraphes distincts. Nous ferons :

1° L'étude anatomo-pathologique du sarcome ;

2° Son étude clinique.

§ 1. — Étude anatomo-pathologique des sarcomes orbitaires.

Dans cette étude anatomique, nous passerons en revue successivement : 1° les tumeurs de l'œil propagées à l'orbite ; 2° les tumeurs nées primitivement dans l'orbite (contenu orbitaire et parois).

1° Tumeurs de l'œil propagées a l'orbite

Mode de propagation. — Les gliomes, les sarcomes de la choroïde, blancs ou mélaniques, quand ils sont abandonnés à leur évolution naturelle, finissent toujours par envahir l'orbite ; c'est aussi là qu'ils récidivent, et l'on peut dire que toutes les tumeurs malignes de l'œil sont destinées à devenir des tumeurs orbitaires.

Il nous a paru très intéressant de rechercher avec attention, sur les nombreuses tumeurs malignes intra-oculaires que nous avons étudiées, les voies et moyens de propagation des néoplasmes intra-oculaires au dehors de l'œil, et nous pouvons placer, à ce sujet, sous les yeux du lecteur, un assez grand nombre de documents originaux.

Quelles sont les parties de l'œil qui donnent le plus fréquemment passage aux tumeurs malignes ? Quelles sont les conditions anatomiques qui sont favorables à cette propagation ? Quel est le processus spécial incriminable ? Telles sont les questions sur lesquelles nous allons nous arrêter.

Parmi les tumeurs intra-oculaires, nous devons distinguer deux groupes principaux : celles qui se développent dans la rétine, et celles qui prennent naissance dans le tractus uvéal ; les unes et les autres sortent de l'œil d'une façon un peu différente, tout en ayant dans leur pouvoir d'extension des points communs ; ce sont ces points communs que nous allons

faire ressortir. Nous étudierons ensuite ce qu'ont de particulier dans leur propagation hors de l'œil les néoplasmes de la première et ceux de la seconde variété.

Tout d'abord nous appellerons l'attention sur la manière dont la sclérotique est entamée, distendue, perforée par les cellules morbides. D'après

Fig. 71. — Sarcome de la choroïde.

Distension lente, progressive et uniforme de la sclérotique, permettant à l'œil d'acquérir un volume double de la normale avant que la tumeur ne se propage à l'orbite d'une façon apparente (G. 2[4]).

nos observations, la destruction de la barrière scléroticale se fait quelquefois le long des vaisseaux, mais plus souvent par une infiltration diffuse entre les lames de cette membrane fibreuse. A côté des cas où la sclérotique a cédé sur un point circonscrit, bien limité, il faut citer ceux où elle a été le siège d'une ectasie généralisée ; cette ectasie peut être uniforme (fig. 71) ou consister en bosselures qui représentent autant de staphylomes (fig. 72). La figure 73 représente l'une de ces bosselures sclérotiques et fait comprendre le mécanisme du passage de la tumeur en dehors de l'œil, à travers les fibres dissociées de la sclérotique.

Les cellules néoplasiques suivent souvent les vaisseaux, surtout les veines, mais plus fréquemment l'infiltration du néoplasme se fait de proche en proche, à travers les lames de la sclérotique qui sont dissociées,

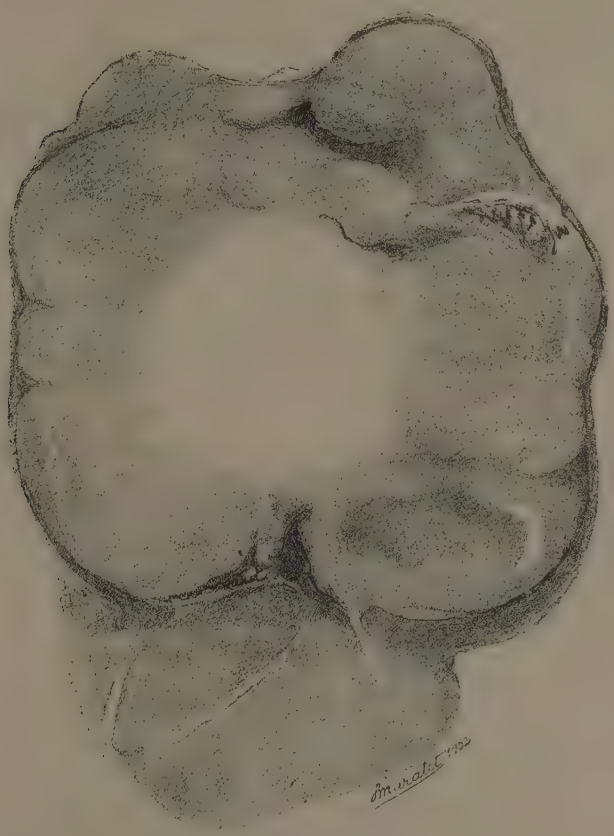

FIG. 72. — Sarcome mélanique remplissant complètement le globe de l'œil, distendant la sclérotique de façon à former des saillies staphylomateuses.

En bas, la tumeur, sortie de l'œil, envahit l'orbite (G. 5[4]).

ectasiées, par les cellules morbides. La coque fibreuse de l'œil, avant de se laisser perforer, augmente d'épaisseur, et l'on voit, les unes après les autres, les diverses lames qui la constituent se remplir de cellules morbides (fig. 74) jusqu'à l'épisclère, qui n'oppose plus qu'une faible barrière

à l'envahissement de l'orbite. Nous montrerons ici plusieurs figures très démonstratives à ce sujet.



Fig. 73. — Sarcome mélanique détruisant la sclérotique et sortant de l'œil.
a, partie extra-oculaire de la tumeur ; — *b*, *c*, lames de la sclérotique dissociées ; — *d*, tumeur intra-oculaire (G. 75[d]).

L'effort du néoplasme pour sortir de l'œil porte quelquefois sur un



Fig. 74. — Sarcome de la choroïde.
Infiltration diffuse de la sclérotique (G. 70[d]).

point circonscrit ; il peut en résulter une sorte de perforation comme à

l'emporte-pièce. Trois figures, fig. 75, 76, 77, montrent bien ce mode



Fig. 75. — Tumeur intra-oculaire propagée à l'orbite par une étroite perforation de la sclérotique.

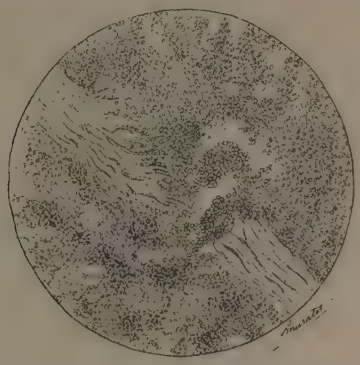

Fig. 76. — Coupe portant au niveau d'une étroite perforation de la sclérotique ; du côté de l'œil, la tumeur est pigmentée, elle ne l'est pas du côté de l'orbite.

Fig. 77. — Tumeur glandulaire, épithéliale du corps ciliaire.

On voit une étroite perforation intéressant seulement la partie interne de la sclérotique ; la partie externe est le siège d'une infiltration cellulaire devant bientôt conduire la tumeur hors de l'œil (G. 60[4]).

de propagation et d'envahissement orbitaire. La figure 77 représente



FIG. 78. — Sarcome de la choroïde propagé à l'orbite.

a, tumeur intra-oculaire ; — *b*, *c*, boyaux cellulaires suivant les vaisseaux ; — *d*, tumeur extra-orbitaire (G. 75 d).

une tumeur maligne du corps ciliaire qui a perforé la partie interne de la

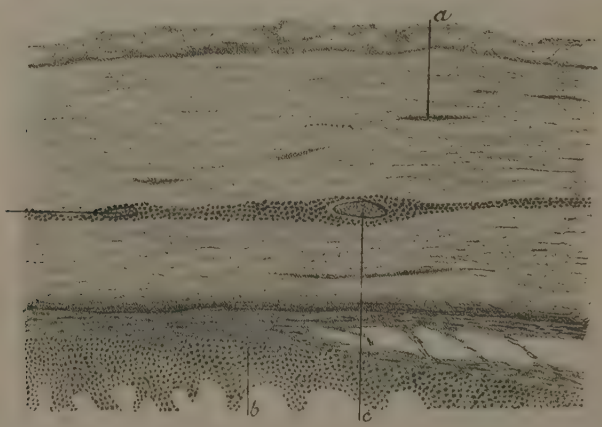

FIG. 79. — Leuco-sarcome de la choroïde ; infiltration de la tumeur dans les interstices de la sclérotique.

a, interstice rempli de cellules ; — *b*, tumeur intra-oculaire ; — *c*, vaisseau au milieu d'abondantes cellules morbides (G. 60 d).

sclérotique et s'est épandue dans l'épaisseur de cette membrane en formant un staphylome.

Tels sont les détails communs aux diverses tumeurs intra-oculaires, voyons maintenant les particularités propres aux tumeurs du tractus uvéal et à celles de la rétine.

A. — Propagation des tumeurs du tractus uvéal. — Pour les tumeurs du tractus uvéal, ce sont les vaisseaux qui représentent plus

Fig. 80. — Leuco-sarcome de la choroïde.
Infiltration circonscrite (G. 100[4]), probablement produite le long d'un vaisseau.

particulièrement les voies de conduction ; les figures 78, 79, 80 montrent la paroi oculaire dans des cas de sarcome propagé en dehors de l'œil ; ce fait a déjà été signalé par tous les auteurs, et il convient d'y insister ; mais dans les cas de sarcome mélanique, nous devons remarquer, d'une manière toute spéciale, le rôle du pigment qui diffuse le premier à travers la sclérotique. Comme on le voit dans les figures 81, 82, 83, on peut en constater la présence dans l'épaisseur de la membrane fibreuse de l'œil. Les deux premières de ces figures (81 et 82) se rapportent à une tumeur mélanique (obs. p. 398, t. I) ayant envahi l'orbite. On y voit un grand nombre d'interstices scléroticaux remplis de cellules pigmentaires.

Parmi les particularités propres aux sarcomes uvéaux, nous signalerons encore les perforations circonscrites, à l'emporte-pièce, abou-

Fig. 81. — Sarcome mélanique de la choroïde.

Infiltration diffuse de la sclérotique par le pigment mélanique accumulé dans les interstices (G. 60d.)

tissant à la formation des tumeurs épisclérales qui, pendant longtemps, restent limitées. Nous avons même observé un cas dans lequel la tumeur



Fig. 82. — Sarcome mélanique. Coupe au niveau de la sclérotique, séparant la partie intra-orbitaire et extra-orbitaire de la tumeur.

a, *b*, interstices de la sclérotique remplis de pigment; — *d*, tumeur mélanique intra-oculaire (G. 45d)

extra-oculaire, communiquant avec celle de l'intérieur par un goulot assez étroit, resta enkystée, si bien que son extirpation complète put être faite, très utilement, longtemps après le début du mal. Il s'agissait d'un sarcome de la choroïde à marche lente, diagnostiqué en 1892 chez un malade

qui refusa l'intervention ; 8 ans après, ce malade revint avec une tumeur orbitaire grosse comme une noisette, bien circonscrite, entourée d'une

Fig. 83. — Sarcome mélanique envahissant la sclérotique.
a, tumeur intra-oculaire ; — *b*, pigment intra-sclérotical ; — *c*, lames de la sclérotique (G. 70d.).

gangue épaisse de tissu conjonctif dissimulant sa couleur noire. Cette tumeur n'était autre chose qu'une expansion enkystée du néoplasme

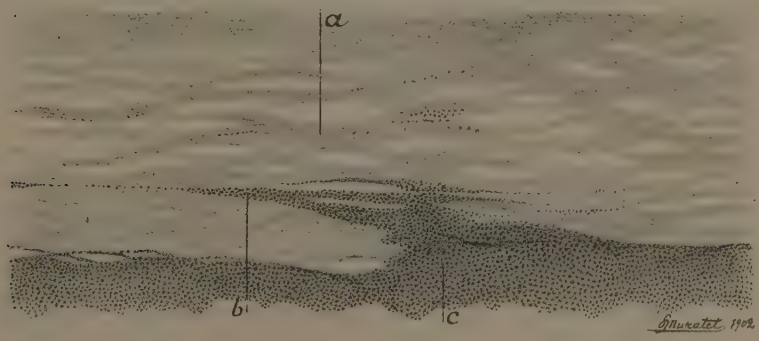

Fig. 84. — Gliome de la rétine. Infiltration dans les interstices de la sclérotique.
a, lame de la sclérotique avec quelques cellules disséminées ; — *b*, interstice rempli de cellules ; — *c*, gliome (G. 60d).

intra-oculaire, sortie par un étroit orifice. Le malade dont il est ici question, est celui de l'observation VII, p. 408, t. I (V. fig. 7 de la planche VIII, t. I).

B. — Propagation des gliomes de la rétine — De telles disposi-

tions ne se rencontrent pas dans le gliome de la rétine ; à cause de leur malignité ces tumeurs détruisent la sclérotique (fig. 84) et envahissent l'orbite sur une large étendue. La sclérotique peut être attaquée en n'importe quel point; les cellules s'infiltrent dans les interstices et gagnent rapidement l'orbite; il existe cependant des points d'élection pour la propagation du néoplasme, et parmi ces points il convient de remarquer tout particulièrement l'angle de filtration et la gaine du nerf

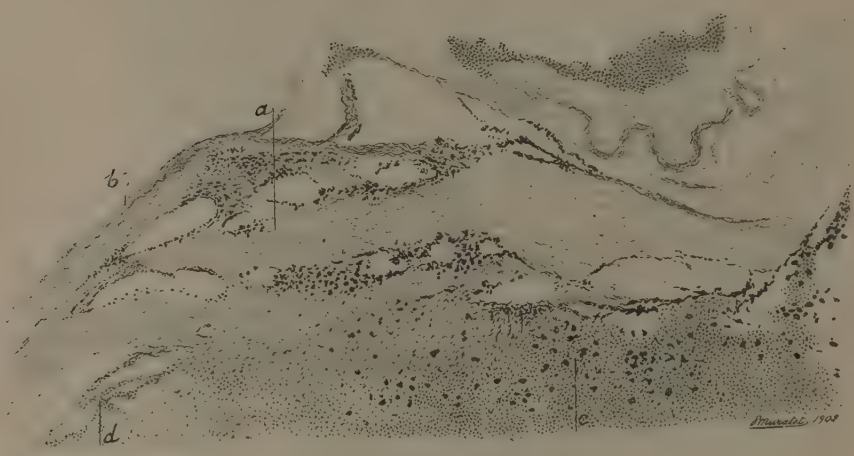

Fig. 85. — Gliome de la rétine.
Envahissement de l'angle de filtration et propagation dans l'orbite à ce niveau (G. 80[4]).

optique. La figure 85 montre un bel exemple de l'envahissement de l'angle irien. La sclérotique est, à ce niveau, dissociée ; le pigment, très abondant dans la région, s'est disséminé dans son intérieur, précédant les cellules morbides, etc. Nous en avons remarqué plusieurs exemples déjà rapportés dans le tome I.

En ce qui concerne l'envahissement du nerf optique, le lecteur se rappellera la distinction que nous avons faite entre les diverses variétés de gliomes.

Les uns gagnent le nerf en se propageant à son tissu propre, le long et aux dépens des filets nerveux ; ce sont des gliomes du type nerveux, neuro-gliomes, neuro-épithéliomes ; les autres se propagent le

long de la gaine du nerf optique : ce sont des sarcomes rétiniens, développés aux dépens des éléments du feuillet moyen situés dans la rétine (angio-sarcomes).

Lorsque les néoplasmes intra-oculaires envahissent la gaine du nerf optique, le nerf est respecté, et au milieu du néoplasme qui l'entoure, il est atrophié; c'est là un point sur lequel a insisté Wintersteiner [1] en ce qui concerne le gliome de la rétine; nous l'avons également remarqué au

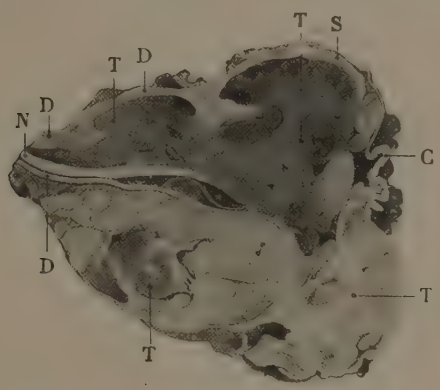

Fig. 86. — Leuco-sarcome de la choroïde. Coupe médiane antéro-postérieure.
T, T, tumeur; — C, vestige de la cornée; — S, sclérotique; — D, D, D, gaine durale soulevée par le néoplasme infiltré entre elle et le nerf optique; — N, nerf optique.

sujet du sarcome choroïdien. La figure ci-dessus (fig. 86) montre un bel exemple de l'atrophie du nerf optique entouré par un néoplasme propagé hors de l'œil par les gaines du nerf.

Le malade auquel se rapporte cette figure est celui que représente la figure 1 de la planche IV; il a été opéré par le professeur Badal à la Clinique ophtalmologique, et l'examen histologique, pratiqué par Sabrazès, a montré qu'il s'agissait d'un leuco-sarcome à tendance alvéolaire.

La coupe du néoplasme (fig. 86) montre nettement comment la néoplasie a traversé les enveloppes pour envahir l'orbite; elle y a pénétré par deux voies différentes : en avant et en bas elle a défoncé l'œil au niveau de la région ciliaire; en arrière, à la partie postérieure, elle s'est engagée

[1] Wintersteiner, *Das Neuro-Epithelioma Retinæ*, 1897, p. 49 et suiv.

dans les gaines du nerf optique en soulevant fortement la gaine durale, qui est séparée du cordon nerveux par une gaine néoplasique de 1 centimètre d'épaisseur.

Le nerf optique est atrophié.

Telles sont les particularités les plus intéressantes que nous avons remarquées au sujet de la propagation dans l'orbite des tumeurs intra-oculaires. Ce que nous pourrions ajouter ne diffère pas de ce qui a été constaté par les autres auteurs qui se sont occupés de la question.

Fuchs[1] a insisté sur le rôle que jouent les vaisseaux et le pigment mélanique dans la propagation du néoplasme. Nous avons fait les mêmes constatations et nous avons, comme lui, remarqué que quelquefois les nids de cellules ainsi émigrées dans la sclérotique peuvent se circonscrire, devenir volumineux et former de véritables tumeurs intra-scléroticales (fig. 80, p. 387).

Comme Fuchs, encore, nous pourrions insister ici sur le rôle des veines qui servent le plus souvent de voies de propagation aux cellules sarcomateuses. Ce sont surtout les veines ciliaires antérieures, les vasa vorticosa et les veines du plexus de Leber.

La description qui a été donnée par Fuchs concorde d'ailleurs avec tout ce qui a été décrit depuis. Dans les obs. II, III, V, VI, XX, XXV, XXVIII, XXXI, XXXIX de Putiata Kerschbaumer[2], on trouve des détails intéressants à ce sujet.

Wintersteiner a longuement décrit les modifications que subit la paroi du globe oculaire dans l'évolution du gliome. Il insiste sur ce fait qu'il se produit toujours une ectasie générale de la sclérotique avant l'apparition des staphylomes, surtout fréquents au point de passage des vaisseaux et des nerfs. En ce qui concerne le nerf optique, le même auteur considère l'atrophie de ce nerf comme précédant toujours son envahissement par le néoplasme ; il signale même, dans ce cas, une nécrose très étendue du nerf optique, consécutive à la compression que le néoplasme voisin peut faire subir au tronc nerveux, et à l'occlusion des vaisseaux nourriciers.

[1] Fuchs, *Das Sarcom des Uvealtractus*. Wien, 1882, p. 182 et suiv.
[2] Putiata Kerschbaumer, *Das Sarkom des Auges*. Wiesbaden, 1900

Panas et Rochon-Duvigneaud[1] se sont occupés de l'envahissement du nerf optique et remarquent, en pareil cas, deux variétés de propagation : dans la première, le nerf est atrophié et la gaine envahie ; dans le second, la gaine est normale et le nerf transformé par le néoplasme. C'est en effet ainsi que la chose se présente, et dans le tome I de cet ouvrage nous nous sommes expliqué à ce sujet. Les particularités qui caractérisent l'envahissement du nerf tiennent vraisemblablement à la nature même du néoplasme.

Lorsque le nerf est en dégénérescence néoplasique, il s'agit d'une tumeur gliomateuse proprement dite ; quand la gaine est seule envahie, elle l'est par une tumeur sarcomateuse, née dans les éléments du feuillet moyen, aux dépens de l'une quelconque des enveloppes du nerf, qui est alors détruit par atrophie.

Parmi les particularités que cette étude anatomique met en relief, il faut signaler la distension progressive totale et la déchirure partielle de la sclérotique, la dissémination du pigment mélanique dans les interstices des lames fibreuses, et surtout l'envahissement des gaines vasculaires par les éléments néoplasiques.

Cette diffusion des cellules morbides le long des vaisseaux est d'une importance capitale, non seulement au point de vue anatomique, mais encore au point de vue chirurgical. En pareil cas, le chirurgien croyant enlever tout le mal, en se contentant d'extirper l'œil, laisse, en dehors de la capsule de Tenon, des vaisseaux aux gaines proliférantes et portant dans leur pourtour les germes morbides préparant la pullulation orbitaire. A proprement parler, après une pareille intervention, *absolument incomplète*, la tumeur ne récidive pas, elle continue de se développer. L'opérateur en a laissé une partie.

Les sarcomes se propagent souvent au loin, à distance, par la voie sanguine, à cause des cellules morbides introduites dans la circulation ; contre cette généralisation, malheureusement très commune, aucune intervention n'est possible ; aussi ne parlons-nous pas ici de ces cellules

[1] Panas et Rochon-Duvigneaud, *Recherches anatomiques et cliniques sur le glaucome et les néoplasmes intra-oculaires*. Paris, 1898, p. 410 et suiv.

migratrices, véritables embolies, se fixant, au hasard de la circulation, dans les petits vaisseaux des os, du foie ou du poumon ; nous ne parlons que des cellules sortant de l'œil en profitant de la perforation faite à la coque oculaire par les vaisseaux, et en se glissant le long de la paroi externe de ces derniers. Ces cellules, qui n'appartiennent pas au torrent circulatoire, vont directement infecter l'orbite et sont la cause des généralisations locales.

Ce sont surtout les sarcomes choroïdiens qui se propagent de la sorte, mais il est au moins probable que les gliomes peuvent sortir de l'œil de la même façon. Il nous paraît bon, cependant, de faire remarquer que nous n'avons pu avec netteté suivre un pareil processus sur les gliomes que nous avons étudiés ; le gliome infiltre les parois de l'œil en se glissant dans les interstices de la sclérotique ; bien vite aussi, il gagne l'orbite et il y est déjà, alors qu'on le croit encore cantonné dans le globe de l'œil.

Ces données ont une grande importance pratique ; elles montrent que, même dans la première période de leur évolution, les tumeurs malignes intra-oculaires peuvent envahir l'orbite et que, par conséquent, l'énucléation dans la capsule de Tenon risque fort d'être illusoire.

Sans doute, il ne faut rien exagérer : lorsque la tumeur est encore jeune, circonscrite, l'énucléation peut suffire ; mais lorsqu'elle entraîne des phénomènes d'hypertension même légers, lorsqu'elle marche vite, il ne faut pas hésiter à pratiquer l'opération que nous décrivons plus loin sous le nom d'*exentération sous-conjonctivale* (p. 532) ; à plus forte raison, lorsqu'il y a un glaucome très accusé, lorsque la tumeur remplit l'œil, est-il nécessaire de pratiquer cette exentération de l'orbite.

Ces vérités, qui paraîtront à quelques-uns presque trop élémentaires, sont méconnues du plus grand nombre ; presque tous les praticiens font uniquement l'énucléation dans les cas de tumeur maligne intra-oculaire, même lorsque l'œil est depuis longtemps glaucomateux, même lorsqu'il est staphylomateux, la coque étant détruite plus qu'à moitié sous la poussée du néoplasme. Beaucoup de récidives ont été la conséquence de cette parcimonie opératoire.

Arrivons maintenant aux tumeurs primitives de l'orbite.

2° Tumeurs primitives de l'orbite

Elles sont nombreuses, fréquentes, et leur division doit être ainsi établie :

I. Leuco-sarcome.

a) *Sarcomes développés aux dépens des cellules conjonctives :*

1° Fibro-sarcome ;
2° Sarcome à cellules fusiformes, fuso-cellulaire : à petites cellules, globo-cellulaire ;
3° Névrome plexiforme.

b) *Sarcomes développés aux dépens des cellules endothéliales* (angio-sarcome de Kolaczeck) :

1° Hémangio-sarcome . . . . . { sarcome télangiectasique ; sarcome plexiforme, cylindrome ;
2° Lymphangio-sarcome. . . . . sarcome alvéolaire.

c) *Sarcomes mixtes :*

1° Sarcome muqueux ;
2° Chondro-sarcome ;
3° Myo-sarcome ;
4° Glio-sarcome.

II. Mélano-sarcome.

On remarquera que, dans cette étude des tumeurs primitives de l'orbite, aucune place n'est faite aux tumeurs épithéliales. C'est que, en effet, les tumeurs de cette espèce ne peuvent venir que de la glande lacrymale, de la conjonctive ou des paupières, et les néoplasmes de ces parties de l'appareil de la vision sont étudiés dans des chapitres distincts. On trouve bien dans la littérature des cas de tumeurs orbitaires, décrites sous la rubrique « Épithéliome de l'orbite » : tous ces cas, parmi lesquels nous citerons celui de Work Dood [1], sont primitivement

[1] H. Work Dood, Epithelioma de l'orbite. *Ophthalmological Society Transactions*, vol. XXII, 1902.

développés hors de l'orbite. Il ne peut y avoir de discussion qu'en ce qui concerne les épithéliomes ou carcinomes de la glande lacrymale principale; ceux-là, bien rares d'ailleurs, sont orbitaires. Le lecteur trouvera leur histoire dans le livre VIII de notre ouvrage.

I. — Leuco-sarcome

a) Sarcomes développés aux dépens des cellules conjonctives.

1° **Fibro-sarcome.** — Au point de vue anatomique, comme d'ailleurs au point de vue clinique, il est bien difficile de séparer les fibro-sarcomes des autres tumeurs sarcomateuses ; des fibro-sarcomes aux sarcomes à cellules fusiformes, et de ceux-ci aux sarcomes à cellules rondes, il n'y a évidemment que des transitions atténuées ; le fibro-sarcome doit s'entendre d'une tumeur qui renferme un nombre important de fibres conjontives adultes, et c'est en lui gardant cette signification que nous passerons en revue les faits les plus curieux et les plus précis qui ont été publiés.

O'Ferral[1] a fait connaître une observation qui, malgré un examen histologique incomplet, paraît appartenir à cette variété de néoplasmes ; il s'agissait d'une tumeur très volumineuse, développée dans les parties supérieures de l'orbite ; entre le sourcil et le globe de l'œil déplacé existait une tumeur irrégulière, un peu élastique, d'une consistance uniforme, indolente à la pression et que le doigt pouvait suivre à une certaine distance dans l'intérieur de l'orbite. La tumeur fut extirpée sans intéresser le globe ; il y eut amélioration de la vision avec retour de l'œil à sa situation normale. Un an après il n'y avait pas de récidive.

L'examen macroscopique démontra que la tumeur était irrégulièrement ovalaire, aplatie supérieurement et lobulée dans le reste de son étendue ; elle criait sous le scalpel et montrait une coupe blanchâtre et comme perlée ; l'auteur ajoute qu'au microscope elle offrait les carac-

[1] O'Ferral, Recherches sur le diagnostic et le traitement des tumeurs de l'orbite *Dublin Hospital Gaz.*, vol. II, pp. 161-241, et *Annales d'oculistique*, 1848, 1er semestre.

tères d'une tumeur maligne; nous croyons qu'il est impossible de préciser exactement la nature de cette tumeur, mais il est certain que les éléments fibreux prédominaient, et la terminaison heureuse du cas s'accorde bien avec le diagnostic fibro-sarcome.

Un des faits les plus anciens est celui que Sichel[1] a publié sous le titre de tumeur fibreuse cloisonnée très volumineuse de l'orbite droit, ayant déplacé et atrophié le globe. Extirpation de celui-ci et de la tumeur. Guérison. Il s'agit d'une tumeur développée, en une dizaine d'années, dans la partie supéro-interne de l'orbite, et ayant chassé le globe en bas et en dedans. L'examen histologique démontra qu'elle était formée par une trame de fibres lamineuses entre lesquelles se trouvaient beaucoup de matière amorphe, finement granuleuse, et de noyaux fibro-plastiques. Il y avait, à l'intérieur, plusieurs loges, dont la plus grande contenait un liquide séreux transparent et les autres une matière gélatineuse. En certains endroits le tissu de la production morbide avait la dureté du cartilage. Il s'agissait, en somme, d'un fibro-sarcome kystique tel qu'il a été décrit par Virchow. L'extirpation large qui fut faite de ce néoplasme amena la guérison.

Il en fut de même dans le cas de Lawson[2] concernant une tumeur fibroïde de l'orbite, qui, enlevée une première fois, récidiva dans le maxillaire supérieur et ne guérit qu'après l'extirpation de cet os; il s'agissait d'une tumeur fibro-plastique. Hirschberg, Fano, Vinke, ont rapporté des cas analogues; celui de Bauemler est remarquable en ce que la tumeur, qui emplissait tout l'orbite, adhérait à la partie postérieure de l'œil et pénétrait, fait très exceptionnel, d'arrière en avant dans la cavité oculaire.

Rappelons ici que nous avons observé en 1891, avec le professeur Badal, un cas de fibro-sarcome kystique du fond de l'orbite que M. Badal put complètement extirper en conservant l'œil et en guérissant définitivement son malade; l'histoire de cette tumeur, entourée d'une collection liquide enkystée, a été rapportée plus haut (p. 166).

[1] Sichel, Tumeur fibreuse cloisonnée très volumineuse de l'orbite droit. *Annales d'oculistique*, 1865, p. 60.

[2] G. Lawson, *Ophl. Hospit. Reports*, vol. VI, 3e partie, 206-208.

Elliot[1], Snellen[2], Wilson[3], Kalt[4], White[5], Teillais[6], Pischel[7] ont publié des faits de fibro-sarcome qui méritent d'être retenus. Le cas de Snellen était remarquable parce qu'il s'agissait de sarcomes symétriques des deux orbites situés en dehors et en haut, contenant des foyers de dégénérescence et des cellules géantes; celui de Kalt concernait une jeune fille de 16 ans qui présenta, au début, sur la portion supéro-interne de la conjonctive bulbaire, une plaque jaune rougeâtre s'étendant jusqu'au fornix supérieur. Peu à peu l'infiltration gagna l'orbite tout en paraissant s'éteindre au point de départ. L'exentération du contenu orbitaire montra que le muscle droit externe était entouré par une épaisse enveloppe de tissu fibreux, très dur, s'étendant jusqu'à son extrémité postérieure et gagnant latéralement le droit supérieur et la glande lacrymale.

Histologiquement, on constatait que la masse principale était constituée par des cellules rondes et fusiformes et des vaisseaux à parois adultes et embryonnaires. Pour ceux qui admettent l'origine infectieuse du sarcome, il est important de signaler que le point de départ a été le tissu sous-conjonctival, si exposé aux infections de tout genre.

Le fait de Pischel était remarquable par la consistance dure de la tumeur, qui fit d'abord penser à un enchondrome; cette tumeur paraissait naître du périoste recouvrant la surface orbitaire du maxillaire supérieur.

Il serait très intéressant de pouvoir exactement déterminer le point d'origine de ces fibro-sarcomes orbitaires; nous dirons, avec Berlin, que nous savons très peu de chose à ce sujet; le tissu cellulo-graisseux de l'orbite peut être incriminé, mais plus souvent il s'agit de la capsule de Tenon, de l'épisclère, ou du périoste de l'orbite; la gaine

[1] Elliot, Un cas de fibro-sarcome de l'orbite. *The Lancet*, 26 nov. 1893.

[2] Snellen (junior), Quelques cas de tumeurs rares de l'orbite. *Société néerlandaise d'opht.*, 13 déc. 1896, in *Annales d'oculistique*, 1897.

[3] Wilson, Fibro-sarcome de l'orbite. *Trans. Americ. ophth. Society*, Hartford, 1898, t. VIII, p. 291-294.

[4] Kalt, Fibro-sarcome de l'orbite, *Société française d'ophtalm.*, mai 1895.

[5] White, Tumeurs orbitaires et oculaires. *Association med. Americ.*, juin 1893.

[6] Teillais, Sarcome de l'orbite. *Société française d'ophtalmol.*, 1897.

[7] Pischel, Un cas de tumeur de l'orbite. *Société des médecins allemands de San-Francisco*, 1er février 1898.

aponévrotique qui enveloppe la glande lacrymale est peut-être aussi souvent le siège initial de l'affection.

2° **Sarcomes à cellules jeunes, à petites cellules, globo-cellulaires.** — Ce sont les tumeurs sarcomateuses les plus fréquentes ; elles sont remarquables par leur malignité, particulièrement chez les enfants, où l'on en a observé un assez grand nombre d'exemples.

Au point de vue histologique, elles affectent le type classique du sarcome à cellules rondes, pullulant avec rapidité ; il en est qui présentent aussi un certain nombre d'éléments fusiformes les rattachant au type fuso-cellulaire ; on comprend qu'il existe à ce sujet des variations très nombreuses, mais ce groupe de sarcomes à cellules jeunes a pour caractéristique la rapidité de son évolution, la malignité de ses allures et son pronostic défavorable.

Nous l'étudierons d'abord chez l'enfant, où il a été fréquemment observé. Sans prétendre étaler ici une bibliographie complète, et d'ailleurs inutile, nous signalerons les cas qui permettent le mieux de saisir la physionomie de cette variété de cancers orbitaires.

Nous citerons en premier lieu le cas de Noyes[1], concernant une tumeur maligne observée chez un jeune garçon de 7 ans. Le néoplasme se développa au bout de quinze jours et se manifesta par les symptômes suivants : décoloration des paupières et des parties voisines de l'œil, procidence du globe immobile, cornée leucomateuse, injection de la conjonctive, fortement chémotique et faisant saillie entre les deux paupières. Enucléation. On découvrit une désorganisation du corps vitré et un cristallin ratatiné. Mort quatre mois après.

Norris[2] a observé, chez un enfant de 4 mois, une tumeur qui, enlevée deux fois, récidiva malgré l'application énergique du cautère actuel.

Carmalt[3] a également étudié un sarcome orbitaire sur un enfant de 10 ans, chez lequel il avait enlevé une petite tumeur de la paupière

[1] Noyes, Tumeur intra-orbitaire à développement rapide. *Transactions of the American ophthalmol. Society*, 1879, et *Annales d'oculistique*, 1880.

[2] Norris, Deux cas de tumeurs de l'orbite. *New York med. Journal*, 26 juillet 1884.

[3] Carmalt, Sarcome de l'orbite chez un enfant. *Americ. ophthal. Society*, juillet 1885, in *Revue générale d'opht.*, 1886, p. 44.

supérieure ; bientôt il y eut récidive, et six semaines après on constata que la tumeur s'étendait dans l'orbite et qu'il était impossible (?) de l'enlever complètement. On renonça à l'opération. L'enfant mourut plus tard et on reconnut un sarcome à évolution rapide.

Hirschberg et Birnbacher[1] ont, de même, observé un cas de sarcome orbitaire malin, à développement rapide, que nous pouvons ainsi résumer :

Un enfant de 8 ans montre, depuis 2 semaines, de l'exophtalmie à gauche. Fente palpébrale rétrécie, strabisme en dedans, très prononcé. Œil dirigé en avant (10 millimètres) et en bas ; chémosis. Tumeur molle, derrière le globe, repoussant la paupière supérieure du côté temporal. Fonctions visuelles normales. Ni fièvre ni douleur. Au bout de 8 jours, exophtalmie augmentée. Ponction exploratrice, puis le lendemain blépharorraphie (ulcération cornéenne). Une semaine plus tard, en décembre 1884, extirpation de l'orbite par V. Bergmann. Déjà à la fin de mars 1885 s'était produite une récidive et, en avril, la tumeur était saillante. En mai, elle avait acquis le volume d'une tête d'enfant. Des tumeurs métastatiques avaient envahi le crâne et le sacrum. Mort en juillet. L'enfant était aveugle depuis 2 semaines.

Il s'agit d'un sarcome parvicellulaire de l'orbite (œil et nerf sans rapport avec le néoplasme enlevé par V. Bergmann). Ce dernier, gros comme une noix, adhérait au bulbe en haut et en dehors par un tissu cellulaire lâche. En dehors, en haut et en arrière de la masse sarcomateuse, existait un nodule ovalaire de la grosseur d'une fève (glande lacrymale avec traînées de cellules rondes entre les acini bien conservés).

Viennent ici quatre cas de J.-B. Lawford[2] qui méritent d'être consignés.

Obs. 1. — Enfant de 4 ans ; la tumeur, développée sans douleur à la partie supérieure de l'orbite, dure et légèrement mobile, fut enlevée 2 ans après l'apparition de l'exophtalmos ; elle reparut un an après, fut énucléée de nouveau ; récidiva encore à plusieurs reprises et chaque fois extraite, de manière que, dans l'espace de 2 ans, l'enfant fut soumis à six tentatives opératoires. A la troisième, le globe oculaire fut enlevé. L'examen histologique démontra qu'il s'agissait d'un fibro-sarcome.

Obs. 2. — Enfant de 10 ans. On sentait la tumeur, de la grosseur d'une noix et de consistance ferme, élastique, dans l'angle supéro-interne de l'orbite. D'abord, on fit l'extraction de la tumeur seule, et, après récidive au bout de 3 mois, on eut recours à l'exentération de l'orbite. Pas de rechute 1 an et demi après. Diagnostic anatomique : sarcome à cellules rondes.

[1] Hirschberg et Birnbacher, Un cas de sarcome orbitaire malin à développement rapide. *Centralbl. f. prakt. Augenh.*, mars 1886.

[2] J.-B. Lawford, Quatre cas de sarcome orbitaire chez des enfants. *Royal London Opht. Hospital Reports*, vol. XII, part 1, January 1888, pp. 43-50.

Obs. 3. — Enfant de 2 ans. Un mois après une chute sur le front, une tumeur irrégulièrement lobulée se montra sous la paupière inférieure. Exentération de l'orbite. La tumeur n'avait pas récidivé 9 mois plus tard. Elle était formée par un sarcome non pigmenté, développé dans le tissu cellulaire et n'était pas entourée d'une capsule.

Obs. 4. — Enfant de 10 ans. Tumeur lobulée, de consistance ferme, dans la région de la glande lacrymale. Exentération de l'orbite. Un mois après, récidive dans la fosse temporale. L'enfant en mourut. Même diagnostic anatomique que pour le cas précédent.

Snell[1] a également observé la croissance rapide d'un sarcome chez un enfant de 4 ans, dont les deux orbites furent remplis dans l'espace de 2 ou 3 mois. Les yeux, d'abord intacts, furent détruits par compression ; les ganglions préauriculaires et cervicaux s'engorgèrent. A l'autopsie, on rencontra dans le crâne quatre néoformations, deux symétriques près de la suture coronale et deux autres siégeant sur les bosses pariétales droite et gauche. Dans chaque fosse temporale, il existait aussi une tumeur et les deux orbites étaient remplis par le néoplasme. Il s'agissait d'un sarcome à petites cellules.

Beaumont[2] a rapporté un fait de sarcome à cellules rondes qui rappelle le fibro-sarcome de Kalt ; il s'agit d'un enfant de 10 ans, chez lequel le néoplasme commença aussi par le sac conjonctival pour gagner peu à peu les parties profondes ; deux fois la tumeur récidiva et la mort survint malgré l'exentération complète de l'orbite. Citons encore le cas d'Hartridge[3] concernant une jeune fille de 12 ans, atteinte d'un sarcome à cellules fusiformes ; malgré une extirpation très complète, 6 mois après la récidive était évidente.

A tous ces faits nous devons ajouter ici une observation personnelle, que nous avons attentivement recueillie.

Obs. (personnelle). — *Sarcome embryonnaire de l'orbite chez un enfant.* — Alphonse B..., âgé de 4 ans, est amené à la consultation de l'hôpital des Enfants le 8 octobre 1895, et son père nous raconte ce qui suit : L'enfant, né vigoureux, bien nourri au sein par sa mère pendant dix-huit mois, n'a jamais présenté d'affections générales autres que quelques troubles assez légers occasionnés par la dentition.

[1] Snell, Sarcome de l'orbite. Ablation. Récidive avec extension au crâne. *Rec. d'Ophl.*, p. 53, 1898.

[2] Beaumont, Sarcome de l'orbite. *Annales d'ocul.*, t. CXV, p. 315, 1896.

[3] Hartridge, Orbital Tumours. *The ophthalmic Review*, décembre 1899.

A l'âge de 18 mois, sa mère, en lui laissant tomber du bouillon très chaud sur la tête, provoque une brûlure intense de tout le crâne et du côté gauche de la face. Les paupières et la joue de ce côté furent longtemps tuméfiées, et le cuir chevelu suppura pendant près de deux ans.

La guérison de la brûlure était encore incomplète lorsque l'oreille gauche commença à suppurer ; l'oreille droite suppura également, mais moins longtemps. Du côté des oreilles tout était fini depuis quatre mois. l'enfant était bien portant, vif et vigoureux ; mais, il y a deux mois, en jouant avec des enfants de son âge, il fit, paraît-il, plusieurs chutes sur la tête et sur la face, et c'est par ces chutes que le père explique le gonflement de la paupière qui survint au commencement de septembre.

Dans l'espace d'une semaine, les progrès du mal furent très considérables ; l'œil se ferma pour ne plus s'ouvrir, et la tuméfaction, ne cessant de s'accroître, en arriva très rapidement au volume qu'elle atteint aujourd'hui.

État actuel. — L'état général du sujet est excellent, l'appétit parfait, les forces bien conservées ; sur la tête se voit la large cicatrice consécutive à la brûlure ; les oreilles, dont la longue suppuration devait nous préoccuper, ont été examinées par un otologiste très compétent qui a constaté de légères cicatrices sur les tympans, indiquant des perforations guéries, laissant la membrane dans un état compatible avec une bonne audition.

L'œil droit est normal ; les fosses nasales, le pharynx bien libres ; aucune tuméfaction dans la région sous-maxillaire ou parotidienne, aucun ganglion engorgé, tout le processus morbide est concentré dans la région orbitaire gauche qui mérite toute notre attention.

La figure suivante (fig. 87) montre bien l'aspect général de la lésion. La saillie égale le volume d'une grosse pomme ; elle remplit absolument la base de l'orbite ; en son milieu, on voit la marge de la paupière avec les cils intacts; dans la partie supérieure, la tumeur est recouverte par la peau tendue, luisante, vascularisée, un peu bleuâtre; dans le segment inférieur, par la conjonctive du cul-de-sac repoussé en avant, en quelque sorte décollé de la face postérieure de la paupière. Il semble qu'une masse morbide, née en arrière du cul-de-sac conjonctival, s'est introduite entre la conjonctive et la peau ; qu'elle a dédoublé la paupière, en faisant en avant une saillie aussi considérable que le permet le tissu extensible de ce voile membraneux.

Le doigt permet de suivre dans toute ses parties le pourtour de l'orbite, et il paraît bien certain que cette portion du squelette n'est pour rien dans le processus.

La paupière inférieure est intacte.

L'œil gauche est lui même normal, mais fortement repoussé en bas et caché par la paupière inférieure qui le protège ; il n'est pas repoussé en avant, fait capital au point de vue du siège du néoplasme, mais directement en bas, comme par une force appliquée à la partie supérieure de son équateur.

Il ne nous est pas possible, étant donné l'âge de l'enfant, de savoir quel degré d'acuité possède cet œil ; les réflexes lumineux en sont absents, ce qui permet de supposer une insensibilité fonctionnelle absolue de la rétine ; nous n'avons pu pratiquer un examen ophtalmoscopique complet, car l'écartement des paupières était très douloureux, et il nous a paru inutile de prolonger l'examen. D'ailleurs, les milieux transparents de l'œil sont intacts, et il est bien évident que cet organe est étranger au processus morbide.

La consistance du néoplasme est molle, d'une mollesse régulière, rappelant la fausse

fluctuation, mais sans fluctuation véritable ; il n'y a pas d'œdème au niveau de la peau de la paupière, pas plus que dans les parties voisines ; la conjonctive, distendue, est enflammée, velvétique, recouverte d'une sécrétion puro-muqueuse qu'explique bien son contact intempestif et prolongé avec l'air extérieur et les linges souillés qui servaient au pansement avant l'entrée du petit malade à l'hôpital.

Cette tumeur n'est pas pulsatile ; on n'y constate ni bruit de souffle, ni frémissement d'aucune sorte ; la palpation ne révèle rien autre que sa consistance très molle ; la pression à son niveau montre sa complète irréductibilité ; d'ailleurs, les attouchements n'y sont pas douloureux, et il n'y a aucune douleur spontanée.

Nous avons pensé qu'un signe important pour le diagnostic serait fourni par l'examen

Fig. 87. — Sarcome à petites cellules chez un enfant.

de la température locale. Cette température est exactement de 36°, alors que la partie symétrique du côté opposé est de 34°,1, prise dans les mêmes conditions et avec le même thermomètre spécial.

Dans ces conditions, et après cet examen symptomatologique, quel devait être notre diagnostic ?

Tout d'abord, un point paraissait facile à résoudre, celui du siège de l'affection : il était évident que le mal s'était développé, en premier lieu, surtout du côté de la voûte de l'orbite, au-dessus de l'œil, et la meilleure preuve en était dans la situation même du globe oculaire, caché sous la paupière inférieure et aplati contre le rebord orbitaire inférieur. Une affection, née dans les parties profondes de l'orbite, aurait repoussé l'œil en avant ; une affection du nerf optique, directement dans ce sens ; une affection du squelette, plus ou moins obliquement ; mais, dans tous les cas, il y aurait eu de l'exophtalmie.

Il convenait donc de localiser le mal dans les parties situées immédiatement au-dessus de l'œil, tissu cellulaire, muscle droit supérieur et élévateur de la paupière, périoste de l'orbite. La glande lacrymale devait être immédiatement écartée, toujours à cause de la situation de l'œil, qui aurait été, dans ce cas, repoussé en dedans et en bas, et non directement en bas.

Le périoste de l'orbite aussi nous a paru indemne, parce que le bord orbitaire supérieur était parfaitement net et saillant comme d'habitude ; une inflammation chronique, un néoplasme développé dans le squelette ou dans son revêtement immédiat auraient certainement entraîné des désordres de ce côté. Dans la périostite chronique, si bien décrite par Sichel, on rencontre d'ailleurs toujours des douleurs sourdes, des céphalées, du gonflement et de la rougeur des paupières. Enfin, les muscles, par la nature même de leur tissu, devaient être écartés, et il ne restait plus que le tissu cellulaire de l'orbite qui fut passible de nous fournir une explication satisfaisante.

Mais de quelle nature était la tuméfaction ou la tumeur ainsi délimitée ? Ici, le diagnostic devenait très difficile. Notre petit malade avait longtemps présenté des suppurations spontanées des deux oreilles, et, de même, il aurait pu se produire chez lui une collection purulente, froide, chronique, un abcès froid enkysté dans la région orbitaire, ayant pour cause une petite ostéite cachée, survenue après un des traumatismes signalés dans les antécédents, ou bien encore une lésion tuberculeuse spontanément développée à ce niveau.

Nous avons éliminé cette hypothèse en nous appuyant sur le défaut de fluctuation vraie, l'absence d'œdème de la peau, l'intégrité de l'état général et l'évolution du mal, qui n'était pas celle d'un abcès froid.

Un certain nombre d'autres affections orbitaires se présentaient alors à l'esprit ; les kystes dermoïdes, les tumeurs vasculaires, les encéphalocèles ou méningocèles. Toutes devaient être aussitôt rejetées ; les kystes dermoïdes, parce que ce sont des tumeurs congénitales, beaucoup moins grosses habituellement, accompagnées d'un défaut de développement de l'appareil de la vision ; les tumeurs vasculaires, parce qu'elles sont réductibles, animées par un bruit de souffle, soulevées par des battements, entourées par des dilatations vasculaires souvent énormes ; les encéphalocèles ou méningocèles, parce qu'elles siègent en dedans et en bas, et qu'elles sont toujours aperçues dès la naissance.

Dès lors, il ne restait plus que l'hypothèse d'une tumeur maligne développée dans le tissu cellulaire de l'orbite. Cette hypothèse avait tout en sa faveur : elle expliquait la consistance molle de la tumeur, la régularité de son aspect, sa marche uniformément progressive ; un seul point pouvait rendre hésitant, c'était l'évolution vraiment très prompte du néoplasme. Il est tout à fait exceptionnel de voir, en un mois et demi, une tumeur maligne atteindre ce volume excessif. Mais la question a été définitivement tranchée en faveur du néoplasme par l'étude de la température locale. C'est là un signe majeur sur lequel Verneuil et ses élèves ont insisté ; la température des tumeurs malignes est toujours beaucoup plus élevée que celle des tissus normaux.

D'ailleurs, avant d'intervenir, une ponction exploratrice a été faite ; elle n'a ramené que du sang, et l'existence d'un néoplasme malin, qui ne pouvait être qu'un sarcome, était ainsi confirmée.

En pareille occurrence, il ne me restait plus qu'à débarrasser mon petit malade au plus tôt de son affection, et de l'en débarrasser par le moyen le plus radical possible, qui, dans l'espèce, est l'exentération de l'orbite.

Cette exentération a été pratiquée à l'hôpital des Enfants le 14 octobre 1896, sous le chloroforme, avec la plus extrême facilité.

Une incision a été faite partant du grand angle de l'œil et longeant l'orbite en haut, jusqu'au quart externe de la paupière ; cette incision a été du premier coup poussée jusqu'au rebord orbitaire ; d'autre part, la paupière inférieure étant réclinée, une incision, faite le long du cul-de-sac inférieur, a entamé toutes les parties molles du rebord orbitaire, de telle sorte que le périoste de l'orbite a été ainsi incisé en haut, en dedans et en bas, sur le pourtour de la cavité ; avec le détache-tendon, j'ai décortiqué le périoste orbitaire dans toute l'étendue de l'entonnoir jusqu'au sommet ; arrivé en bas, un coup de ciseaux a détaché le pédicule du contenu orbitaire, et pendant qu'un aide exercé tamponnait le fond de la cavité, j'ai fait basculer tout le contenu de façon à amener en avant le pédicule et à luxer en quelque sorte le contenu orbitaire, qui ne tenait plus que par une petite partie du périoste externe, décortiqué à son tour en terminant.

Nous avons constaté que toute la peau de la paupière n'était que distendue par le néoplasme ; que nulle part elle ne lui adhérait, et nous avons pu la conserver et remettre à sa place primitive ce voile membraneux, aminci, mais capable encore de cacher l'énorme trou fait dans le visage de notre petit malade.

Description de la pièce. — Le nerf optique est intact dans toute son étendue. L'œil, avec tous ses muscles, est complètement isolé de la tumeur ; au-dessus d'elle, il est également facile de reconnaître le muscle élévateur de la paupière, ce qui nous permet de localiser le début du néoplasme entre ce muscle releveur et le périoste de la voûte de l'orbite.

La glande lacrymale est normale et absolument en dehors de la néoplasie.

La masse morbide est assez régulièrement arrondie, son tissu est blanchâtre, assez compact, sans lacunes, sans cavités kystiques, sans foyers hémorragiques autres que ceux déterminés par les ponctions exploratrices pratiquées avant l'intervention. La tumeur se prolonge du côté du sommet de l'orbite, mais elle n'envahit pas le crâne et ne dépasse pas le foramen opticum, ce qui a permis son extirpation complète.

Le volume de la masse morbide est celui d'une pomme de moyenne grosseur.

Examen histologique. — L'étude microscopique, qui ne mérite pas d'ailleurs de longs développements, démontre la nature sarcomateuse de cette tumeur. Elle est formée d'un tissu embryonnaire jeune, dans lequel les cellules sont remarquables par le volume de leurs noyaux et leur processus kariokynétique très évident, particulièrement sur les préparations à la thionine.

Au milieu des cellules embryonnaires, tassées les unes contre les autres, on distingue un certain nombre de cellules fusiformes. Les vaisseaux y sont particulièrement peu nombreux.

Deux semaines après l'intervention, la récidive eut lieu, et en moins de huit jours l'orbite fut rempli par un bourgeon fongueux, sanieux et mollasse.

Sur les conseils de notre ami, le professeur Piéchaud, nous avons tenté de débarrasser encore notre petit malade, et nous avons de nouveau exentéré l'orbite en faisant suivre notre ablation d'une cautérisation aussi hardie que possible au thermocautère. Cette seconde tentative a été aussi infructueuse que la première. Le néoplasme a bientôt repris sa marche, les parois osseuses de l'orbite ont été envahies, puis l'os frontal ; un noyau distinct s'est développé à distance sur l'os pariétal du côté opposé, et le petit

malade a succombé, le 8 février, aux progrès de la généralisation et à des lésions encéphaliques.

L'*autopsie* a montré la présence d'un abcès dans l'intérieur du lobe frontal gauche repoussé par la masse de la tumeur, qui avait de bonne heure défoncé la voûte orbitaire. Le corps du sphénoïde était entièrement envahi par le néoplasme, qui s'était aussi généralisé dans le pariétal du côté opposé. Les ganglions étaient tous intacts. Les poumons et tous les viscères abdominaux étaient sains.

Polignani[1] a rapporté un cas très intéressant de sarcome de l'orbite chez un nouveau-né (fig. 88). Le néoplasme envahissait l'antre d'Hig-

FIG. 88. — Fibro-sarcome kystique de l'orbite chez un nouveau-né (Polignani).

more et, avec raison, fut considéré comme inopérable. L'examen histologique démontra qu'il s'agissait d'un fibro-sarcome kystique.

Augusto Severi[2] a, tout dernièrement encore, rapporté un fait analogue, dans lequel la tumeur était composée de cellules sarcomateuses, rondes et fusiformes, comme dans celui de Polignani ; ce cas, très grave, échappant à toute tentative chirurgicale, se termina par la mort.

[1] LUIGI POLIGNANI, *Fibro-sarcoma cistico dell' orbita*. Napoli, 1901.

[2] AUGUSTO SEVERI, Sarcoma dell' orbita in un neonato. *Annali di ottalmologia*, t. XXXI, 1902.

Ni dans le cas de Polignani, ni dans celui de Severi, il n'y avait de ganglions engorgés. Les examens anatomiques qui ont été faits n'ont pas permis de reconnaître dans quelle partie de l'orbite le néoplasme s'était primitivement développé. L'œil n'avait été envahi que secondairement, et il faut incriminer d'une façon générale les parties molles rétro-bulbaires.

Dans cette étude des sarcomes orbitaires chez l'enfant, nous n'avons en vue que les cas de sarcomes orbitaires primitifs ; il est bien évident que les tumeurs orbitaires consécutives à la propagation d'une tumeur intra-oculaire, gliome ou leuco-sarcome, peuvent revêtir les caractères du sarcome orbitaire. C'est le cas pour une intéressante observation de Valude[1] et pour beaucoup d'autres dont l'histoire est faite dans le premier volume de notre ouvrage.

Parmi les sarcomes à cellules rondes dont nous venons de parler, il est certain que beaucoup ont une origine imprécise ou du moins mal indiquée par les observateurs. Nous les prenons dans les recueils périodiques tels qu'ils y sont consignés ; mais nous ne doutons pas qu'un grand nombre d'entre eux se sont développés dans les endothéliums des vaisseaux et mériteraient, par conséquent, d'être placés dans le paragraphe où nous étudions les tumeurs endothéliales (p. 410).

Chez l'adulte, les sarcomes à cellules rondes qu'on a décrits sont souvent des ostéo-sarcomes sous-périostiques, c'est-à-dire que la tumeur s'est primitivement développée dans le squelette de la région.

Nous en avons observé plusieurs exemples que nous ne rapporterons pas ici *in extenso,* car ils n'offrent rien de bien particulier. L'un concerne une femme de 50 ans, qui présentait un ostéo-sarcome de la voûte de l'orbite et de la paroi antérieure du front. Cette malade fut opérée de bonne heure, au moment où la tumeur était encore manifestement sous-périostique ; dans l'orbite il fut possible d'enlever, avec le détache-tendon et la rugine, une tumeur aplatie, large et longue comme toute la paroi supérieure, et de même sur le front il existait entre le périoste et l'os comme un gâteau néoplasique. L'exa-

[1] Valude, Trois cas de tumeur orbitaire chez l'enfant de moins d'une année. *Société française d'ophtalmologie*, 1898.

men histologique montra qu'il s'agissait d'un sarcome globo-cellulaire. Cette tumeur, développée aux dépens du squelette, récidiva très vite, comme il fallait s'y attendre, et emporta la malade. La figure 1 de la planche V se rapporte à un malade atteint d'un ostéo-sarcome de l'orbite, opéré par le professeur Badal; il s'agissait d'un jeune sujet chez lequel la récidive fut rapide.

Nous avons souvenance de plusieurs faits de ce genre; l'ostéo-sarcome des parois orbitaires est assez commun et, par sa gravité, qui le met au-dessus de toutes les ressources de la thérapeutique, il mérite d'être bien connu.

Cette variété d'ostéo-sarcome peut exceptionnellement être secondaire, c'est-à-dire résulter de la généralisation d'un ostéo-sarcome d'une autre partie du corps. Nous en avons recueilli un fait digne d'être retenu (fig. 89).

Fig. 89. — Ostéo-sarcome de l'orbite et du crâne, récidive d'un ostéo-sarcome du fémur.

Obs. (personnelle). — *Sarcome périostique secondaire de l'orbite et du crâne; récidive d'un ostéo-sarcome du fémur.* — Un homme, âgé de 25 ans, entre à l'hôpital,

Saint-André pour des tumeurs de l'orbite et du crâne, dont le développement a commencé environ un an après une désarticulation de la cuisse pour un ostéosarcome qui siégeait au-dessus du genou; les néoplasmes crâniens et orbitaires sont assez éloignés l'un de l'autre pour former deux tumeurs bien distinctes; celle du crâne est remarquable par son volume très considérable; celle de l'orbite présente ceci de particulier, qu'elle paraît s'être développée également sur toute la paroi interne de l'orbite, c'est-à-dire à la fois sur les quatre faces.

Le néoplasme a ainsi complètement rempli la cavité orbitaire et chassé l'œil au dehors, ainsi que le représente la figure 89. Au début de l'exophtalmie, l'œil avait conservé ses fonctions, mais bientôt la cornée, que la paupière ne recouvrait plus, s'opacifia complètement.

Le malade quitta l'hôpital dans cet état et vraisemblablement ne tarda pas à succomber.

Les sarcomes de l'adulte peuvent être à cellules rondes sans s'être développés primitivement dans le squelette, mais c'est tout à fait exceptionnel et il est incontestable qu'un fait majeur domine, d'une part, l'histoire des sarcomes à cellules fusiformes et des fibro-sarcomes, et, d'autre part, celle des sarcomes à cellules rondes, c'est que les premiers ont été presque tous observés chez les adultes et les seconds très souvent chez les enfants.

3° **Névrome plexiforme**. — Le névrome plexiforme, dont nous ferons l'histoire complète à propos des *tumeurs de la paupière*, où il se présente beaucoup plus fréquemment que dans l'orbite, n'a été observé dans cette cavité que très rarement, notamment par Billroth [1], Marchand [2], Bruns [3] et Sachsalber [4]. La constitution de la tumeur est exactement la même dans tous les cas; la description qu'en a faite Billroth peut être donnée comme type ; nous la reproduisons ici.

« La section des cordons présente une structure écailleuse concentrique ; on peut même, par places, séparer des membranes. Le centre des cordons apparaissait comme un point blanc ou comme un point jaunâtre. Quelques cordons semblaient se terminer en massue, mais se continuaient par un fin filament qu'on reconnaissait au microscope pour être un nerf très

[1] Billroth, Beiträge zur Geschwulstlehre, *Langenbeck's Archiv*, 11, § 232.
[2] Marchand, Das plexiforme Neurom. *Virchow's Archiv*, Bd. LXX, 1877.
[3] Bruns, Ueber das Rankenneurom. *Beitr. z. klin. Chirurgie*, B. VIII.
[4] Adolf Sachsalber, Ueber das Rankenneurom der Orbita mit sekundären Buphtalmos. *Beiträge zur Augenheilkunde*, 1897.

fin. Les cordons eux-mêmes se composaient de tissu conjonctif dur, assez riche en noyaux. »

Tout ne se borne pas toujours à ces altérations anatomiques ; dans le cas de Billroth et celui de Bruns, il y avait prolifération de l'os voisin sous forme d'épaississement, de production d'ostéophytes ; dans celui de Bruns, il y avait régression de l'os avec une usure partielle du toit orbitaire ; on trouvera dans l'ouvrage de de Wecker (t. IV, p. 852) l'observation complète de Bruns, remarquable précisément par la régression de la paroi orbitaire qui permit d'apercevoir, après avoir enlevé la tumeur, une surface d'un coloris foncé, pulsatile, de l'étendue de la pointe du petit doigt.

Outre ces cas de névrome plexiforme orbitaire, il faut noter que dans certains névromes de la paupière on a constaté des prolongements orbitaires (V. *Paupières*, livre IX).

Enfin, il faut rapprocher de ces faits le cas que rapporte Houel dans son mémoire sur le névrome. Chez un sujet dont il a pratiqué l'autopsie, il constate que la troisième paire nerveuse, dans sa portion oculaire, à droite comme à gauche, présente plusieurs petites tumeurs ; le ganglion ophtalmique est très volumineux, les filets ciliaires sont le siège de plusieurs petits renflements ; il en est de même pour la quatrième paire ; dans le domaine de la cinquième paire, les rameaux nasal et frontal offrent également de nombreux névromes. Lebert, faisant un rapport sur ce mémoire, note que, dans un cas de ce genre, Mahu et Payen (de Brest) ont signalé de pareils névromes orbitaires.

Etudions maintenant les sarcomes endothéliaux de l'orbite.

b) Sarcomes endothéliaux.

Nous n'aurons qu'à suivre pour faire l'histoire exacte de cette variété de néoplasmes les remarquables travaux que le professeur Van Duyse[1] leur a consacré dans les *Archives d'ophtalmologie*, et nous serons heu-

[1] Van Duyse, Contribution à l'étude des endothéliomes de l'orbite. *Arch. d'ophtal.*, 1895, p. 613, 664.

reux de lui emprunter les nombreuses figures dont il a illustré sa magistrale description, à laquelle nous n'aurons presque rien à ajouter.

Il faut considérer comme synonymes et équivalentes les expressions *endothéliome* et *angio-sarcome*. Le mot endothéliome, créé par Golgi, a été accepté par Von Velitz[1], Hildebrandt[2], Rosthorn[3], Paltauf[4], tandis que d'autres adoptent la dénomination d'angio-sarcome, choisie et défendue par Kolaczek[5], qui désignait par là toutes les tumeurs dont l'origine réside dans les vaisseaux, qu'il s'agisse de vaisseaux lymphatiques ou de vaisseaux sanguins.

Cette dénomination indique bien la formation des tumeurs aux dépens des endothèles des canaux lymphatiques et des canaux sanguins ; elle a même l'avantage, en lui attribuant le sens compréhensif que lui a donné Von Hippel, de s'appliquer aux endothéliomes interfasciculaires, qui se développent, en somme, au niveau des fentes lymphatiques. Il y a, au point de vue des endotheliomes, une analogie évidente entre les espaces interstitiels, les vaisseaux lymphatiques et les capillaires sanguins ; il existe, dans ces trois domaines, des rapports physiologiques intimes et chez eux les variations de l'endothèle sont purement quantitatives.

Ainsi compris, le champ des sarcomes endothéliaux devient très vaste et l'on pourrait soutenir qu'il englobe la presque totalité des tumeurs orbitaires.

En effet, lorsque la prolifération endothéliale interfibrillaire est discrète, la tumeur se présente sous l'aspect d'un fibrome ; les endothéliomes de ce genre répondent aux *fibromes récidivants* de Paget et de Volkmann.

Dans la plupart des cas, au contraire, les endothèles proliférés constituent la dominante de la structure histologique. Ils forment entre les fibres

[1] Von Velitz, Lymphangiosarcom des Eierstokes. *Zeitschrift f. Geburtshülfe*, t. XVIII.

[2] Hildebrandt, Ueber das tubuläre Angiosarcom oder Endotheliom des Knochens. *Deutsche Zeit. f. Chirurg.*, t. XXXI, p 263, 1891.

[3] Rosthorn, Endothelioma Ovarii. *Arch. f. Gynäk.*, t. XLI, 1892.

[4] Paltauf, Ueber Geschwülste der Glandula carotica. *Ziegler's Beiträge*, t. XI, p. 260, 1892.

[5] Kolaczek, Ueber das Angiosarkom. *Deutsche Zeitschrift f. Chirurgie*, Bd. IX, p. 16, und Bd. XIII. p. 1.

du tissu conjonctif, des amas, et, sur les coupes, ceux-ci représentent des traînées, des alvéoles (fig. 90 et 91), des cylindres dans lesquels le tissu endothélial offre les degrés de développement les plus variables. Ainsi l'endothéliome peut être pauvre en cellules endothéliales et riche en stroma ou, au contraire, le stroma passe au second plan et le tissu con-

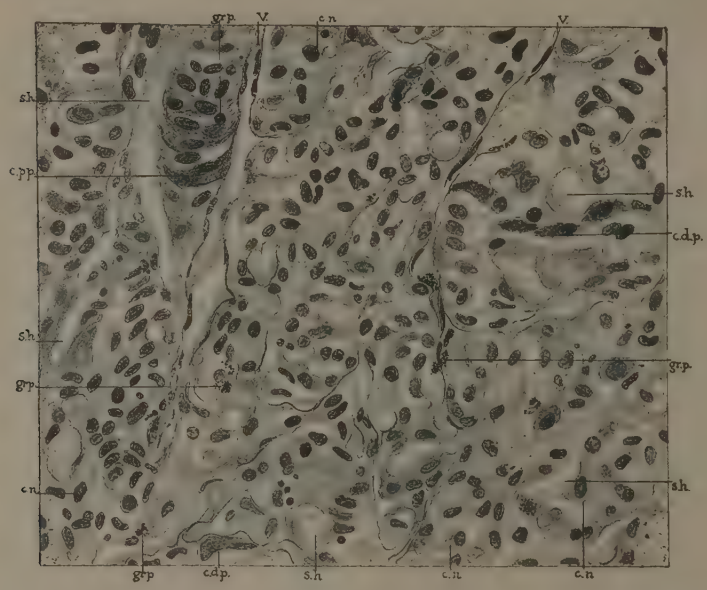

FIG. 90. — Sarcome périthélial de l'orbite. Aspect alvéolaire (VAN DUYSE).

n, cellules néoplasiques ; — *cpp*, cellules proximales pigmentées ; — *cdp*, cellules distales pigmentées ; — *grp*, grains pigmentaires ; — *sh*, substance hyaline ; — *vv*, vaisseaux.

jonctif est en quelque sorte dissocié par la prolifération ; au milieu de ce tissu conjonctif préexistant et dissocié, on trouve de larges cylindres, des excroissances en bouteille, en massue, des alvéoles pleines de cellules jeunes en abondante prolifération. Mais, dans presque tous les cas, on rencontre ceci de remarquable, que les limites entre les masses cellulaires néoplasiques et le tissu conjonctif sont *très nettes*.

C'est ainsi qu'on obtient les figures ci-jointes, empruntées à Van Duyse, dans lesquelles on reconnaîtra les tumeurs qu'on a décrites sous les noms de *cylindrome*, de *sarcome carcinomateux* (fig. 93), de *sarcome*

alvéolaire, toutes formations qui sont, à n'en pas douter, des variétés d'endothéliomes.

Si nous passons ici en revue les principales appellations choisies pour

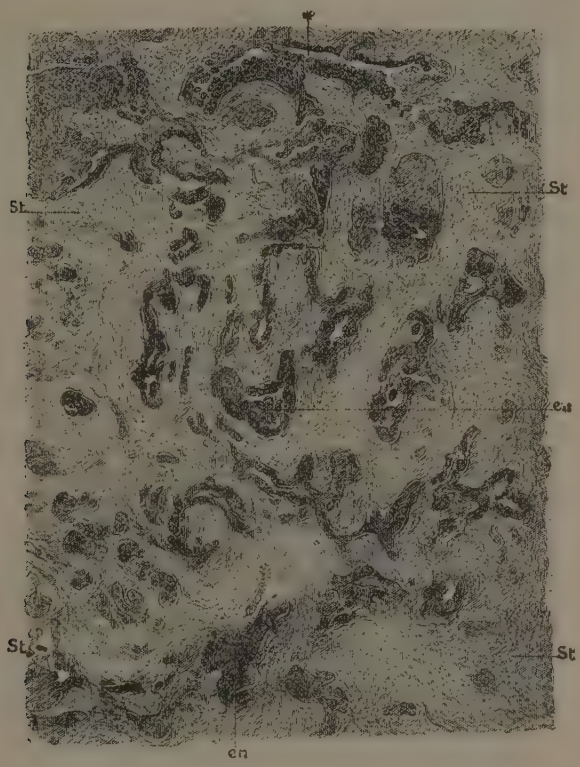

FIG. 91. — Néoplasme primitif. Zone alvéolaire, aspect squirrheux (VAN DUYSE).

Alvéoles et tubes remplis de cellules endothéliales néoplasiques ; — *en*, au sein des amas endothéliaux, développés dans les fentes lymphatiques, nombreux indices de la lumière endo-lymphatique primitive, notamment en *. Le stroma connectif est dense et très développé.

caractériser les tumeurs de l'orbite, nous rencontrerons les termes suivants : cancroïde avec dégénérescence hyaline (Koster), myxo-sarcome plexiforme (Czerny), sarcome carcinomatode (Sattler), angio-sarcome plexiforme (Etwetzky), cylindrome (Recklinghausen), angio-sarcome (Kolaczek) ; nous verrons que toutes ces appellations peuvent se confondre dans la dernière.

Le mot *cancroïde* (Koster) est un terme à rejeter, puisqu'il se rapporte



FIG. 92. — Détails d'un alvéole de la zone squirrheuse (VAN DUYSE).
Pas de modifications hyalogènes des endothèles. Lumière centrale dans l'amas endothélial.

d'habitude à des tumeurs épithéliales; le nom de *sarcome plexiforme*, qui

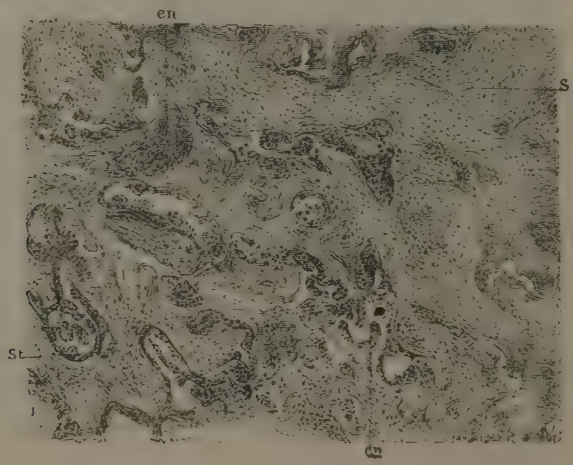

FIG. 93. — Néoplasme primitif. Aspect adeno-carcinomateux (VAN DUYSE).
en, éléments néoplasiques endothéliaux disposés en des alvéoles irréguliers. La prolifération pariétale des espaces lymphatiques dilatés est irrégulièrement répartie ; — *st*, tissu connectif fibrillaire du stroma ; — sarcomatode en *s*. La substance fondamentale est pauvre en vaisseaux.

convient à quelques angio-sarcomes ne fait qu'indiquer une disposition propre à quelques-uns d'entre eux, à cause de la distribution du système

vasculaire sanguin ou lymphatique ; le terme *sarcome carcinomateux* contient une association irrégulière de mots qui ne doivent pas être accouplés, l'expression carcinome devant être réservée, comme celle de cancroïde, à des tumeurs épithéliales ; mais il est bien certain que les préparations histologiques, comme celles que représente la figure 93, appellent cette dénomination, à laquelle il faut préférer celle de sarcome alvéolaire; le *myxo-sarcome* est également une variété de sarcome endothélial ; il correspond à l'endothéliome hyalogène de Klebs.

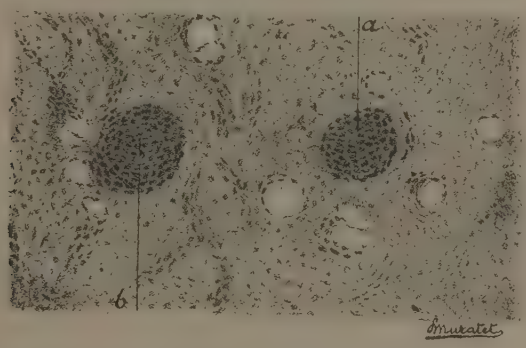

FIG. 94. — Sarcome endothélial de l'orbite affectant la forme du cylindrome.
a, *b*, colonnes endothéliales cylindromateuses.

C'est surtout l'endothéliome hyalogène qu'on a décrit sous la rubrique de *cylindrome ;* ce cylindrome a son origine certaine dans les territoires sanguins et lymphatiques et résulte, à n'en pas douter, de la prolifération endothéliale, en colonnes assez régulieres, des cellules tapissant la paroi externe de ces vaisseaux (perithéliomes d'Hildebrandt) ; la propriété la plus frappante des cylindromes résulte dans la présence de masses hyalines, de tubes, de traînées anastomosées produisant, dans les stades avancés, des figures très compliquées (fig. 91, 94). Le cylindrome n'est donc qu'un endothéliome avec formations hyalines ; ces formations hyalines sont d'une très grande importance ; les endothèles se gonflent, deviennent vitreux, se chargent de petits grains réfringents, si bien que les deux caractères principaux de cette dégénérescence hyaline sont l'homogénéité et la réfringence ; au point de vue chimique, Drienen a

fait remarquer, en 1892, la présence du glycogène, ce qui expliquerait la grande malignité du néoplasme (Brault).

Nous en avons assez dit pour que le lecteur soit éclairé sur l'anatomie pathologique de l'endothéliome orbitaire et sur les rapports étroits, l'identité même, qui existe entre le cylindrome, le sarcome alvéolaire, le sarcome carcinomateux et les sarcomes endothéliaux.

Les cas de sarcomes endothéliaux de l'orbite, bien étudiés, ne sont pas encore nombreux. Il paraît certain qu'un grand nombre de tumeurs, dont nous avons parlé sous la rubrique fibro-sarcome ou sarcomes à cellules rondes, sont des endothéliomes; mais, en somme, nous ne pouvons l'affirmer et nous n'avons le droit de considérer comme tels que les cas où l'examen histologique a été démonstratif.

Nous donnerons ici, à titre de spécimen et pour préciser notre description, quelques faits très intéressants de cette variété de tumeurs malignes.

Obs. de Van Duyse. — 1er *cas*. — Il concerne une malade de 56 ans, présentant

Fig. 95. — Tumeur de la région de la glande lacrymale gauche (Van Duyse).

une tumeur dure, résistante, de la région de la glande lacrymale gauche. Une opération fut suivie de récidive; 18 mois après, la tumeur s'ulcéra, le ganglion pré-auriculaire

s'engorgea et la malade mourut, comateuse et hémiplégique. L'autopsie montra qu'il

Fig. 96. — Tumeur de la région de la glande lacrymale (récidive) (Van Duyse).

s'agissait d'une tumeur orbitaire ayant débuté dans la région de la glande lacrymale

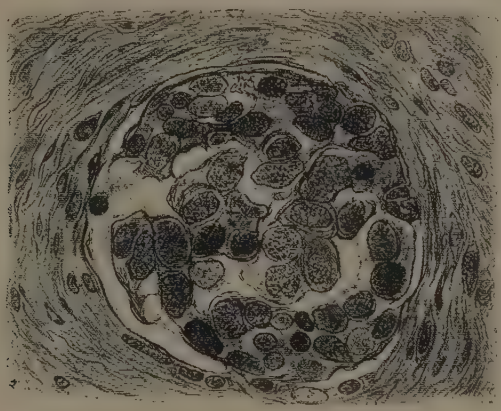

Fig. 97. — Prolifération et métamorphose hyaline dans une alvéole de la zone squirrheuse (Van Duyse).

Alvéole délimitée par le tissu fondamental fibreux, à substance claire « hyaline » accumulée à la partie supérieure de l'alvéole entre le stroma et l'amas endothélial.

après sa récidive il y eut envahissement de l'orbite, du squelette, et pénétration dans

le crâne. Les figures représentent les divers aspects histologiques ; on y voit que la structure est dans l'une alvéolaire, dans l'autre tubuleuse.

La figure 97 montre la prolifération et la métamorphose hyaline dans une alvéole de la zone squirrheuse ; la figure 98 montre la prolifération endothéliale au pourtour d'un capillaire, aux dépens des endothèles, des espaces lymphatiques périvasculaires.

Au total, il s'agit d'une multiplication inégale de l'endothélium lymphatique et de l'accumulation de la matière hyaline, d'origine cellulaire, dans les cavités arrondies ou tubuleuses ; le stroma de la tumeur est fibrillaire, connectif (aspect dominant), fibreux, fasciculé, myxomatode, fuso-cellulaire, sarcomatode. L'aspect sarcomateux était surtout évident dans la tumeur métastatique cérébrale.

2e *cas.* — Homme de 57 ans, exophtalmie, œil droit repoussé en avant et en dehors. Papillite de stase, au bout de six mois, intolérables douleurs, glaucome, progrès de

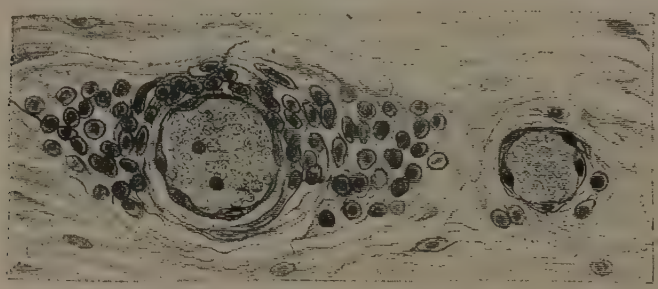

Fig. 98. — Tumeur primitive. Tissu connectif de l'orbite formant capsule au néoplasme (Van Duyse).

Prolifération endothéliale au pourtour d'un capillaire (endothèle des espaces lymphatiques péri-vasculaires).

l'exophtalmie, tumeur bosselée, dure au toucher, se sent à travers les paupières supérieure et inférieure et surtout au niveau du grand angle de l'œil ; ablation de la tumeur avec l'œil ; la paroi interne de l'orbite était déjà envahie ; récidive. Mort 7 mois après l'intervention chirurgicale.

La genèse de la tumeur se déduit de l'aspect des préparations ; on assiste à la naissance d'amas cellulaires encore minimes dans la lumière des capillaires sanguins aisément reconnaissables à la présence des hématies ; dans le tissu conjonctif apparaissent des alvéoles chargées de cellules endothéliales, alvéoles encore distantes les unes des autres. On note ainsi le passage de capillaires sanguins normaux en des traînées ou tubes, nettement circonscrits, aboutissant à la formation d'amas de cellules néoplasiques (fig. 98).

Ailleurs s'opère une transformation muqueuse de la substance fondamentale ; dans les amas volumineux de cellules apparaissent des espaces clairs, fenêtres endothéliales, irrégulièrement arrondies, ovalaires, autour desquelles les cellules endothéliales prennent une disposition en palissade d'éléments cubiques ou cylindriques ; la naissance de ces espaces clairs semble se faire par la transformation hyaline du tissu conjonctif entourant les capillaires enclavés dans la pullulation endothéliale.

3e *cas*. — Enfant de 12 ans, chez lequel une blessure de la cornée avait entraîné la perte de l'œil devenu buphtalme et douloureux ; on énucléa, et l'examen histologique montra, derrière le globe, un petit noyau sarcomateux, qui invita l'opérateur à faire une opération plus complète, l'exentération de l'orbite ; six mois après il n'y avait pas de récidive.

L'examen histologique fit voir qu'il s'agissait d'un endothéliome tubuleux ou alvéolaire. La partie constituante, essentielle de la tumeur est représentée par des éléments cellulaires, séparés par un réseau de capillaires dans les mailles desquelles ils se sont multipliés.

Le stroma, très peu abondant, semble se réduire aux capillaires plus ou moins modifiés et à quelques tractus de tissu connectif fibrillaire peu fournis et plus ou moins hyalins.

La tumeur était née dans l'entonnoir orbitaire, au niveau des vaisseaux ciliaires postérieurs, sans connexion avec la sclérotique ou le nerf optique.

Van Duyse n'est sans doute pas le seul auteur qui ait étudié l'endothéliome orbitaire, mais il est presque le seul qui l'ait décrit. Nous ne trouvons qu'une observation de Valude[1], dans laquelle il existait une partie gliomateuse intra-oculaire et une partie endothéliale dans l'orbite ; la partie orbitaire avait la structure du cylindrome ; et enfin une observation de Coppez concernant une tumeur, du volume d'une noisette, enlevée sur une jeune fille de 22 ans. Quatre semaines plus tard, la tumeur récidivait dans l'orbite et dans la paupière supérieure. L'étude histologique démontra à Coppez que la tumeur était constituée par un cylindrome ou endothéliome hyalogène.

Il est probable que dans l'avenir les observations de ce genre se multiplieront.

Parmi les endothéliomes de l'orbite, nous devons signaler ici l'intéressante observation recueillie par Aubineau, de Brest, concernant une tumeur développée dans le muscle droit externe. (Société d'ophtal. de Paris, 1902.)

Cette tumeur, représentée sur la figure 99, intéressait en partie le tendon, en partie le muscle lui-même, ainsi que la dissection faite pour l'extirper le démontra. Cette extirpation fut facile et complète, mais l'on ne sait rien du résultat définitif, car le malade disparut après le succès opératoire.

L'examen histologique, attentivement pratiqué par Aubineau, démontra que la tumeur s'était développée aux dépens du tissu conjonctif des

[1] Valude, Trois cas de tumeur orbitaire chez l'enfant. *Société française d'ophtalmologie*, 1898.

faisceaux musculaires; elle était composée de lobules dont la structure était celle du carcinome réticulé, ou d'un sarcome à cellules épithélioïdes ; c'est l'interprétation à laquelle s'arrête Aubineau, qui range par conséquent sa tumeur parmi les endothéliomes, ce qui nous paraît, après avoir lu *in extenso* la description histologique qu'il a donnée de son cas, la conclusion la plus conforme aux faits.

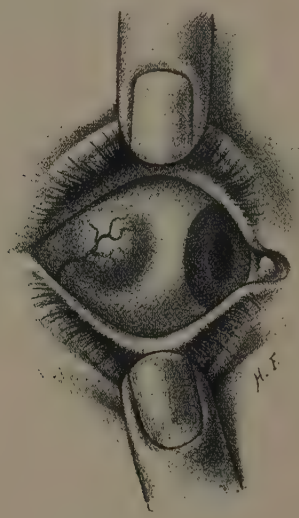

Fig. 99. — Sarcome endothélial développé dans le muscle droit externe (Aubineau).

Nous arrivons maintenant à l'étude des sarcomes mixtes de l'orbite, c'est-à-dire des sarcomes dans lesquels il coexiste, avec les éléments cellulaires dérivés du tissu conjonctif, des éléments nés aux dépens d'un autre tissu, quel que soit le feuillet d'où provienne ce dernier tissu.

c) *Sarcomes mixtes.*

Nous n'avons pas un grand nombre de faits à placer sous les yeux du lecteur, et ce paragraphe doit se limiter à l'étude du myxo-sarcome, du chondro-sarcome, du myo-sarcome et du glio-sarcome.

1° **Myxo-sarcome.** — Les cas de sarcome présentant des foyers de ramollissement ne sont pas rares ; il l'est beaucoup plus de constater la coexistence du tissu muqueux et du tissu conjonctif embryonnaire ou adulte ; lorsque le tissu muqueux coexiste avec les éléments conjonctifs il y a tumeur mixte, du moins pour les auteurs qui admettent les lois de la spécificité cellulaire, qui, dans l'espèce, nous paraissent justes.

Berlin[1] rapporte 9 cas de myxo-sarcomes de l'orbite, en y comprenant une ancienne observation de Lebert décrite comme cancer gélatineux avec fongus médullaire ; nous n'avons à y ajouter que le fait de Norris[2] ; sur ces 10 cas, 4 concernent des enfants au-dessous de 10 ans, 3 se rapportent à des sujets de 20 à 30 ans ; un malade avait 55 ans ; un autre, 67 ans. Au sujet du siège, on constate que 2 fois la tumeur était en haut et en dehors, 1 fois en dehors, 1 fois en haut et en dedans, 1 fois en dedans et en arrière, 1 fois en bas, c'est-à-dire qu'elle occupe indifféremment telle ou telle partie de l'orbite. Le cas de Norris, opéré deux fois, récidiva, de même Letulle[3], Horner[4] et Novak[5] constatèrent des récidives rapides ; dans ces deux derniers cas, il y eut extension de la tumeur dans le crâne. Dans ces faits l'examen histologique n'a pas été également complet ; dans ceux de Manfredi[6], de Valérani[7], de Recklinghausen[8], de Horner et de Landsberg le tissu muqueux est nettement décrit ; dans le cas de Recklinghausen, il existait dans la papille une tumeur absolument semblable à l'extrémité du nerf optique, et il est bien spécifié qu'il n'y avait aucune relation directe entre cette tumeur et la tumeur orbitaire ; dans le cas de Manfredi, il ne paraît pas très certain que la tumeur ne soit pas née dans le nerf optique, qui est, comme on sait, fréquemment le siège du myxo-sarcome.

2° **Chondro-sarcome.** — Cette tumeur est très rare dans l'orbite, et

[1] Berlin, *Handbuch v. Græfe Sæmisch*, 1880.
[2] Norris, Deux cas de tumeurs de l'orbite. *New York Journal*, 26 juillet 1884.
[3] Letulle, *Société anatomique*, Paris, 1877, p. 200.
[4] Horner, *Klin. Monatsbl. f. Augenheilk.*, Bd. VIII, p. 25, 1871.
[5] Novak, *Wiener med. Press.*, 1877, n° 55.
[6] Manfredi, *Annali di ottalmologia*, III, f. 1, n° 3, 1875.
[7] Valérani, *Annali di ottalmologia*, p. 175, 1874.
[8] Recklinghausen, *Arch. f. Ophthalmol.*, X, 2, p. 55, 1864.

les classiques sont très sceptiques au sujet de ce genre d'affection ; de Wecker[1] estime qu'on a fait, à leur sujet, des confusions avec les autres néoplasmes, et avant lui Berlin[2], s'appuyant sur l'autorité de Virchow, rejette les observations de Mackenzie[3] et d'Anderson[4] parce qu'elles manquent d'examen histologique, examen bien nécessaire, évidemment, en pareil cas. Un fait de Fano[5] nous paraît démonstratif, et avec Chauvel nous croyons qu'il faut le ranger parmi les tumeurs mixtes chondromateuses ; il s'agissait d'une tumeur indolente, arrondie, très dure, sans connexion avec les parois de l'orbite, si bien que, pendant l'opération, elle tomba d'elle-même sur la joue. L'examen anatomique montra qu'elle était formée d'une série de lamelles emboîtées et revêtues à la périphérie d'une couche blanc grisâtre, montrant au microscope une substance amorphe, des fibres entre-croisées en divers sens et des corpuscules cartilagineux.

Un cas récent de Fromaget[6] est également très net ; il s'agit d'une jeune fille de 20 ans qui présentait depuis 7 ou 8 ans une exophtalmie très marquée en bas et en dehors. L'acuité égalait 2/3 ; la tumeur fut extirpée par le cul-de-sac supérieur, après section de la commissure externe. L'examen histologique, pratiqué au laboratoire des cliniques de la Faculté de Bordeaux, a montré qu'il s'agissait d'un fibro-chondrome. Nous pouvons affirmer nous-même le diagnostic, car nous avons examiné les préparations ; elles étaient composées de cellules cartilagineuses avec d'assez nombreux îlots de cellules conjonctives jeunes. L'origine du néoplasme était dans les parties molles de l'orbite.

Nous devons encore mentionner ici une observation récente de Paul[7],

[1] De Wecker, *Traité complet d'ophtalmologie*, t. IV, p. 853.

[2] Berlin, *Handbuch Græfe Sæmisch*, Bd. VI, p. 703.

[3] Mackenzie, *Traité pratique des maladies de l'œil*, t. I, p. 484, obs. 291.

[4] Anderson, in Mackenzie, t. I, p. 482, obs. 289.

[5] Fano, Tumeur ostéo-fibro-cartilagineuse de l'orbite. Extirpation. Guérison rapide. *Union médicale*, 1859, t. III, p. 537.

[6] Fromaget, Fibro-chondrome de l'orbite. Extirpation par le cul-de-sac supérieur avec conservation de l'œil et de la vision. *Société de médecine et de chirurgie de Bordeaux*, 14 mars 1902.

[7] Paul, Deux néoplasmes rares de l'orbite. *Institution médicale de Liverpool*, 20 février 1902.

dans laquelle la structure de la tumeur était celle d'un chondrome mou.

3° **Myo-sarcome de l'orbite.** — Nous citerons cette variété de tumeur comme une véritable rareté; en nous en rapportant à la littérature nous trouvons quatre cas de rhabdomyomes appartenant à Bayer[1], Zenker[2], Jennings[3] et Bocchi[4] et un cas de leiomyome appartenant à Lodato[5].

Le cas de Bayer, bien examiné au point de vue microscopique, a été observé chez un garçonnet de 3 ans. La tumeur avait à peu près la grosseur d'une prune et siégeait entre le globe et le fond de l'orbite. La masse principale se composait de fibres musculaires minces, striées transversalement, néoformées, qui, à en juger d'après les dessins, sont disposées très régulièrement en tractus. On y retrouve toutes les formes décrites, depuis les cellules fusiformes délicates, non striées, jusqu'aux fibres embryonnaires à striation accusée; Bayer mentionne aussi la fibrillation longitudinale fréquente et explique la pathogénie de la tumeur par la théorie de Cohnheim sur l'ectopie des germes embryonnaires.

Ce fait a été étudié par l'auteur dans un travail d'ensemble sur le rhabdomyome qui a été observé un assez grand nombre de fois dans le sein et le testicule.

L'observation de Zenker, analogue à celle de Bayer, a été longuement rapportée par l'auteur dans les *Archives de Virchow*. Elle concerne un enfant de 7 ans, chez lequel on avait exentéré l'orbite en laissant un peu de tissu au niveau du trou optique; la tumeur récidiva et il se produisit un néoplasme gros comme le poing, remplissant et débordant l'orbite. Ce néoplasme fut extirpé ainsi que les paupières; sur la coupe la totalité du néoplasme apparaît composée de tubercules s'applatissant mutuellement, nombreux, séparés par un tissu rougeâtre, finement ponctué. L'étude histologique fit reconnaître les détails suivants : « La masse

[1] Bayer, *Nord. med. Ark.*, Bd. XIV, n° 19. Stockholm, 1882.

[2] Conrad Zenker, Un cas de rhabdomyosarcome de l'orbite. *Arch. de Virchow*, t. CXX, fasc. 3, 1890.

[3] Jennings, Rhabdomyome congénital de l'orbite. *American journal of ophthalmology*, juillet 1895.

[4] Bocchi, Fibromioma dell'orbita. *Archivio di ottalmologia*, ann. V, 1897, p. 59.

[5] Lodato, Fibromioma dell'orbita. *Archivio di ottalmologia*, ann. IV, vol. IV.-sept., oct. 1896.

principale des éléments figurés se compose de nombreuses cellules en fuseau, ayant un éclat mat particulier, je pourrais presque dire musculaire, et présentant par endroits une fibrillation longitudinale très marquée, leur noyau est très beau et ovale avec nucléole. La grandeur de ces cellules est variable; tantôt elles sont courtes et massives avec des extrémités émoussées, tantôt elles sont très délicates et ont la forme d'un fil fin et pointu avec un renflement nucléé et fusiforme; tantôt elles sont terminées en massue avec des extrémités arrondies.

« Sur beaucoup de ces cellules on voit, à côté de la fibrillation longitudinale, une striation transversale, plus ou moins marquée, occupant tantôt toute la cellule, tantôt seulement les extrémités, ou bien la région nucléaire, ou bien les bords des deux côtés, on la voit très bien, même avec un faible grossissement. Les formes cylindriques sont plus caractéristiques : ce sont tantôt des fragments courts et assez épais, tantôt des fibres fines et allongées avec noyau latéral. Rarement l'épaisseur de ces fibres atteint le 1/3 d'un muscle strié normal, la plupart n'en ont que le 1/10e et toutes, sur la presque totalité de leur étendue, présentent une striation transversale.

« Je voudrais mentionner quelques formations comme celles que Virchow a vues dans une tumeur kystique de l'ovaire, et Heschl dans le cas de myosarcome du testicule de Rokitansky : des fibres environnées d'une fine gaine tubulaire, comme cela était visible sur une de ces fibres, sur laquelle la gaine était déchirée de telle sorte que la fibre rompue en deux parties faisait saillie hors de la gaine. La striation transversale n'est pas toujours distincte, surtout sur les cellules fusiformes mentionnées en premier lieu; souvent même, avec les plus forts grossissements, on ne voit que des traces de cette striation. Quand la striation ne se voit que par places, c'est, en règle générale, la région du noyau qui est la plus favorisée; cependant il y a aussi des fibres dont une seule extrémité est située transversalement. »

L'auteur signale en outre, autant sur les coupes que sur les préparations par dissociation, de nombreuses cellules d'aspect très divers, fusiformes, rondes, étoilées, noyaux libres. Les cellules sont souvent remplies de gouttelettes de graisse. Il signale encore des cellules tantôt

arrondies, tantôt ovales, renfermant dans leur intérieur une ou plusieurs sphérules très réfringentes, avec un éclat hyalin mat.

Quelques-uns de ces éléments, analogues aux houppes musculaires de Kolliker, présentaient une striation transversale partielle et une fibrillation longitudinale.

Le malade de Jennings, âgé de 14 mois, avait une tumeur solide, mais mobile au-dessous de l'œil droit, près du sac lacrymal et au niveau du bord de l'orbite. La tumeur fut enlevée, et l'examen microscopique montra une matrice de tissu conjonctif avec des faisceaux entrelacés de fibres musculaires striées qui formaient la plus grande partie de la tumeur. Les fibres musculaires avaient un tiers de la grandeur des fibres musculaires normales, avec un nombre considérable de noyaux.

Le tissu conjonctif était lui-même rempli de noyaux libres et de cellules rondes; les vaisseaux, peu nombreux, avaient des parois épaissies. Bocchi a décrit un quatrième cas de fibro-myome à fibres musculaires striées.

Obs. de Bocchi. — Il s'agissait d'une femme de 35 ans, présentant dans l'orbite droit une tumeur de consistance fibreuse, à surface lisse, un peu irrégulièrement arrondie et bien enkystée, sans adhérences, ni avec l'arcade orbitaire, ni avec la conjonctive. Le globe de l'œil est repoussé en avant, en dehors et en bas. L'acuité visuelle est normale, l'examen ophtalmoscopique ne révèle aucune lésion. Le diagnostic différentiel permit d'éliminer l'hypothèse d'une tumeur maligne, à cause de la mobilité et de la délimitation du mal, celle d'une tumeur vasculaire, à cause de l'absence de pulsations et de réductibilité ; un traitement spécifique infructueux permit d'éliminer également la gomme syphilitique.

La tumeur est extirpée ; pendant l'opération on remarque qu'elle fait corps avec le muscle droit supérieur, qui doit être détaché à ses insertions postérieures et antérieures.

L'examen anatomique montra que la tumeur avait le volume d'une petite noix, aplatie et allongée ; sa coupe présente une couleur blanc rose presque uniforme.

L'examen histologique montre que ce néoplasme est essentiellement composé de tissu fibreux et de fibres musculaires striées, mais ici laissons la parole à l'auteur. « Le tissu fibreux se présente différemment selon l'endroit où il est placé. Il est très compact à la périphérie, de manière à prendre l'aspect de la capsule qui revêt complètement la néoplasie ; dans l'intérieur il est moins compact, et composé de faisceaux fibreux avec peu de noyaux et peu de fibres striées. »

A la partie centrale de la tumeur le tissu connectif prend un aspect alvéolaire à fibrilles délicates et disposées en faisceaux très fins ; cette disposition rappelle celle de l'œdème et du tissu myxomateux. Par la safranine on n'obtint pas cependant la réaction de la mucine.

A la partie centrale, les fibres musculaires sont plus abondamment réunies en faisceaux s'entremêlant dans différentes directions.

En certains points, spécialement à la partie centrale, il y avait des infiltrations lymphoïdes très abondantes. Les vaisseaux sont très nombreux dans toute la masse de la tumeur, spécialement dans la portion périphérique.

Donc, la tumeur est formée exclusivement de tissu conjonctif et de fibres musculaires striées, avec siège et origine dans le muscle droit supérieur.

Il pourrait y avoir doute, s'il s'agissait d'un vrai fibromyome ou d'un fibrome pur, né précisément du muscle droit supérieur et en contenant les fibres musculaires. Cependant le fait de rencontrer des fibres musculaires plus ou moins abondantes dans toute la masse de la tumeur, sans le moindre signe d'atrophie, rend plus probable l'opinion, qu'il s'agit d'une néoformation des fibres musculaires, c'est-à-dire d'un vrai fibromyome avec des fibres musculaires striées.

Malgré l'étude attentive qui précède nous croyons que les doutes émis par Bocchi, lui-même, au sujet du diagnostic sont parfaitement justifiés ; rien ne prouve qu'il ne s'agisse pas d'une tumeur fibreuse développée dans le tissu conjonctif du muscle droit supérieur. Les fibres musculaires du néoplasme ne seraient alors que des fibres striées préexistantes.

Il nous reste maintenant à analyser le fait de Lodato, qui, ainsi que nous l'avons dit, se rapporte à un myome à fibres lisses.

Obs. de Lodato. — La tumeur a été observée chez un malade de 52 ans, présentant à la base de l'orbite, dans la région de la paupière supérieure droite, une tumeur ronde, recouverte par la peau normale, en contact en haut avec le rebord orbitaire, et en bas s'appuyant sur l'œil qui était repoussé.

Cette tumeur, de consistance élastique, est facile à dévier dans le sens latéral, elle est immobile de bas en haut, car elle est très limitée par la paroi orbitaire supérieure, sur laquelle elle paraît assise.

L'œil est normal, sauf un certain astigmatisme dû à la compression.

Le professeur Angelucci hésite entre le diagnostic fibrome et celui d'une production kystique, et conseille l'opération.

L'intervention permet d'isoler facilement la tumeur des parties voisines, sauf au niveau de la paroi orbitaire supérieure, à cause des adhérences de la tumeur avec le squelette.

L'examen anatomique de la pièce montra qu'il s'agissait d'une tumeur dure, d'un tissu blanc rosé, possédant une capsule fibreuse épaisse, sauf dans le point où elle adhérait au squelette.

Les parties périphériques de la tumeur se composent essentiellement de tissu conjonctif avec quelques fibres-cellules musculaires.

Dans les parties centrales, la tumeur est formée surtout de fibres musculaires lisses s'entremêlant en directions différentes ; en quelques places, les fibres musculaires longitudinales et celles qui sont verticales sont disposées de telle façon, que le tissu prend à la coupe l'aspect alvéolaire. En faisant une section comprenant toute la tumeur, colo-

rée avec l'hématoxyline-éosine, même à l'œil nu, on peut se rendre compte approximativement de la disposition de la partie de la tumeur où prédomine le tissu fibreux et de la partie qui est essentiellement composée de tissu musculaire lisse. Les régions périphériques de la tumeur sont surtout colorées par l'éosine, tandis que dans les parties centrales et paracentrales on observe différentes petites îles colorées en violet par l'hématoxyline et correspondant aux endroits où prédomine le tissu musculaire; vers la partie où la tumeur correspond à la paroi orbitaire supérieure, les fibres musculaires lisses se rencontrent en nombre discret jusqu'à la périphérie.

Les petits îlots de tissu musculaire sont séparés du tissu fibreux, au milieu duquel on observe quelques faisceaux de fibres-cellules musculaires, plus nettes que dans les parties où ces faisceaux sont accumulés. La tumeur est peu vascularisée ; les sections des vaisseaux, sur aucun point, ne présentent l'hyperplasie de la tunique musculaire.

En quelques endroits, où le tissu fibreux est en prédominance, les fibrilles connectives sont entre elles éloignées, le tissu évidemment est œdémateux ; on y observe des cellules ramifiées et étoilées et des déchets (détritus) granuleux, probablement des restes d'éléments de la tumeur.

Dans ces points, la tumeur ressemble au myxome, cependant la coloration avec la safranine aqueuse, faite sur plusieurs coupes, ne me donnait pas la réaction de la mucine. Et je crois qu'il convient mieux de considérer cette partie de la tumeur comme un fibrome œdémateux, comme un vrai et un véritable myxome ; toutefois, des limites nettes ne peuvent être assignées à ces deux formes de tumeurs.

La tumeur, dans les parties essentiellement musculaires, présente des infiltrations leucocytaires abondantes. On ne fit pas des préparations à froid ; après le durcissement, on fit plusieurs préparations par dissociation, après la macération de plusieurs petites pièces dans la potasse caustique à 34 p. 100, et on réussit dans quelques-unes à mettre en évidence les fibres-cellules musculaires isolées, ridées à la suite de l'action de l'alcool, toutefois très nettement reconnaissables.

L'auteur, après cette description histologique, fait remarquer que les parties centrales du néoplasme, les plus riches en fibres lisses, sont de formation récente, tandis que les parties périphériques, fibreuses, sont plus anciennes et représentent le muscle dégénéré, étouffé par le tissu conjonctif.

Cherchant le point de départ du néoplasme, Lodato estime qu'il a dû se développer aux dépens du tissu conjonctif orbitaire. Il nous paraît beaucoup plus probable que la tumeur procédait du muscle orbito-palpébral, derrière lequel elle s'était, en somme, développée. Les opinions de Virchow, Forster, Ziegler, qu'invoque Lodato à l'appui de sa thèse, ont été réfutées, depuis longtemps, par les partisans de la spécificité cellulaire, et nous ne pouvons admettre qu'un myome à fibres lisses procède directement du tissu conjonctif. Le fait, bien étudié par Lodato, est vraisem-

blablement un exemple de léio-myome développé aux dépens du tissu musculaire lisse orbito-palpébral.

Tels sont les cas de fibro-myomes dignes d'être pris en considération ; nous signalerons en terminant un fait publié par Ludwig Mayer[1], en 1866, intitulé : « Fibres musculaires à striation transversale dans une tumeur orbitaire ». D'une note, que Virchow lui-même a ajoutée au travail de l'auteur, il ressort que les fibres musculaires préexistaient au développement du néoplasme ; seuls, dit l'illustre anatomo-pathologiste de Berlin, doivent être considérés comme de nouvelle formation, le tissu conjonctif et les amas cellulaires ; il n'y avait nulle part de fibres musculaires jeunes ; et ceci suffit pour que nous ne rangions pas le fait de Mayer parmi les fibro-myomes de l'orbite.

4° **Glio-sarcome ou neuro-sarcome. Gliome primitif.** — Quelques auteurs ont décrit dans l'orbite des tumeurs glio-sarcomateuses primitives ; mais il faut ici se défier des mots et remarquer que l'expression gliome n'a pas absolument pour tout le monde le même sens ; on entend, en général, par cette dénomination, toutes les tumeurs malignes de la rétine qui sont tantôt des angio-sarcomes, tantôt des neuro-gliomes, ou des neuro-épithéliomes ; nous avons ajouté au mot glio-sarcome celui de neuro-sarcome, pour bien faire comprendre que nous entendons par là des tumeurs dans lequelles coexistent, tout à la fois, des éléments dérivés du tissu nerveux et du tissu conjonctif.

Nous ne connaissons qu'une tumeur de ce genre développée primitivement dans l'orbite ; c'est celle qui nous est personnelle et encore sommes-nous très disposé à reconnaître qu'elle n'est pas absolument au-dessus de toute discussion ; nous la reproduisons ici en indiquant toutes les raisons qui nous ont conduit à ranger ce néoplasme parmi les tumeurs à tissus multiples de l'orbite. Nous citons ensuite un cas de gliome primitif orbitaire.

Obs. (personnelle). — Le 7 décembre 1893 entre à l'hôpital des Enfants, dans le service de M. le professeur Piéchaud, un enfant de 20 jours, du sexe masculin, portant dans l'orbite droit une volumineuse tumeur dont l'histoire est la suivante :

[1] Ludwig Mayer, Fibres musculaires à striation transversale dans une tumeur orbitaire. *Arch. de Virchow*, t. XXXVII, 1866, p. 417.

Dans la famille de l'enfant il n'est possible de relever aucun antécédent se rattachant à la diathèse néoplasique. Le père, vigoureux campagnard de Tournon-d'Agenais, est âgé de 28 ans, la mère de 20 ans ; ils sont tous les deux d'une santé parfaite et n'ont pas eu d'autre enfant que celui dont il est ici question. La syphilis et la tuberculose ne peuvent pas même être soupçonnées.

La grossesse de la mère a été régulière ; les couches ont été cependant longues et pénibles ; le travail a duré 18 heures, et du récit que nous font les parents, il résulte que, par l'orifice du col dilaté, on touchait une bosse sanguine qui existe encore chez l'enfant, mais a diminué depuis sa naissance. Cette poche est un céphalématome, représentant ici un accident fortuit et sans importance.

L'accouchement a entraîné une profonde déchirure du périnée, que le père explique par le volume considérable de l'enfant.

Aussitôt après la naissance, la sage femme et les parents remarquèrent que l'orbite était rempli par une masse anormale ayant rejeté l'œil en dedans et en bas sur la base du nez.

Les paupières distendues ne pouvaient se rejoindre et recouvrir la cornée qui, dès le lendemain de la naissance, perdit sa transparence et se dessécha. Au même moment un écoulement sanguinolent se produisit au dessous de la paupière supérieure, paraissant venir du cul-de-sac conjonctival, d'ailleurs effacé par la saillie du néoplasme.

Notre ami, le docteur Daraignez (de Tournon-d'Agenais), fit, 15 jours après la naissance, une ponction à ce niveau. Il n'amena que du sang ; une seconde ponction dans un autre endroit amena un liquide jaunâtre, semblable à celui qui s'écoulait spontanément.

Pendant les premières semaines la tumeur augmenta régulièrement et rapidement de volume, et le vingtième jour, quand l'enfant entra à l'hôpital, le néoplasme affectait la

Fig. 100. — Aspect général du néoplasme.

1, bord de la paupière distendue enserrant la tumeur ; — 2, globe de l'œil ; — 3, néoplasme.

forme et les dimensions que présente le dessin ci-joint (fig. 100), exécuté d'après une photographie.

Le néoplasme occupe exactement la cavité orbitaire. L'œil, dont la cornée est ulcérée, mais non perforée, est dévié en dedans ; il a conservé à peu près son volume normal et au premier abord paraît tout à fait étranger au processus, dont il a seulement

subi l'influence de voisinage, on peut avec le doigt faire le tour de l'organe et l'isoler; la conjonctive bulbaire l'entoure encore en haut, en dedans et en bas ; en dehors elle a été détruite par le néoplasme.

La tumeur est ulcérée à sa surface; elle est saignante, fongueuse, couverte de sang coagulé ou de débris puriformes desséchés au contact de l'air. Elle est sortie de l'orifice palpébral en distendant les paupières, lesquelles forment, derrière la partie ulcérée, un étranglement qui peut expliquer le sphacèle et l'ulcération du sommet de cette masse morbide.

Il est impossible d'explorer la cavité de l'orbite, qui est absolument remplie par le néoplasme ; celui-ci est étroitement enserré dans la cage orbitaire avec laquelle il paraît adhérer au point qu'on ne peut lui communiquer aucun mouvement propre.

Toutefois, au niveau du sourcil, on retrouve bien l'arcade orbitaire, ainsi que le rebord du maxillaire supérieur à sa place ordinaire. Il est certain, cependant, que la base de l'orbite a été considérablement élargie.

Le crâne présente à droite le céphalématome dont nous avons parlé ; mais rien autre d'anormal. La région frontale est développée comme d'habitude ; le nez, la bouche, la voûte palatine bien conformés ; l'enfant possède un appétit convenable, et son état général est assez bon.

En présence d'une affection de ce genre nous nous arrêtons au diagnostic : Tumeur maligne congénitale de l'orbite, et bien que le cas nous parût extrêmement grave, probablement au-dessus des ressources de la chirurgie, sur le désir même des parents qui demandent l'intervention, nous nous décidâmes, le professeur Piéchaud qui voulut bien m'aider et moi, à tenter l'extirpation.

L'opération eut lieu le 9 décembre, 2 jours après l'entrée de l'enfant à l'hôpital.

D'un coup de ciseau nous débridâmes l'angle externe des paupières ; nous pûmes ainsi introduire l'index dans l'orbite, le long de la paroi externe ; des écarteurs, placés sous les paupières supérieure et inférieure, permirent de les soulever.

La tumeur fut ainsi aisément accessible. Elle fut extirpée au thermo-cautère, afin d'éviter, autant que possible, l'effusion du sang.

Pendant notre opération nous nous préoccupons uniquement d'exentérer l'orbite et nous enlevons ensemble la tumeur et l'œil, déjeté en dedans, manifestement étranger à l'affection.

Le cautère thermique fut ainsi promené tout autour de la tumeur ; d'abord au niveau même de la base de l'orbite, puis de plus en plus profond jusqu'au sommet de la cavité. Lorsque le néoplasme fut pédiculisé, le pédicule fut sectionné lentement avec le thermo-cautère ; mais un assez important vaisseau, l'artère ophtalmique sans doute, donna un jet de sang qui réclama immédiatement l'application d'une pince à forcipressure.

A ce moment la cavité orbitaire était bien nettoyée, mais il paraissait évident qu'un fragment du néoplasme existait encore au niveau du pédicule ; le thermo-cautère fut porté au-dessus de la pince à forcipressure, du côté de la fente sphénoïdale, mais une hémorragie grave se produisit, qui nous obligea à recourir de nouveau au pincement de la bouche vasculaire. Nous jugeâmes (étant donné l'âge du sujet) qu'il valait mieux s'arrêter là et laissâmes une pince à demeure, qui put être enlevée sans encombre 3 jours après.

Le petit malade paraît avoir bien supporté le choc opératoire, et son état général se maintient assez bon pendant quelques jours ; mais bientôt éclatent (le 15 décembre)

des accidents fébriles : 39°,5, 40° ; l'enfant refuse le sein, etc., etc., il meurt le 20 décembre.

L'autopsie nous permet de constater les faits suivants :

En faisant l'ouverture de la boîte cranienne, on aperçoit, après avoir rabattu le lambeau postérieur, un large hématome occupant la région occipitale droite et la partie postérieure du pariétal du même côté.

On éprouve une certaine difficulté à enlever la calotte cranienne à cause de quelques adhérences anormales avec la dure-mère. On ne remarque rien à la surface des hémisphères, si ce n'est un peu d'injection, mais cette injection est sensiblement égale à gauche et à droite ; le cerveau est intact.

On reconnaît à la partie postérieure de l'orbite du côté droit, au niveau de la fente sphénoïdale, une tumeur d'un volume égal à celui d'une noisette ; cette tumeur, évidemment émanée de l'orbite, fait saillie à la base du crâne, en repoussant le lobe sphénoïdal dont le sommet s'appuie à son niveau.

L'examen de l'orbite permet, en effet, de constater qu'il a été complètement débarrassé, mais, le néoplasme ayant dépassé la fente sphénoïdale, nous avons été contraint d'en laisser l'extrémité postérieure intra-cranienne.

D'ailleurs les parois de l'orbite, les parois inférieures notamment, sont envahies par le néoplasme ; un prolongement s'engage presque dans le sinus maxillaire. L'autopsie montre une fois de plus que toute intervention chirurgicale était inutile.

La pièce anatomique est surtout remarquable par son volume et sa présence chez un sujet de 20 jours ; elle a la forme d'une poire de moyenne grosseur, à sommet cérébral, à base faciale, son diamètre à la base est de 8 centimètres ; cette base est à peu près arrondie.

Contre la tumeur, en dedans et en bas, nous trouvons l'œil ; il est détruit par la compression de voisinage ; la cornée est ulcérée et perforée ; il y a du pus dans la chambre antérieure ; mais toutes les membranes, notamment la sclérotique, sont intactes ; il en est de même du nerf optique ; l'appareil visuel n'est évidemment pour rien dans le développement du néoplasme.

Le tissu de la tumeur a une consistance molle, un aspect blanchâtre ; il est creusé de quelques fausses cavités kystiques, dues au ramollissement des éléments anatomiques ; en deux endroits on constate une couleur brunâtre indiquant la présence de petites hémorragies interstitielles.

Examen histologique. — La tumeur se compose de deux sortes d'éléments : 1° des cellules embryonnaires appartenant au tissu conjonctif ; 2° des éléments embryonnaires appartenant au type nerveux. Elle se rattache à la variété des tumeurs à tissus multiples.

A. — Les cellules conjonctives, pauvres en protoplasma, possèdent toutes un volumineux noyau. Ce noyau présente souvent un étranglement en bissac ; il est quelquefois complètement segmenté en deux et même en trois parties. Dans la majorité des cellules il montre plusieurs nucléoles ; nous avons pu en compter jusqu'à sept avec l'objectif à immersion. Nous n'avons pu déceler les phénomènes de la kariokynèse que dans un très petit nombre d'éléments, probablement parce que la tumeur n'a pas été fixée par la liqueur de Flemming.

Les vaisseaux sont particulièrement nombreux à la périphérie du néoplasme ; ils sont jeunes, à simple paroi ; leur rupture sur quelques points a entraîné la formation de rares hémorragies, reconnaissables à leurs caractères ordinaires.

B. — Outre ces éléments embryonnaires, appartenant évidemment au tissu conjonctif, on remarque dans cette tumeur, sur un très grand nombre de points, on peut même dire dans la plus grande partie de son étendue, des éléments appartenant au type nerveux embryonnaire (fig. 101) tel que Bard [1] (de Lyon), en a donné la description. Ce sont des cellules analogues à celles qu'on trouve dans le premier stade du développe-



Fig. 101. — Aspect général du tissu.

Éléments cellulaires composés d'un gros noyau, dans un protoplasma diffus.

ment de la moelle et du cerveau, c'est-à dire des cellules à protoplasma abondant, mal délimité, à noyau volumineux.



Fig. 102. — Tissu du néoplasme à un grossissement de 450[4]

1, 1, gros noyau contenant un ou plusieurs nucléoles ; — 2, 2, protoplasma diffus granuleux.

Nous avons d'ailleurs voulu, sur ce point d'interprétation assez difficile, avoir directement l'avis du professeur lyonnais, nous lui avons soumis nos préparations et nous sommes heureux de citer ici la lettre qu'il a bien voulu nous écrire à ce sujet.

« Je considère, nous dit-il, votre tumeur comme un bel exemple de tumeur embryonnaire du type nerveux..... Dans votre tumeur les noyaux sont ovalaires ou allongés, de coloration assez claire, peu intense, nullement homogène; il en est d'assez gros, riches en nucléoles ; mais ce qui est surtout caractéristique, c'est la substance granuleuse, claire, par place même fibrillaire qui les sépare et qui leur constitue comme un milieu diffus, sans limites protoplasmiques nettes (fig. 101 et 102). Cette substance granuleuse est absolument comparable, quoique plus claire, à la substance similaire des centres nerveux.

« L'ensemble est très différent de ce que serait une tumeur lymphatique, une

[1] Bard, Des tumeurs du type nerveux. *Archives de physiologie*, 1885, t. I, p. 385.

tumeur conjonctive et encore plus une tumeur épithéliale. Par élimination, en même temps que directement on arrive au même résultat; c'est du tissu nerveux, très embryonnaire assurément, mais encore suffisamment caractérisé. »

Nous avons tenu à citer textuellement l'opinion du professeur Bard, car nous la considérons comme d'une valeur exceptionnelle en pareille matière ; la description qu'il a ainsi donnée de nos préparations nous paraît de tous points conforme à la réalité ; nous la croyons cependant incomplète ; à côté de ces éléments nerveux embryonnaires existent certainement des éléments conjonctifs, bien développés et bien typiques, ce qui s'explique aisément puisque la tumeur était née dans l'orbite.

Le néoplasme que nous décrivons ici est donc composé de deux ordres de tissu. Il fait partie de la catégorie des tumeurs fœtales, à tissus multiples, telles qu'elles ont été décrites par quelques auteurs, notamment par Trévoux (Thèse de Lyon).

Au sens exact du mot notre tumeur appartiendrait donc à la catégorie des gliomes pour la plus grande partie de son tissu, et au sarcome pour le reste ; ce serait un gliosarcome.

Après notre observation, nous devons faire connaître ici, avec quelques détails, le cas récemment publié par Vanzetti, concernant un gliome primitif de la cavité orbitaire.

Voici la très intéressante observation de cet auteur, résumée d'après son propre travail :

Obs. de Vanzetti. — En janvier 1898, M. le professeur Pedrazzoli eut à examiner une fillette de 3 ans chez laquelle, depuis 2 ou 3 mois, se montrait une saillie de l'œil gauche. Protrusion indolore et irréductible. Le déplacement était en avant, un peu en bas et en dehors. On ne pouvait sentir dans l'orbite aucune tuméfaction. Motilité de l'œil peu diminuée. Acuité à peu près normale. Réaction pupillaire et fond de l'œil normaux.

Diagnostic probable : Tumeur maligne de l'orbite au début.

L'enfant est ramenée 4 mois plus tard.

L'affection avait progressé. Exophtalmie plus prononcée. Entre le bulbe et le rebord supérieur de l'orbite on sent une tumeur à surface lisse, élastique, ni fluctuante, ni pulsatile. La mobilité de l'œil avait diminué, mais la vision était encore assez bonne.

Rien au fond de l'œil, rien dans les régions voisines et dans les ganglions lymphatiques les plus proches.

Opération exécutée sans difficulté par le professeur Pedrazzoli. Énucléation de l'œil. La tumeur ne présentait aucun rapport avec l'œil. Elle s'étendait surtout sur la paroi interne et supérieure. On pratique l'évidement de la cavité orbitaire. Guérison sans incidents. Des informations exactes, prises plus de 2 ans plus tard, démontrent que l'enfant ne présente pas de traces de récidive et qu'elle jouit de la santé la plus florissante, sans qu'il y ait eu de métastases.

Passons à l'étude de la tumeur enlevée; nous dirons d'abord qu'elle présente le volume d'une noisette. Elle a une forme légèrement ovale, une surface lisse et une consistance molle et charnue. Sur la surface de la coupe le tissu était homogène et, en quelques

endroits seulement, était traversé par quelques cloisons conjonctives très fines et rares, sa couleur était blanc grisâtre et alternait par places avec des points et des stries sanglantes, correspondant probablement à des vaisseaux coupés ou à de petites hémorragies. Pour avoir une idée des éléments constituants, on fit à l'état frais une préparation par dissociation, qu'on examina directement dans la solution physiologique de chlorure de sodium ou après coloration par le bleu de méthylène ou le picro-carmin. Ainsi nous pûmes voir que la tumeur était composée fondamentalement d'un seul ordre de cellules ; celles-ci, mesurant un diamètre 6 à 8 μ, avaient surtout une forme arrondie, un protoplasma peu abondant et légèrement granuleux et contenaient 1 ou parfois 2 noyaux bien colorables et relativement volumineux. Cependant le caractère essentiel, qui les aurait fait distinguer de tout autre élément, c'est qu'ils avaient de nombreux prolongements qui, comme une chevelure, s'irradiaient tout autour de leur protoplasma ; ces prolongements étaient assez serrés, longs, minces, parfois tellement minces qu'il était impossible de suivre leur division en rameaux plus petits. C'est pourquoi ces cellules, qui sur les préparations fraîches ressortaient déjà beaucoup, correspondaient dans leurs traits principaux aux éléments arachnéiformes de la névroglie tels qu'on les trouve dans le système nerveux central, dans la rétine et dans le nerf optique.

La tumeur tout entière fut fixée, partie dans l'alcool, partie dans le liquide de Foà et Zenker, incluse dans la paraffine et traitée par les colorants habituels et de préférence par l'hématoxyline de Mallory. Il aurait été désirable de la soumettre aux méthodes spécifiques de Weigert et de Golgi pour la névroglie, mais nous n'avons pas pensé à le faire, car, au début, la clinique nous faisait croire que la tumeur était un sarcome, et quand nous eûmes pratiqué l'examen sur la pièce fraîche, nous avions déjà mis la plus grande partie de la tumeur dans les fixatifs habituels. En tout cas le résultat histologique ressortait avec une telle évidence de nos préparations que les méthodes sus-mentionnées nous auraient été de peu de secours.

Le réseau de fines fibrilles était, comme on le voyait, très bien composé de fins prolongements venant par irradiation de la périphérie des cellules et non d'un tissu particulier de soutien. En effet, dans les points où les cellules étaient plus rares et se prêtaient le mieux à l'examen, on pouvait voir que les nombreux et fins prolongements se détachaient directement tout autour de leur corps, qu'elles s'avançaient à la rencontre les unes des autres, s'intriquaient étroitement dans toutes les directions et donnaient naissance au réseau caractéristique de névroglie : par suite la confusion n'était pas possible avec le réseau décrit dans quelques sarcomes, et qui parfois semble simuler un entrecroisement névroglique.

Les fibres ne se ramifiaient presque jamais et conservaient dans tout leur trajet une épaisseur à peu près uniforme, et avec de forts objectifs on voyait qu'elles ne contractaient jamais entre elles de vraies anastomoses, mais qu'elles se plaçaient seulement en contact mutuel, formant avec leur trajet ondulant les intrications déjà décrites.

Les rapports entre les cellules et les fibrilles se conservaient le plus souvent constants ; là où la richesse en cellules était la plus grande, le réseau de névroglie était aussi plus dense, et quand les premières devenaient moins abondantes le réseau névroglique devenait aussi plus pauvre.

Nous devons ajouter qu'il ne nous a été jamais donné d'observer des formes certaines de cellules ganglionnaires, pas plus que ces éléments de névroglie appelés cellules monstres, décrites par Strœbe et autres, et étudiées par Storch.

Comme nous l'avons dit lors de l'examen macroscopique, la tumeur paraissait en quelques points traversée de fins septa de tissu conjonctif, ceux-ci sillonnaient en effet la tumeur irrégulièrement, circonscrivant par places dans leur trajet des espaces larges entre lesquels se trouvaient des éléments néoplasiques. Les faisceaux conjonctifs étaient fins, ondulés et présentaient quelques noyaux fusiformes qui se coloraient très bien. C'est le long de ces septa que circulaient de préférence les vaisseaux sanguins les plus grands, dont la tumeur était richement pourvue. Quelquefois ils présentaient diverses altérations, parfois leur paroi était notablement épaissie, d'autres fois elle était très mince et grêle ou présentait une coloration homogène, due à une évidente dégénérescence hyaline ; en outre parfois on pouvait découvrir, dans leur trajet, des petites déchirures, qui avaient donné lieu aux hémorragies infiltrant le parenchyme de la tumeur. L'espace lymphatique périvasculaire se maintenait normal.

Parmi les éléments néoplasiques, les vaisseaux étaient nombreux et réduits pour la majeure partie à un simple tube endothélial, mais ici le principal intérêt était offert par leurs rapports particuliers avec les cellules de la tumeur. En effet, en examinant un vaisseau en coupe transversale, on voyait que du réseau de névroglie et des éléments néoplasiques disposés souvent, comme un manteau autour d'eux, se détachaient de nombreux et épais faisceaux de fibrilles qui se dirigeaient en direction perpendiculaire vers la paroi du vaisseau sur laquelle ils allaient directement s'insérer ; on avait par suite l'impression que ces vaisseaux représentaient les centres de rayonnement du réseau de la névroglie avoisinante. Cette disposition irradiée des fibres de névroglie autour des vaisseaux, que Golgi avait déjà observée dans la névroglie normale et qui avait été confirmée par d'autres auteurs, a été récemment mise en évidence par Storch, qui la considère comme un caractère fondamental des gliomes du système nerveux central.

Contrairement à l'opinion d'Hirschberg, de de Græfe et de Knapp, qui veulent que tout gliome de l'orbite vienne de la rétine, il est donc certain qu'il peut y avoir, dans l'orbite, des gliomes primitifs. Vanzetti a étudié soigneusement, comme nous l'avons fait dans notre propre cas, le globe énucléé et l'a trouvé absolument sain.

On peut expliquer ce fait en appliquant aux gliomes orbitaires la théorie de Cohnheim sur la formation des tumeurs en général; et la théorie est ici d'autant plus acceptable que souvent les néoplasies gliomateuses s'associent avec des anomalies de développement, soit de l'œil dans le gliome de la rétine, soit du cerveau dans le gliome de cet organe. Cajal et Wintersteiner ont établi ce fait très important, qu'on trouve parfois des amas de cellules dans des couches auxquelles ces cellules n'appartiennent pas ; Stræbe a montré l'existence de germes épendymaires aberrants dans les tumeurs gliomateuses cérébrales, et il pense que ces germes dépendent d'un trouble de développement dans l'épithélium du tube nerveux pri-

mitif, pendant l'époque embryonnaire. De là à admettre qu'il existe dans l'orbite des germes aberrants du système nerveux, il n'y a qu'un pas, et il n'y a vraiment pas plus de difficultés à comprendre l'existence des gliomes primitifs orbitaires que celle des tumeurs d'origine tératologique, qui se développent dans le rein, le testicule ou les ovaires.

II. — Mélano-sarcomes.

Les mélano-sarcomes de l'orbite peuvent se développer de quatre façons différentes ; ils peuvent provenir : 1° de la choroïde ; 2° de la conjonctive ; 3° de la propagation d'une tumeur des cavités voisines ou d'une mélanose généralisée ; 4° ils se développent aussi primitivement dans les tissus orbitaires eux-mêmes.

Nous ne dirons rien des tumeurs mélaniques des trois premières variétés ; leur histoire est faite dans les chapitres de notre ouvrage qui s'y rattachent (V. t. I, p. 306, et t. II, livre X) ; nous ne décrirons ici que les tumeurs du quatrième groupe, les mélano-sarcomes primitifs de l'orbite.

Ces tumeurs sont rares, car, dans la grande majorité des cas, les mélanomes de l'orbite sont dus à l'extension de lésions intra-oculaires ayant défoncé la coque de l'œil pour se répandre dans le tissu voisin.

Entre ces dernières tumeurs, résultant de la généralisation d'une lésion uvéale, c'est-à-dire secondaires, et les tumeurs mélaniques développées primitivement dans le tissu non pigmenté de l'orbite, existent des différences ; nous les ferons ressortir dans le paragraphe de la symptomatologie des sarcomes qui leur sera consacré (p. 460), mais nous devons d'abord placer, avec quelques détails, tous ces faits rares sous les yeux du lecteur.

Obs. de Bouisson[1]. — *Orbitocèle mélanique démontré par l'exploration sous-conjonctivale. Ablation simultanée de la tumeur et de l'œil. Guérison.* — O... (Jeanne), fileuse de laine, née à Malzieux (Lozère), âgée de 40 ans, est entrée à l'hôpital Saint-Éloi, de Montpellier, le 23 septembre 1845 ; elle porte une tumeur assez con-

[1] Bouisson, Mémoire sur l'opération sous-cutanée des tumeurs, etc. *Archives générales de Médecine*, mai 1852.

sidérable dans la cavité orbitaire gauche. Interrogée sur les antécédents de la maladie, elle raconte qu'au mois d'avril dernier, elle commença à éprouver des maux de tête continus, que les douleurs s'étendirent graduellement à l'œil gauche et que celui-ci devint moins apte à exercer ses fonctions. Un vésicatoire à la nuque, des bains de pieds et plusieurs saignées n'enrayèrent en aucune façon les progrès de la maladie. Vers le milieu du mois de mai, l'œil devint manifestement plus saillant et les douleurs furent plus intenses.

Après quelques soins médicaux inutiles, la malade fut une première fois opérée par Serre qui se contenta d'une incision exploratrice à l'effet de reconnaître la nature de la tumeur.

Je pris le service de l'hôpital sur ces entrefaites. La plaie conjonctivale n'étant point cicatrisée, dans son fond on apercevait une production noire, médiocrement résistante au toucher. Cette apparence, due à la mise à nu de la tumeur, me donnait l'assurance qu'il s'agissait d'un orbitocèle mélanique.

L'opération faite par M. Serre avait été simplement exploratrice ; j'en profitai pour vérifier complètement le diagnostic. Une parcelle de la tumeur fut excisée avec des pinces et un bistouri. L'examen direct démontra une couche de tissu fibreux, à laquelle adhérait de la matière cancéreuse ponctuée de taches noires ; j'en conclus qu'il s'agissait réellement d'un orbitocèle mélanique enkysté, qui avait probablement comprimé le nerf optique et aboli la vision. La circonstance du kyste me parut favorable, eu égard au pronostic de l'opération ; car, dans ces cas, la récidive est beaucoup moins à redouter. Je soumis, en outre, la parcelle de tissu excisée à l'examen microscopique et je reconnus des cellules cancéreuses et des granulations noires, dont certaines paraissaient contenues dans la cellule cancéreuse elle-même.

Les indications à remplir n'étaient point douteuses ; l'extirpation de la tumeur et de l'œil était la seule ressource thérapeutique. Cette opération fut pratiquée le 8 novembre ; une incision horizontale, pratiquée à l'angle externe de l'orbite, permit de disséquer et d'écarter suffisamment les deux paupières pour mettre la tumeur à découvert, ainsi que l'œil qui était projeté en haut, en dedans et en avant La paupière inférieure fut, en outre, incisée dans sa hauteur, afin de rendre l'œil et la tumeur plus accessibles par leur partie inférieure. La dissection des parties fut d'ailleurs dirigée de manière à épargner l'artère ophtalmique et à ne rien laisser de suspect dans l'orbite. La malade supporta avec courage cette opération qui fut promptement exécutée ; des points de suture et des bandelettes de diachylon servirent à réunir les incisions extérieures. Un pansement simple, consistant dans l'introduction de boulettes molles de charpie cératée au fond de l'orbite, soutenues par une compresse extérieure et le monocle, termina l'opération. Une potion calmante fut prescrite à la malade.

L'examen de la tumeur signala l'existence d'un produit cancéreux, infiltré de matière mélanique, ayant le volume d'une noix et une forme lobulée. Deux lobules internes formaient une gouttière dans laquelle était reçue une partie du nerf optique. La tumeur était complètement revêtue d'un kyste fibro-celluleux, adhérant par quelques points seulement à la partie externe de la sclérotique.

Les suites de l'opération furent très heureuses. Point de fièvre ; céphalalgie très légère dans la nuit qui suivit l'opération.

La malade séjourna pendant trois mois et demi à l'hôpital, afin d'attendre que sa cavité orbitaire s'oblitère. Pendant ce délai, aucune menace de récidive n'eut lieu, ce que j'avais présumé d'après la présence du kyste autour de la masse cancéreuse.

Obs. de Mackenzie. — *Traité pratique des maladies de l'œil*, t. I, p. 486. — Un fermier, âgé de 51 ans, s'était plaint, 25 ans auparavant, de la perte de la vision et d'une légère saillie en avant d'un de ses yeux ; ces symptômes avaient cédé à l'usage de l'iode. Depuis lors, l'œil était redevenu proéminent à deux reprises différentes, mais il avait repris sa place sous l'influence des mêmes remèdes. Actuellement, depuis deux ans, il faisait saillie hors de l'orbite, et malgré tous les efforts tentés pour réduire la tumeur, l'œil continuait à sortir de cette cavité.

Lorsque M. J.-B. Fife extirpa le contenu de l'orbite, l'œil était chassé au delà des paupières par une tumeur fongueuse élastique qui, recouverte par la conjonctive épaissie et congestionnée, entourait l'organe, de telle sorte qu'on n'apercevait plus que la cornée. La douleur ne s'était éveillée que quelques mois avant l'opération. On enleva sans difficulté tout le contenu de l'orbite. L'hémorragie fut très abondante, mais s'arrêta promptement par le tamponnement.

La tumeur remplissait complètement l'orbite et lorsqu'on l'eut incisée, on la trouva aussi noire que du charbon ; elle était recouverte d'une enveloppe celluleuse qui se prolongeait dans son intérieur et la séparait en lobules ; elle était molle et consistait en tissu cellulaire infiltré de pigment qu'entraînait facilement le lavage.

La matière pigmentaire, examinée au microscope, laissait voir de nombreux granules organiques d'un noir brun, isolés ou réunis entre eux, de manière à former des cellules granuleuses très variables sous le rapport de la dimension et de la forme, avec de nombreux globules huileux ayant des contours peu marqués et contenant dans leur intérieur de petits granules brillants et parfois d'autres cellules plus petites, quoique semblables entre elles.

On y voyait aussi des cellules de dimensions variables, avec des parois épaisses, d'un noir brun, très peu transparentes et contenant dans leur intérieur de nombreux granules noirs et parfois des noyaux. Ces dernières paraissaient n'être que les cellules incolores transformées par la croissance et la formation de pigment en cellules propres à la mélanose. Trois mois après l'opération, le malade se disait parfaitement bien.

Mackenzie signale aussi un cas, relaté par Lightfoot, de tumeur mélanique de l'orbite, sans connexions avec le globe de l'œil[1]. Il rappelle encore une observation de Wordsworth mentionnant une opération abandonnée après une incision exploratrice et l'examen microscopique d'une petite portion de la tumeur.

Obs. de Laurence [2]. — La tumeur pesait 20 gr. 50 et avait été enlevée 10 mois auparavant à une femme âgée de 62 ans ; elle avait mis 8 ou 9 mois à se développer. Le globe était chassé de l'orbite, mais avait ses dimensions normales. Il était insensible à la lumière. On pouvait éclairer son intérieur, mais aucun détail ne pouvait être perçu. La malade avait éprouvé de grandes douleurs qu'elle rapportait à la tempe et au même côté de la tête.

[1] *Medical Times and Gaz.*, 4 sept. 1852, p. 248.

[2] J.-Z. Laurence, Tumeur mélanique de l'orbite. *Trans. of the Patholog. Soc. of London*, 1886.

M. Laurence enleva la tumeur et le globe avec elle ; ils étaient intimement unis. Le néoplasme était enveloppé par un mince pseudo-kyste de tissu cellulaire et offrait tous les caractères, soit extérieurs, soit microscopiques du cancer mélanique ; le globe lui même était exempt de tout dépôt morbide, le corps vitré était fluide, la rétine en partie séparée de la lentille nébuleuse. La tumeur reparut au bout de 3 mois ; quant à la malade, elle mourut 3 autres mois plus tard, pendant lesquels la tumeur secondaire de l'orbite avait atteint le volume d'une boule de cricket et envoyait des prolongements dans le crâne.

M. Laurence dit qu'il considérait ce cas comme remarquable, eu égard à l'extrême rapidité de sa marche, par laquelle il a différé des autres cas de cancer mélanique observés par l'auteur.

Laurence, à l'appui de son assertion, a montré un second cas de cancer mélanique étendu de l'orbite, enlevé par lui, il y a quelques années, et dans lequel aucun retour de la tumeur n'avait encore eu lieu 2 ans et 4 mois après l'opération.

Obs. de Sichel [1]. — Cas de sarcome mélanique, à forme encéphaloïde, qu'on peut résumer de la façon suivante :

Sept ans et demi avant l'intervention, diminution de la vue ; 2 ans avant, le pourtour de l'orbite se tuméfiait.

Traité d'abord, plus ou moins rationnellement, par des ponctions et des cautérisations au caustique de zinc, le malade accepta l'ablation en masse de la tumeur et de l'œil qui fut pratiquée par Sichel le 21 novembre 1859.

La tumeur présentait le volume d'une grosse noix et pouvait être très nettement circonscrite avec le doigt. Comme elle avait commencé 7 ans avant et que, dans un point, on pouvait percevoir de la fluctuation, Sichel songea un instant à un kyste, mais il s'arrêta au diagnostic tumeur maligne et pratiqua une opération radicale.

Robin examina la tumeur, qui était un encéphaloïde mélanique. La dégénérescence avait d'abord comprimé, puis envahi le globe oculaire.

Le malade alla très bien jusqu'au 16 août 1861 ; à ce moment-là, il fit une violente chute sur l'occiput, cette chute marqua le début de la récidive.

Le 29 avril 1862, il revint voir Sichel, son orbite était étroitement rempli par une tumeur volumineuse, élastique, bosselée, poussant fortement en avant la paupière supérieure.

Sichel pratiqua une nouvelle ablation, en y comprenant le périoste de l'orbite ; 3 mois après, l'opérateur remarqua qu'une fongosité de nouvelle formation proéminait dans l'orbite. Cette fongosité présentait des pulsations très nettes, isochrones à celles du pouls, et transmises par le cerveau.

L'état général, cependant, se maintenait bon et le malade partit pour sa ville natale, d'où il ne donna plus de nouvelles.

Obs. de Lebert [2]. — *Cancer mélanique du pourtour de l'œil.* — Un homme de 63 ans, ayant déjà perdu l'œil gauche à la suite d'une ophtalmie, s'est aperçu, il y a 6 mois, qu'une tumeur se développait à la partie inférieure de l'œil gauche ; la tumeur

[1] Sichel, *Annales d'oculistique*, 1868.
[2] Lebert, *Traité d'anatomie pathologique générale*, t. I, p. 320, pl. XLIII, fig. 4-7.

grossit rapidement, sans douleurs. Velpeau enleva l'œil avec la tumeur qui l'entourait.

Examen de la pièce. — Le globe de l'œil offre à peu près ses dimensions ordinaires ; il est rempli d'un liquide brun, légèrement trouble, dans lequel le microscope ne fait reconnaître que des globules sanguins. La choroïde est seule reconnaissable ; elle peut être soulevée et séparée de la sclérotique, considérablement amincie et devenue presque transparente. La rétine paraît englobée dans les tissus morbides du fond de l'œil.

La tumeur cancéreuse principale fait une saillie de quelques millimètres dans le fond du globe oculaire ; elle forme ensuite un bourrelet circulaire qui circonscrit le tiers postérieur du globe et qui était fixé avant l'opération à la partie inférieure de l'orbite, se perdant tout à fait dans le fond de cette cavité. La tumeur enlevée offre plusieurs bosselures à sa surface ; elle a, dans sa totalité, à peu près le volume d'une grosse noix ; sa surface est recouverte, sur une certaine étendue, d'une membrane d'enveloppe d'un gris terreux, tandis que la partie postérieure en est dépourvue. Celle-ci offre une consistance molle et pulpeuse, une teinte d'un gris noirâtre, ayant l'aspect et la consistance d'une boue mélanique.

Au microscope, on y reconnaît les éléments suivants : 1° avec de faibles grossissements, une masse granuleuse, sans fibres, contenant proportionnellement moins d'éléments mélaniques que l'aspect à l'œil nu ne l'aurait fait supposer ; 2° avec un grossissement de 700 D. nombreux noyaux encéphaloïdes, elliptiques ou fusiformes. La matière mélanique ne se trouve guère dans l'intérieur des cellules cancéreuses, elle leur est interposée sous forme de granules et de taches ou de petits globules mélaniques dont les dimensions varient entre 1/200 et 1/100 de millimètre.

Obs. de Lebert [1]. — *Cancer mélanique de l'orbite.* — Pas de renseignements cliniques. La description de la pièce est en tout semblable à la précédente, avec cette différence, cependant, que la matière mélanique y présente un tout autre groupement microscopique.

Le cancer n'occupait que l'orbite et l'œil est resté intact. Le tissu cancéreux montrait de fort belles cellules, généralement complètes, de 1/60 à 1/50 de millimètre en moyenne, renfermant un noyau rond de 1/100 à 1/80 ; les cellules elles-mêmes étaient rondes ou ovales ; les nucléoles, volumineux, avaient 1/200. La matière colorante existait essentiellement dans l'intérieur des cellules, entre la paroi cellulaire, et l'on voyait tous les passages entre des cellules cancéreuses encore très reconnaissables et d'autres d'une couleur sépia foncée. Dans l'intérieur d'un certain nombre de ces globules, devenus très volumineux, jusqu'à 1/30 de millimètre, on voit, outre les granules pigmentaires, un certain nombre de globulins noirs, qui ont jusqu'à 1/200. Dans quelques cellules, le pigment se trouve dans l'intérieur des noyaux, et une certaine quantité de granules et de petits globules noirs sont à l'état libre en dehors des cellules cancéreuses.

Obs. de Giraldès [2]. — Un jardinier, âgé de 57 ans, d'une bonne constitution,

[1] Lebert, *Loc. cit.*, p. 320 et 321, pl. XLIII, fig. 8 et 9.

[2] Giraldès, *Annales de la Chirurgie française et étrangère*, t. III, p. 232, rapportée par Demarquay, *Tumeurs de l'orbite*, p. 458.

porte à l'orbite, du côté gauche, une tumeur assez volumineuse. Il y a 7 ans, il perdit l'œil du même côté, à la suite d'une inflammation de cet organe. 2 ans après (1837), il reçut un coup sur la paupière inférieure. Il fut renversé par la violence du choc et obligé de garder le lit pendant 2 jours. En 1839, picotement dans l'œil, apparition d'une tumeur qui augmente graduellement de volume, sans que la douleur suive une marche croissante.

En 1841, la tumeur avait acquis le volume d'une pomme ordinaire. Ce fut alors que le malade fut opéré par M. Giraldès. L'œil fut respecté et la tumeur enlevée ; quand on l'incisa pour l'examiner, elle laissa échapper une matière noirâtre, épaisse comme de l'encre de Chine, analogue au pigment de la choroïde. Le malade était guéri au bout de 15 jours.

Obs. de Bennet [1]. — Chez un homme bien portant, une tumeur s'est formée à la partie inférieure de l'œil ; cette tumeur se développait à la fois en avant de la cornée et dans l'orbite, et sa couleur noire se voyait distinctement à travers la conjonctive transparente.

Vision très bonne, pas de diplopie. Il y avait évidemment une tumeur mélanique de l'orbite étroitement liée au globe et, comme tous ceux qui sont familiers avec la chirurgie oculaire le savent, de telles tumeurs viennent d'habitude de la cavité choroïdienne de l'œil ; je fis un examen très soigné du globe, au moyen de l'ophtalmoscope, mais n'eus pas grand résultat. Cependant, M. Stoney examina le malade avec une lumière convenable dans la chambre ophtalmoscopique de l'hôpital Saint-Marc ; il fut, comme moi, d'avis que l'origine de la tumeur était la choroïde, mais ne put arriver à une conviction certaine.

Après avoir partiellement extirpé cette tumeur, une opération complète put être faite. La tumeur fut enlevée avec conservation du globe de l'œil.

Après l'ablation de la tumeur, la sclérotique parut complètement nette et blanche. La plaie se guérit immédiatement et nous envoyâmes le malade à la campagne ; il n'y eut aucun trouble de la vision, aucun déplacement du globe.

Examinée au microscope, la tumeur était un sarcome mélanique avec cellules fusiformes ; le dépôt noirâtre était extrêmement abondant et nécessitait une coupe extrêmement fine afin d'en voir les détails. La surface libre de la tumeur était légèrement ulcérée et, aussitôt son ablation, le gonflement ganglionnaire au-devant de l'oreille disparut et nous ne pûmes découvrir aucun autre foyer d'infection.

Obs. de Dufail [2]. — En 1874, j'eus occasion de voir, dans le service de Dolbeau, à l'hôpital Beaujon, un homme dans la force de l'âge qui était atteint d'une tumeur de l'orbite droit, ayant déterminé une protrusion avec fixité du globe oculaire ; la vision était néanmoins conservée La tumeur soulevait la conjonctive, surtout en dehors et en haut ; elle était molle, animée de battements faibles, mais manifestes ; enfin, on entendait, en auscultant le globe oculaire, un souffle doux à renforcement qui se propageait même vers la tempe correspondante. On eût pu croire à une tumeur érectile, à un

[1] Bennet, Sarcome mélanique de l'orbite. *Dublin Journal of Medical Sciences*, p. 66, 1880.

[2] Dufail, Th. de Paris, 1882, p. 78 et 79.

anévrisme et surtout à un anévrisme artério-veineux de l'orbite, et cela d'autant mieux qu'il existait un commémoratif traumatique fort important. Plusieurs mois auparavant, cet homme était tombé sur une branche de bois qu'il tenait à la main et celle-ci avait pénétré par son extrémité pointue au travers de la paupière supérieure, au niveau de laquelle se voyait encore une cicatrice. Le gonflement de l'orbite et la saillie de l'œil avaient commencé à se produire quelque temps après cet accident.

Dolbeau, néanmoins, se fondant sur l'absence de réductibilité de la tumeur, sur la faiblesse du souffle et des pulsations, sur la marche graduelle et lente des phénomènes, admit l'existence d'une tumeur de mauvaise nature et, après avoir pratiqué une ponction exploratrice qui confirma le diagnostic en ne donnant issue qu'à une quantité insignifiante de sang, il se décida à pratiquer l'extirpation des parties molles de l'orbite.

L'examen anatomique de la tumeur justifia complètement son opinion ; il s'agissait d'une tumeur mélanique qui, ultérieurement, récidiva sur place et dans les ganglions lymphatiques, et détermina la mort du malade.

Obs. de Gayet [1]. — Il s'agit d'un malade porteur d'une tumeur de l'orbite droit, saillante, à surface ulcérée et noire, croûteuse, anfractueuse, ayant toutes les apparences d'une tumeur mélanique intraoculaire tendant à s'échapper à travers la cornée. Cette apparence est trompeuse, car l'œil a été énucléé en 1884 et M. Gayet a pu retrouver la pièce anatomique. On peut y constater deux taches noires, staphylomateuses, situées dans l'épaisseur de la sclérotique et laissant la choroïde indemne.

Il y a 13 ans, cet homme avait subi l'énucléation de l'œil droit pour les suites d'un traumatisme ayant entraîné la perte de la vision de ce côté et menaçant par sympathie la vision de l'œil gauche. Au mois d'août de l'an dernier, il a constaté sur le moignon une tache noire, et une tumeur s'est développée depuis, jusqu'au volume actuel, se moulant sur la cavité orbitaire et débordant entre les paupières, donnant ainsi l'impression, au premier aspect, d'un véritable œil mélanique.

Mais le point intéressant de cette observation ressort de l'étude de la pièce anatomique. Elle permet de constater l'existence de trois taches mélaniques extérieures n'intéressant point la choroïde et dépourvues de malignité lors de l'énucléation exigée par les suites du traumatisme. Après avoir sommeillé plus de 12 ans, la malignité des germes mélaniques, persistant sur le lambeau conjonctival, s'est éveillée et a produit la tumeur présente.

Obs. d'Achenbach [2]. — Tumeur mélanique rétrobulbaire, de la grosseur d'une noix, enlevée en totalité après énucléation ; pas de récidive au bout de 6 mois. L'intérêt spécial est la présence du pigment dans la tumeur qui n'est pas en rapport avec la choroïde. L'auteur admet qu'il s'agit ici d'un développement pathologique du pigment qui existe normalement dans les cellules de la sclérotique.

[1] Gayet, Tumeur de l'orbite. *Soc. nat. de méd. de Lyon*, 15 mars 1897, et *Ann. d'ocul.*, 1897, p. 288.

[2] Achenbach, Mélano-sarcome orbitaire provenant du tissu épiscléral de la portion postérieure du globe oculaire. *Virchow's Archiv f. path. Anat.*, vol. CXLIII, pp. 324-332, et *Rev. gén. d'opht.*, 1896, p. 378.

Obs. de Williams (Richard)[1]. — L'A... pratiqua l'énucléation de l'œil chez une femme de 40 ans, atteinte d'irido-cyclite chronique. Elle porte un œil artificiel et l'orbite paraissait normal, lorsque 4 ans après on y trouva un sarcome. La tumeur fut enlevée et présente à l'examen microscopique les caractères d'un sarcome mélanique à cellules fusiformes. La question importante serait de savoir si l'œil renfermait une petite tumeur qui aurait conduit, au bout de 4 ans, à une infection du tissu orbitaire.

Obs. de Polignani[2]. — Cet auteur a observé, dans un cas de mélanose généralisée, la présence de deux nodules métastatiques, l'un gros comme une petite lentille dans le droit inférieur de l'œil droit, l'autre un peu plus petit dans le droit inférieur de l'œil gauche.

Obs. (personnelle). — *Tumeur mélanique de l'orbite. Exentération de l'orbite. Guérison.* — M. X..., 60 ans, d'une bonne santé habituelle, n'ayant d'autre diathèse qu'une syphilis ancienne, vient me consulter en juillet 1890, pour une affection de l'œil droit dont l'histoire est la suivante :

En 1870, il avait déjà remarqué un léger affaiblissement de la vision qui, dès lors, augmenta régulièrement et progressivement, si bien qu'en 1885, ne pouvant plus se servir de son œil, il consulta un spécialiste, qui reconnut l'existence d'une choroïdite postérieure et l'attribua à la syphilis.

Malgré le traitement spécifique, régulièrement suivi, la vision de cet œil diminua encore, mais avec assez de lenteur pour que le malade, dont l'œil gauche fonctionnait très bien, négligeât de se soigner jusqu'au 9 juillet 1890, jour où je l'examinai pour la première fois. Son œil droit avait une acuité de 1/20 et il présentait une neuro-rétinite que je n'hésitai pas à attribuer à la syphilis, à cause des antécédents.

Je ne revis le malade qu'au mois de juin 1892 ; ce jour-là, j'ai constaté un peu d'exophtalmie, avec un développement exagéré des veines de la base de l'orbite. Il n'y avait pas de douleurs spontanées ni provoquées ; l'exophtalmie, peu accusée d'ailleurs était facilement réductible, l'acuité visuelle était tombée à 1/50 sans qu'il se fût produit de changement dans l'état de la papille et de la rétine.

Je songeai à une tumeur de l'orbite comprimant le nerf optique et je plaçai le malade en observation. Au mois de décembre, le diagnostic était évident ; l'exophtalmie était très marquée ; elle était interne et supérieure, on sentait au toucher, en bas et en dehors, une tumeur lobulée qui soulevait la paupière inférieure. Il n'y avait aucune douleur, ni dans l'œil, ni dans l'orbite, ni dans la tête. La vision était à peu près nulle, le malade comptait mal les doigts à 30 centimètres. Je lui proposai immédiatement une opération radicale qu'il accepta, mais qui, pour des raisons particulières, n'eut lieu que le 14 janvier 1893.

Cette opération consista dans l'ablation de tout le contenu de l'orbite, jusqu'au sommet ; je n'ai pas jugé nécessaire de faire l'ablation du périoste, recommandée par quelques chirurgiens, parce que, chemin faisant, je me suis aperçu que la tumeur, bien

[1] R. Williams, Sarcome mélanotique de l'orbite. *Trans. opht. soc.*, 10 déc. 1897, et *Rev. gén. d'opht.*, 1898, p. 329.

[2] Polignani, *Noduli di melano sarcoma metastatici nei musculi extrinseci dell'occhio.* Napoli, 1896.

limitée, n'avait contracté aucune adhérence avec le squelette ; elle était même loin d'avoir atteint le sommet de l'orbite et faisait surtout saillie en avant. Néanmoins, je sectionnai le nerf optique et les vaisseaux au ras du trou optique ; l'hémostase fut assurée par une pince à pression que je laissai à demeure pendant cinq jours.

L'opération ne présenta aucun incident digne d'être noté ; elle fut terminée par un lavage antiseptique froid au sublimé à 1 2000 ; après avoir suturé les paupières débridées, la cavité orbitaire fut tamponnée à la gaze iodoformée. Pansement compressif à la ouate hydrophile.

La guérison eut lieu sans encombre, trois semaines après elle était complète. Elle s'est depuis maintenue : elle est encore parfaite aujourd'hui, plus de six mois après l'intervention.

Examen anatomique. — *Description macroscopique :* La tumeur a le volume d'un petit œuf ; elle présente un sillon antéro-postérieur produit par le muscle droit inférieur qui l'a évidemment gênée dans son développement ; elle est partout recouverte d'une sorte de capsule fibreuse qui l'isole complètement du contenu de l'orbite ; elle est, en un mot, enkystée.

Ses rapports avec l'œil et le nerf optique sont les suivants :

Le globe oculaire est tout à fait indépendant du néoplasme ; la sclérotique, en arrière, adhère par des tractus serrés à l'enveloppe fibreuse de la tumeur qui n'a d'ailleurs, nullement pénétré la coque de l'œil. Le nerf optique a été presque complètement entouré par le tissu morbide, mais sa gaine seule a contracté des adhérences et il y a une complète indépendance entre le tissu morbide et celui du nerf optique, mais il est certain que ce nerf était depuis longtemps très comprimé et que cette compression peut expliquer la suppression de la vision, déjà si diminuée par la neuro-rétinite syphilitique.

Les muscles de l'œil ont été écartés par la tumeur qui paraît avoir pris naissance dans le tissu cellulaire placé entre le droit inférieur et le nerf optique.

Tels sont la forme et les rapports du néoplasme ; à travers son enveloppe fibreuse il paraît brun foncé, et nul doute à première vue qu'il ne s'agisse d'une tumeur mélanique. Pendant l'opération, d'ailleurs, les pinces de Museux ayant déchiré la paroi, il en est sorti une bouillie noire caractéristique.

La coupe montre une coloration tout à fait analogue à celle de la truffe ; les parties les plus noires sont en avant, à ce niveau la pièce est ramollie et très friable ; en arrière, elle est plus dure et présente une coloration noire beaucoup moins accentuée. On distingue un tissu charnu, assez compact, rougeâtre, semé d'îlots bruns, très petits et très rapprochés.

Examen histologique. — Après l'inclusion dans la paraffine, les coupes ont été faites au microtome de Viallanes. Elles ont été colorées en masse par le picro-carmin.

La structure de la tumeur est celle d'un sarcome à petites cellules, présentant des dimensions assez variables, quelquefois polyédriques par pression réciproque, et contenant toutes un ou plusieurs petits noyaux. La disposition de ce sarcome revêt, en beaucoup d'endroits, la forme alvéolaire.

On y trouve du pigment sous trois formes distinctes :

1° Un pointillé granuleux, très noir, disséminé entre les cellules ;

2° Des amas de corps noirs, d'un volume irrégulier, formant des groupes plus ou moins épais et larges ; beaucoup de ces corps sont ronds, réguliers et ressemblent à des globules sanguins altérés ;

3° Des granulations pigmentaires, placées dans l'intérieur des cellules, refoulant le noyau ; quelques cellules sont complètement remplies par ces granulations et le noyau a disparu. Quelques cellules renferment un corps pigmentaire rond, régulier, noirâtre ; il est possible que cet élément soit un globule sanguin erratique, entré dans la cellule par le mécanisme de la phagocytose ; nous poursuivons, d'autre part, des recherches sur ce point particulier et nous ne pouvons encore rien affirmer de positif.

Traitées par les acides sulfurique et chlorhydrique, ces granulations pigmentaires résistent (réactif de Robin) et persistent encore après la destruction du tissu.

Le tissu du néoplasme ne paraît pas très vasculaire ; sur les coupes nous ne rencontrons qu'un petit nombre de vaisseaux. Il y a, en quelques rares endroits, de véritables hémorragies, reconnaissables à des masses de globules rouges bien évidents.

En présence d'une pareille lésion, nous avons mis tous nos soins à reconnaître l'origine du pigment, et nous avons utilisé les conseils donnés à ce sujet par Vossius et par Birnbacher [1].

Ces auteurs pensent qu'il existe deux variétés bien distinctes de pigment dans les tumeurs mélaniques : 1° un pigment analogue au pigmentum normal du tractus uvéal ; 2° un pigment qui dérive, après des transformations successives, des globules sanguins. Nous avons pu nous convaincre que cette dernière variété prédominait dans notre tumeur ; peut-être même existe-t-elle seule, à l'exclusion de la première, et voici comment nous sommes arrivé à ce diagnostic important.

Nous avons examiné, à un fort grossissement (immersion, oculaire 8), des coupes colorées au carmin et montées dans la glycérine, et nous avons reconnu la présence d'un très grand nombre de globules sanguins, quelques-uns à peine altérés, au voisinage des parties pigmentées. Des cellules sarcomateuses, contenant des granulations noirâtres, présentaient un ou deux corpuscules arrondis, d'un brun clair, qu'on peut aussi, avec Birnbacher, considérer comme des globules rouges entrés dans la cellule. Ces globules ne sont visibles qu'à un grossissement très considérable et avec un éclairage puissant. Ils sont très différents des granulations pigmentaires, mais on peut voir une foule de corps noirâtres, plus ou moins déformés, capables de donner la clef des transitions qui vont du globule rouge sain, normal, aux grains pigmentaires intra ou extra-cellulaires.

Nous avons ensuite fait d'autres coupes qui ont été préparées comme l'indique Birnbacher dans le travail déjà cité. Ces coupes, colorées dans une solution aqueuse concentrée de fuchsine acide, ont été déshydratées au moyen de l'alcool absolu potassique, alcalin, puis éclaircies dans l'essence de girofle.

Ces préparations nous ont paru avoir l'inconvénient d'altérer le tissu sans mieux nous montrer les détails concernant les granulations pigmentaires ; elles ont confirmé d'ailleurs les faits reconnus sur les préparations antérieures.

Cependant, ces constatations ne pouvant suffire à un diagnostic certain, nous avons utilisé les réactions mises en usage par Vossius, notamment la réaction de Perls, qui a pour but de déceler dans le pigment la présence du fer.

La réaction de Perls a donné des résultats très démonstratifs. Nous nous sommes assuré, avant d'y avoir recours, que les coupes ne renfermaient ni vaisseaux ni hémor-

[1] Birnbacher, De la pigmentation du sarcome mélanique. *Centralbl. f. prakt. Augenheilkunde*, février 1884, p. 38 et suiv.

ragies, ce qui nous a été facile, car en examinant de très nombreuses préparations de cette tumeur, nous avons constaté que les vaisseaux y étaient relativement rares et les hémorragies interstitielles plus rares encore.

Après avoir traité la coupe par HCL, nous l'avons arrosée de ferrocyanure de potassium et portée dans la chambre humide ; 24 heures après, une belle couleur bleue, s'affirmant encore dans les jours suivants, s'était développée. La formation du bleu de Prusse décelait, par conséquent, la présence du fer, qui ne pouvait être contenu que dans le pigment inter ou intra-cellulaire. L'origine hématique de ce pigment peut seule bien expliquer la réaction chimique dont il est ici question.

Tels sont les faits de sarcome mélanique primitif que nous avons pu recueillir ; ils sont relativement peu nombreux et c'est pour cela que nous les avons rapportés avec quelques détails ; ils ne diffèrent en somme des leuco-sarcomes orbitaires que par la présence du pigment. Il serait très désirable de pouvoir, dans ce groupe de tumeurs pigmentées, distinguer plusieurs variétés, mais dans l'état actuel de la science nous ne pourrions répéter ici que ce que nous avons dit dans le tome I (p. 328) de notre ouvrage et nous y renvoyons nos lecteurs.

§ 2. — Étude clinique des sarcomes orbitaires. Étiologie, symptômes, diagnostic et pronostic.

Les sarcomes orbitaires sont complexes à tous les points de vue ; ils sont divers dans leur forme anatomique, variables dans leur siège, inégaux dans leur puissance de généralisation, inconstants dans leurs rapports avec les parties voisines ; si l'on ajoute que leur étiologie nous est à peu près inconnue, on comprendra qu'il est bien difficile d'en écrire l'histoire clinique avec quelque clarté. Nous nous y appliquerons cependant et, pour tâcher d'être complet, sans cesser d'être clair, nous dirons d'abord de l'ensemble de ces tumeurs ce qui les caractérise, ensuite les signes différentiels qui distinguent chaque espèce.

Étiologie. — Nous ne savons rien, au fond, des causes qui entraînent le développement des sarcomes orbitaires, et notre ignorance à ce sujet vient de l'insuffisance de nos connaissances en ce qui concerne

la pathologie générale; nous en sommes réduit à noter quelques circonstances qui favorisent le développement des néoplasmes malins de l'orbite.

Ces tumeurs paraissent avoir une fréquence variable selon les pays; Hartridge[1] pense qu'il n'en existe qu'un cas sur 10.000; à Bordeaux, elles sont sensiblement moins rares; sans prétendre donner ici un chiffre précis, nous dirons qu'il existe une tumeur orbitaire en moyenne tous les 1.500 malades.

Le *jeune âge* est une cause prédisposante, surtout pour les sarcomes malins à cellules rondes; ces tumeurs ont été surtout constatées chez les enfants.

C'est à tort que quelques auteurs incriminent particulièrement le sexe féminin ou le sexe masculin; les statistiques démontrent que l'un et l'autre sexe y sont également exposés, et la tumeur affecte indifféremment l'un et l'autre côté (Stirling[2]).

Comme pour toutes les autres tumeurs, *le traumatisme* joue un rôle assez considérable dans l'étiologie; au niveau de l'orbite, comme ailleurs, il bat le rappel des diathèses, selon l'expression de Verneuil. Virchow a signalé cette influence étiologique et nous la trouvons indiquée dans un certain nombre d'observations.

Thomas Hay[3] signale l'apparition d'un sarcome à la suite d'une chute; dans une observation de Berger[4], il s'agit d'une jeune fille de 13 ans qui, à la suite d'une contusion du bord sourcilier du côté droit, présente trois mois après l'accident les symptômes manifestes du sarcome de l'orbite; de même Verrall[5] a rapporté l'observation d'un homme de 24 ans qui reçut un coup de corne de bœuf dans l'œil droit; peu de temps après, apparut, à l'endroit blessé, une tumeur arrondie, ayant environ le volume d'une noisette; c'était un sarcome myéloïde qui récidiva après une pre-

[1] Hartridge, Orbital tumours. *The ophthalmic Review*, décembre 1899.

[2] Stirling, Sarcome primaire de l'orbite avec des notes sur 29 cas. *Royal London ophthalmic Hospit. Reports*, déc. 1893.

[3] Hay, *Annales d'oculistique*, 1878, p. 176.

[4] Berger, in Dufail, Thèse Paris, 1882.

[5] Verrall, Un cas de sarcome myéloïde de l'orbite. *British medical Journal*, 29 avril 1893.

mière opération, se généralisa et entraîna la mort du malade. Nous pourrions citer encore quelques observations démonstratives.

Nous ne dirons rien de *l'hérédité;* elle joue pour les tumeurs malignes de l'orbite le même rôle que pour les autres tumeurs du même genre, et nous bornerons là ces considérations étiologiques, dans lesquelles nous ne pourrions que reproduire les théories et les hypothèses émises sur la genèse des néoplasmes en général, et n'ayant rien qui s'applique particulièrement aux tumeurs que nous étudions.

Symptomatologie. — Pour la commodité de la description, et tout en reconnaissant qu'une étude didactique ne s'applique pas à tous les cas, nous décrirons dans les sarcomes de l'orbite : 1° une période de début, où l'exophtalmie apparaît et s'affirme de plus en plus ; 2° une période dans laquelle la tumeur devient visible ; 3° une période d'ulcération et d'élimination du néoplasme (destruction de l'œil, propagation aux parties voisines, généralisation, etc.).

Il est évident que, dans bon nombre de cas, l'une ou l'autre période manque ou bien elles sont interverties ; ainsi il arrive qu'une tumeur, née au-dessous de l'œil, apparaisse avant d'entraîner de l'exophtalmie et s'ulcère et se généralise sans occasionner les signes des premières périodes ; mais nous devons tracer ici une esquisse générale et un tableau d'ensemble que le clinicien devra savoir corriger à propos de tel ou tel cas particulier.

1° Période de début : *Apparition et développement de l'exophtalmie.* — Le plus souvent le début des sarcomes de l'orbite passe inaperçu ; le malade accuse des douleurs vagues, intermittentes ; dans un cas de Berger[1], le premier symptôme appréciable a été le gonflement de la paupière ; dans un autre cas du même auteur, la tumeur s'est annoncée par les trois signes suivants : 1° diminution de l'acuité ; 2° conjonctivite ; 3° douleurs localisées dans la région temporale.

Dans un cas de Richet[2] le début fut marqué par de vives douleurs

[1] Berger, in Dufail, Thèse Paris, 1882.
[2] Richet, Tumeur de l'orbite, *Recueil d'ophtalmologie*, 1883.

dans la tête, surtout au niveau de l'arcade sourcilière, et ces douleurs ne cessèrent qu'avec l'apparition du néoplasme; il en fut ainsi chez l'un des malades de Combalat [1]; l'affection débuta par de violentes névralgies, se produisant par accès intermittents et sans cause appréciable. Il est très difficile d'émettre une opinion précise en présence de pareils cas; néanmoins l'apparition de douleurs vives dans les parties profondes de l'orbite, coïncidant avec la diminution de l'acuité visuelle, et la gêne de la circulation locale, œdème des paupières, hyperhémie conjonctivale, constituent des signes d'une grande importance dont il faudra tenir compte.

D'ailleurs, à cette période de début, aussi petite que soit la tumeur, elle entraîne de l'exophtalmie; il n'est pas possible, en effet, d'admettre qu'un néoplasme occupe une place quelconque derrière l'œil sans que cet organe soit chassé hors de l'orbite dans l'exacte proportion de la place que tient le néoplasme. Au point de vue clinique, dans cette première période, l'exophtalmie passe inaperçue, parce qu'on ne la recherche pas avec un soin suffisant. C'est ici le lieu de recommander l'usage des exophtalmomètres. (V. *Diagnostic des tumeurs de l'orbite*, p. 48 et suiv.)

L'exophtalmie peut manquer lorsque la tumeur se développe dans les parties antérieures de la cavité orbitaire; dans ce cas, elle déborde de bonne heure l'œil, qui reste à sa place normale (fig. 103); il arrive également, qu'après avoir entraîné un peu d'exophtalmie, la tumeur apparaisse en avant de l'œil et que le néoplasme grossisse sans que l'exophtalmie augmente. La figure 2, de la planche IV, montre un malade qui présentait cette particularité. Quand la tumeur se développe dans un plan postérieur à l'équateur du globe, elle le chasse plus ou moins vite hors de l'orbite. Il n'est pas rare de voir l'exophtalmie apparaître avec une grande rapidité, alors qu'aucun phénomène fonctionnel n'en avait fait prévoir l'apparition. Kalt [2] a même cité des cas dans lesquels l'œil a été chassé brusquement de l'orbite; chez un homme de 27 ans le globe est devenu saillant dans l'espace de quelques heures et, d'emblée, l'exophtalmie a atteint le

[1] Combalat, Considérations chirurgicales sur les sarcomes de l'orbite. *Revue de chirurgie*, janvier 1892.

[2] Kalt, Kystes orbitaires à parois végétantes et à début brusque. *Annales d'oculistique*, janvier 1902.

degré qu'elle a conservé ultérieurement ; chez une femme de 50 ans, 48 heures après quelques sensations légères, qui firent penser à une conjonctivite, apparut une subite exophtalmie qui, jusque-là, n'avait été précédée d'aucune gêne ; il n'est pas vraisemblable qu'une pareille marche

FIG. 103. — Sarcome de la région interne de l'orbite proéminant fortement en avant sans entraîner d'exophtalmie.

dépende seulement de l'accroissement régulier du néoplasme ; quand il ne s'agit pas d'une hémorragie dans le parenchyme de la tumeur, il faut admettre une sorte d'œdème de son tissu, consécutif à des troubles circulatoires. A côté de ces débuts soudains nous pouvons citer des cas (Guersant[1], cité par Demarquay[2]) dans lesquels l'exophtalmos s'est produit en

[1] GUERSANT, *Société de chirurgie*, 21 sept. 1853.
[2] DEMARQUAY, *Tumeurs de l'orbite*, p. 439 et suivantes.

quelques semaines ; d'autres fois, et le plus souvent, il n'est accusé qu'après des mois et des années.

On devra noter soigneusement, après avoir constaté l'exophtalmie, le sens dans lequel l'œil est dirigé ; l'exophtalmie est en général latérale, ce n'est que dans les tumeurs du nerf optique que l'œil est chassé directement en avant ; on observe habituellement l'exophtalmie oblique. Dans un grand nombre de cas, l'œil est projeté en bas et en dehors (Knapp, Berger, etc.) moins fréquemment, mais encore assez souvent, l'exophtalmie a lieu en haut et en dedans (Wolfe, Bull, etc.) ; ceci tient évidemment au siège de prédilection des tumeurs sarcomateuses qui, par ordre de fréquence, occupent la partie supérieure et interne de l'orbite, puis la partie inférieure et externe. On comprend d'ailleurs qu'il n'y a, à ce sujet, qu'une règle bien relative. Richet [1] a publié l'histoire d'un sarcome développé sur la paroi inférieure de l'orbite et ayant refoulé le globe oculaire de manière à le cacher sous le rebord orbitaire supérieur.

C'est à cette période, pendant l'exophtalmie, qu'apparaissent les signes subjectifs et les troubles fonctionnels. Nous étudierons avec une attention particulière : *a*) la douleur ; *b*) les troubles visuels ; *c*) la gêne des mouvements du globe de l'œil ; *d*) l'altération des paupières.

a) *Douleur.* — De Græfe a écrit qu'il n'y a pas d'exemple de squirrhe, de sarcomes malins, de carcinome ou de cancroïde à marche indolente ; et il est certain, en effet, que les tumeurs malignes de l'orbite n'évoluent presque jamais complètement sans entraîner des phénomènes douloureux, à l'une ou l'autre de leurs périodes. Il convient cependant de ne pas être trop absolu. Teillais [2] a rapporté un fait dans lequel le sujet n'accusait aucun phénomène douloureux, malgré la présence d'une volumineuse tumeur entraînant une exophtalmie très considérable ; on pourrait citer quelques autres cas de ce genre, mais ils sont tout à fait exceptionnels ; en règle générale, les douleurs, variables selon les filets nerveux comprimés, sont assez intenses ; dans les cas qui appartiennent à Guyon [3], à Combalat, elles étaient très vives ; nous avons également observé une

[1] Richet, *Recueil d'ophtalmologie*, 1879, p. 142.
[2] Teillais, *Société française d'ophtalmologie*. Congrès, 1897.
[3] Guyon, Sarcome fasciculé de l'orbite. *Bull. et Mém. de la Société de chirurgie*, 1875.

malade, atteinte d'un sarcome du périoste orbitaire, dont les douleurs étaient intolérables.

Obs. (personnelle). — Mme C.... 67 ans. Père mort à 59 ans de cause inconnue. Mère morte à 76 ans de vieillesse ; on ne retrouve rien dans les antécédents au point de vue de la diathèse néoplasique.

La malade a deux sœurs bien portantes, l'une âgée de 78 ans, l'autre de 55 ans. Un frère est mort à 21 ans de pneumonie. Elle a un fils âgé de 45 ans bien portant.

Depuis l'âge de 10 ans, elle a de nombreuses crises de rhumatismes, qu'aucun traitement, dit-elle, n'a pu calmer.

Il y a 27 ans, vers l'âge de 40 ans, elle a eu, du côté droit, une affection oculaire, sur laquelle elle ne peut donner que des renseignements très peu précis. Son fils nous dit cependant que cette affection se manifesta par des douleurs orbitaires, un certain degré d'exophtalmie. Elle fut soignée par un médecin qui ordonna un collyre et un traitement nterne sur lequel on ne peut fournir aucun renseignement. Cette affection oculaire dura environ 3 semaines et guérit sans laisser de traces. Néanmoins, depuis cette époque, elle a eu, à plusieurs reprises, toujours du côté de l'œil droit, des douleurs assez intenses.

Mme C .. a toujours été bien réglée jusqu'à l'âge de 52 ans, époque à laquelle s'est produite la ménopause, sans incidents d'aucune sorte.

Histoire de la maladie. — Vers le mois de décembre 1900, la malade a été prise, presque subitement, de douleurs dans la région temporale droite. Ces douleurs, assez violentes, s'irradiaient dans l'orbite. Elle crut tout d'abord à une crise de névralgie, à laquelle « elle était, dit elle, habituée ». Mais ces douleurs devinrent bientôt de plus en plus violentes, empêchant tout sommeil.

A la fin de décembre ou au commencement de janvier — elle ne peut préciser exactement — se place un incident qui doit être signalé. Elle ressentit dans tout le côté gauche, principalement dans le membre inférieur, des fourmillements, un certain degré d'impotence fonctionnelle qui cependant ne l'inquiéta pas outre mesure, car, ajoute-t-elle, le même fait s'était déjà produit à différentes reprises, et cela depuis plusieurs années.

Les douleurs temporales et orbitaires ne cessèrent pas ; bien au contraire, elles s'aggravèrent, et c'est pour l'intensité de ces douleurs que la malade vint nous consulter.

Nous constatons chez elle une exophtalmie très marquée, une perte complète de la vision : cette exophtalmie est due à une volumineuse tumeur occupant toute la partie supéro-externe de l'orbite droit. Cette tumeur a la mollesse du sarcome ; la peau de la paupière glisse à sa surface, et le squelette de la région n'est pas déformé, mais il est probable cependant que ce néoplasme, immobile dans sa position, adhère à la paroi externe de l'orbite.

A cause des douleurs intolérables éprouvées par la malade et sans illusion sur la gravité du pronostic, l'exentération de l'orbite est pratiquée par notre procédé ordinaire.

Au cours de l'opération, nous constatons que la voûte de l'orbite est dénudée et envahie, ainsi que la partie orbitaire de l'os malaire.

L'exentération complète sous-périostée de l'orbite a néanmoins lieu régulièrement, et la malade quitte la maison de santé, en bonne voie de guérison, 10 jours après l'opération.

Un mois et demi après, elle mourait chez elle subitement. L'autopsie n'a pas été faite.

L'examen histologique du néoplasme démontra qu'il s'agissait d'un sarcome globo-cellulaire dont l'origine était probablement dans le périoste de l'orbite, au niveau de la paroi externe.

b) *Troubles visuels.* — Les troubles consistent dans la diplopie et la diminution ou l'abolition de l'acuité visuelle ; la diplopie précède toute déviation apparente de l'organe ; elle est la conséquence de la compression d'un filet nerveux moteur ou de la gêne mécanique apportée à l'excursion du globe ; on sait que ce sont les plus légères déviations qui entraînent la diplopie la plus gênante ; la vision double peut disparaître dans la suite, avec les hauts degrés de strabisme.

La diminution de l'acuité visuelle résulte de la compression du nerf optique, elle est parfois temporaire, et l'acuité peut revenir dans les cas où la tumeur a pu être enlevée complètement. Ainsi, dans un cas de Wolfe [1], où le nerf optique était gonflé et saillant, les vaisseaux tortueux, très dilatés, et la vision complètement abolie, l'opérateur eut la satisfaction de constater le retour de la vue quatre jours après l'ablation du néoplasme.

Les désordres ophtalmoscopiques ont été souvent signalés ; dans une observation de Berger [2] nous lisons que la papille a l'aspect d'un champignon, presque rosé, avec coloration rougeâtre au centre ; la papille fait une saillie de 1 demi-millimètre environ ; la portion de la rétine qui avoisine la papille, dans une étendue circonférentielle de 2 à 3 millimètres, est infiltrée et épaissie ; une malade de Combalat était atteinte d'atrophie blanche du nerf optique. On pourrait citer beaucoup d'observations analogues et beaucoup d'autres également dans lesquelles, malgré une exophtalmie très accusée, la vision était conservée et le nerf optique intact (Teillais). Rien n'est plus variable que la symptomatologie des sarcomes orbitaires à ce sujet.

[1] Wolfe, *Medical Times and Gazette*, 1878, p. 680.
[2] Berger, in Dufail, Th. Paris, 1882, p. 54.

Après la *diplopie* et la *perte de l'acuité* nous devons signaler le *larmoiement* (cas de Letenneur), le chémosis, la kératite ; cette dernière résulte de la compression des filets nerveux sensitifs et trophiques ou de l'impossibilité pour les paupières de recouvrir le globe (kératite par lagophtalmos).

c) *Gêne des mouvements du globe.* — Les mouvements sont en général limités ou abolis du côté de la tumeur ; il peut même arriver que l'immobilité du globe soit complète, et on comprend qu'il ne peut en être autrement dans le cas où l'exophtalmie est très accusée, comme dans celui que nous représentons (p. 408, fig. 89), et dans ceux où l'œil, luxé en dehors de l'orbite, est en quelque sorte perdu sous le chémosis (Combalat)[1].

d) *Etat des paupières.* — Les paupières changent de couleur, gonflent, se vascularisent, deviennent violacées ; dans un cas de Hulke, les veines étaient énormes ; quelquefois aussi les paupières sont renversées par le néoplasme ; dans l'observation de Richet, où la tumeur occupait la partie inférieure de l'orbite, il y avait un ectropion complet.

Non seulement la paupière, mais le sourcil peut être intéressé par le néoplasme ; dans un cas de Combalat la peau de la paupière et de la région sourcilière et de la partie voisine du front était violacée, amincie, distendue, attirée en avant et en bas ; le sourcil, déformé, embrassait en demi-cercle régulier la demi-circonférence supérieure de la tumeur.

Quand l'exophtalmie atteint un degré extrême on peut voir les paupières passer derrière le globe oculaire, qui est en quelque sorte étranglé derrière la sangle palpébrale et, par conséquent, destiné à subir rapidement tous les désordres inflammatoires qui préparent ou amènent la fonte purulente.

2e Période. — *Apparition de la tumeur.* — Quelquefois avant l'exophtalmie, toujours après, le néoplasme fait son apparition par ordre de fréquence dans la partie supérieure et interne de l'orbite, la partie inférieure, la partie externe ou la partie interne. Son aspect est très variable à cause

[1] Combalat, Considérations chirurgicales sur les sarcomes de l'orbite. *Revue de chirurgie*, 1892, p. 33.

de l'état de la conjonctive ou de la paroi plus ou moins vascularisée qui le recouvre. Dans les cas de mélanose on aperçoit souvent, à travers la conjonctive, une couleur caractéristique qui décide immédiatement du diagnostic.

La *consistance* du néoplasme va de la mollesse du sarcome embryonnaire, encéphaloïde, à la dureté de la tumeur fibro-plastique, et la palpation peut servir à faire le diagnostic des diverses variétés sur lesquelles nous insisterons plus loin.

3e Période. — *Ulcération. Généralisation.* — Lorsque le néoplasme évolue sans intervention dans la région rétro-bulbaire, il arrive à l'ulcération après avoir détruit l'œil ou du moins entraîné une très notable exophtalmie ; on comprend qu'il puisse s'ulcérer sans détruire le globe oculaire lorsqu'il se développe dans les parties antérieures de l'orbite.

Le retentissement ganglionnaire est peu marqué ; nous en avons observé un cas qui nous paraît une pure exception et qui manque d'ailleurs d'examen histologique (V. obs. p. 458); dans la plupart des observations, l'engorgement des ganglions n'est pas mentionné, on n'en sera pas surpris car les tumeurs sarcomateuses se généralisent peu par la voie lymphatique, et les carcinomes primitifs n'existent pas dans l'orbite, ou du moins sont tellement exeptionnels qu'il n'y a pas lieu de compter avec eux ; nous ne croyons pas exactes les lignes suivantes, qu'on trouve dans l'article Orbite du *Dictionnaire encyclopédique* : « C'est à tort, croyons-nous, que les auteurs signalent la rareté de l'adénopathie cervicale dans les sarcomes de l'orbite. Aussitôt que le néoplasme arrive au dehors et s'ulcère, aussitôt on voit s'indurer et grossir les glandes lymphatiques », et plusloin : « les ganglions sont si profondément placés que la palpation ne permet pas de les constater au début de leur gonflement ».

Nous croyons, au contraire, que les ganglions engorgés qu'on a rencontrés dans quelques observations étaient très souvent des ganglions enflammés, consécutifs à des infections secondaires de la tumeur ulcérée ; il n'est certes pas impossible que les sarcomes de l'orbite se généralisent par la voie lymphatique, mais, dans l'immense majorité des cas, ils envahissent l'économie par l'intermédiaire de la circulation sanguine. Ils

gagnent de proche en proche les os du crâne, la face et l'encéphale ou vont coloniser à distance dans le foie, le poumon ou les os.

C'est ainsi, qu'avant de se généraliser, les sarcomes de l'orbite envoient fréquemment des prolongements dans les fosses nasales (Guersant[1]), dans le sinus maxillaire et dans les sinus sphénoïdaux (Horner[2], Knapp[3]).

Les prolongements vers la base du crâne méritent d'être signalés d'une manière toute spéciale, aussi bien en raison de leur gravité que de leur fréquence. Ils sortent de l'orbite par la fente sphénoïdale ou en défonçant la paroi supérieure ; il se forme aussi dans le crâne des tumeurs par voie de propagation, c'est-à-dire en connexion directe avec la tumeur primitive ; d'autres fois on rencontre, sur la dure-mère, sur la substance cérébrale elle-même, de véritables tumeurs secondaires qui sont le résultat de la généralisation à distance, comme les tumeurs éloignées des viscères et des os.

Demarquay rapporte l'observation de Quain[4] (de Londres) dans laquelle il existait un sarcome de la plèvre, et dans un cas de Perrin on trouva des tumeurs sarcomateuses au niveau des poumons et des reins ; dans un fait de Knapp il y avait, à la fois, des noyaux de généralisation dans le foie, le testicule, les poumons et les reins.

On comprend que la mort doive être l'aboutissant nécessaire des sarcomes de l'orbite ainsi arrivés à leur dernière période.

Tels sont les symptômes que présentent les sarcomes de l'orbite considérés en général et dans leur ensemble ; la caractéristique de ces tumeurs est qu'elles sont malignes ; mais le degré de leur malignité varie beaucoup, selon les diverses variétés dont nous avons parlé à propos de l'anatomie pathologique, et il convient, pour tracer de cette symptomatologie un tableau clinique un peu complet, de dire en quoi se distinguent les divers sarcomes orbitaires.

Nous parlerons d'abord des diverses variétés de leuco-sarcomes, et ensuite des mélano-sarcomes, qui méritent des considérations très particulières.

[1] Guersant, *Société de chirurgie*, 21 sept. 1853.
[2] Horner, *Annales d'oculistique*, 1872.
[3] Knapp, *Arch. of ophthalmology and otology*, 1876, t. V, et in Dufail, Th. Paris, 1882.
[4] Quain, *Medical Times*, 1854, n° 204.



PLANCHE IV

FIG. 1. — Leuco-sarcome de l'orbite (hôpital Saint-André, professeur BADAL).

Homme de 55 ans, atteint depuis trois ans d'une tumeur orbitaire qui, depuis quelques jours, fait une volumineuse saillie. Au centre de la tumeur on distingue les vestiges de la cornée se continuant avec les parties voisines. Les paupières sont libres jusque dans les profondeurs des culs-de-sac ; les ganglions du voisinage ne sont pas envahis.

La coupe de la tumeur, extirpée par le professeur BADAL, est représentée page 391, figure 86.

FIG. 2. — Sarcome de l'orbite (hôpital Saint-André, professeur BADAL).

FIG. 2.

[illegible] tissu [illegible]

[illegible] gnent de proche en proche les os du crâne, la face et l'encéphale ou [illegible] coloniser à distance dans le foie, le poumon ou les os.

[illegible] se généralisent [illegible] l'orbite envoient [illegible] les ganglions [illegible] les Guersant[1], dans le sinus maxillaire et dans les sinus sphénoïdaux (Horner[2], Knapp[3]).

Les prolongements vers la base du crâne [illegible] d'être signalés d'une manière toute spéciale, aussi bien en [illegible] leur gravité que de leur fréquence. Ils sortent de l'orbite par la [illegible] sphénoïdale ou en défonçant la paroi supérieure : il se [illegible] dans le crâne des tumeurs par voie de propagation [illegible] avec la tumeur primitive ; d'autres fois [illegible] sur

PLANCHE IV

[illegible] le résultat de la [illegible]

FIG. 1. — Leuco-sarcome de l'œil et de l'orbite (hôpital Saint-André, professeur BADAL).

Homme de 55 ans, atteint depuis trois ans d'une tumeur orbitaire qui, depuis quelques jours, fait une volumineuse saillie. Au centre de la tumeur on distingue les vestiges de la cornée se confondant avec les parties voisines. Les paupières sont libres jusque dans les profondeurs des culs-de-sac : les ganglions du voisinage ne sont pas envahis.

[illegible] Knapp il y [illegible] de [illegible] dans [illegible] les [illegible]

La coupe de la tumeur, extirpée par le professeur BADAL, est représentée page 391, figure 86.

On comprend que la mort doive être l'[illegible] nécessaire des sarcomes de l'orbite ainsi arrivés à leur de[illegible]

FIG. 2. — Sarcome de l'orbite (hôpital Saint-André, professeur BADAL).

Tels sont les symptômes que présentent les [illegible] de l'orbite considérés en général et dans leur ensemble ; la [illegible] de ces tumeurs est qu'elles sont malignes ; mais le degré de leur malignité varie beaucoup, selon les diverses variétés dont nous avons parlé à propos de l'anatomie pathologique, et il convient, pour tracer de cette symptomatologie un tableau clinique un peu complet, de dire en quoi se distinguent les [illegible] sarcomes orbitaires.

Nous [illegible] d'abord des diverses variétés de leuco-sarcomes, et ensuite des melano-sarcomes, qui méritent des considérations très parti-[illegible]

[1] GUERSANT. *Société de chirurgie*, 21 sept. 1853.

[2] HORNER. *Annales d'oculistique*, 1872.

[3] KNAPP. *Arch. of ophthalmology and otology*, 1876, t. V, et in DUFAIL, Th. Paris, 1882.

[4] QUAIN. *Medical Times*, 1854, n° 204.

FIG. 1.

FIG. 2.

G. STEINHEIL, Éditeur

1° **Leuco-sarcomes.** Symptômes des diverses variétés

a) Sarcomes développés aux dépens du tissu conjonctif.

1° Les sarcomes à cellules fusiformes, fibro-plastiques, occupent le degré inférieur dans l'échelle de la malignité ; ils évoluent lentement, et ce sont eux qui donnent les meilleurs résultats thérapeutiques. Le cas dont nous avons étudié la partie anatomique, et qui appartient à Badal, s'est terminé par la guérison, et nous pourrions en citer beaucoup d'autres analogues.

2° Le sarcome à cellules rondes est beaucoup plus grave ; il se développe souvent dans le périoste, et affecte dès les premiers jours les allures des ostéo-sarcomes des membres à type globo-cellulaire ; or, l'on sait que c'est là une des affections les plus graves de la pathologie tout entière. Il n'y a pas de carcinome plus infectant et plus dangereux que cette variété de tumeurs malignes ; le chirurgien qui veut s'en rendre maître est obligé de faire l'amputation dans la contiguïté du membre, et ceci montre combien il est difficile de guérir un malade atteint d'un ostéo-sarcome du périoste orbitaire. C'est en présence de cette difficulté que s'est trouvé le professeur Gayet [1] dans le cas qu'il a rapporté à la Société française d'ophtalmologie (1892) et nous-même dans plusieurs faits personnels.

Les quatre périodes de la symptomatologie se déroulent très vite, et le sujet est bientôt emporté. Nous avons vu que cette variété de sarcome à cellules rondes est surtout fréquente chez les enfants ; elle affecte chez eux une extrême malignité que les observations citées plus haut de Snell, Beaumont, aussi bien que nos observations personnelles, mettent en particulière évidence. Aux faits que nous avons cités (p. 399 et suiv.) nous pouvons ajouter ici une nouvelle observation, prise dans notre service de l'hôpital des Enfants.

[1] Gayet, Deux tumeurs à marche rapide développées dans l'orbite d'un enfant de 14 ans. *Société française d'ophtalmologie*, mai 1892.

Obs. (personnelle).— *Ostéo-sarcome de l'orbite. Volumineux engorgement des ganglions parotidiens et sous-maxillaires.* — Émile M..., de La Réole, 9 ans, entre à l'hôpital des Enfants le 10 août 1901. Cet enfant, né de parents bien portants, présente cette particularité de n'avoir qu'un bras, le bras gauche ; il est d'ailleurs vigoureux et son enfance s'est déroulée sans incidents notables. Pas de néoplasmes dans les antécédents héréditaires.

A la fin de 1900, le petit malade commença à éprouver des douleurs violentes, à redoublements paroxystiques tous les 4 ou 5 jours ; bientôt ces douleurs, toujours croissantes, s'accompagnèrent de vomissements verdâtres, mais dans l'intervalle des crises l'enfant avait bon appétit et il conserva ses forces jusqu'en juillet 1901.

Fig. 104. — Ostéo-sarcome de l'orbite ayant entrainé un volumineux engorgement ganglionnaire.

Le 17 juillet 1901, il fut pris subitement, en se levant, de douleurs très violentes dans l'œil gauche et dans la région temporale du même côté ; il y eut d'abondants vomissements, et dès le lendemain apparut l'exophtalmie ; au même moment la tempe gauche augmenta de volume. Exophtalmie et tumeurs temporales s'accrurent rapidement ; les douleurs persistèrent, localisées dans l'œil et dans la tête, et les vomissements s'accentuèrent ; bientôt l'enfant maigrit et perdit ses forces (fig. 104).

Vers le 1er août, la mère remarqua une tumeur sur la partie latérale droite du cou.

Le 12 août, jour de notre premier examen, nous constatons l'état suivant :

Exophtalmie gauche très manifeste et assez marquée pour que les paupières ne puissent complètement se fermer ; chémosis très accentué dans le cul-de-sac inférieur de la conjonctive ; sur le bord marginal inférieur de la cornée, légère ulcération.

La vue est encore assez conservée à gauche pour que le malade compte les doigts ; l'œil est éclairable, sans lésions reconnaissables à l'examen ophtalmoscopique imparfait que nous pratiquons à travers une pupille étroite et dans de mauvaises conditions.

Outre les désordres oculaires, du côté gauche nous constatons :

1° Au niveau de la région temporale gauche, une masse empâtée occupait toute la partie profonde, tout le plan osseux de la région. La peau est à cet endroit œdématiée et sillonnée par de nombreuses et grosses veines. Cette masse est dure au toucher, non fluctuante, adhérente aux tissus profonds. La moindre pression est sur ce point très douloureuse ;

2° Au niveau de la région parotidienne gauche une masse semblable, plus volumineuse que la précédente et présentant les mêmes caractères qu'elle ;

3° Au niveau de la région temporale droite, il existe une tuméfaction moins accusée, mais du même ordre que celle du côté gauche. L'acuité visuelle de l'œil droit paraît normale.

L'examen du système osseux, du système ganglionnaire, des différents viscères ne révèle rien de particulier.

Nous diagnostiquons un ostéo-sarcome de l'orbite gauche avec engorgement des ganglions parotidiens, et probablement un envahissement de l'orbite droit ou une métastase locale dans la paroi externe de cet orbite. Aucune intervention n'étant possible, l'enfant quitte l'hôpital. Il ne tarde pas à succomber dans sa famille.

Nous ne dirons rien ici de la symptomatologie spéciale du névrome plexiforme que le lecteur trouvera dans le livre IX concernant des tumeurs de la paupière.

b) Sarcomes développés aux dépens des cellules endothéliales. Angio-sarcomes.

Ces tumeurs, nous l'avons vu, sont des endothéliomes ; souvent cette variété de sarcomes affecte la forme cylindromateuse (Billroth) ; dans ce cas ce sont des tumeurs graves qui ont pour caractère symptomatologique de récidiver localement, sans infecter les ganglions, sans généralisation ; leur pronostic est cependant assez favorable : un opéré de Billroth ne présentait pas de récidive trois ans après l'extirpation. Lorsque les endothéliomes ne sont pas limités aux parois des vaisseaux, et deviennent diffus, ils affectent une gravité plus grande, et leur pronostic est celui des sarcomes globo-cellulaires ; leur propagation, dit Van Duyse, connaît peu de limites, et Kolaczek pense que les angio-sarcomes orbitaires sont très dangereux pour les tissus voisins.

Le premier cas rapporté par Van Duyse se termina par la mort, 4 mois après l'intervention ; le deuxième cas eut la même terminaison 7 mois après ; dans le troisième il n'y avait pas de récidive 6 mois après l'opé-

ration, mais la survie n'est pas assez longue pour qu'on puisse affirmer la guérison définitive, et tous ceux qui ont présentes à l'esprit la nature histologique de l'endothéliome et sa puissance de prolifération, admettront comme incontestable l'extrême gravité de cette variété de tumeur orbitaire. Les trois périodes dans lesquelles nous avons enfermé l'évolution des sarcomes de l'orbite seront d'habitude parcourues rapidement et avec les allures les plus malignes par les endothéliomes.

Cette variété de néoplasme se généralise par la voie sanguine; cependant, comme une partie d'entre eux, les lymphangio-sarcomes, ont des rapports étroits avec le système lymphatique, « il serait surprenant que la tumeur ne pût pas se propager aux ganglions » (Van Duyse). Tourman a observé cette infection dans une tumeur récidivée au niveau de la région sous-maxillaire, et Van Duyse l'a constatée cliniquement dans la région pré-auriculaire.

c) *Sarcomes mixtes.*

Les sarcomes mixtes, myxo-sarcomes, chondro-sarcomes, neuro-sarcomes ont été observés trop rarement, ou du moins ont été décrits comme tels par un trop petit nombre d'auteurs, pour que nous puissions leur faire, dans cette histoire clinique, une place à part bien distincte ; d'ailleurs leurs symptômes doivent évidemment varier avec la prédominance de tel ou tel tissu. Nous appelons l'attention du lecteur sur notre cas de tumeur mixte de type nerveux ou conjonctif, dont la malignité était extrême.

2° Mélano-sarcomes.

L'étiologie de cette variété de néoplasmes n'offre rien de particulier ; dans le cas de Dolbeau et dans celui de Giraldès, il y avait eu un traumatisme ; mais c'est là, comme on sait, une circonstance qu'on trouve assez souvent au début des néoplasmes.

La symptomatologie n'offre rien qui distingue ce néoplasme des autres tumeurs orbitaires de mauvaise nature. C'est toujours la même exoph-

talmie, la même compression du nerf optique, la même saillie plus ou moins bosselée dans les divers points de la base de l'orbite. Il convient de remarquer que, dans toutes les observations citées plus haut, on insiste sur les bosselures du néoplasme, mais ce ne peut être là un signe différentiel sérieux. En somme, dans la marche et dans l'aspect extérieur, rien d'essentiel ne peut être établi pour la tumeur mélanique orbitaire.

Quand nous sommes en présence d'une tumeur orbitaire, ayant les allures d'un néoplasme, nous ne pouvons savoir s'il s'agit d'une mélanose qu'en pratiquant une ponction exploratrice avec un emporte-pièce, ou tout au moins en découvrant largement la tumeur pour explorer par la vue et par le doigt, ainsi que l'a recommandé Bouisson[1].

Pour quelques auteurs, la nature mélanique des tumeurs se reconnaîtrait à l'examen de l'urine. D'après Eiselt, l'urine, de couleur normale lorsqu'elle vient d'être éliminée, devient peu à peu, au contact de l'air, brune ou même noire. Cette coloration foncée apparaît encore plus rapidement lorsqu'on ajoute au liquide des substances oxydantes, comme de l'acide azotique ou de l'acide chromique. La réaction tient à la présence dans l'urine d'une substance particulière, le *mélanogène*, caractéristique du cancer mélanique.

Nous avons recherché cette réaction dans notre observation ; l'analyse détaillée de l'urine qu'a bien voulu faire, à ce point de vue, notre savant ami Barthe, professeur agrégé à la Faculté et docteur ès sciences, a été négative. Cette recherche n'a été faite dans aucune autre observation.

Au point de vue symptomatologique, quelles particularités sont donc celles des tumeurs mélaniques primitives de l'orbite ?

Dans tous les cas, nous notons au début l'intégrité de la vision, alors même que l'affection s'est développée au contact du globe oculaire. L'œil peut être dévié, atteint de diplopie, mais ses milieux et ses membranes restent intacts. Dans l'observation de Bennett, nous remarquons l'erreur des chirurgiens qui examinèrent la malade et qui crurent, à tort, devoir mettre la choroïde en cause, se basant sur les caractères manifestement mélaniques du mal. Dans ce cas, la tumeur était pure-

[1] Bouisson, *Archives générales de médecine*, mai 1859

ment extra-oculaire et, chose bien digne d'être notée, d'une bénignité relativement très grande.

Il convient de revenir ici sur la présence de bosselures signalées dans presque toutes les observations. Souvent, ces bosselures, plus ou moins volumineuses, soulèvent la conjonctive et laissent voir une couleur noirâtre; Desmarres[1], qui signale cette particularité, ajoute que ces tumeurs ont moins de tendance que les cancers à envahir les parties voisines « et qu'elles peuvent même rester dans un *statu quo*, sans danger pour la vie du malade ».

L'opinion de Desmarres a été défendue par Sichel. Pour cet auteur aussi, les mélanomes de l'orbite sont relativement bénins. C'est sans doute pour avoir confondu les tumeurs mélaniques primitives de l'orbite avec les tumeurs secondaires consécutives au cancer de l'œil, que Velpeau et Nélaton[2] ont enseigné que la mélanose était fatalement soumise à la récidive et mortelle.

L'intégrité de la vision, la marche plus ou moins rapide du mal, la vascularisation extrême (Demarquay), les rapports plus ou moins étroits avec le globe oculaire n'ont rien de caractéristique.

Ainsi que Sichel et Desmarres l'ont heureusement indiqué, la véritable marque distinctive des tumeurs mélaniques primitives n'est autre que leur bénignité relative, par comparaison avec les tumeurs mélaniques nées dans l'œil.

En effet, les tumeurs mélaniques sont généralement très graves. D'après Fuchs, les sarcomes mélaniques de la choroïde sont extrêmement malins, la mortalité est environ de 70 p. 100. Or, si nous dépouillons les 11 observations citées dans notre ouvrage (p. 436 et suiv.), nous voyons que 6 fois la tumeur a été bénigne, 3 fois seulement elle a récidivé, le résultat dans 4 cas est inconnu. C'est là une statistique faible et par conséquent discutable, mais elle tire une assez grande force de ce qui se passe pour les autres tumeurs mélaniques développées en dehors de l'œil, loin par conséquent du tractus uvéal.

Les tumeurs épibulbaires palpébrales ne présentent pas d'autre gra-

[1] Desmarres, *Traité théorique et pratique des maladies des yeux*, 1854, t. I, p. 221.
[2] Demarquay, *Tumeurs de l'orbite*, p. 456.

vité que celle qui est inhérente à la structure de leur tissu ; tous les cliniciens savent bien que les tumeurs mélaniques de la conjonctive bulbaire, quand elles sont superficielles et encore peu adhérentes, guérissent pour toujours après une extirpation complète. Ces tumeurs n'ont d'autre gravité que celle qu'implique leur tissu sarcomateux ou épithélial; elles sont noires, mais le poison mélanique en est presque toujours absent.

Comme les autres tumeurs mélaniques développées loin du tractus uvéal, les tumeurs mélaniques primitives de l'orbite sont donc d'une bénignité relative, comme si le poison mélanique n'y existait pas.

C'est là une particularité clinique majeure qu'il importe beaucoup de mettre en évidence et sur laquelle nous insistons.

En attendant que des observations nouvelles viennent éclairer l'histoire des tumeurs que nous étudions, ce détail symptomatologique reste la dominante et comme la conclusion de l'enquête que nous avons faite à propos de notre cas personnel.

Est-il possible de donner d'une façon certaine la raison objective de cette particularité? Non, cela ne se peut pas, les examens histologiques étant en général trop sommaires et trop incomplets.

A défaut d'explication certaine, qu'il nous soit permis d'ébaucher une hypothèse qu'il appartiendra aux observations futures d'infirmer ou de confirmer.

Cette hypothèse repose : 1° sur les notions que donne la clinique au sujet du pronostic des diverses variétés de tumeurs mélaniques ; 2° sur les examens histologiques de Vossius, de Birnbacher et les nôtres.

Nous la formulerons ainsi :

Il existe deux grandes variétés de mélanoses, en dehors des fausses mélanoses manifestement constituées par d'anciennes hémorragies, c'est-à-dire que les mélanoses vraies, celles dont le pigment résiste au réactif de Robin, forment en clinique deux groupes bien distincts.

Le premier groupe comprend les tumeurs mélaniques, nées dans le tractus uvéal ; ces tumeurs là sont très malignes, elles le sont pour deux raisons : d'abord à cause de leur tissu sarcomateux, ensuite parce qu'elles renferment le véritable poison mélanique, émané, par une métamorphose qui nous échappe, du pigment uvéal normal.

Le second groupe comprend les tumeurs mélaniques développées dans la conjonctive, dans la paupière, dans l'orbite ; ces tumeurs ne sont malignes qu'à cause de leur structure épithéliale ou sarcomateuse, le pigment qu'elles contiennent n'ajoutant rien à leur malignité. Aussi leur pronostic est beaucoup moins fâcheux que celui des tumeurs du premier groupe.

L'explication de cette différence est donnée par l'étude histologique ; nous croyons, avec Vossius et Birnbacher, que les tumeurs mélaniques, développées en dehors du tractus uvéal, renferment un pigmentum spécial, d'*origine hématique* et non point le véritable pigment mélanique dont le caractère malin serait constant. Ce pigment n'existerait que dans les tumeurs originaires du tractus uvéal. Les caractères distinctifs du pigment d'origine hématique et du pigment vrai, sont indiqués t. I, p. 331, avec toute la précision que comporte cette question encore bien obscure.

Nous ne nous dissimulons pas que la lumière est encore loin d'être faite sur ce point difficile de physiologie pathologique dont nous poursuivons actuellement l'étude ; en attendant de nouveaux travaux, nous dirons : qu'il existe en ophtalmologie deux variétés cliniques dans les tumeurs mélaniques vraies et que ces deux variétés sont superposables à deux variétés anatomiques différentes par l'origine de leur pigment.

Les notions qui précèdent suffisent à faire le diagnostic des sarcomes de l'orbite et de leurs variétés ; elles seront complétées par le chapitre général consacré au diagnostic des tumeurs de l'orbite, dans ce chapitre sera fait le diagnostic différentiel de toutes les tumeurs orbitaires, bénignes ou malignes, nées dans l'orbite ou procédant des parties voisines.

Le traitement des sarcomes de l'orbite sera étudié dans un chapitre d'ensemble avec le traitement des tumeurs de l'orbite en général. (V. chap. VI, page 501.)

IV. — LYMPHADÉNOME OU LYMPHOME DE L'ORBITE

Le lymphadénome est une tumeur composée de tissu adénoïde. Il en existe plusieurs variétés anatomiques ; on peut avoir affaire à un *lym-*

phadénome proprement dit, reproduisant la structure normale du tissu ganglionnaire ou à un *lympho-sarcome* s'éloignant de ce tissu par des modifications du réticulum ou par le volume des éléments cellulaires. Brousse et Gérardin[1] ont très judicieusement fait ressortir ces particularités et décrit dans un excellent mémoire : 1° le lymphadénome à type régulier ; 2° le lymphadénome à type irrégulier. Au premier type appartiennent les cas où, comme dans les ganglions, le tissu réticulé et les cellules conservent leurs proportions normales; au second type correspondent les faits dans lesquels prédomine le réticulum et ceux, plus fréquents, dans lesquels les cellules abondent, tantôt petites et rondes (lymphadénome à petites cellules, lymphadénome mou), tantôt grosses et polymorphes (lymphadénome à grosses cellules, lympho-sarcome, sarcome lymphadénoïde).

Pour quelques auteurs la ligne de démarcation entre le sarcome et le lymphadénome n'est pas très précise. C'est ainsi que Rindfleisch, et d'autres histologistes allemands, rangent parmi les variétés de sarcome un certain nombre de néoplasmes contenant des formations qui dérivent du tissu adénoïde pur ; c'est-à-dire que pour eux beaucoup de cas que nous rangeons parmi les lymphadénomes à type irrégulier seraient des *sarcomes globo-cellulaires*. Nous n'acceptons pas cette manière de voir. S'il y a du tissu adénoïde, à un degré quelconque dans une tumeur, quel que soit son lieu d'origine, cette tumeur est un *lymphadénome ;* il n'y a peut-être pas grand intérêt au point de vue pratique à cette séparation tranchée, mais au point de vue nosologique et pour la bonne direction des recherches futures, la distinction est capitale.

Le lymphadénome ainsi compris peut se développer au niveau de l'orbite, et son évolution, comme sa pathogénie, sont dans cette partie de l'organisme ce qu'elles sont ailleurs, c'est-à-dire d'une grande obscurité.

Rappelons ici que, après la première description du lymphadénome par Hodgkin[2] (1832), Bennett[3] et Virchow[4] (1845) découvrirent que cette

[1] Brousse et Gérardin, *Mémoire de l'Académie de médecine,* 1888.
[2] Hodgkin, *Med. chirurg. Trans.*, 1832, t. XVIII.
[3] Bennett, *Edinb. med. and surg. Journal*, 1843.
[4] Virchow, *Virchow's Arch.*, 1849.

affection s'accompagnait de l'augmentation du nombre des globules blancs du sang ; ils crurent que cette *leucocytose* était le fait primitif et prédominant et donnèrent à l'affection le nom de leucémie ou leucocythémie : mais il fut établi plus tard, par de nombreuses observations, (Bonfils[1], Trousseau[2]) que le lymphadénome peut exister sans leucémie ; on a alors affaire à la pseudo-leucémie ou à l'adénie.

C'est là précisément ce qui a été observé pour les lymphadénomes orbitaires, lorsqu'on a pu faire l'examen du sang ; tantôt on a trouvé de la leucocytose et tantôt on n'en a pas trouvé, si bien que les ophtalmologistes peuvent avoir affaire à un lymphadénome avec leucémie ou avec pseudo-leucémie, c'est-à-dire à un lymphadénome selon le type décrit par Virchow, ou selon le type décrit par Trousseau.

On pourrait d'ailleurs rappeler ici, au sujet des lymphadénomes de l'orbite, tout ce qu'on a dit des lymphadénomes en général, dont on s'est, dans ces derniers temps, occupé : Rindfleisch[3] et Auspitz[4] ont affirmé la nature parasitaire de l'affection, et Pierre Delbet[5] a défendu avec talent cette opinion qui ne repose encore que sur des bases incertaines. Nous ne nous arrêterons pas sur cette question de pathologie générale.

Les cas connus sont assez rares pour que nous les placions ici, dans leur ordre chronologique, sous les yeux du lecteur en insistant sur leurs caractères principaux.

Obs. de Becker-Arnold[6]. — *Lymphadénome double symétrique dans la région de la glande lacrymale. Exophtalmie. Pas d'autres symptômes. Guérison durable (observée pendant 10 ans) par extirpation.*

Obs. de Gallasch[7]. — *Un cas rare de leucémie infantile.* — Garçon de 4 ans et demi. Lymphome du cou, hypertrophie du foie et de la rate. Hémorragies conjonctivales et rétiniennes. Pétéchies des deux côtés, grosse tumeur de la glande lacrymale. Exophtalmie. Autopsie. Infiltration lymphoïde en masse ; le tissu ganglionnaire n'est pas atteint.

[1] Bonfils, in Brousses et Gérardin, *loc. cit.*
[2] Trousseau, Adénie, *Clinique méd. de l'Hôtel-Dieu.*
[3] Rindfleisch, *Deutsche med. Wochenschrift*, 1885.
[4] Auspitz et Hochsinger, *Vierteljahrschrift f. Dermat. u. Syphil.*, 1885.
[5] Delbet (Pierre), *Académie des sciences*, 7 juin 1895.
[6] Becker und Arnold, *Archives de Græfe*, 1872.
[7] Gallasch, *Jahrb. für Kinderheilk.*, 1875.

Obs. de Th. Lebert [1]. — *Leucémie.* — Des deux côtés, rétinite hémorragique. Albuminurie. Hyperopie croissante avec exophtalmie double à la suite de nombreuses tumeurs orbitaires. Mort. Pas d'autopsie générale. Examen microscopique des tumeurs : cellules lymphatiques en masse.

Obs. de Osterwald [2]. — *Leucémie.* — Enfant (garçon) de 4 ans. Tumeurs orbitaires bilatérales, gonflement de la région temporale. Exophtalmie. Rien à la bouche, au nez, aux glandes salivaires. Microcoques dans la rate et dans le sang. Les tumeurs sont formées de petites cellules rondes. Les tumeurs leucémiques proviennent sans doute de globules blancs émigrés. Ça et là, structure lymphadénoïde due à la confluence de plusieurs tumeurs. La nature infectieuse de la leucémie n'est pas douteuse.

Obs. de Reymond [3]. — *Lymphome volumineux des deux orbites et en avant des deux oreilles avec dégénérescence amyloïde des éléments lymphoïdes seuls.* — Hypertrophie de la rate. Gonflement des carotides, ganglions cervicaux et axillaires, tumeur bilatérale de la glande lacrymale, pas d'examen du sang. Extirpation des tumeurs de l'orbite. Examen : ce sont des cellules lymphatiques avec stroma réticulaire et dégénérescence amyloïde centrale. Les autres tumeurs ganglionnaires diminuèrent sous l'influence de KI. Guérison durable (?).

Obs. de Gayet [4]. — Homme de 70 ans, exophtalmos bilatéral, d'abord à droite, deux ans plus tard à gauche. Pas de renseignements sur l'état général. Mort de pleurésie. A l'autopsie, pas d'examen du foie, de la rate, etc. Microscopiquement, les tumeurs de l'orbite sont des lymphadénomes ; infiltration de cellules rondes qui ont envahi le tissu graisseux, le nerf optique, les muscles et les parois vasculaires; les vaisseaux ont leur calibre rétréci par cette infiltration, mais seulement dans l'intérieur des tumeurs.

Obs. de Delens [5]. — Homme de 55 ans. Auparavant en bonne santé. Tumeurs multiples sur les paupières et dans l'orbite. Exophtalmie. Les plus grandes tumeurs siègent sur la glande lacrymale. Lymphomes au cou, au coude, au pharynx et aux amygdales. Sur la voûte palatine, une tumeur bosselée, en bourrelet, de chaque côté, séparée de celle du côté opposé par une gouttière profonde. Leucémie. A la suite d'une violente attaque de choléra, disparition des tumeurs palatines et orbitaires, diminution marquée des autres lymphomes. Le malade n'est plus revu.

Obs. de Bernheimer [6]. — Homme de 40 ans, en bonne santé. Depuis deux ans exophtalmie symétrique. Tumeurs multiples, du volume d'une noisette à celui d'une noix semblant unies par des cordons avec le tissu profond de l'orbite. Extirpation. Examen, microscopique : lymphadénome.

[1] Lebert, *Archives de Græfe*, XXIV, p. 295, 1878.
[2] Osterwald, *Archives de Græfe*, XXVII, 3, p. 203, 1881.
[3] Reymond, *Annali di oltalmologia*, p. 337, 1883.
[4] Gayet, *Arch. d'ophtalmologie*, janvier-février 1886.
[5] Delens, *Arch. d'ophtalmologie*, mars-avril, 1886.
[6] Bernheimer, *XX. ophthalmologische Versammlung in Heidelberg.*

Obs. de Guaita[1]. — *Un cas de lymphome diffus de la conjonctive.* — Paysan de 52 ans, exempt de syphilis et de toute autre affection constitutionnelle (?) ; depuis dix ans il y a des gonflements ganglionnaires; depuis 2 ans, du gonflement des paupières de l'œil droit, depuis 10 mois de celles de l'œil gauche. Actuellement les ganglions du cou, de la nuque, des aisselles, des aînes sont augmentés ; il y a hypertrophie de la rate. Le sang contient moins de globules rouges et plus de globules blancs qu'à l'état normal. Le malade peut à peine ouvrir les yeux; quand on renversait les paupières la conjonctive saignait facilement; autrement elle est pâle, lisse et épaissie, surtout dans les plis de passage. De petits morceaux excisés montrent une abondante infiltration de cellules lymphatiques, pas de traces de dégénérescence amyloïde. Il se produisit de l'amélioration avec l'emploi de 6 grammes par jour d'iodure de potassium et massage vigoureux des paupières.

Deuxième cas semblable chez un vieillard tombé dans le marasme.

Obs. de Oxley[2]. — Enfant de 6 ans. Outre les symptômes généraux, exophtalmie du côté droit apparue un an et demi après le début de l'affection ; on avait observé auparavant de la mydriase et de la diminution de l'acuité. Après amélioration passagère il y eut de l'amaurose et du chémosis de la conjonctive bulbaire, de telle sorte que cette dernière faisait saillie entre les paupières. Mort, huit jours après le début de l'amaurose. L'autopsie, outre une hémorragie sous-périostale du frontal droit, montre dans tout le cerveau et à la base du cerveau, dans l'arachnoïde, des tumeurs lymphatiques, les unes miliaires, les autres assez grosses. En avant, sur le rocher droit et sur l'orbite, l'os était ramolli et se coupait au bistouri. Sous la voûte orbitaire ainsi perforée, on trouva dans l'orbite une masse blanche, molle, repoussant l'œil en avant, et communiquant avec les tumeurs intra-craniennes. Le nerf optique passait au milieu de la tumeur. Examen microscopique : cellules rondes, gros noyaux ronds se colorant fortement et remplissant toutes les cellules. (Un dessin d'une coupe à travers la tumeur rétrobulbaire permet de reconnaître très bien le siège de la graisse orbitaire.)

Obs. de Tomasi Crudeli[3] (Corrado). — Un garçon de 19 ans, cachectisé par l'onanisme, présentait les phénomènes d'hydro-oligohémie avec œdème intra et péri-cranien, sans augmentation de globules blancs. Une légère hypertrophie de la rate pouvait s'attribuer à une fièvre intermittente que le malade avait eue quelques mois auparavant. L'autopsie montra : amaigrissement, grande pâleur de la peau.

Toute la surface du crâne est transformée en un tissu mou, de couleur gris blanchâtre, le tissu occupe toutes les couches situées au-dessous du pannicule graisseux, les muscles jusqu'à l'os. L'épaisseur de cette couche est variable. La couche externe compacte des os du crâne manque, les cavités médullaires du diploé sont élargies et remplies de prolongements rougeâtres de la prolifération périostale. Il en est de même de la face interne du crâne, de la dure-mère ; des végétations planes, gris rougeâtre.

[1] Guaita, Rapport sur le XIIe Congrès italien d'ophtalmologie, à Pise, en 1890. *Annali di ottalmologia*, 1890.

[2] Oxley, *British med. journal*, et in Axenfeld, *Arch. f. Opht.*, 1891.

[3] Tomasi Crudeli, *Rivista clinica*, avril 1871. *Jahrbücher de Virchow-Hirsch*, 1871, p. 178.

pénètrent dans le diploé. La disparition de l'os est plus marquée à la partie inférieure de la suture fronto-périostale, où les végétations de la dure-mère et celles du péricrâne forment un tout continu.

On trouve des végétations semblables sur la face externe de la dure-mère de la base du crâne; elles se continuent par la fente orbitaire supérieure dans les orbites, qui ainsi sont très rétrécis. On trouva des modifications semblables sur presque tous les os et presque toutes les articulations, en même temps qu'une hyperplasie marquée des ganglions lymphatiques.

L'examen microscopique confirme le diagnostic de *lymphome malin*.

Obs. de Axenfeld[1]. — Un homme de 62 ans est atteint, au niveau des quatre paupières, de nodules sous-conjonctivaux saillants, rappelant de vieux chalazions. Ces nodules furent enlevés et l'examen histologique montra qu'il s'agissait de lymphomes. Au bout de deux mois apparaît de l'exophtalmie, en même temps que de la dysphagie et de l'obstruction nasale. Une contusion de la région inguinale entraîne l'apparition d'un gros nodule douloureux.

Il existe des lymphomes dans la région parotidienne, au niveau du cou, au-dessus des angles de la bouche, etc ; des deux côtés, exophtalmie directe avec limitation générale de la mobilité active et passive ; les paupières sont très gonflées, presque fermées et immobiles ; on sent, au palper, des tumeurs circonscrites dures, un peu mobiles, noueuses, et, en pressant fort, on sent qu'il y a dans l'orbite, en arrière, des tumeurs semblables. Le nodule le plus gros est situé à gauche dans la région de la glande lacrymale.

La conjonctive palpébrale est très infiltrée ; le pli de passage supérieur gauche est aussi transformé en un énorme bourrelet trachomateux gélatineux.

Le diagnostic fut lymphome malin, pseudo leucémie. Ablation des tumeurs orbitraires. L'examen histologique par dissociation fit reconnaître l'existence d'une grande quantité de petites cellules rondes, mononucléées, disposées dans un tissu conjonctif à grosses alvéoles, assez fibreux, sans stroma distinctement réticulé.

« Les coupes examinées, non colorées ou colorées, contiennent partout de petites cellules rondes, très pressées, avec un gros noyau se colorant fortement et un nucléole bien visible. Pas de grandes cellules polynucléées ni de cellules géantes (Langhans-Ribbert), pas plus de cellules fusiformes, qu'on a dit souvent trouver dans le lymphome malin, par contraste avec la leucémie. Nulle part il n'y a de dégénérescence graisseuse ni de caséification, ni de dégénérescence amyloïde ; au contraire, dans les tumeurs et à côté, nombreuses hémorragies anciennes et récentes, pigment sanguin granuleux, quelques cristaux d'hématoïdine. Le pigment est placé en partie dans les cellules, surtout dans les cellules glandulaires, qui se trouvent dans le territoire du néoplasme.

« Le stroma des tumeurs varie en forme et en puissance. Une partie de ces tumeurs se compose seulement de cellules, avec quelques vaisseaux à parois très minces. Dans certaines tumeurs, et à divers endroits d'une seule et même tumeur, il y a des tractus fibreux assez forts, le plus souvent en forme de nodosités avec des vaisseaux à parois normales; en d'autres endroits il y a un stroma presque alvéolaire; en d'autres encore,

[1] Th. Axenfeld, Zur Lymphombildung in der Orbita. *Archiv f. Ophthalm*, t. XXXVII, 3. Abtheil 1891, p. 102 et suiv.

le dessin du tissu graisseux est encore très visible. Le tissu conjonctif réticulaire proprement dit est très peu abondant, il semble plutôt qu'il s'agisse d'une infiltration cellulaire atypique de divers tissus. Toutes les couches de la conjonctive et du tissu orbitaire sont, par suite, le siège du néoplasme, seul l'éphithélium proprement dit, si on fait abstraction du pli de passage excisé, présente un état tout à fait normal. »

Axenfeld discute longuement l'hypothèse d'une infection causale dans son cas, sans pouvoir apporter la preuve de la pathogénie infectieuse du lymphome.

Au point de vue clinique, son fait est remarquable par la grande amélioration qui résulta de l'usage prolongé de l'arsenic.

Obs. de Silcock[1]. — Tumeurs symétriques de l'orbite, constituées par un sarcome à cellules rondes, analogues au cas de Schirma ; il y eut exophtalmie progressive et panophtalmie, et la guérision survint et se maintint pendant 3 ans, ce qui incite à faire sur ce cas des réserves, d'autant plus que l'examen anatomo-pathologique paraît fort insuffisant.

Obs. de Bernheimer[2]. — Homme de 40 ans. Des tumeurs multiples de l'orbite, du volume d'une noisette à celui d'une amande, semblant être réunies par des cordons au tissu profond de l'orbite ; il s'agissait d'un lymphadénome.

Obs. de Treacher Collins[3]. — Malade qui présentait, des deux côtés, des tumeurs orbitaires et sous-conjonctivales. Les tumeurs orbitaires adhéraient intimement à la sclérotique, et la glande lacrymale saine se séparait facilement de la tumeur ; il existait en outre chez le malade des masses bosselées dans le médiastin et l'abdomen ; la rate et le foie étaient hypertrophiés, etc. Le malade mourut. L'examen histologique révéla dans les tumeurs des petites cellules à noyau, de formes diverses, existant entre les fibres conjonctives dissociées.

Obs. de Dumm[4]. — Enfant de 8 ans, un cas de leucémie avec tumeur des deux orbites, gonflement de la parotide et des ganglions du cou, de l'aisselle et de l'aine ; l'état du sang était caractéristique de la leucémie ; l'enfant mourut.

Obs. de Rosa Kerschbaumer[5]. — Sujet de 25 ans, qui présentait un néoplasme envahissant complètement l'orbite et entraînant un simple gonflement de la paupière.

[1] Silcock, *Opht. Hosp. Rep.*, t. XIII, p. 249, et *Transactions of the opht. Society*, 1880.

[2] Bernheimer, Ueber Lymphadenome der Orbita. *Klin. Monatsbl. f. Augenheilk.*, 1889, t. XXVII, p. 19.

[3] Treacher Collins, *Opht. Hosp. Report*, 1893, t. XIII, p. 248.

[4] Dumm, Leukemia with lymphoïd Growth of orbits and parotid. *Ophthalmic Review*, 1894.

[5] Rosa Kerschbaumer, *Arch. v. Græfe*, 1895, t. XLI.

sans tumeur ; les ganglions du cou, de la nuque et de l'aisselle étaient pris, ainsi que les ganglions médiastinaux et mésentériques ; il y avait une augmentation notable de globules blancs ; mort. Les lésions consistaient dans une infiltration leucémique des tissus.

Obs. de Panas[1]. — Homme de 70 ans, qui, outre des tumeurs symétriques des glandes lacrymales, avait d'autres tumeurs ganglionnaires ailleurs. Je ne puis rien dire au sujet de l'examen du sang et de la marche du cas. A cause des nombreux gonflements ganglionnaires et parce qu'on ne mentionne pas, dans les préparations microscopiques, des globules blancs plus nombreux à l'intérieur des vaisseaux sanguins, je voudrais ranger ce cas parmi ceux de pseudo-leucémie. D'après Axenfeld, le cas de Boerma ressemble à celui-là.

Obs. de Rosenblath[2]. — *Premier cas.* — Enfant de 15 ans, pâle, mal nourri, apa-

Fig. 105. — Chloro-lymphome de l'orbite (Rosenblath).

thique, le bulbe oculaire droit de plus en plus proéminent, devient aveugle ; l'œil est énucléé ; l'opération donne lieu à une forte hémorragie et montre que la partie postérieure de l'orbite est remplie par une tumeur solide ; dans l'œil gauche, il se produit des hémorragies péripapillaires. Etat leucémique du sang. Phénomènes paralytiques divers. Mort. L'autopsie fit constater dans le canal vertébral, au niveau des vertèbres lombaires et dorsales, une masse néoplasique verdâtre et dure, située entre la dure-mère et l'os et se prolongeant au dehors à travers les trous intervertébraux.

[1] Panas, *Traité des maladies des yeux*, t. II, p. 328.

[2] Rosenblath, Ueber Chlorom und Leukämie. *Deutsches Archiv f. klin. Med.*, Bd. LXXII.

Dans la cavité orbitaire droite se trouve une tumeur qui la remplit presque en entier ; elle est ovoïde, à surface lisse, et n'est reliée que faiblement à l'os environnant ; en avant, la tumeur adhère à la partie postérieure des paupières.

La rate est hypertrophiée, les ganglions mésentériques gonflés.

L'examen histologique de la tumeur orbitaire démontra qu'il s'agissait d'un chloro-lymphome. Le réseau réticulaire était très net et très abondant.

Deuxième cas. — Enfant de 8 ans, pâle, apathique, exophtalmie très considérable des deux côtés. Entre le sommet du bulbe et le rebord de l'orbite, on perçoit des deux côtés un bourrelet à direction horizontale. Sous l angle de la mâchoire, paquets ganglionnaires. Petits nodules pâles sur le tronc et les membres inférieurs. Pétéchies sur le dos et les mains, mort à la suite d'une épistaxis violente État leucémique du sang.

L'autopsie montra dans les deux orbites, les remplissant complètement, une tumeur solide n'adhérant nulle part complètement à l'os, mais unie intimement à la paroi postérieure des paupières : la masse néoplasique a une consistance solide, sa coupe est de couleur jaune verdâtre pâle.

L'étude histologique établit qu'il s'agit d'un chloro-lymphome, avec un épais réseau de tissu. Lésion de la rate, du foie et de la moelle osseuse.

Obs. de Henri Coppez [1]. — Il s'agit d'un enfant de 8 ans chez lequel le professeur Coppez porte le diagnostic de tumeur de nature indéterminée, née probablement du périoste de la partie antérieure de la paroi supérieure de l'orbite, tumeur ayant progressé vers l'œil, qu'elle a coiffé d'abord et envahi plus tard. L'œil fut énucléé. Le malade, qui ne paraissait pas leucémique (?), succomba à la cachexie. La figure 106 montre l'ensemble des lésions, et l'examen histologique, de l'avis de Fuchs et de Weichselbaum, démontra qu'il s'agissait d'un lymphome.

Obs. de Gennaro Colucci [2]. — S..., Fréd., horloger, 53 ans, vient le 7 juin 1892 à la consultation de la clinique. Depuis quatre mois, il a remarqué une saillie dans le segment inféro-interne de l'orbite gauche. Cette saillie a augmenté dans les dernières semaines. Diminution de la motilité de l'œil en bas, stase rétinienne. On enlève la tumeur. Guérison.

En décembre 1896, il revient pour une saillie de l'œil droit, en haut et en dehors. En ouvrant la paupière, on voit une masse épibulbaire plate, rosée, jaunâtre, en forme de languette; cette masse s'étend dans l'orbite. Légère turgescence des veines rétiniennes.

Le 15 mars, le professeur de Vincentiis enlève la tumeur, qui s'étendait jusqu'au nerf optique ; il sectionna le tendon du droit externe ; mais à la fin de l'opération il le sutura. L'œil fut donc conservé. Le malade guérit en peu de temps, mais mourut de dysenterie neuf mois après.

Examen de la tumeur. — Tumeur plate, lisse, en forme de languette, et présentant

[1] Henri Coppez, *Archives d'ophtalmologie*, 1895.

[2] Gennaro Colucci, Linfosarcoma bilaterale dell' Orbita. *Lavori della clinica oculistica di Napoli*, 1898.

un sinus. Longueur, 3 centimètres ; largeur, 2 centimètres ; épaisseur de l'extrémité

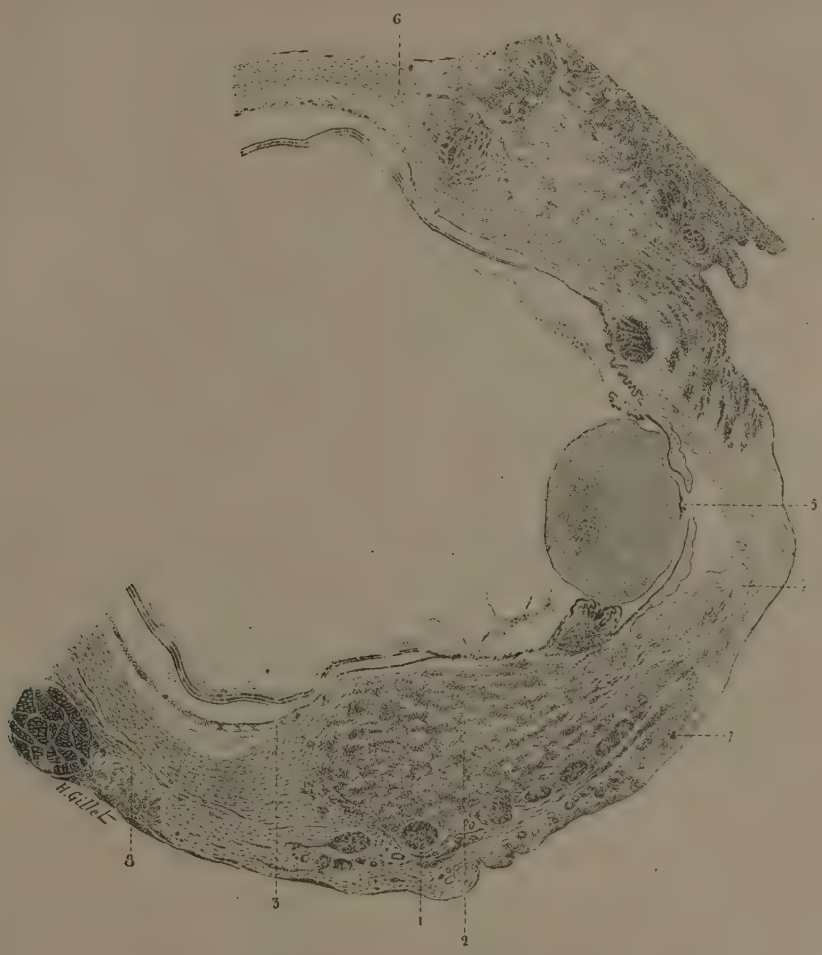

Fig. 106. — Lymphome de l'orbite (H. Coppez).

1, foyer de jeunes cellules dans l'épisclère ; — 2, infiltration diffuse de la sclérotique ; — 3, point où la choroïde vient se jeter dans la tumeur, avec nodules d'infiltration de la choroïde à ce niveau ; — 4, infiltration intra-cornéenne ; — 5, reste de synéchies postérieures ; — 6, limite postérieure de la tumeur en haut ; — 7, petits noyaux d'infiltration logés dans l'épithélium conjonctival ; — 8, Infiltration du tissu épiscléral.

postérieure, 5 millimètres. La tumeur est revêtue sur toute sa surface d'une capsule mince. Sur la coupe, la tumeur est d'aspect homogène et de couleur gris rosé.

Fixation par l'alcool ; une partie de la tumeur fut dissociée à l'état frais. On

n'y vit que des petits éléments arrondis, ressemblant assez aux éléments lymphoïdes.

Le néoplasme se compose donc d'éléments arrondis avec un gros noyau pourvu d'un nucléole, et avec un tout petit ourlet de protoplasma ; il y a quelques éléments fusiformes à noyau ovalaire ; d'autres plus gros, ronds, avec un petit noyau et un corps protoplasmique abondant et granuleux. Il n'y a pas de stroma, sauf quelques petites fibres grêles de tissu conjonctif. Les parois des vaisseaux les plus grands, sont dilatées, épaissies et très infiltrées d'éléments arrondis ; on n'y reconnaît plus que la couche endothéliale. Quelques coupes furent colorées au picro-carmin, d'autres à l'hématoxiline-éosine. Grâce à ces colorations, je pus voir qu'il y avait un stroma à mailles larges, enfermant des éléments néoplasiques.

Obs. de Rollet[1]. — Femme de 52 ans, présente dans l'angle supéro-externe de l'orbite gauche une tuméfaction du volume d'une mandarine ; exophtalmie en bas et en dedans, iritis, kératite. Pas de propagation intra-cranienne. Pas de généralisation. Bon état général. Extirpation complète avec conservation du globe de l'œil. Examen histologique par Paviot démontre qu'il s'agit d'un lymphome ou lympho-sarcome de l'orbite.

Pas de récidive après cinq mois.

L'orbite droit était indemne.

A ces observations nous ajouterons ici trois faits inédits, le premier nous a été communiqué par le professeur Cirincione (de Sienne), le second par le professeur Vennemann (de Louvain) ; le troisième est celui d'un malade du professeur Piéchaud (de Bordeaux) dans le service duquel nous avons pu l'observer et l'étudier.

Obs. de Cirincione. — *Chlorome de l'orbite.* — Enfant âgé de 14 ans, présente du côté gauche une exophtalmie considérable survenue dans le délai de six semaines ; le globe est repoussé en avant, en dehors et en bas ; la conjonctive est très œdématiée, pas de douleurs ; après quatre semaines, exophtalmie à droite peu prononcée, mort.

La névoglie montre qu'il existe dans l'orbite une tumeur périostale verte ; dans le plancher de la cavité cranienne, surtout au pourtour du sinus caverneux, se trouve une masse néoplasique verdâtre ; il existe également un néoplasme de la même couleur dans la plèvre, sur les vertèbres lombaires et dans les os du bassin.

La coloration verdâtre du néoplasme disparut aussitôt que la tumeur fut immergée dans le liquide fixatif ; l'examen histologique ne fit voir rien autre que des cellules fusiformes, des cellules rondes et des granulations amorphes ; il a été impossible de déterminer la raison de la coloration verte du néoplasme.

Obs. de Vennemann[2] (de Louvain). — *Lymphome orbitaire double chez un adulte.*

[1] Rollet, in Th. Varatges, Lyon, 1903.

[2] Vennemann, *Société belge d'ophtalmologie*, 27 novembre 1898.

— Voici l'image photographique du cas. La pose date de l'été dernier. A ce moment, les tumeurs existaient depuis cinq ans. L'homme était âgé de 55 ans ; grand, osseux, très maigre, quoique bien musclé ; il avait joui jusqu'alors d'une excellente santé.

Les tumeurs s'étaient développées lentement, d'abord à droite, puis immédiatement après à gauche.

Dans le cas présent, il s'agit de purs lymphomes hétéroplastiques.

Il n'existe ni leucocytémie, ni hypertrophie des ganglions lymphatiques nulle part, ni développement extraordinaire de la rate.

Fig. 107. — Lymphadénome de l'orbite (Vennemann).

De tous les traitements employés, le traitement classique par l'arsenic seul a pu arrêter momentanément le développement des tumeurs.

Des opérations partielles, entreprises auparavant ailleurs, n'avaient exercé aucune influence sur l'évolution de la maladie.

En été dernier, j'ai entrepris une extirpation plus large à gauche.

Je suis tombé dans un tissu mollasse que j'enlevai facilement avec le doigt.

Ce tissu mou, saignant, remplissait tout l'orbite jusqu'à l'entrée du nerf optique dans le crâne. J'ai vidé à la curette toute la moitié supérieure de l'orbite.

Le résultat de l'opération fut bon. Il n'y eut ni complications ni récidive immédiate.

Au mois d'octobre dernier, l'affaissement de la tumeur orbitaire s'était maintenu, mais les deux yeux s'étaient perdus dans l'intervalle par kératomalacie, et je n'ai pas eu le courage de compléter mon opération à gauche et d'en entreprendre une semblable à droite. J'ai eu recours aux injections sclérosantes de Lannelongue. Ces injections

d'une solution au vingtième de chlorure de zinc, dans la profondeur de la tumeur, furent très bien supportées et produisirent rapidement un affaissement sensible de la tumeur à droite.

Mais l'état général s'étant aggravé, le patient étant devenu pâle, ayant perdu l'appétit et ses forces, profondément découragé, demanda à rentrer dans sa famille.

Il me reste à dire qu'au point de vue histologique, la tumeur n'est pas un vrai lymphome. Elle présente la structure d un sarcome à petites cellules rondes.

Cependant, dans ce tissu embryonnaire, les vaisseaux sont plutôt rares et la paroi des capillaires, des petites artères et des petites veines est très épaissie. Les figures de division cellulaire, figures de division indirecte, et de division directe sont rares dans les préparations. Il n'y a pas non plus de grandes cellules multinucléaires vasoformatives. Tous ces signes anatomiques éloignent la tumeur du sarcome malin et expliquent la lenteur avec laquelle ces néoplasmes s'accroissent.

Six mois après sa sortie, l'homme est mort de cachexie progressive, m'a écrit son médecin. Les globes oculaires ont été poussés hors de l'orbite sans qu'ils fussent envahis par le néoplasme.

Voici enfin l'observation recueillie à l'hôpital des Enfants, dans le service du professeur Piéchaud, d'après les notes qui nous ont été remises par son chef de clinique, le docteur Rocher. Les lésions orbitaires de ce malade sont représentées sur la planche V, fig. 2.

Obs. — *Lymphadénome généralisé à marche rapide, ayant débuté probablement par l'amygdale pharyngienne.* — André J..., 6 ans, vient à la consultation de l'hôpital des Enfants parce qu'il est gêné pour respirer et qu'il présente à l'examen le syndrome complet de l'adénoïdien. Le toucher pharyngien permet de reconnaître l'hypertrophie de l'amygdale. Ablation des végétations adénoïdes par le professeur Piéchaud le 28 avril 1902.

Huit jours après, l'enfant nous est ramené présentant encore de la difficulté pour respirer ; on fait à deux reprises différentes des badigeonnages iodés, le pharynx paraissant encore granuleux et végétant.

Quinze jours environ après l'ablation des végétations, les ganglions sous-maxillaires et angulo-maxillaires, qui avaient subi une légère augmentation de volume après l'opération, présentent presque tout d'un coup une explosion dans leur développement. Les ganglions cervivaux, occipitaux, axillaires, se prennent successivement, mais l'état général ne semble pas compromis : bon appétit, bon sommeil, pas de douleur.

Devant l'envahissement hypertrophique de ces ganglions, on porte le diagnostic clinique de *lymphadénome à début probablement pharyngien*. Celui-ci est confirmé quelque temps après par l'examen d'un ganglion enlevé dans la région de l'aine et par l'examen du sang pratiqué par M. le professeur agrégé Sabrazès.

Celui-ci donne :

Hémoglobine : 79 p. 100
Globules rouges : 4.857.000.
Globules blancs : 22.940.



FIG. 1. — Sarcome à myéloplaxes de l'orbite (hôpital Saint-Louis, professeur LANNELONGUE).

Homme de 17 ans, présente depuis quatre mois, avant son entrée à l'hôpital une exophtalmie légère, survenue spontanément, sans antécédents à noter. L'œil est comprimé et l'orbite vide de la tumeur qu'il contient. Réunion rapide, la tumeur a repris sitôt le malade au moment de la recidive.

L'examen histologique, fait par le professeur APPERT, SARRAZIN, démontre qu'il s'agit d'un sarcome à myéloplaxes probablement développé dans le périoste de l'orbite.

FIG. 2. — Lymphadénome de l'orbite intéressant le région de la glande lacrymale (obs. recueillie dans le service du professeur PIÉCHAUD à l'hôpital des Enfants. Voir p. 476).

FIG. 2.

G. STEINHEIL, Éditeur

[illegible] injection de chlorure de zinc dans la profondeur de la tumeur. [illegible] apportées et produisirent rapidement un affaissement sensible de la [illegible]

[illegible] nt étant devenu pâle, ayant perdu l'appé- [illegible] dépérissement, demanda à rentrer dans sa famille.

[illegible] au point de vue histologique, la tumeur n'est pas un vrai [illegible] Elle présente la structure d'un sarcome à petites cellules rondes. [illegible] cependant, dans ce tissu embryonnaire, les vaisseaux sont plutôt rares et la paroi [illegible] capillaires, des petites artères et des petites veines est très épaissie. Les figures de division cellulaire, figures de division indirecte, et de division directe sont rares dans [illegible] ations. Il n'y a pas non plus de grandes cellules multinucléaires vasoformatives. Tous ces [illegible] qui éloignent la tumeur du sarcome malin et expliquent la lenteur avec laquelle ces néoplasmes s'accroissent.

Planche V

[illegible] progressive [illegible] son [illegible] l'orbite sans qu'il [illegible] [illegible]

Fig. 1. — Sarcome à myéloplaxes de l'orbite (hôpital Saint-André, professeur Badal).

Homme de 17 ans, présente depuis quatre mois avant son entrée à l'hôpital une exophtalmie légère, survenue spontanément, sans antécédents d'aucune sorte ; l'œil est énucléé et l'orbite vidé de la tumeur qu'il contient. Récidive rapide ; la figure 1 représente le malade au moment de la récidive. [illegible] Les lésions cellulaires [illegible]

L'examen histologique, fait par le professeur agrégé Sabrazès, démontre qu'il s'agit d'un sarcome à myéloplaxes probablement développé dans le périoste de l'orbite.

Fig. 2. — Lymphadénome de l'orbite intéressant le région de la glande lacrymale (obs. recueillie dans le service du professeur Piéchaud à l'hôpital des Enfants. Voir p. 476). [illegible] vient à la [illegible] l'hôpital des Enfants parce qu'il est gêné [illegible] et qu'il présente à l'examen le syndrome complet de l'adénoïdisme. [illegible] permet de reconnaître l'hypertrophie de l'amygdale. [illegible] le professeur Piéchaud le 28 avril 190[illegible]

Huit jours après, l'enfant [illegible] encore de la difficulté pour respirer ; on fait à deux reprises [illegible] le pharynx paraissant encore [illegible]

Quinze jours environ après [illegible] opérations, les ganglions sous-maxillaires [illegible] maxillaires, qui [illegible] légère augmentation de volume après l'opé- [illegible] une explosion dans leur développement. Les [illegible] se prennent successivement, mais l'état [illegible] petit, bon sommeil, pas de douleur.

[illegible] de ces ganglions, on porte le diagnostic [illegible] *ablement pharyngien*. Celui-ci est confirmé [illegible] ganglion enlevé dans la région de l'aine et par l'examen du [illegible] sseur agrégé Sabrazès.

Celui-ci donne :

Hémoglobine : 7[illegible]

Globules rouges [illegible]

Globules blancs : 2[illegible]

FIG. 1.



FIG. 2.

G. STEINHEIL, Éditeur

Pas de polychromatiques, pas d'hématies à granulations basophiles, pas d'iodophiles.

Polynucléés : 70,34.

Lymphocytes : 16,75.

Mononucléaires : 2,23.

Eosinophiles : 9,77.

Formes de transition : 0,27.

Toutes les zones ganglionnaires : triangle de Scarpa, région poplitée épithrochléenne, fosse iliaque, parotidienne, mastoïdienne, etc., se prennent très rapidement.

L'enfant maigrit, devient pâle, blafard. *Boulimie.*

Les ganglions sont énormes par places ; dans chaque groupe, on en trouve de gros comme un pois, à côté d'autres volomineux comme un œuf de pigeon ; ils roulent sous la peau et les uns sur les autres : fermes, élastiques, indolores.

Quelques douleurs de compression au niveau du plexus cervical.

En mai, diminution progressive des forces : l'enfant peut à peine marcher et sa mère est obligée de le porter pour le conduire à l'hôpital.

Dès le moment où le diagnostic fut porté, installation du traitement par les doses progressivement croissantes et massives d'arsenic (injections intra-ganglionnaires de cacodylate de soude) dans les différents groupes ganglionnaires.

A certains moments, nous notons d'une façon manifeste la diminution de volume de certains groupes qui, quelque temps après, subissent une poussée d'accroissement rapide. Vers la fin avril, apparition du lymphadénome des glandes lacrymales : yeux bouffis, de grenouille, dus au gonflement des paupières, qui sont également infiltrées par le tissu lymphadénique (planche V, fig. 2).

Pas d'hypertrophie de la rate ni du foie.

En juin, douleurs sous les épiphyses tibiales supérieures et fémorales inférieures, douleurs dans les diaphyses tibiales probablement dues au développement de noyaux de lymphadénome intra-osseux ; douleurs ostéocopes. Genou gonflé, légèrement œdématié. Marche impossible.

Vers la fin de juin, gène de la respiration, tirage léger, laryngo-trachéobronchite, gros ronchus dans toute la poitrine. Adénopathie trachéobronchique due à la généralisation du lymphadénome.

En juillet, état général très précaire. Amaigrissement, boulimie, teint cachectique. Congestion disséminée dans les deux poumons. Œdème des membres, douleurs articulaires et au niveau de la tête.

L'enfant ne vient plus se faire soigner à l'hôpital des Enfants.

Les renseignements que nous avons obtenus ensuite sur l'évolution de sa maladie sont les suivants :

Aggravation rapide et progressive de l'état général, cachexie. Apparition des hémorragies surtout sous forme de *melæna* abondant, répété, presque continuel, et d'hématémèse. Epistaxis.

Crises diarrhéiques. Accès de fièvre.

Vers la fin de sa vie, diminution du volume des ganglions extérieurs, ventre volumineux, probablement dû aux ganglions viscéraux.

Mort vers la fin d'août 1903.

La lecture de ces observations montrera au lecteur toutes les particu-

larités anatomiques et symptomatiques sur le lymphadénome de l'orbite. On peut résumer ces particularités de la façon suivante :

Au point de vue anatomique, toutes les fois que l'examen a été fait, on s'est trouvé en présence d'éléments lymphoïdes contenus dans un réticulum plus ou moins délicat et, à cet égard, tous les examens histologiques se répètent ; le type qu'ils mettent en évidence est décrit par Gayet dans les termes suivants : « Les cellules rondes ont de tous points l'aspect des lymphoïdes, et leurs noyaux, comme leur protoplasma, se comportent comme les leurs vis-à-vis des réactifs. Bien que partout serrés les uns contre les autres, de façon à souvent altérer leur forme par pression réciproque, il est permis cependant de découvrir çà et là un réticulum très délicat et très fragile. »

Dans quelques cas le réticulum est peu important ; il en était ainsi dans l'observation d'Axenfeld, le tissu conjonctif réticulaire proprement dit était très peu abondant, il s'agissait surtout d'une infiltration cellulaire atypique des divers tissus ; mais, somme toute, ce réticulum existait et celà suffit à caractériser l'affection.

L'observation de Coppez est plus embarrassante : Fuchs et Weichselbaum, qui ont examiné les préparations, concluent à l'existence d'un lymphome, bien que nulle part l'auteur n'ait pu trouver dans les agglomérations de jeunes cellules rondes le réticulum fragile qui paraît indispensable au diagnostic anatomique.

A côté du lymphadénome pur il peut se faire qu'il se produise dans l'orbite, autour de l'œil, des accumulations de cellules rondes, proliférant avec malignité et capables de détruire l'organe. Dans son travail intitulé : *Deux tumeurs symétriques des globes oculaires*, Gayet en a rapporté un exemple très curieux. Un homme de 35 à 40 ans présentait sur le limbe de la cornée un cercle d'infiltrations arrondies, de couleur blanc jaunâtre plus ou moins saturée, se touchant presque toutes.

Les cornées furent bientôt complètement couvertes, le malade, aveugle, souffrait cruellement et demandait l'énucléation des deux yeux. L'examen anatomique montra qu'il existait une épaisse infiltration lymphoïde autour de l'hémisphère post-équatorial de la sclérotique, un envahissement de tout le tractus uvéal par les mêmes éléments qui s'engagent dans la

cornée où se déroule une scène pathologique aboutissant à la régression graisseuse et à une sorte d'athérome.

Il s'agit là évidemment d'un processus analogue à celui du lymphome, et il est peut-être regrettable que l'examen du sang, des ganglions, de la rate, ne soit pas venu compléter cette observation. Il ne s'agit pas d'ailleurs d'une tumeur de l'orbite, et nous ne la citons que parce qu'elle mérite d'être rapprochée du cas de Coppez. Elle présente en outre ceci de remarquable : c'est qu'il s'agissait de deux tumeurs symétriques et, comme nous allons le voir, la symétrie est le caractère clinique fondamental des lymphadénomes orbitaires.

Il faut faire une place à part dans l'histoire du lymphome de l'orbite aux cas de *chlorome* qui ont été étudiés par divers auteurs, notamment par Rosenblath. On sait que, sous le nom de chlorome, les pathologistes ont décrit des tumeurs de couleur vert gazon, jaunâtre ou vert grisâtre, de consistance solide, quelquefois molle. Ces chloromes se développent surtout dans le périoste des os craniens et de préférence dans l'orbite (observation de Cirincione) et dans les cavités nasales. Elles peuvent sortir de l'antre d'Higmore (Chiari[1]) et pénétrer dans l'orbite, ou bien envahir cette dernière cavité en venant du crâne (Huber[2]). Souvent aussi le temporal et le rocher sont atteints par le néoplasme.

Pendant l'évolution de l'affection les os longs peuvent être envahis, et le rein, la rate, les ganglions présentent les lésions de la leucémie.

Les opinions sont partagées sur la place qu'occupe le chlorome dans la classification des tumeurs et sur son point de départ. Huber et Chiari le font naître dans le périoste ; Recklinghausen[3] et Waldstein[4] pensent que l'appareil lymphatique est son siège initial. Les uns en font un sarcome, les autres un lymphome. Les descriptions que nous avons lues nous conduisent à admettre cette dernière manière de voir.

On n'est pas mieux d'accord sur la nature de la matière colorante du chlorome. Ce serait une substance propre comme celle qui colore les

[1] Chiari, Zur Kenntniss des Chloroms. *Zeitschrift für Heilk*, Bd. IV, 1883.

[2] Huber, Studien über das sogenannte Chlorom. *Arch. der Heilk*, Bd. 19.

[3] Recklinghausen, Ueber Chlorome. *Tageblatt der* 58. *Naturforscher-Versammlung zu Strassburg*, 1885.

[4] Waldstein, Ein Fall von progressiver Anämie. *Virchow's Arch.*, Bd. 91, 1883.

muscles striés (Virchow, Recklinghausen), un pigment hématique, un pigment graisseux (Huber, Chiari). Dans les deux cas de chlorome orbitaire que nous rapportons plus haut, d'après Rosenblath, le pigment paraissait insuffisant pour expliquer la couleur verte du néoplasme.

Dans tous les cas, le chlorome présente ceci d'intéressant pour les ophtalmologues, que la maladie intéresse l'orbite dans la grande majorité des cas, 16 fois sur 22 cas. Dans les trois quarts des observations le malade présente de l'exophtalmie, et c'est un oculiste qui est d'abord consulté.

Symptomatologie. Diagnostic. — Les lymphadénomes orbitaires occupent habituellement les deux orbites, et lorsqu'il n'en a pas été ainsi (Coppez, Rollet) il est probable que cela tenait au développement encore insuffisant de l'affection. En effet, la tumeur n'est pas toujours également en évidence de chaque côté ; dans le cas de Gayet, par exemple, l'œil droit était beaucoup moins repoussé que l'œil gauche, et pendant que la tumeur, occupant le côté gauche, était grosse comme une petite pomme, celle du côté droit consistait en un simple bourrelet séparant l'œil du sourcil.

La région de la glande lacrymale est envahie par le néoplasme (Becker, Arnold, Gallasch, Reymond, Delens), et celui-ci s'étend autour de l'œil et derrière lui, de manière à lui constituer un coussinet régulier, l'entourant de toute part, et le chassant au dehors en exophtalmie directe ou inféro-interne, à cause du gonflement de la région de la glande lacrymale (V. pl. V, fig. 2).

Les lymphadénomes ici étudiés naissent primitivement dans l'orbite, et nous ne connaissons que les cas de Oxley et de Tomasi Crudeli dans lesquels le néoplasme envahit l'orbite par propagation ; mais il est de règle que l'organisme est le siège d'un nombre plus ou moins grand de lymphadénomes, dans les ganglions ou dans les divers organes, sur la voûte palatine, dans la moelle des os, entre la dure-mère et la colonne vertébrale ; à ce point de vue les deux observations de Rosenblath sont très instructives. En outre, dans plus de la moitié des cas, on s'est trouvé en présence de la leucémie avec tous ses signes ordinaires, et dans les autres on a constaté les mêmes signes, sauf la leucocytose, c'est-à-dire

que le malade était atteint de la pseudo-leucémie ou maladie de Hodgkin.

L'état général est toujours très gravement atteint et c'est par là, autant que par les signes physiques, que le diagnostic du lymphadénome orbitaire devient facile.

Le pronostic de cette affection est des plus graves ; l'évolution de la tumeur orbitaire vient ajouter ses méfaits à ceux de la diathèse causale, et le malade, dans la plupart des cas, paraît voué à une mort certaine. Il existe cependant des faits relativement heureux et nous devons en particulier signaler ici celui, si complètement étudié par Axenfeld, qui fut longtemps amélioré par l'arsenic.

Nous bornerons là cette étude du lymphadénome de l'orbite, qui trouvera son complément naturel dans l'histoire des tumeurs symétriques des paupières (V. livre IX); ce qui concerne son traitement fait partie du chapitre d'ensemble écrit sur le **traitement** des tumeurs de l'orbite (V. page 566).

CHAPITRE V

DIAGNOSTIC DES TUMEURS DE L'ORBITE

La symptomatologie générale des tumeurs de l'orbite a été divisée par tous les auteurs en trois périodes : 1° avant l'exophtalmie ; 2° exophtalmie sans tumeur apparente ; 3° exophtalmie avec tumeur. C'est à l'une ou l'autre de ces périodes qu'on pourrait être appelé, d'après nos classiques, à établir le diagnostic différentiel.

Cette division ne nous paraît pas exacte, en ce sens que nous n'admettons pas l'existence d'une tumeur de l'orbite sans exophtalmie, à moins que le néoplasme siège à la base de la cavité, en avant de l'équateur de l'œil ; dans ce cas la tumeur est apparente et le diagnostic évident. Toutes les fois que le néoplasme existe profondément et qu'il donne lieu à des douleurs, à des symptômes quelconques, à ces symptômes s'ajoute toujours et nécessairement une exophtalmie plus ou moins marquée : aussi petit que soit le néoplasme, il chasse l'œil hors de la cavité orbitaire, dans l'exacte proportion de la place qu'il occupe lui-même ; il n'y a donc que deux périodes dans le développement des tumeurs rétro-bulbaires : l'exophtalmie sans tumeur apparente et l'exophtalmie avec tumeur.

Ce groupe des tumeurs rétro-bulbaires est de beaucoup le plus important, mais il convient de remarquer que la loge postérieure de l'orbite entoure l'œil et le déborde en avant, si bien que certaines tumeurs, développées derrière l'aponévrose de Tenon, peuvent être situées en avant de l'équateur de l'œil ; elles ne sont pas rétro-bulbaires, mais antébulbaires, et dès lors leur symptomatologie diffère beaucoup de celle des tumeurs de l'orbite ; elles peuvent évoluer sans entraîner d'exophtalmie

et s'accusent, dès leur début, par des symptômes qui rendent leur diagnostic facile.

Ces tumeurs anté-bulbaires pourraient être opposées aux rétro-bulbaires, mais elles ne sont pas assez importantes, ni d'un diagnostic assez difficile, pour mériter de former un groupe distinct. Ce qui les concerne trouvera sa place dans ce que nous allons dire des tumeurs de l'orbite en général.

La symptomatologie des tumeurs de l'orbite se déroule donc en deux périodes, qui sont caractérisées : la première par une exophtalmie sans tumeur apparente, la deuxième par l'apparition de la tumeur. Ce sont là les deux conditions dans lesquelles on peut être appelé à formuler un diagnostic.

§ 1. — Exophtalmie sans tumeur apparente.

Il faut : 1° reconnaître l'exophtalmie ; 2° rechercher si elle est bien la conséquence d'une tumeur; 3° reconnaître le siège de la tumeur ; 4° spécifier sa nature et son degré de malignité.

1° Il n'est pas toujours facile de *reconnaître l'exophtalmie.* Ce symptôme passe longtemps inaperçu et il mérite d'être soigneusement recherché ; son absence a une grande valeur ; dans les cas où on soupçonnera la présence d'une tumeur, quelle que soit la douleur ressentie dans l'orbite, les paralysies musculaires, etc., s'il n'y a pas déplacement de l'œil en avant ou obliquement, on peut affirmer qu'il ne s'agit pas d'un néoplasme, puisque les seules tumeurs qui puissent se développer dans l'orbite, sans entraîner d'exophtalmie, sont les tumeurs voisines de la base, c'est-à-dire accessibles au toucher et toujours aisément reconnaissables.

Il faudra donc soigneusement rechercher l'exophtalmie et la mesurer. Comment ?

C'est ici le lieu de signaler les services que peuvent rendre les divers exophtalmomètres qui ont été imaginés ; sans entrer dans les détails de la question, nous ferons remarquer que tous les praticiens ont à leur dis-

position un instrument très pratique pour cette détermination, c'est l'ophtalmomètre ; au sujet de son application à l'étude de l'exophtalmie, nous recommandons la lecture d'un excellent travail d'Antonelli[1] qui a bien montré tous les avantages, à ce point de vue, de l'instrument de Javal. Grâce à cet instrument, il sera facile, dans les cas douteux, de savoir s'il y a oui ou non exophtalmie. Ambialet[2] (de Marseille) a décrit récemment un procédé qui nous semble également recommandable.

Il ne nous paraît pas possible de nous arrêter ici sur la théorie ni sur la pratique de l'exophtalmométrie. Il doit nous suffire de signaler la grande importance de cette mensuration dans le diagnostic des tumeurs de l'orbite au début.

Lorsque l'œil est saillant, il n'y a pas toujours exophtalmie : le globe peut être augmenté de volume (hydrophtalmie, buphtalmie) et il faut bien prendre garde de ne pas confondre l'exophtalmie avec la simple exagération des dimensions de l'œil, l'altération des milieux transparents, des membranes oculaires, notamment de la cornée, qui peut être distendue et amincie, parce qu'elle supporte mal la pression intra-oculaire.

C'est une erreur de croire qu'on peut confondre l'*exophtalmie* et la *panophtalmie :* la panophtalmie, en s'accompagnant d'une poussée congestive intense des tissus rétro-bulbaires, entraîne souvent de l'exophtalmie ; l'œil est chassé en avant plus ou moins, selon l'intensité des désordres inflammatoires rétro-oculaires, et il y a alors coexistence des deux états morbides, le second étant la cause du premier. En pareil cas, l'exophtalmie existe, et le chirurgien doit s'appliquer à en pénétrer la cause.

2° *Cause de l'exophtalmie.* — Quand l'œil est chassé en avant par les phénomènes inflammatoires, il se produit tout un cortège de symptômes qui viennent mettre sur la voie du diagnostic : fièvre, rougeur, chaleur, douleurs ; le diagnostic ne saurait être douteux que dans les cas où ces phénomènes se développent sur un œil préalablement exophtalmié ; les accidents inflammatoires peuvent alors venir masquer les signes propres

[1] Antonelli, *Archives d'ophtalmologie*, 1894, p. 529.

[2] Ambialet, Des protrusions oculaires. Ophtalmométrie exorbitaire, *Société française d'ophtalmologie*, 1903.

à la tumeur. L'étude des commémoratifs viendra mettre sur la voie.

L'exophtalmie peut être la conséquence d'un épanchement sanguin d'origine traumatique; la notion de l'accident, autant que l'apparition précoce d'une ecchymose sous-conjonctivale seront d'un grand secours pour le diagnostic ; il en sera de même dans le traumatisme accompagné de corps étrangers, balles, morceaux de bois, etc.

L'œil peut être quelquefois chassé par un emphysème traumatique, reconnaissable à la brusquerie de son début, à la crépitation, ainsi qu'à sa tendance naturelle à une guérison rapide.

L'exophtalmie peut encore succéder à la paralysie des muscles droits des yeux : il y aurait alors *ophtalmoptosis;* c'est là ce qui se produit après l'opération du strabisme; lorsque la ténotomie a été très complète, on voit le globe de l'œil se porter en avant, non pas sous l'influence de la seule paralysie musculaire, mais à cause de la traction qu'exercent les muscles obliques, protracteurs du globe; ce n'est pas une ptose de l'œil, c'est bien une véritable exophtalmie, et une exophtalmie active qui se produit en pareil cas ; il faudra soigneusement la différencier de celle qui résulte de la poussée antéro-postérieure d'un néoplasme ; en face d'un œil atteint d'une légère exophtalmie, il faudra toujours rechercher l'état des muscles et apprécier leur bon fonctionnement.

L'exophtalmie peut être encore liée à la présence du *goitre;* lorsque le goitre exophtalmique est bien caractérisé par ses symptômes principaux, tumeur thyroïdienne, palpitations cardiaques, tremblement des mains, exophtalmie bilatérale, le diagnostic ne présente aucune difficulté, mais il n'en est pas de même au début du mal; l'exophtalmie peut être monolatérale et les autres signes de goitre exophtalmique très peu nets.

J. Terson (de Toulouse) a attiré l'attention sur les manifestations unilatérales du goitre exophtalmique, et Trousseau [1] a rapporté plusieurs cas dans lesquels il a noté cette particularité. De même Rutten [2] a publié une observation de goitre exophtalmique, dans laquelle il put faire le

[1] Trousseau, L'exophtalmie unilatérale dans la maladie de Basedow. *La clinique ophtalm.*, 10 avril 1902.

[2] Rutten, *La clinique ophtalmologique*, 10 août 1902.

diagnostic, malgré l'unilatéralité de la protrusion oculaire, grâce aux signes bien connus de Stelwag et de de Græfe.

Mais ce sont là des faits bien exceptionnels, et nous pensons avec Truc[1] qu'il n'y a pas lieu d'en tenir grand compte en clinique. L'unilatéralité *bien constatée* de l'exophtalmie est un signe de premier ordre permettant d'écarter l'hypothèse de la maladie de Basedow.

C'est par un examen attentif de l'état général qu'on arrivera à reconnaître la cause de cette protrusion du globe oculaire; en dehors des signes propres au goitre exophtalmique, on recherchera ceux qui accompagnent les maladies du cœur et, d'une façon générale, tous les troubles de la circulation; la seule gêne de l'écoulement du sang veineux peut entraîner dans l'orbite un gonflement des veines, bien capable de produire un peu d'exophtalmie. En pareille circonstance, l'exophtalmie est souvent intermittente et peut alterner avec l'enophtalmie. Dans tous les cas douteux, il faudra tenir compte de trois signes essentiels :

a) la tumeur de l'orbite est presque toujours unilatérale, tandis que le goitre exophtalmique, les troubles de la circulation ont une grande tendance à entraîner une double exophtalmie ;

b) L'exophtalmie qui est consécutive à une tumeur est en général stable, toujours la même, sans variation quotidienne : celle qui tient à une gêne de la circulation, et même au goitre exophtalmique, présente dans la même journée de grandes variations;

c) L'exophtalmie qu'entraîne le goitre exophtalmique, ou toute autre maladie générale, est directe, et la seule tumeur à laquelle il faille songer en pareil cas est celle du nerf optique qui, de très bonne heure, produit des désordres papillaires et des troubles de la vision; une exophtalmie directe, sans lésion du fond de l'œil et sans diminution de l'acuité, devra donc faire songer à autre chose qu'à un néoplasme.

C'est ainsi que, par exclusion, on arrive à éliminer tout ce qui peut entraîner de l'exophtalmie en dehors du néoplasme et à reconnaître que la protrusion de l'œil est bien la conséquence d'une tumeur de l'orbite dont il faut, pour terminer, reconnaître le siège et la nature.

[1] Truc, *La Clinique ophtalmologique*, juillet 1903.

3° *Siège de la tumeur.* — C'est par la direction de l'exophtalmie qu'on peut surtout apprécier le siège du néoplasme. L'œil est repoussé directement en avant et légèrement en dehors et en haut par les tumeurs du nerf optique, en bas par celles de la voûte de l'orbite, en haut par celles de la face inférieure, etc.

Lorsque l'exophtalmie est oblique en dehors, il faut songer aux affections de l'ethmoïde; très souvent les néoplasmes de cette région ont pour premier symptôme de repousser la paroi interne de l'orbite et, par conséquent, d'entraîner une exophtalmie. Dans toute exophtalmie en dehors, dans laquelle l'œil ne sera pas abaissé, mais simplement à l'état de protrusion oblique externe, il faut songer à une lésion de la partie supérieure des fosses nasales, et 19 fois sur 20, on trouvera, par un examen rhinologique attentif, le bien-fondé de cette supposition.

De même, quand l'exophtalmie est oblique en bas et en dehors, il faut songer à une lésion du sinus frontal ; quelquefois le mucocèle, les collections liquides, hydropisies enkystées de ce sinus, se développent dans l'épaisseur de la paroi supérieure de l'orbite, de telle façon que le sinus, très dilaté, occupe presque toute cette paroi, jusqu'à l'aile du sphénoïde et jusqu'au bord externe et supérieur de la pyramide orbitaire. Dans la région même du sinus frontal, on peut n'apercevoir aucun soulèvement anormal, et un examen superficiel peut faire croire à l'intégrité du sinus. L'illumination des cavités de la face, telle qu'on la pratique en rhinologie, montre l'existence de la collection liquide et l'extrême dilatation du diverticule frontal des fosses nasales.

En pareil cas, l'exophtalmie peut être oblique en avant et en bas et ne dépendre que d'une lésion du sinus. Nous en avons récemment observé un exemple très net et très instructif, dont le lecteur trouvera l'histoire dans le livre X de cet ouvrage.

L'exophtalmie oblique, en bas et en dedans, devra faire songer à une affection de la glande lacrymale orbitaire ou à un néoplasme développé dans l'angle supéro-externe ; l'exophtalmie en haut, à une affection du plancher de l'orbite ou des parties molles l'avoisinant.

Il ne faudrait pas croire que l'exophtalmie oblique soit nécessairement la conséquence d'une affection des parois orbitaires ; les lésions des parties

molles, quand elles siègent latéralement, à quelque distance de l'axe orbitaire, poussent l'œil obliquement en dehors. Gayet[1] a vu un néoplasme, développé sur la gaine de l'élévateur de la paupière, produire un exorbitisme en bas, et nous croyons les faits de ce genre assez communs.

La direction de l'exophtalmie est donc d'un très grand secours dans le diagnostic du siège, lorsque cette exophtalmie est oblique ; l'importance de cette direction est encore plus grande lorsqu'il s'agit d'une protrusion directe. Cette variété d'exophtalmie est la plupart du temps la conséquence d'une tumeur du nerf optique. L'œil est chassé en avant, quelquefois un peu en dehors et en haut, mais surtout en avant, par les néoplasmes de ce nerf, et il se produit en même temps des désordres papillaires et des troubles de la vision qui sont caractéristiques ; mais il n'y a pas que les tumeurs du nerf optique qui puissent donner lieu à l'exophtalmie directe, celles qui se développent dans l'entonnoir musculaire produisent une protrusion très peu oblique : ces tumeurs sont assez rares ; très rare aussi est l'hydropisie enkystée de la capsule de Tenon, qui entraîne une exophtalmie directe ressemblant, à s'y méprendre, à celle qui accompagne les tumeurs du nerf optique. Il n'en existe dans la science qu'un très petit nombre de cas, dont l'un nous est personnel.

En somme, l'exophtalmie directe accompagnée de troubles papillaires indique 9 fois sur 10 une tumeur du nerf optique ; très exceptionnellement il s'agira d'une tumeur développée dans l'entonnoir musculaire : kyste hydatique, hydropisie enkystée de la bourse de Tenon, sarcome, etc., etc.

Lorsqu'on a ainsi, le mieux possible, étudié la question du siège, il reste à résoudre celle de la nature du néoplasme.

4° *Nature du néoplasme.* — La première question à élucider consiste à savoir si la tumeur est bénigne ou maligne.

Ici nous devons faire intervenir les données de la pathologie générale : la marche rapide de l'affection, les douleurs qu'elle entraîne, la chaleur qui se développe à son niveau, la vascularisation de la région

[1] GAYET, *Société française d'Ophtalmologie*, 1892, p. 261.

orbitaire, l'engorgement des ganglions, le mauvais état général du sujet indiquent une tumeur de mauvaise nature; les symptômes opposés à ceux-là servent à diagnostiquer une tumeur bénigne.

Chacune des tumeurs bénignes ou malignes s'accuse d'ailleurs par d'autres signes qui peuvent, même à l'époque où la tumeur n'est pas encore apparente, à la première période de l'affection, conduire au diagnostic.

Les tumeurs bénignes sont les kystes ou les collections liquides enkystées, les ostéomes, les fibromes et les tumeurs vasculaires; encore faut-il faire des réserves au sujet de celles-ci, car si elles sont bénignes en ce sens qu'elles ne se généralisent pas, elles sont dangereuses par les désordres locaux très graves qu'elles peuvent entraîner; les tumeurs malignes sont les différentes variétés de sarcomes et le carcinome.

Les unes et les autres de ces tumeurs ne peuvent être individuellement reconnues à la première période de l'affection, c'est-à-dire lorsqu'il n'existe encore que de l'exophtalmie; pour faire un diagnostic précis, concernant la variété du néoplasme, il est à peu près nécessaire que ce néoplasme soit assez volumineux pour apparaître. Cependant les tumeurs du nerf optique, les collections enkystées ou les tumeurs qui se développent dans les tissus, et retentissent secondairement sur l'orbite, les tumeurs pulsatiles peuvent être reconnues, même lorsqu'elles ne sont pas apparentes, à l'aide de signes dont nous parlerons dans le paragraphe 2 de cette étude sur le diagnostic des tumeurs de l'orbite.

C'est surtout à cette période, c'est-à-dire avant que la tumeur apparaisse, qu'il pourra être utile, afin de parfaire le diagnostic, de pratiquer une ponction ou une incision exploratrices.

La ponction exploratrice sera faite à l'aide d'une assez fine aiguille en communication avec un appareil aspirateur.

Le point d'élection pour faire cette ponction est la partie externe et inférieure, mais si la tumeur paraît siéger dans un autre point, on peut ponctionner à son niveau sans difficulté, pourvu que la petite opération soit faite selon toutes les règles de l'asepsie. On prend naturellement un soin tout particulier pour éviter le globe de l'œil et le nerf optique.

Nous donnerons une idée des services que peut rendre la ponction

exploratrice en rapportant ici, d'après le *Compendium*, le fait suivant, de Blandin[1].

Un homme s'était présenté avec une tumeur considérable de l'orbite, obscurément fluctuante et accompagnée d'une telle tuméfaction des paupières que le globe de l'œil était entièrement caché. L'aspect des parties et l'ensemble des désordres fonctionnels firent penser qu'il s'agissait d'un cancer, et l'on se préparait à vider l'orbite lorsque le malade parla pour la première fois d'une chute, faite quelque temps auparavant, et d'une blessure des paupières. Ce renseignement fit réfléchir le chirurgien, une ponction exploratrice fut pratiquée, ponction qui donna issue à une grande quantité de sang altéré, et l'affaissement des parties qui suivit cette évacuation permit de constater l'agglutination des deux paupières, c'est-à-dire l'existence d'un symblépharon derrière lequel s'était accumulé une masse de sang épanché. La séparation des paupières, avec un instrument tranchant, était le seul traitement indiqué.

L'incision exploratrice permettant d'introduire, profondément dans l'orbite, le doigt ou un instrument explorateur quelconque : stylet boutonné, sonde cannelée, stylet de Trouvé, etc., peut rendre aussi de très grands services ; elle sera pratiquée dans le cul-de-sac conjonctival à l'endroit le plus favorable, en ayant soin cependant d'éviter deux dangers : la section de l'élévateur de la paupière et celle du tendon du grand oblique.

L'antisepsie minutieuse permet d'ouvrir la cavité orbitaire et de la refermer sans inconvénient ; on pourra ainsi en faire une exploration suffisante pour établir le diagnostic nécessaire à une thérapeutique définitive. Il sera quelquefois possible de se rendre compte de la consistance, des rapports d'un néoplasme et même de sa nature, en en excisant un fragment qui sera étudié sous le microscope.

Il ne faudra pas compter cependant sur une exploration complète et facile de la région rétro-bulbaire ; l'œil, même en le réclinant sur l'un des côtés, tient une trop grande place à la base de l'orbite pour permettre de bien étudier la cavité, de sentir et de voir ce qui s'y trouve. On ne

1 *Compendium de chirurgie pratique*, t. III, p. 432.

manquera pas, pendant cette opération préliminaire, de se servir de l'éclairage artificiel (miroir frontal), qu'utilisent les rhinologistes, pour voir le moins mal possible dans l'étroit espace qui sépare, de la paroi orbitaire, l'œil récliné.

§ 2. — Exophtalmie avec tumeur apparente.

Lorsque la tumeur apparaît, l'exophtalmie passe au second plan ; c'est particulièrement l'étude du néoplasme et de ses divers caractères qui attire l'attention ; c'est alors surtout qu'il est possible de faire vraiment le diagnostic de la nature de ce néoplasme, de son siège, de son origine, de son volume et de ses rapports.

Nous passerons successivement en revue les signes majeurs des diverses espèces de tumeurs bénignes et malignes de l'orbite, c'est-à-dire les kystes, les tumeurs vasculaires, les ostéomes, les fibromes, les sarcomes.

Kystes. — Ils se présentent sous des aspects différents, selon qu'il s'agit des kystes congénitaux ou des kystes acquis.

a) Parmi les *kystes congénitaux*, il faut noter particulièrement les tumeurs dermoïdes, qui ont pour caractère spécial de siéger presque toujours en dedans, quelquefois en dehors, plus rarement en bas, d'être mobiles dans les parties molles, d'augmenter de volume au moment de la puberté, et d'être reliées au squelette par un tractus fibreux plus ou moins serré qui porte au kyste ses vaisseaux nourriciers. Les kystes séreux congénitaux s'accompagnent toujours de microphtalmie ; ils occupent de préférence la paroi interne et inférieure de l'orbite, car ils se développent le plus souvent aux dépens d'un bourgeon aberrant des voies lacrymales ; cette origine est cependant loin d'être constante, nous avons observé un kyste congénital qui n'était autre chose qu'un angiome dégénéré, présentant plusieurs poches pleines d'un liquide séreux, et il existe un assez grand nombre de kystes congénitaux dus à une malformation du globe oculaire (kystes colobomateux).

Le siège de l'affection constitue un excellent signe, très précieux pour le diagnostic; sous la peau de la paupière inférieure, distendue et bleutée par cette distension même, est placée la poche kystique en arrière et au-dessus de laquelle se trouve l'œil atrophié ; la planche I et la figure 108 sont des exemples de cet aspect habituel et classique dans les kystes congénitaux. Mais il n'en est pas toujours ainsi, et à côté de la figure 108, concernant un malade qui nous est personnel, nous plaçons ici une

FIG. 108. — Kyste séreux congénital avec microphtalmie.

figure de Buchanan [1] (fig. 109) se rapportant à un cas de microphtalmos avec développement kystique. On voit combien l'aspect de ce dernier cas diffère de l'aspect ordinaire. Notre fait représente la règle; celui de Buchanan, l'exception, et l'on sait en clinique le cas qu'il faut faire des exceptions.

La méningocèle et l'encéphalocèle sont caractérisées par leur siège à l'angle interne de l'orbite, leur réductibilité et la déformation osseuse qui les accompagne.

b) Les *kystes acquis* simples ou à entozoaires ont des caractères

[1] LESLIE BUCHANAN, A Case of microphthalmos with cystic development. *The Ophthalmic Review*. Novembre 1900.

assez remarquables pour permettre le diagnostic ; les kystes sans entozoaires sont d'origine lacrymale et siègent, par conséquent, du côté de la glande ; ils sont fort rares dans l'orbite, car le dacryops occupe presque toujours l'épaisseur de la paupière ; à titre exceptionnel, on peut signaler des collections séreuses enkystées dans l'épaisseur de certains néoplasmes et même autour d'eux, ou des épanchements dans la capsule de

FIG. 109. — Kyste congénital et microphtalmie (BUCHANAN).

Tenon ; mais, en clinique, il n'y a guère lieu de faire état des observations rarissimes qui ont été publiées. Le lecteur a trouvé dans cet ouvrage (p. 161 et 167) des observations personnelles concernant ce genre de collections enkystées. L'une d'entre elles consistait dans une hydropisie très accusée de la capsule de Tenon ; l'œil était chassé en avant, comme dans les cas de tumeur du nerf optique, et c'est à ce dernier diagnostic que nous nous étions d'abord arrêté. L'opération montra que tous les symptômes observés, exophtalmie directe, diminution de l'acuité, immobilité relative du globe, etc., dépendaient de l'hydropisie ténonienne.

Les kystes hydatiques sont remarquables par leur volume, leur siège dans n'importe quelle partie de l'orbite, leur fluctuation manifeste, leur augmentation assez rapide.

La ponction exploratrice viendra rendre de grands services dans le diagnostic des diverses variétés de kystes ; elle peut être pratiquée hardiment, car elle ne présente aucun inconvénient, pourvu qu'on sache éviter le globe de l'œil et le nerf optique ; la présence du liquide et sa nature viendront confirmer le diagnostic ; on sait quelles particularités spéciales présente le liquide des kystes hydatiques et celui des kystes lacrymaux.

Les caractères du cysticerque peuvent le faire confondre avec le phlegmon circonscrit de l'orbite ou l'ostéo-périostite. Les commémoratifs, l'étiologie probable de l'affection mettront sur la bonne voie, d'autant plus difficile à trouver qu'en somme le cysticerque est, par sa présence, la cause d'un vrai phlegmon et même d'une périostite quand il s'est enkysté dans le voisinage du périoste. Le diagnostic en pareil cas ne se fait que pendant l'opération ou après, à l'examen direct de la pièce.

Tumeurs vasculaires. — Les tumeurs vasculaires *non pulsatiles* sont reconnaissables à leur couleur, à la lenteur de leur développement, à leur réductibilité ; les tumeurs veineuses de l'orbite présentent ceci de particulier qu'elles s'accompagnent d'une exophtalmie variable intermittente, faisant quelquefois place, dans certaines positions de la tête, à une véritable enophtalmie ; les veines gonflent et dégonflent, en effet, selon que l'individu incline la tête en avant ou en arrière, et que l'œil occupe dans l'orbite une position différente ; le diagnostic de varicocèle devient ainsi patent.

Les tumeurs *pulsatiles* de l'orbite sont d'un diagnostic facile. Tous leurs signes sont évidents : bruit perçu par le malade et l'observateur, pulsations isochrones au pouls, diminution de la tumeur par la compression de la carotide, etc. ; ces tumeurs sont la conséquence d'anévrismes carotidiens développés dans le sinus caverneux ; à titre exceptionnel, il faut mentionner les anévrysmes de l'artère ophtalmique et les sarcomes pulsatiles, qui joignent aux signes des tumeurs vasculaires ceux des néoplasmes malins.

Ostéomes. — Ils se développent la plupart du temps dans le sinus frontal ou dans les anfractuosités ethmoïdales pour entrer secondairement dans l'orbite, après avoir quelquefois envahi la cavité cranienne elle-même. L'illumination des cavités de la face, selon la méthode des rhinologistes, la radiographie et la radioscopie permettront de préciser les rapports et l'origine de cette affection, sur la nature de laquelle il y aura, en général, peu d'hésitation.

Il faut signaler, comme pouvant conduire à une erreur de diagnostic, certaines tumeurs enkystées des cellules ethmoïdales, soulevant l'os planum, et venant ainsi faire saillie sur la face interne de l'orbite. Nous avons observé un petit malade de 12 ans qui portait ainsi, dans l'angle interne de l'œil, derrière l'os unguis, une tumeur dure comme de l'ivoire. Pendant longtemps nous la considérâmes comme un ostéome au début. Les progrès du mal démontrèrent qu'il s'agissait d'une collection kystique ethmoïdale. A côté des ostéomes à proprement parler, il faut signaler les faits d'hyperostose généralisée aboutissant à un épaississement souvent énorme des parois de l'orbite, épaississement simulant une tumeur et en produisant tous les symptômes. La ponction exploratrice sera dans ce cas une ressource précieuse.

Fibromes. — Les fibromes purs et les tumeurs fibro-plastiques sont lents dans leur développement, ce sont des néoplasmes durs; quelques-uns même peuvent en imposer, par leur consistance, au point de faire croire à un ostéome; ils tiennent le milieu entre les tumeurs bénignes et malignes de l'orbite, qui comprennent toutes les variétés de sarcomes et de carcinomes orbitaires.

Lymphomes. — Carcinomes. — Sarcomes. — Le *lymphadénome* ou *lymphome* de l'orbite a pour caractères principaux d'intéresser les deux côtés et de constituer ce qu'on a appelé les tumeurs symétriques de l'orbite; elles coïncident la plupart du temps avec un état leucémique très prononcé, mais il faut bien savoir cependant que cette affection peut exister sans qu'il y ait augmentation de globules blancs dans le sang. On a alors affaire à la pseudo-leucémie ou adénie. Le lymphadénome

peut exceptionnellement être unilatéral. Rollet [1] a récemment publié une observation dans laquelle on remarquait cette particularité.

L'examen attentif du système ganglionnaire, de l'état général et du sang permettent presque toujours de préciser le diagnostic.

Le *carcinome* de l'orbite peut être la conséquence de l'infiltration, dans les parties profondes, d'un épithélioma conjonctival, ou se développer primitivement dans l'épithélium de la glande lacrymale principale. Ces deux variétés sont très rares. Il n'y a dans la science qu'un nombre infime de tumeurs de ce genre dans lesquelles l'examen histologique soit démonstratif. Il suffira donc ici d'en signaler l'existence.

Les *sarcomes* de l'orbite sont, au contraire, très communs et doivent nous arrêter assez longuement. Ils se développent, tantôt dans le périoste, tantôt dans les parties molles de l'orbite, tantôt primitivement dans l'œil, d'où ils sont sortis en détruisant les enveloppes. Ces derniers cas sont les plus communs. Ils sont reconnaissables à ce fait que l'œil a, depuis longtemps, présenté les signes d'une tumeur intra-oculaire; ce sont la plupart du temps des tumeurs mélaniques, remarquables par leur malignité. Ce sont aussi quelquefois des leuco-sarcomes choroïdiens ou des tumeurs de la rétine entraînant dans l'orbite la prolifération morbide qu'on désigne sous le nom d'exophtalmie fongueuse.

Les sarcomes développés dans le périoste orbitaire sont fréquents, notamment à la voûte de l'orbite; ils revêtent alors les caractères de l'ostéo-sarcome : l'os est douloureux et tuméfié, la région morbide est, tout autour de la tumeur, le siège d'un gonflement diffus, d'un empâtement, à la surface duquel les vaisseaux sont augmentés de volume. Ces ostéo-sarcomes ont une marche très maligne, surtout chez les enfants ; ils sont constitués par des cellules embryonnaires à développement rapide; à leur niveau la température locale est plus élevée que sur le côté opposé, pris comme point de comparaison; l'œil est de bonne heure entouré par les masses morbides et comme immobilisé au milieu d'elles ; les muscles sont annexés et détruits par le néoplasme; les nerfs sont également détruits et avant de disparaître entraînent des douleurs qui sont

[1] Rollet, *Revue générale d'ophtalmologie*, février 1903.

un bon signe de malignité dans la formation des tumeurs orbitaires.

Le sarcome qui se développe primitivement dans les parties molles prend sa source dans la gaine des muscles, dans celle du nerf optique, ou dans le tissu conjonctif du nerf lui-même. Parmi ces tumeurs, il n'y a que celles du nerf optique qui présentent des caractères spéciaux, exophtalmie directe, lésions de la papille, troubles visuels, apparition du néoplasme en haut et en dehors de l'œil.

Quand il n'est pas évident que la tumeur est née dans le nerf optique d'une part, et que d'autre part les parois orbitaires paraissent indemnes, il est bien difficile de reconnaître dans quelle partie molle elle s'est développée; la direction de l'exophtalmie, la paralysie de tel ou tel muscle peuvent seules, sur les rapports du néoplasme et son lieu d'origine, donner quelques renseignements précis.

On peut tirer une bonne indication, au sujet du siège de la tumeur, de l'état de la réfraction de l'œil; quand l'œil est aplati d'arrière en avant, il devient hypermétrope; latéralement, au contraire, il devient myope, et ce peut être là une donnée précieuse pour savoir de quel côté le globe a été le plus fortement comprimé.

La question des rapports du sarcome de l'orbite avec la paroi orbitaire est d'une importance capitale au point de vue du pronostic et du traitement. Il faut que le chirurgien fasse tous ses efforts pour reconnaître si les parois orbitaires sont intéressées par le néoplasme, soit que celui-ci y ait pris naissance, soit qu'il ait secondairement envahi le périoste et les os.

Le diagnostic de l'ostéo-sarcome orbitaire avec le sarcome des parties molles mérite donc une attention toute spéciale; il s'appuiera sur les données suivantes : la tumeur est d'un développement plus rapide dans le cas d'ostéo-sarcome ; elle est visible aussitôt ou presque aussitôt que l'exophtalmie; en outre, tandis que dans les sarcomes des parties molles il se produit très rapidement des troubles de compression du côté des muscles, des nerfs sensitifs, moteurs et du nerf optique, dans l'ostéo-sarcome les phénomènes de compression sont tardifs et peuvent longtemps manquer.

En troisième lieu, le sarcome de l'orbite entraîne une exophtalmie plus

directe que latérale, tandis que l'ostéo-sarcome provoque surtout une déviation latérale, dans une direction variable selon le siège du mal; et cet exorbitisme latéral doit être pris, dans l'espèce, en très haute considération.



Fig. 110. — Ostéome de la paroi externe de l'orbite vu de face.

Mais il faut reconnaître que cette partie du diagnostic est malheureusement très difficile dans bon nombre de cas ; la marche de l'affection, l'importance et la direction de l'exophtalmie, l'exploration directe du rebord orbitaire, avec les doigts introduits aussi profondément que possible, donneront souvent des renseignements insuffisants au point de vue de l'envahissement du squelette. La pénétration même dans la cavité cranienne n'est pas toujours facile à reconnaître ; nous avons observé un malade dont la voûte orbitaire était défoncée depuis longtemps et qui ne présentait pas le moindre symptôme encéphalique.

et assez souvent, dans l'extirpation des tumeurs du nerf optique, on a constaté que le nerf était dégénéré, jusqu'au delà du trou optique, sans avoir pu le reconnaître du vivant du malade.

La radiographie et la radioscopie sont susceptibles de rendre des services dans l'étude des rapports des néoplasmes orbitaires avec les cavités voisines, et sur ce point il y aura lieu de poursuivre les obser-



Fig. 111. — Ostéome de la paroi externe de l'orbite vu de profil.

vations; en ce qui concerne l'ostéome, on ne manquera pas d'avoir recours à ce mode d'investigation, qui, en pareil cas, donnera toujours des renseignements très précieux. Nous donnons ici deux radiographies assez démonstratives relatives à un ostéome de l'orbite (fig. 110 et 111).

Dans les autres néoplasmes orbitaires, les rayons Rœntgen nous paraissent peu utilisables; cependant Franke[1] a dernièrement insisté sur ce moyen de diagnostic; il a montré à Heidelberg (août 1902) des radiographies de tumeurs orbitaires rétro-bulbaires. Mais nous pensons qu'en dehors des ostéomes les résultats fournis par la radiographie et la radioscopie sont encore peu encourageants.

[1] Franke, Sur le diagnostic et le traitement des affections rétro-bulbaires. *Société d'ophtalmologie d'Heidelberg*, août 1902.

Enfin, l'examen des fosses nasales, du pharynx, par tous les moyens ordinairement employés, y compris, et surtout, *l'illumination des cavités de la face*, devra être pratiqué attentivement, afin de faire connaître, autant que possible, les rapports de ces cavités avec le néoplasme orbitaire.

Malgré tout, dans bien des cas, le diagnostic restera incertain; Morax[1] a judicieusement insisté sur son extrême difficulté et il a, comme nous pourrions tous le faire, cité des observations où le diagnostic était presque impossible. Le chirurgien sera donc souvent obligé d'intervenir avec des renseignements très incomplets; en ce qui concerne les tumeurs bénignes, l'insuffisance du diagnostic n'a pas une grande importance, car l'intervention est toujours utile et généralement simple; l'inconvénient est plus grand pour les tumeurs malignes; dans ce dernier cas il est bien nécessaire de savoir avant d'intervenir si le squelette est envahi, si la tumeur s'est propagée dans les cavités voisines, si en un mot le cas est vraiment opérable.

Quelquefois on a opéré des néoplasmes qui ne méritaient pas ce nom et relevaient simplement du traitement général. Une intéressante observation d'Hartridge[2] sera consultée utilement à ce sujet. Plus souvent on a tenté des opérations parfaitement inutiles, parce qu'on connaissait mal les limites des néoplasmes; il faudra, par tous les moyens, s'appliquer à les pénétrer, afin de ne soumettre au traitement chirurgical que les tumeurs malignes orbitaires qui peuvent être enlevées très complètement.

[1] Morax, *Société française d'ophtalmologie*, 1903.
[2] Hartridge, Orbital tumours. *The ophthalmic Review*, décembre 1899.

CHAPITRE VI

TRAITEMENT DES TUMEURS DE L'ORBITE

Le traitement médical des vraies tumeurs de l'orbite n'existe pas ; il n'est applicable qu'aux pseudo-tumeurs, et c'est seulement dans les cas de diagnostic douteux qu'il sera permis de s'arrêter à la thérapeutique interne ou aux médicaments topiques. Nous avons donc à parler ici seulement du traitement chirurgical ; celui-ci comprend un grand nombre d'opérations distinctes ; nous les décrirons tout d'abord et nous dirons ensuite dans quels cas elles sont applicables. Le chapitre VI sera donc divisé en deux paragraphes :

A. — Opérations applicables aux diverses tumeurs de l'orbite.

B. — Indications particulières de chacune de ces opérations.

A. — OPÉRATIONS APPLICABLES AUX DIVERSES TUMEURS DE L'ORBITE

On peut intervenir pour une tumeur orbitaire dans trois conditions différentes : on peut enlever le néoplasme et conserver l'œil, enlever l'œil et une partie seulement de l'orbite, enfin exentérer complètement l'orbite. Ces diverses opérations présentent elles-mêmes des particularités que nous résumerons ainsi :

1° Ablation du néoplasme avec conservation de l'œil :

A. — A travers les parties molles.

B. — A travers une brèche osseuse.

2° Ablation du néoplasme avec l'œil et une partie de l'orbite.

3° Exentération de l'orbite :

A. — Complète.

B. — Sous-conjonctivale.

C. — Avec clôture plastique.

Nous allons décrire à la fois brièvement et complètement ces divers modes d'intervention.

§ 1. — Ablation du néoplasme avec conservation de l'œil.

Lorsque la tumeur siège à la base de l'entonnoir orbitaire et qu'elle est aisément accessible, cette méthode est, de toute évidence, très facile ; le chirurgien s'inspire des circonstances et extrait le néoplasme en ménageant les muscles, les nerfs importants et le globe de l'œil lui-même.

Mais l'ablation du seul néoplasme se complique lorsqu'il est placé derrière le globe oculaire, qui devient un gros obstacle à l'extirpation du mal. Il est cependant encore possible, bien souvent, d'extraire la tumeur sans toucher à l'œil, en désinsérant un ou deux muscles droits et en luxant le globe du côté où il est le moins gênant. On comprend que le procédé opératoire varie avec le siège du néoplasme, sa nature et son volume, et qu'il est impossible de poser à ce sujet des règles précises. Il suffira de rappeler ici que nombre de kystes dermoïdes ou hydatiques, de fibromes, d'angiomes ont pu être ainsi extirpés plus ou moins facilement sans que le globe de l'œil ait eu à souffrir.

Dans tous les cas, pour enlever les tumeurs orbitaires, il faut nécessairement ouvrir l'orbite et on peut faire cette ouverture par des procédés bien différents. Nous décrirons ici tous ceux qui nous paraissent recommandables pour enlever les tumeurs du nerf optique, celles des autres parties molles de l'orbite et celles des parois orbitaires.

Ces divers procédés peuvent se diviser en deux groupes principaux : 1° ceux par lesquels on atteint la tumeur en passant à travers les parties molles ; 2° ceux qui consistent à se frayer une route à travers le squelette. Étudions-les séparément.

A. — Extirpation du néoplasme a travers les parties molles

Trois routes différentes ont été suivies : 1° les uns ont passé à travers la paupière ; 2° les autres à travers la conjonctive ; 3° les autres enfin à travers la paupière et la conjonctive.

1° **Voie transpalpébrale.** — La voie transpalpébrale a été suivie par Maisonneuve, Acrel et Halpin. Maisonneuve [1] fendit verticalement les deux paupières en leur milieu, disséqua les quatre lambeaux pour se donner du jour et atteindre la tumeur qui englobait l'œil de toute part. La base de l'orbite fut ainsi facilement découverte, et la tumeur, qui entourait l'œil, put être extirpée. La guérison fut complète en huit jours et la vue conservée.

Acrel [2] et Halpin [3] firent une simple incision curviligne en fendant la base de l'une ou de l'autre paupière, au ras du rebord osseux ; ce procédé peut donner beaucoup de jour et permet vraiment un facile accès dans l'orbite. Par l'incision curviligne, faite à l'endroit où le néoplasme offre la saillie la plus évidente, ce néoplasme est promptement découvert, et quand il s'agit d'une tumeur bénigne, elle peut être aisément érignée et attirée au dehors. La dissection des parties molles se fera au moyen de la sonde cannelée et du doigt ; avec lenteur et circonspection on se rendra maître des prolongements de la tumeur, des adhérences intimes qu'elle peut avoir contractées avec le globe ou les parois de l'orbite. Pendant l'exécution de cette opération il faudra ne jamais oublier qu'il existe, à la base de l'orbite, des parties qu'il faut particulièrement ménager : ce sont le releveur de la paupière en haut, en haut et en dedans le tendon du grand oblique, en haut et en dehors l'appareil sécréteur des larmes, dans l'angle interne le sac lacrymal, en bas le tendon du petit oblique.

Velpeau [4] a également utilisé la voie transpalpébrale ; il passait par la

[1] Maisonneuve, *Gazette des hôpitaux*, 2 mars 1841.

[2] Acrel in Demarquay, *Traité des tumeurs de l'orbite*, p. 568.

[3] Halpin in Malgaigne, *Manuel de médecine opératoire*, t. II, p. 3.

[4] Velpeau, *Traité pratique des maladies des yeux*, publié par Janselme, Paris, J.-B. Baillière, 1840.

commissure ; son procédé consistait essentiellement en une incision horizontale ou oblique, prolongeant la commissure externe. Il détachait ensuite la paupière sur une étendue correspondant à celle de la tumeur et se comportait comme nous venons de le dire au sujet des procédés d'Acrel et d'Halpin ; il est clair qu'en pareil cas on ne peut tracer de règles précises, le chirurgien agit différemment selon le volume, le siège, les connexions, la nature du néoplasme.

Après la voie transpalpébrale, nous allons étudier la voie transconjonctivale, utilisée par un certain nombre d'auteurs, parmi lesquels nous devons citer Knapp[1] (de New-York) et Rohmer[2] (de Nancy).

2° **Voie transconjonctivale.** — Knapp, à qui revient la priorité du procédé, décrit ainsi son opération :

« Les paupières écartées par un speculum ordinaire, je fis, au moyen de ciseaux à strabisme, une ouverture entre le droit supérieur et interne et l'oblique supérieur, à travers la conjonctive et la capsule de Tenon, jusqu'à ce que, au moyen du doigt, je pusse sentir la tumeur. Toujours guidé par l'indicateur gauche, je circonscrivis ensuite le néoplasme ; je l'isolai de la sclérotique et je coupai le nerf optique, d'abord à son extrémité oculaire, ensuite à son extrémité orbitaire. Au moyen du plat des ciseaux j'extrayai la tumeur, du volume d'une noix, que je vous présente. L'hémorragie fut insignifiante. Le bulbe, replacé en partie, fut contenu par un pansement de charpie. La plaie guérit sans suppuration. Dès le second jour, la patiente n'avait plus de douleurs. Un ulcère, dans le segment inférieur de la cornée, guérit par l'occlusion palpébrale au moyen de deux sutures latérales. »

Röhmer (de Nancy) a utilisé un procédé analogue, avec cette seule différence qu'il s'est frayé une route par la partie externe de la conjonctive au lieu de passer, comme Knapp, par la partie interne. Nous lisons, en effet, dans l'observation du professeur de Nancy, qu'une large incision conjonctivale courbe est faite au côté externe de la cornée, de haut

[1] Knapp, Un cas de carcinome de la gaine externe du nerf optique, extirpé en conservant l'œil, *Arch. f. Augen. und Ohrenheilkunde*, 1875, t. IV, 2, p. 209.

[2] Rohmer, in Thiéry, thèse de Nancy, 1892.

en bas ; le muscle droit externe chargé sur un fil est détaché, le globe luxé, et le doigt, introduit derrière l'œil, permet immédiatement de saisir le néoplasme. On remarquera que Röhmer a détaché l'un des muscles droits, alors que Knapp n'a fait aucune ténotomie.

3° **Voie transpalpébro-conjonctivale.** — Un grand nombre d'auteurs ont combiné le procédé transpalpébral et transconjonctival, et c'est au niveau de la commissure externe qu'ils ont fait porter la section des parties molles. Il existe, en effet, pour entrer dans l'orbite, une voie d'accès qui est tout à fait recommandable à ce niveau. Après avoir incisé, aussi largement que possible, la commissure externe, l'opérateur détache la partie externe de l'une ou de l'autre paupière et même les deux paupières ; le cul-de-sac conjonctival est, par cela même, ouvert sur une grande étendue, et le doigt peut être largement introduit dans toute la région supérieure externe et inférieure de l'orbite. L'exploration devient même facile lorsque le sujet présente une exophtalmie très marquée, ce qui est le cas ordinaire pour les tumeurs de l'orbite en général, et *pour les tumeurs du nerf optique en particulier.*

C'est cette voie d'entrée dans l'orbite, la section palpébro-conjonctivale, au niveau de la commissure externe, avec une incision curviligne du côté de la paupière supérieure que nous recommandons, et nous décrirons ici notre procédé en détail, nous réservant plus loin de l'apprécier et de le comparer à ceux qui ont le même but, c'est-à-dire l'extirpation des tumeurs du nerf optique sans ablation de l'œil.

Disons tout de suite que notre procédé, dont beaucoup d'auteurs ont parlé sans le connaître, diffère absolument de celui de Knapp, avec lequel il a été, par presque tous, confondu ; une première différence est dans ce fait que Knapp n'incise que la conjonctive, tandis que nous ouvrons très largement la paupière, mais ceci n'est rien, car beaucoup d'auteurs (Critchett, Sichel, Leber, etc.) ont également débridé la paupière en pareil cas.

C'est par les divers temps qui suivent l'ouverture de l'orbite que notre procédé est original, et c'est parce qu'il diffère tout à fait des autres qu'il permet d'obtenir aisément l'ablation complète du néoplasme avec la conservation du globe de l'œil.

Dans les procédés de Knapp et de Röhmer, on sectionne d'abord le nerf au niveau de son entrée dans l'œil, puis, avec des ciseaux courbes, introduits profondément derrière la limite postérieure de la tumeur, on arrive à détacher celle-ci de la partie restée saine du nerf optique.

Or, ce n'est pas du tout ainsi que nous conseillons de procéder, et nous avons le vif regret de n'avoir pas été compris par la majorité des auteurs qui se sont intéressés à notre travail. Il est essentiel, avant de détacher la tumeur au ras de l'œil, de bien s'assurer que le globe n'est pas envahi, et il nous paraît nécessaire de ne pratiquer la section de la partie antérieure du nerf optique que lorsque la face postérieure du globe est retournée du côté de l'opérateur. C'est pour cela que, dans la technique qui nous est personnelle, après avoir détaché le droit externe, nous passons sous la tumeur, et autour d'elle, un fil, comme si nous voulions la lier ; lorsqu'elle est ainsi attachée nous sectionnons le nerf optique au sommet de l'orbite. L'œil subit ensuite un mouvement de rotation qui place la cornée en dedans et en arrière, le pôle postérieur en avant et en dehors. C'est à ce moment que nous jugeons de la conservation définitive du globe ; si la tumeur n'a pas contracté d'adhérence avec la sclérotique, nous sectionnons le nerf au ras du globe et remettons l'œil en place ; dans le cas contraire, qui d'ailleurs sera très rare, nous enlevons la tumeur avec le globe.

Cette manœuvre facilite beaucoup l'opération et la rend plus sûre ; c'est en elle que réside le point vraiment important que nous revendiquons.

Sans insister davantage, nous pouvons résumer dans les paragraphes suivants la technique de notre opération, dont le lecteur peut suivre les divers temps sur les figures 112, 113, 114, 115 et 116 :

1° Section de l'angle externe des paupières. Passage d'un fil dans chaque paupière, afin de pouvoir facilement les écarter ;

2° Dissection de la conjonctive bulbaire dans le tiers externe. Section du droit externe à son insertion. Un fil passé dans le tendon du muscle sert à ne pas le perdre de vue ;

3° Avec l'extrémité de l'index et une sonde cannelée, isolement de la tumeur, qu'on sent immédiatement sous le doigt ; avec un écarteur

approprié, l'œil est récliné en dedans, de façon à bien dégager la partie externe de l'orbite ;

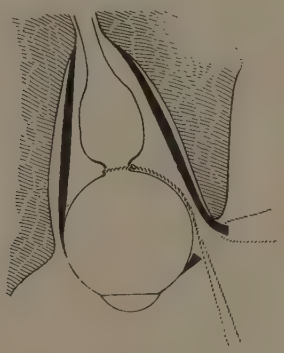

Fig. 112.

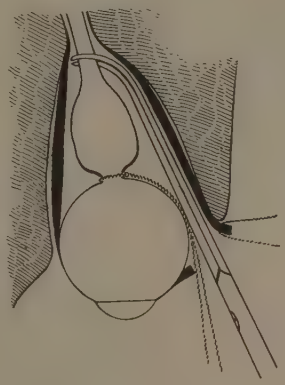

Fig. 113.

4° Après avoir isolé la tumeur des muscles voisins, prendre une aiguille de Cooper, armée d'un long et gros fil de soie, et la passer sous

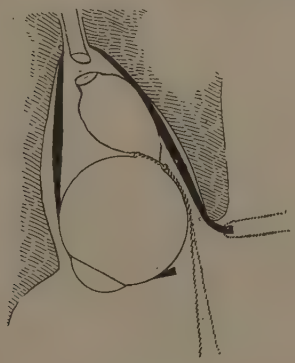

Fig. 114.

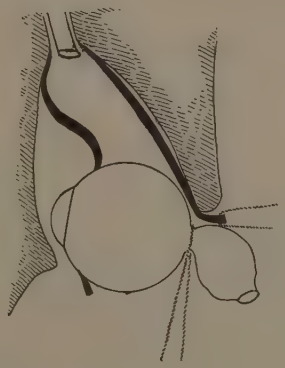

Fig. 115.

la tumeur comme sous la carotide, pour la lier. On enserre ensuite le néoplasme avec une anse de fil, qu'on peut nouer pour avoir une prise directe sur lui. Ce temps de l'opération n'est d'ailleurs pas indispensable. Avec un crochet approprié, une aiguille de Deschamps, par exemple, on pourra toujours faire basculer la tumeur ;

5° Avec de forts ciseaux courbes, guidés par l'index, on cherche l'entrée du nerf optique dans l'orbite et on le sectionne. Il nous a été possible de faire cette section sans intéresser l'artère ophtalmique. Par précaution, une pince à forcipressure devra être placée sur le paquet vasculaire ;

6° Après cette section il suffit de tirer sur l'anse de fil pour faire basculer l'œil, la tumeur et le nerf. La cornée se porte successivement en dedans et en arrière, l'extrémité du nerf optique sectionné se porte en

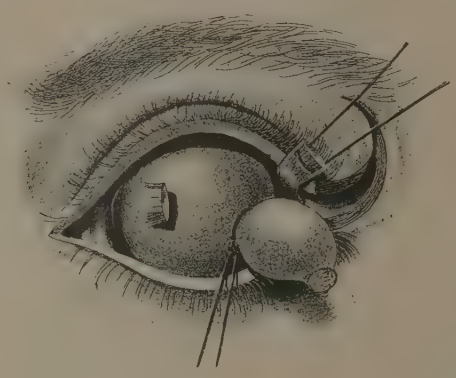

Fig. 116.

avant ; on peut alors, d'un coup de ciseaux, détacher le nerf optique au ras de l'œil et bien apprécier l'état de la partie postérieure de l'organe ;

7° Après avoir fait l'hémostase, bien lavé antiseptiquement la cavité orbitaire, l'œil est replacé dans sa position ordinaire et le muscle droit externe attaché à son point d'insertion. La conjonctive sera suturée, ainsi que la peau de l'angle externe. Un petit drain suffira, pendant les premiers jours, à évacuer l'afflux inévitable des liquides.

Il est évident que l'œil, adhérant encore par toute sa partie supérieure, interne et inférieure, est très bien placé pour vivre. Il est dans des conditions autrement avantageuses que l'œil d'un animal greffé dans la cavité orbitaire, rattaché seulement à l'organisme par des sutures.

L'œil conservé après cette opération doit donc vivre si les précautions antiseptiques ont été suffisantes, c'est-à-dire complètes.

Le procédé que nous venons de décrire s'adresse uniquement aux tumeurs du nerf optique. Quand la tumeur siège à la partie interne, supéro ou inféro-interne de l'orbite, on peut encore conserver l'œil en traversant seulement les parties molles, sans toucher au squelette. C'est par le côté interne que passa Knapp pour extirper la tumeur du nerf optique qu'il enleva sans énucléer l'œil, et sans aucune ténotomie. Quand il existe une tumeur accessible de ce côté, il ne faut pas craindre de détacher plusieurs muscles droits pour atteindre plus aisément dans les profondeurs de l'orbite. Adamuck[1] et Braunschweig[2] ont détaché tous les muscles, sauf le droit externe.

Il est certain, et les observations citées par Schlodtmann[3] le prouvent, que l'œil supporte très bien ces ténotomies. Sans toucher au squelette on peut, dans la région interne, atteindre une tumeur bénigne, un kyste dermoïde, par exemple, et l'extraire avec facilité.

B. — Extirpation du néoplasme a travers une brèche osseuse.

Nous lisons dans la *Chirurgie oculaire* de de Wecker : « Pour pouvoir pénétrer plus librement dans la profondeur de l'orbite on peut, non seulement élargir la fente, mais même réséquer sans grand inconvénient une partie de la paroi externe de l'orbite, si toutefois on a pris soin de détacher au préalable le périoste[4].

De Wecker nous a d'ailleurs indiqué, au dernier Congrès d'ophtalmologie de Paris (1903), qu'il a vu en 1860 un malade sur lequel Passavant, de Francfort, avait enlevé, dans un but de diagnostic, une très grande partie de la paroi externe de l'orbite, et que c'est sous l'influence de ce souvenir qu'il a recommandé, le premier, la voie trans-osseuse sans en voir d'ailleurs toute l'utilité et sans montrer la possibilité de faire des résections temporaires.

[1] Adamuck, *Arch. f. Augenheilkunde*, 1893, Bd. xxvii, p. 250-267.

[2] Braunschweig, *Arch. f. Opht.*, t. XXXIX, fasc. IV.

[3] Schlodtmann, *Sur l'extirpation des tumeurs rétro-bulbaires avec conservation du bulbe et sur la façon dont se comportent les yeux au point de vue clinique après l'opération.* Halle, 1900, Verlag von Carl Marhold.

[4] De Wecker, *Chirurgie oculaire*, p. 300, 1879, Doin, éd.

C'est Wagner[1] qui, avant tout autre, a indiqué la résection temporaire d'un segment cunéiforme du rebord orbitaire et même des os de la face, pour obtenir une voie d'accès dans l'orbite, mais il n'avait en vue dans cette opération, qu'il n'a d'ailleurs pas pratiquée, que l'extraction des corps étrangers orbitaires et non les tumeurs de l'orbite, si bien que le mérite de cette résection temporaire, au point de vue qui nous occupe, revient incontestablement à Krönlein ; l'opération que nous allons décrire mérite de porter son nom et lui appartient tout entière.

Cette opération consiste dans la résection de la paroi orbitaire externe ; elle n'est pas la seule résection orbitaire qui ait été conseillée dans la chirurgie rétro-bulbaire ; on a également attaqué l'orbite par les faces supérieure, inférieure et interne, si bien que cette partie de notre étude doit être divisée en quatre paragraphes principaux d'inégale importance.

Nous décrirons successivement :

1° La résection de la paroi orbitaire externe ;

2° La résection de la paroi orbitaire supérieure ;

3° La résection de la paroi orbitaire inférieure ;

4° La résection de la paroi orbitaire interne.

1° **Résection de la paroi orbitaire externe**. — C'est l'opération que Krönlein exécuta pour la première fois en 1886, dans un cas qu'il a fait connaître en 1889[2]. Braunschweig[3] s'est appliqué à l'introduire en oculistique en 1893, et, depuis, elle a été pratiquée en Allemagne par Schuchardt[4], Leber[5], Franke[6], Axenfeld[7], Ellinger[8], Eichel[9], Mayweg[10], etc. ;

[1] Wagner W., Die Behandlung der komplicirten Schädelfrakturen. *Sammlung klin. Vorträge*, von R. von Volkmann, Nr. 271-272.

[2] Kronlein, Osteoplastiche Resektion der äusseren Orbitalwand. *Beiträge zur klinischen Chirurgie*, 1889, Bd. IV, H. 1. S., 149, Tübingen.

[3] Braunschweig, Geschwülste des Sehnerven. *Graefe's Arch. f. Ophl.*, 1893, Bd. xxxix.

[4] Schuchardt, *Berl. klin. Wochenschrift*, 1897.

[5] Leber, *Münch. med. Wochenschrift*, 1898.

[6] Franke, *ibid.*, 1898.

[7] Axenfeld, *ibid.*, 1898.

[8] Ellinger, *Zeitschrift f. Augenheilk.*, 1898.

[9] Eichel, *Centralblatt f. Chirurgie*, 1899.

[10] Mayweg, *Ophl. Klinik*, 1899.

en Russie par Sokoloff[1] et Golowin[2]; en Angleterre par Griffith[3]; en Bulgarie par Jonnesco[4]; en France par Valude[5], Quenu[6], Chevallereau[7], etc.

En Amérique, dès 1892, F. Lange[8] avait exécuté, indépendamment de Krönlein, une méthode opératoire semblable et en avait publié le résultat en 1893. Knapp[9], en 1894, attira l'attention des oculistes américains sur la résection de la paroi orbitaire externe, qu'il a pratiquée plusieurs fois.

Opération de Krönlein. — Nous suivrons ici, dans tous ses détails, la description qu'a donnée, de cette opération, Domela[10] dans son excellent travail qui nous a été un guide très sûr et très précieux.



FIG. 117. — Section des parties molles (DOMELA).

Après les préparatifs ordinaires, cette opération s'exécute en quatre temps.

PREMIER TEMPS. — *Incision des parties molles.* — Cette incision va de la région temporale antérieure (fig. 117), en suivant le rebord orbitaire,

[1] SOKOLOFF, *Wratch*, 1898 (Cavernöses Angiom der Orbita).
[2] GOLOWIN, *Weisnik Opht.*, 1899.
[3] GRIFFITH, *Transact. Opht. Society*, XXI, 1901.
[4] JONNESCO, In RAFF, Th. de Bucarest, 1899.
[5] VALUDE, *Annales d'oculistique*, juillet 1899.
[6] QUENU, *Société de chirurgie de Paris*, juillet 1900.
[7] CHEVALLEREAU, In Th. CHAILLOUS, Paris, 1900.
[8] LANGE, Orbital sarcom. *New York med. Monatsschrift*, 1893, p. 407.
[9] KNAPP, *Transact. americ. ophthalmic Society*, 1897, v. VII.
[10] DOMELA, *Ueber die retrobulbäre Chirurgie der Orbita*. Tübingen, 1900.

jusqu'au milieu de l'os malaire. Elle commence à l'endroit où la ligne semi-circulaire du frontal marche parallèlement au rebord sous-orbitaire, un centimètre au-dessus de lui; son point terminal est placé sur le malaire, au milieu d'une ligne droite qui unit l'angle externe de l'œil à l'insertion du tragus. L'incision des parties molles doit unir ces deux points par un arc convexe en avant et un peu en bas, chez l'adulte la longueur de l'incision atteint ainsi 6 à 7 centimètres; chez l'enfant elle a des dimensions correspondantes, mais en principe il ne faut pas chercher à trop limiter cette incision des parties molles.

2e Temps. — *Décollement du périoste orbitaire à sa partie externe.* Avec un détache-tendon un peu pointu et légèrement courbé, on décolle le périoste sur toute la paroi externe de l'orbite; en haut, jusqu'à 1 centimètre au-dessus de la suture du frontal avec l'os malaire et la grande aile du sphénoïde, en bas jusqu'à la fente orbitaire inférieure et dans la profondeur assez loin derrière la suture du malaire et du sphénoïde; le périoste n'adhère à l'os qu'aux sutures et au rebord orbitaire, de telle sorte que son décollement est très facile.

3e Temps. — *Résection de l'os.* — Cette résection s'obtient par trois sections osseuses, à savoir, deux horizontales et une oblique.

a) La section supérieure horizontale coupe à sa base l'apophyse zygomatique du frontal;

b) La section supérieure oblique va de la profondeur de la section osseuse horizontale supérieure, en ligne droite derrière la suture de l'os malaire et du sphénoïde, jusqu'à la fente ptérygo-maxillaire, vers un point situé à 1 centimètre derrière le commencement de cette fente. L'incision est faite de haut en bas et de préférence avec une gouge plane et tranchante; pendant ce temps de l'opération le contenu de l'orbite est repoussé du côté du nez et protégé par le détache-tendon dont la pointe indique l'extrémité de la section. Axenfeld a proposé récemment un écarteur spécial pour mettre à l'abri les parties molles de l'orbite.

c) La section osseuse inférieure est horizontale, elle traverse à sa base l'apophyse frontale de l'os malaire; cette section peut être faite par un ciseau plat et tranchant, ou mieux à l'aide d'une scie à chaîne. Krönlein

recommande l'usage d'une petite scie spéciale, à bord denté, très convexe; on peut également se servir d'une scie circulaire mue par un moteur électrique.

Il faudra, dans tous les cas, s'appliquer à faire des sections nettes, sans esquilles, et à détacher un lambeau aussi large que celui qui est indiqué sur la figure 118. Le segment osseux ainsi réséqué a environ 3 centimètres de haut et 2 centimètres et demi de large, chiffres qui seront

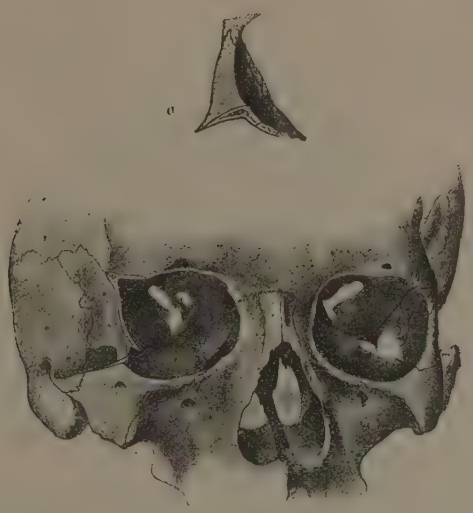

FIG. 118. — Sections osseuses. Dimensions du volet ostéo-périostique (DOMELA).

un peu différents selon les dimensions mêmes de l'orbite, qui présentent, comme on sait, des variations assez considérables.

4e TEMPS. — *Renversement en dehors du lambeau.* — Ce lambeau comprend l'os et les parties molles; il est cunéiforme et peut facilement tourner autour d'un axe vertical passant par son sommet, comme une porte sur ses gonds.

Le côté externe et postérieur du fragment osseux reste ainsi dans ses rapports normaux avec les parties molles qui le recouvrent ; l'orbite est assez largement ouvert par sa partie externe; son périoste est, à ce niveau, incisé longitudinalement d'avant en arrière, et le contenu rétrobulbaire apparaît; alors commence l'ablation du néoplasme, ablation qui

tout naturellement variera selon le volume, la nature et les connexions de la tumeur.

Telle est, dans ses grandes lignes, l'opération de Krönlein; elle a subi d'assez nombreuses modifications, dont quelques-unes sont très importantes.

Modifications de l'opération de Krönlein. — Sokoloff, pour se

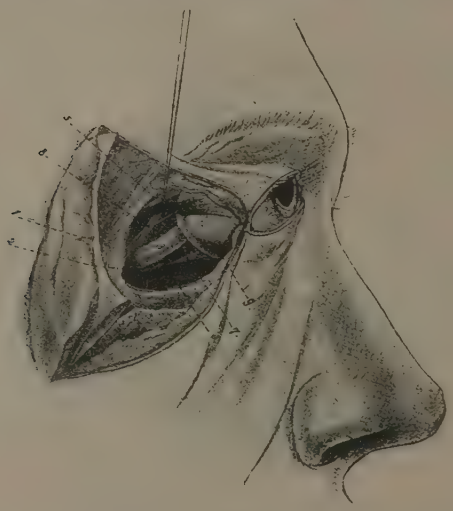

Fig. 119. — Région rétro-bulbaire mise à nu (Domela).

donner plus libre jeu, a ajouté à l'incision cutanée principale une incision qui va sous la paupière inférieure et lui est parallèle; Francke se comporta de même, dans un cas où la tumeur tenait une grande place sous la paupière supérieure.

Schuchardt, pour pouvoir mieux enlever une tumeur partant du bord de l'orbite, fit une incision transversale le long du rebord orbitaire, jusqu'à une distance de 1 centimètre de l'angle interne de l'œil. Mandach fit une incision verticale le long du rebord orbitaire externe, avec un prolongement en haut et en bas, parallèle à chacun de ces rebords.

Jonnesco[1] a taillé autrement le lambeau cutané; il fait une première

[1] Jonnesco, in Raff, Thèse de Bucarest, 1899.

incision verticale, allant du rebord orbitaire supérieur à la tubérosité malaire. Des deux extrémités de cette incision partent deux traits horizontaux, tracés dans la région temporale. Ils ont de 6 à 7 centimètres de largeur (fig. 120 et 121).

Fig. 120. — Opération de Krönlein. Procédé de Jonnesco.

Parinaud (*Annales d'oculistique*, oct. 1901) fait, comme Jonnesco, un lambeau quadrilatère, mais il le détache d'arrière en avant, si bien que le bord adhérent de ce lambeau va de la queue du sourcil à l'os malaire.

Braunschweig et Ellinger ont fait, avec succès, la suture temporaire de la fente palpébrale dans le cas d'hémorragie rétro-bulbaire post-opératoire; Axenfeld et Madelung recommandent la tarsorraphie pour

recouvrir la cornée et la protéger ; ajoutons enfin, pour en finir avec ces petites modifications du procédé de Krönlein, que Sokoloff a conseillé de pratiquer la suture osseuse du fragment mobilisé.

Nous arrivons maintenant à une modification beaucoup plus importante, consistant dans l'agrandissement considérable de la brèche osseuse, c'est-à-dire dans la *résection de la paroi externe de l'orbite et de l'os malaire.*

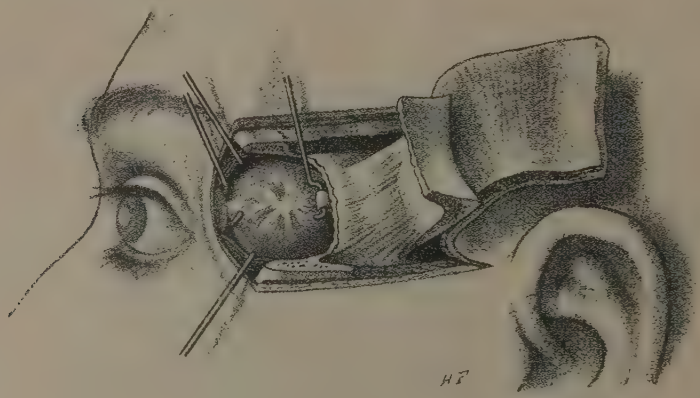

Fig. 121. — Opération de Krönlein. Procédé de Jonnesco.

Cette opération, qui a été conseillée et exécutée sur le cadavre par Czermack[1], a été faite sur le vivant par Becker[2], et par Gangolphe[3], qui l'a décrite sous le nom de résection du trépied orbitaire.

Nous considérons cette résection comme un perfectionnement de l'opération de Krönlein, dont elle dérive ; mais ce perfectionnement a une valeur de premier ordre, et il convient d'y insister d'une manière particulière.

Voici tout d'abord comment procède Becker :

Une première incision cutanée est faite au milieu de l'arcade zygoma-

[1] Czermack, *Die augenärztlichen Operationen*, 1894, H. 6 und 7.

[2] Becker, *Deutsche Zeitschrift f. Chirurgie.* Leipzig, 1900.

[3] Gangolphe, Résection du trépied orbitaire externe. *Société de chirurgie de Lyon.* février 1901.

tique et, à 1 pouce environ en avant du tragus, le périoste est décollé et l'arcade sectionnée d'un coup de cisailles; une deuxième incision embrasse l'orbite en haut, depuis le sourcil, puis passe successivement en dehors, en bas et en dedans, jusqu'au point lacrymal; une troisième incision est faite, depuis ce dernier point, jusqu'à l'angle antéro-inférieur du malaire. Le lambeau cutané ainsi formé est disséqué et ramené en bas et en arrière; le périoste de toute la partie externe, supérieure et inférieure de l'orbite est détaché et les parties molles de la cavité orbitaire rejetées en dedans et protégées par un écarteur.

L'opérateur fait ensuite les sections osseuses; la section supérieure va du rebord orbitaire jusqu'à la fente sphénoïdale, et la section inférieure est faite, au niveau du trou sous-orbitaire, suivant la direction de la suture du malaire avec le maxillaire; elle rejoint la première section dans la fente sphénoïdale.

L'opération de Becker fut longue et difficile, mais la guérison survint assez vite, et les résultats ultérieurs furent satisfaisants.

Voici maintenant le procédé de Gangolphe, d'après la relation qu'en donne Van Merris [1] dans l'excellente thèse qu'il lui a consacrée.

Résection du trépied orbitaire. — Premier temps. — L'incision cutanée affecte la forme d'un Y couché transversalement, dont la queue se dirige de l'oreille à l'orbite et dont les deux branches obliques en haut et en bas encadrent tout le rebord externe de l'orbite. Les trois lignes d'incision de la branche horizontale, et les deux branches obliques de l'⋟ sont faites avec un fort bistouri, jusqu'à l'os, le chirurgien dissèque successivement les deux lambeaux postérieurs, qu'il relève en haut et en bas, et enfin le triangle antérieur, jusqu'au point précis où il dépasse le rebord orbitaire; à ce moment, avec une pointe mousse, on dilacère le tissu conjonctif de façon à mettre à nu le périoste de l'orbite sur toute sa face externe et inféro-externe; tout le bloc osseux ainsi dénudé, le chirurgien prend une rugine à tranchant convexe et, repassant dans ses incisions, il décolle le périoste successivement le long de

[1] Van Merris, *De la résection du trépied orbitaire externe dans la chirurgie de l'orbite et de la face.* Th. de Lyon, 1901.

l'apophyse zygomatique, puis le long de la branche montante du malaire jusqu'à 2 ou 3 millimètres au-dessus de la suture fronto-malaire, enfin le corps du malaire jusqu'à 1 centimètre environ de sa suture avec le maxillaire supérieur, c'est-à-dire jusqu'au prolongement de son angle inférieur externe ; enfin, il détache, dans la fosse temporale, le muscle temporal et le périoste jusqu'à ce qu'il aperçoive la suture sphénoïdo-malaire ; la paroi externe de l'orbite est traitée de la même façon, c'est-à-dire qu'à son niveau le périoste est décollé, à moins qu'il ne soit pas possible de faire une résection temporaire et que la nature du néoplasme pour lequel on intervient exige une résection définitive.

2e TEMPS. — *Sections osseuses.* — Il faut commencer les sections

FIG. 122. — Résection du trépied orbitaire. — Sections osseuses (VAN MERRIS).

osseuses par les deux antérieures, et tout d'abord par la frontale ; cette première section doit être faite un peu au-dessus de la suture frontale ; la gouge tenue bien perpendiculairement au plan osseux, afin d'éviter tout dérapage, est dirigée obliquement vers la suture sphénoïdo-malaire, jusqu'à la rencontre de la fente sphéno-maxillaire (fig. 122).

La deuxième section antéro-inférieure se fait à la scie à chaîne, introduite à l'aide d'un stylet coudé dans la fente ptérygo-maxillaire. On se

tiendra dans cette section assez en dehors pour ne pas ouvrir le sinus maxillaire ; pour cela, il faudra laisser le tubercule malaire à 2 millimètres environ en dedans de la section.

On fait enfin la troisième section osseuse, c'est-à-dire celle de l'apophyse zygomatique, d'un simple coup de cisailles de Liston, immédiatement en arrière de la suture ; avec un davier, sans effort, le trépied orbitaire est ensuite détaché et l'entonnoir orbitaire est largement ouvert dans les trois quarts antérieurs de sa face externe ; il n'y a plus ensuite qu'à faire dans l'orbite ce qu'on se proposait d'exécuter.

Cette résection peut être définitive ou temporaire ; la résection temporaire n'a pas encore été faite sur le vivant ; dans ce dernier cas le volet osseux, dont on aura le plus possible conservé les moyens d'existence, sera rabattu en bas et en dehors et remis à sa place après l'opération il y sera maintenu facilement par quelques sutures périostiques.

Nous avons répété cette opération sur le cadavre ; elle est aussi simple que celle de Krönlein, donne beaucoup plus de jour et, dans beaucoup de cas que nous préciserons plus loin, elle doit lui être préférée. Il convient toutefois, après l'avoir appréciée favorablement, de dire qu'elle n'est qu'un procédé de la méthode transosseuse dont la paternité revient au chirurgien de Zurich.

2° **Résection de la paroi supérieure de l'orbite.** — La résection de la paroi supérieure de l'orbite a été faite par Cahen[1] dans le but d'extirper profondément le nerf frontal ; mais son opération, qui ouvre largement le crâne et le sinus frontal, n'est vraiment pas recommandable pour l'ablation des néoplasmes orbitaires ; et nous ne nous arrêterons pas sur sa technique. Il nous suffira de dire que l'auteur s'applique à conserver le rebord orbitaire en détachant à la gouge un lambeau ostéo-périostéo-cutané à base supérieure, ne comprenant que la table externe et une partie du diploé ; ensuite le toit de l'orbite est enlevé, toujours à la gouge, par petits coups, avec soin, après que le périoste en a été décollé. Une section sagittale du tissu péri-orbitaire donne ensuite un assez large accès dans l'orbite. Les avantages de cette opération, au point de vue de

1 CAHEN, Resektion des Orbitaldaches. *Centralblatt f. Chirurgie*, S. 737.

l'ouverture de la région rétro-bulbaire, sont bien inférieurs à ceux de l'opération que nous venons de décrire, et comme les dangers (hernie de la dure-mère, du cerveau, méningite, etc.) sont incomparablement plus grands, la description de l'opération de Cahen n'a, pour nous, qu'un très médiocre intérêt.

3° **Résection de la paroi orbitaire inférieure.** — La paroi orbitaire inférieure est constituée, pour la plus grande part, par le maxillaire inférieur, et il est clair que la résection temporaire de ce maxillaire peut permettre à l'opérateur d'intervenir aisément ; on en a la preuve dans l'extirpation des prolongements orbitaires des néoplasmes nés au voisinage de l'orbite et nécessitant au préalable l'ablation du maxillaire supérieur. Des résections de ce genre ont été faites souvent, mais il ne s'agit pas alors de la tumeur de l'orbite à proprement parler, la tumeur orbitaire est au second plan et la résection de la paroi inférieure de l'orbite, c'est à-dire du maxillaire, s'impose pour des raisons qui sortent du cadre de notre étude.

Comme la résection de la paroi supérieure, celle de la paroi inférieure ne mérite donc pas de nous arrêter dans l'étude de médecine opératoire ici entreprise.

Il n'en est pas de même de la paroi interne, au sujet de laquelle nous avons à faire connaître plusieurs procédés intéressants.

4° **Résection de la paroi interne.** — Gussenbauer[1], en 1896, a indiqué deux méthodes opératoires permettant d'ouvrir à la fois les deux orbites.

1re MÉTHODE. — Incision des parties molles dans la moitié interne du sourcil, commençant à droite et allant jusqu'à l'os, le long de l'apophyse nasale du maxillaire supérieur, puis obliquement sur le nez, suivant les os propres, et se terminant à gauche comme elle a commencé à droite, dans la moitié interne du sourcil gauche.

De chaque côté, l'apophyse nasale du maxillaire supérieur est détachée par le maillet et la gouge jusqu'au rebord sous-orbitaire, puis on sépare

[1] GUSSENBAUER, *Wiener klin. Wochenschr.*, 1895.

les deux apophyses nasales du frontal en continuité avec l'os lacrymal, on sectionne de chaque côté la lame vitrée de l'ethmoïde et la lame perpendiculaire ; le lambeau *os-parties molles* ainsi créé est renversé, et l'on a mis à nu les deux orbites en même temps que les sinus frontaux ethmoïdaux et sphénoïdaux.

2e MÉTHODE. — Cette 2e méthode est une simplification de la première ; une incision est faite au niveau de la glabelle et sur le dos du nez ; de la glabelle part une autre incision, en arc, le long des sourcils. Avec une scie et une gouge on sépare l'union médiane des os du nez, puis l'apophyse nasale du maxillaire supérieur de chaque côté et enfin les apophyses nasales du frontal. Des deux lambeaux os-parties molles ainsi créés chacun est rabattu de son côté ; les sinus frontaux, les parties internes de l'orbite et de l'ethmoïde sont mis à nu.

Gussenbauer a opéré en incisant à la fois les deux orbites ; mais il est évident qu'on peut, à volonté, faire à droite ou à gauche l'opération unilatérale et atteindre ainsi la région rétro-bulbaire.

De ces procédés de Gussenbauer nous croyons devoir rapprocher celui que met en usage Moure (de Bordeaux), et dont on trouvera la description dans le *Journal de médecine de Bordeaux* du 6 juillet 1902.

Cette opération (fig. 123), adressée aux tumeurs malignes de l'ethmoïde, peut, dans quelques cas, rendre de grands services ; elle consiste essentiellement à rabattre le nez sur l'un des côtés, à l'aide d'une incision partant de la partie inférieure du frontal pour aller jusqu'à la narine correspondante ; le nez étant rabattu, on fait sauter à la pince coupante et à la gouge la branche montante du maxillaire supérieur, une partie de l'os unguis, l'os propre du nez, l'épine nasale du frontal. Moure fait de la sorte une large ouverture qui donne un facile accès sur les néoplasmes ethmoïdaux, ainsi que nous avons pu nous en convaincre en voyant opérer notre éminent collègue.

Citons encore l'opération que Franke[1] décrit, comme il suit, dans son travail :

« Je fais un lambeau cutané osseux que je rabats, soit en bas, soit en

[1] FRANKE, Eine neue Methode der osteoplastichen Freilegung der Orbita. *Deutsche Zeitschrift f. Chir.*, 1901, t. IX.

haut; quand le lambeau est rabattu en bas, la cavité orbitaire est très



FIG. 123. — Ablation des tumeurs malignes de l'ethmoïde.
(Procédé de Moure.)

accessible, la cicatrice qui en résulte laisse à peine des traces, car elle est dissimulée dans les sourcils (fig. 124).

« Pour le lambeau qu'on doit rabattre en haut, l'incision doit se faire au

FIG. 124. — Procédé de Franke.

ras de la limite sourcilière inférieure; quand le lambeau est destiné à à être rabattu en bas, l'incision doit porter sur la limite supérieure du sourcil. Il faut, dans ce dernier cas, prolonger en bas l'incision sous forme

de crochet; du côté externe, il faut aussi la diriger vers le bas. L'incision est faite jusqu'à l'os, la lame du couteau regardant en haut. Décollement du fascia orbitaire, qu'on détache de la paroi supérieure et interne de l'orbite au moyen de la rugine : on pourrait, si l'on voulait, détacher un peu plus du toit de l'orbite. Il est facile d'éviter de léser et les muscles et les nerfs. Grâce à une incision sagittale, sectionnant le tissu périorbitaire, on obtient facilement accès sur le nerf optique.

« Le lambeau destiné à être relevé présente plus de difficultés dans sa formation. Le lambeau osseux est difficile à établir ; il faut l'enlever au moyen de la scie circulaire pour éviter la formation d'esquilles. La gouge dont on se servira sera courbée, car les gouges droites sont plus difficiles à manier. La scie circulaire peut être remplacée par la scie de Gigli, en fil métallique ; on l'introduit au moyen de deux trous forés de chaque côté (un seul est nécessaire de chaque côté). En introduisant la scie, il est bon de protéger le contenu orbitaire au moyen d'une spatule. »

Les opérations de Gussenbauer et de Moure peuvent rendre des services dans les cas de tumeurs des fosses nasales envahissant l'orbite, celle de Franke est également recommandable en pareils cas, mais lorsqu'il s'agira de néoplasmes développés dans la partie interne de la loge orbitaire, nous croyons qu'il sera facile de les atteindre en utilisant le procédé suivant, qui nous est personnel, et dont le lecteur suivra la description sur la figure 125.

Ce procédé consiste à mobiliser le volet ostéo-périostique de Krönlein, de façon à pouvoir récliner l'œil en dehors et à introduire ainsi aisément, dans la partie interne de la loge orbitaire, le doigt et tous les instruments nécessaires à l'extirpation d'un néoplasme.

La paroi externe de l'orbite est écartée à volonté et on ménage tous les tissus qui sont entre le nerf optique et cette paroi externe. L'orbite n'est pas ouvert à ce niveau, car les sections osseuses sont faites après le décollement du périoste, on n'a donc à redouter aucun des inconvénients de la méthode de Krönlein, pas même l'adhérence du muscle droit externe, dont on n'a pas à s'occuper, et l'on peut à volonté se donner un très grand espace entre l'œil et la paroi ethmoïdale de l'orbite, car le globe, ses muscles et le nerf optique peuvent être temporairement portés vers

la région temporale momentanément entrebaillée. La figure 125 montre suffisamment les détails de cette opération, qui est une modification particulière et originale de la méthode de Krönlein.

Tels sont les divers procédés mis en usage pour enlever, en conservant l'œil, les tumeurs du contenu de la cavité orbitaire; ils peuvent



Fig. 125. — Mobilisateur du volet externe pour récliner l'œil en dehors.

également permettre d'atteindre les tumeurs des parois ; les procédés de Gussenbauer et de Moure notamment s'adressent surtout aux néoplasmes ethmoïdaux ; mais il existe, parmi les tumeurs des parois, une variété particulièrement intéressante qui doit nous arrêter ici, car il faut toujours chercher à les extirper en conservant l'œil, ce sont les ostéomes, au sujet desquels la médecine opératoire s'est assez librement donné carrière. Nous rappellerons les règles principales en recommandant aux opérateurs de ne les suivre que dans la mesure où elles paraîtront se prêter à chaque cas particulier.

Ces ostéomes peuvent être divisés en deux groupes, les ostéomes ethmoïdaux et ceux du sinus frontal. Indiquons pour chacune de ces catégories le manuel opératoire à suivre dans ses règles générales, règles que le chirurgien pourra d'ailleurs modifier selon les circonstances.

1° *Ostéomes ethmoïdaux.* — Les ostéomes présentent tous un pro-

longement orbitaire plus ou moins volumineux, et il faut enlever non seulement le prolongement, mais l'ostéome tout entier ; on comprend que, pour mettre à nu la tumeur, il soit nécessaire, selon les cas, de faire des incisions très diverses.

Bowman[1] a sectionné les parties molles le long du rebord orbitaire sur une longueur de 3 centimètres ; Letenneur[2] (fig. 126) a fait une inci-

Fig. 126. — Incision de Letenneur.



Fig. 127. — Incision de Sprengel.

sion demi-circulaire, commençant au-dessus du sourcil et se terminant en bas vers le milieu de la paupière inférieure ; Mott[3] (fig. 128) a fait deux incisions se croisant à angle droit ; Sprengel[4] (fig. 127), une incision perpendiculaire à la première et permettant, après la dissection des lambeaux, de donner un jour suffisant ; chaque chirurgien modifiera son incision à son gré, mais il devra s'appliquer à la faire large, tout en respectant le libre jeu de la paupière et en ménageant, avec un soin particulier, le releveur et son tendon.

L'ostéome mis à nu, on se rend compte, dès qu'on l'attaque, s'il est éburné ou spongieux.

[1] Bowmann, *Med. Tim.*, 1859, t. II, p. 403.
[2] Letenneur, *Gazette des hôpitaux*, 1871, p. 462.
[3] Mott, *Americ. Journal of med. Sciences*, 1857, t. XXXVIII, p. 34.
[4] Sprengel, *Arch. f. klin. Chirurgie*, 1887, t. XXXV, p. 224.

Si l'ostéome est spongieux, sa partie orbitaire sera sciée à la scie de Hey, et la partie ethmoïdale enlevée assez aisément à la gouge et au maillet.

Pendant toutes ces manœuvres on se préoccupera, avec un soin particulier, de la poulie du grand oblique, qu'il faudra ménager.

Quand l'ostéome est éburné, il faut tâcher de cerner sa base avec la gouge et le maillet, de le libérer et de l'enlever tout entier avec un



Fig. 128. — Incision de Mott.



Fig. 129. — Incision d'Andrews.

davier ; la tâche est quelquefois pénible ; on se servira de gouge, d'élévateur faisant levier, et par tous les moyens on s'efforcera de mobiliser la pièce, qui viendra d'un seul bloc, lorsque le trou fait à la paroi orbitaire sera suffisant pour laisser passer la partie ethmoïdienne du néoplasme. Il n'est pas rare de voir des instruments se briser pendant les manœuvres nécessaires à cette extirpation ; les scies, les élévateurs, les gouges ne peuvent se frayer un passage à travers le tissu éburné. Dans un cas nous n'avons pu mobiliser le néoplasme qu'en frappant sur lui de haut en bas avec un ciseau à froid et un gros marteau ; après de longs efforts, brusquement la masse se mobilisa tout entière et avec un gros davier l'ostéome devint facile à cueillir.

2° Les tumeurs *des sinus frontaux*, auxquels les chirurgiens peuvent

avoir affaire, sont aussi, la plupart du temps, des ostéomes ; comme pour



Fig. 130. — Incision de Kikusi.



Fig. 131. — Incision de Dolbeau.

ceux de l'ethmoïde, les incisions destinées à les mettre à nu ont beau-

Fig. 132. — Incision de Verneuil.



Fig. 133. — Incision de Lucas-Championnière.

coup varié ; nous donnons ici, dans quelques figures, celles dont on pourra s'inspirer (fig. 130, 131, 132, 133).

L'incision faite et l'ostéome mis à nu, on agira différemment selon

qu'il sera spongieux ou éburné ; l'ostéome spongieux sera enlevé par fragments, l'éburné sera libéré, séparé des parties minces qui l'entourent et mobilisé.

Le chirurgien ne doit plus avoir peur, comme autrefois, de réséquer largement la paroi postérieure ou cranienne du sinus frontal, et le crâne peut être ouvert sans grands dangers, pourvu que sa cavité ne soit pas infectée. Pour éviter cette infection, on devra, à mesure qu'on opère, bien débarrasser le sinus de la muqueuse hypertrophiée, enflammée et quelquefois suppurante, et n'avancer vers le cerveau que progressivement, après avoir bien nettoyé le champ opératoire.

On peut encore rencontrer, dans la région des sinus frontaux, des kystes hydatiques ; l'intervention commencera pour eux par une large incision et l'ablation de toutes les parties malades ; quelquefois on se trouvera en présence d'une tumeur maligne, et l'on sera amené à faire des résections très étendues, afin de débarrasser le malade de tout le néoplasme.

§ 2. — **Ablation de l'œil et d'une partie du tissu orbitaire.**

Nous ne nous arrêterons pas sur cette partie du traitement ; l'énucléation de l'œil est chose trop connue et banale pour que nous insistions, et après l'énucléation, l'ablation d'une tumeur de l'orbite circonscrite, limitée, quel que soit son siège, peut s'effectuer suivant des règles opératoires qu'il est inutile de chercher à préciser.

Souvent, outre l'ablation de l'œil, l'opérateur cherchera à extirper le nerf optique ; il devra, en pareil cas, ne pas faire l'énucléation avant de se rendre maître du nerf. Dans les parties molles de l'orbite, le nerf optique n'est pas facile à saisir, il faut l'exciser au sommet de la cavité, avant que l'œil soit enlevé ; cette section sera faite, avec des ciseaux appropriés, aussitôt après la ténotomie du droit externe ; la section des vaisseaux, qui est faite en même temps, entraîne une hémorragie dont on se rend facilement maître à l'aide d'une pince à forcipressure appliquée sur le vaisseau après l'énucléation ; après l'ablation de l'œil et d'une partie de l'or-

bite, il faudra ne pas manquer de fermer la cavité orbitaire en suturant la conjonctive, à l'aide de points de suture disposés selon une ligne horizontale. On conservera ainsi une cavité convenable pour la prothèse, et c'est pour obtenir cette suture conjonctivale que l'opérateur devra ménager, avec un soin particulier, toute la partie saine de cette muqueuse pendant l'énucléation.

Cette exentération partielle de l'orbite est, en somme, l'opération qu'on pratiquait avant que Bonnet n'introduisît dans la thérapeutique chirurgicale l'énucléation régulière dans la capsule de Tenon, telle que nous l'exécutons aujourd'hui. Souvent on jugera bon d'extirper, en même temps que l'œil, toutes les parties molles ; ce sera alors l'exentération totale, que nous allons décrire.

§ 3. — Exentération de l'orbite.

A. — Exentération complète sous-périostée.

Cette opération doit se pratiquer en quatre temps : 1° débridement des paupières ; 2° incision de la base de l'orbite, à travers la conjonctive, jusqu'à l'os ; 3° décollement de tout le périoste orbitaire ; 4° section du pédicule.

Premier temps. — *Débridement des paupières.* — Pour manœuvrer aisément dans la cavité orbitaire, Dupuytren fendait chaque paupière d'un coup de ciseaux perpendiculaire ou oblique au bord ciliaire, près des commissures, et rabattait en haut et en bas les volets ainsi obtenus. Langenbeck a conseillé de détacher circulairement les paupières à leur base, au niveau du pourtour osseux de l'orbite, en laissant un pédicule adhérent ; après l'opération, il mettait les paupières en place et suturait l'incision ; Acrel et Desault se sont contentés d'une canthotomie allant jusqu'au rebord orbitaire externe ; cette incision nous a toujours donné un jour suffisant, et nous ne voyons pas la nécessité d'y ajouter des incisions libératrices détachant l'une et l'autre paupières à leur partie externe. Mais il n'y a vraiment aucun inconvénient à y ajouter ces

incisions, qui ouvrent plus largement l'orbite, sans exposer au sphacèle comme l'incision circulaire de Langenbeck.

Avec une large canthotomie externe et, tout au plus, une incision libérant la partie externe de la paupière supérieure sur une étendue de 2 centimètres, on aura le jour désirable pour pratiquer l'exentération complète de l'orbite.

Après avoir ainsi exécuté le premier temps de l'opération, on passe au deuxième temps.

2e TEMPS. — *Incision du pourtour orbitaire.* — Le deuxième temps consiste à inciser, jusqu'à l'os, tout le cercle conjonctival qu'on trouve à la base de l'orbite. C'est exactement sur la base même, au niveau de l'angle que forment les parois de l'orbite avec les os de la face, qu'on doit faire cette incision, à l'aide d'un fort bistouri à lame courte, bien tranchante.

Cette incision représente le deuxième temps.

3e TEMPS. — *Décollement du périoste.* — Le 3e temps consiste à



FIG. 134. — Exentération de l'orbite. Débridement de l'angle externe. Décollement du périoste.

décoller tout le périoste de l'orbite à l'aide d'une rugine, décollement facile chez tous les sujets, particulièrement chez les enfants, et qui ne

présente de danger qu'au niveau de la voûte orbitaire, où il convient d'appuyer doucement pour ne pas fracturer la base du crâne.

La rugine permet ainsi de séparer le périoste orbitaire des parois osseuses de l'orbite dans tous les points, jusqu'à la fente sphénoïdale et le trou optique; à la fin de ce troisième temps, l'opérateur a dans la main un cornet fibreux contenant tous les tissus et tous les organes de l'orbite, globe de l'œil, muscle, vaisseaux, nerfs, glandes et tissu graisseux (fig. 134).

Le sommet du cornet seul adhère, et le quatrième temps de l'opération consiste à sectionner cette adhérence, ce pédicule.

4e TEMPS. — *Section du pédicule.* — Les auteurs conseillent de pla-

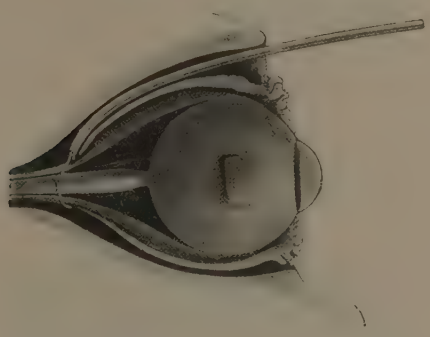

FIG. 135 — Section du pédicule avec l'anse galvanique.

cer sur le pédicule, au sommet de l'orbite, une forte pince hémostatique, et de sectionner le pédicule en avant de la pince. On peut agir ainsi avec sécurité; on peut aussi se servir d'une anse galvano-caustique et sectionner le pédicule sans pince hémostatique préalable, en portant l'anse au rouge sombre; c'est là un moyen très pratique et très élégant, que nous avons le premier mis en œuvre et que nous devons recommander (fig. 135).

Si l'hémostase n'est pas parfaite, on la complète au thermo-cautère et au besoin on laisse sur le pédicule, à la manière de Verneuil, une pince à demeure pendant deux jours. Il ne reste plus qu'à faire la toilette de la cavité orbitaire avec un jet d'eau froide antiseptique, particulièrement

avec l'eau oxygénée, et à faire un pansement compressif après avoir tamponné doucement la cavité. Les incisions palpébrales sont, en dernier lieu, suturées.

La guérison de la vaste plaie ainsi obtenue se fait par bourgeonnement, et le tissu cicatriciel a l'inconvénient de faire rétracter les paupières, de les attirer vers le sommet de l'orbite, ce qui rend impossible l'usage de l'œil artificiel, à moins d'avoir recours à la prothèse sus-palpébrale.

Cette exentération complète de l'orbite, nécessaire dans bien des cas, peut assez souvent être remplacée par un autre procédé, que nous appellerons l'exentération sous-conjonctivale.

B. — Exentération sous-conjonctivale.

Ce procédé diffère du précédent en ce que la conjonctive oculaire est conservée tout entière ; on commence l'opération, comme pour enlever le



Fig. 136. — Exentération sous-conjonctivale de l'orbite.

globe de l'œil, en libérant la conjonctive bulbaire sans toucher aux muscles ; cette conjonctive est fendue en dehors et en dedans, de façon à pouvoir former deux lambeaux, correspondant : l'un à la paupière supérieure, l'autre à la paupière inférieure. Ces lambeaux conjonctivaux sont ensuite relevés chacun avec la paupière correspondante, et l'exentération faite comme précédemment (fig. 136).

Bien souvent, il sera suffisant de pratiquer une exentération sus-périostée et de faire l'ablation complète des parties molles en laissant intact le squelette de l'orbite, y compris le périoste. On comprend d'ailleurs que l'ablation des parties molles pourra être plus ou moins large, au gré de l'opérateur, qui fera ainsi l'exentération presque complète ou complète sus-périostée, ou l'exentération sous-périostée, tout en respectant la conjonctive (fig. 137).

Fig. 137. — Exentération sous-conjonctivale de l'orbite. Suture de la conjonctive et drainage de la cavité.

La conservation de la conjonctive joue, dans ce cas, le rôle des greffes et de la clôture plastique, que nous allons maintenant étudier.

C. — Exentération de l'orbite avec clôture plastique.

Après l'exentération complète de l'orbite, les paupières sont attirées en arrière par une cicatrice rétractile ; il en résulte une sorte d'entropion, caractérisé par l'adhérence de la face postérieure de la paupière aux parois de l'orbite, et la prothèse ordinaire devient impossible ; c'est pour les cas de ce genre qu'on a eu recours à la prothèse sus-palpébrale, aux *ecbléphara*, qui n'ont vraiment rien de gracieux.

Dans un assez grand nombre de cas, où l'intervention est faite pour des tumeurs malignes, la récidive est à craindre, et la surveillance prolongée que nécessite le mal empêche de recourir aux opérations complé-

mentaires destinées à recouvrir la cavité orbitaire, à la masquer, à la clôturer. Lorsque cette récidive n'est pas à craindre, ce qui est rare, puisqu'on fait l'exentération complète surtout pour des tumeurs malignes, on pourra recourir aux procédés suivants, qui ont été successivement conseillés par Kuster[1], Busachi[2], Noorden[3], Romano Catania[4] et Golovine.

Kuster conseille de couvrir l'orbite par les paupières cousues ensemble, si elles peuvent être conservées ; et, dans le cas où elles sont inutilisables, il se sert d'un lambeau taillé dans la peau de la tempe et appliqué dans l'orbite.

Busachi a recouvert les parois orbitaires en se servant de greffes, selon la méthode de Thiersch ; Noorden employa le même moyen ; Romano Catania fait connaître le procédé pratiqué par son maître, le professeur Angelucci (de Palerme).

Ce dernier procédé consiste à détacher deux grands lambeaux, l'un supérieur, sur le front, l'autre inférieur, sur la joue ; ces lambeaux, décollés et étendus, se rejoignent au niveau de l'orbite, de telle façon que les sourcils viennent occuper la ligne médiane horizontale de la cavité oculaire ; ils contribuent ainsi à masquer la mutilation, et à leurs lieu et place ordinaires, ils sont remplacés par un tatouage approprié. Le résultat ainsi obtenu ne doit pas être d'une élégance exagérée, mais vaut mieux cependant que celui qu'on obtient après l'exentération de l'orbite lorsque les paupières n'ont pu être conservées.

Golovine[5] a utilisé un procédé dont les divers temps peuvent être ainsi résumés :

1° Tailler un lambeau cutané sur la tempe, comme on le pratique dans la blépharoplastie d'après Fricke ; 2° introduire ce lambeau dans

[1] Kuster, Die Deckung der Augenhöhle nach Ausräumung derselben. *Centralblatt f. Chirurg.*, 1890, n° 3, et in Neumann, Inaugural Dissertation, Freiburg, 1902.

[2] Busachi, Come si debra coprire la cavitá orbitaria dopo averla svuotata. *Rif. méd.*, 1891, 4, p. 467.

[3] Noorden, Ein Fall von Thiersch'schen Transplantat. der ganzen Orbitalhöhle. *Berlin. kl. Woch.*, 1891, n° 4.

[4] Romano Catania, Un nuovo processo di plastica per la copertura della cavitá orbitaria. *Arch. di ottalmol.*, 1, p. 209.

[5] Golovine, *Archives d'ophtal.*, p. 679, 1898.

l'orbite, en prenant bien garde d'altérer la commissure externe ; 3° appliquer ce lambeau dans l'orbite, sa surface épithéliale étant en dehors, et en réunir les bords avec les restes de la conjonctive des paupières par quelques points de suture. Les figures ci-dessous (fig. 138, 139), que nous empruntons à Golovine, montrent mieux qu'une longue description son *modus faciendi*.



Fig. 138 et 139. — Exentération de l'orbite avec clôture plastique. Procédé de Golovine.

Telles sont les opérations chirurgicales dont chaque opérateur doit connaître la technique pour traiter avec succès les tumeurs de l'orbite. Tout praticien doit encore savoir lier les carotides et les gros vaisseaux aboutissant à l'orbite et aux paupières, faire l'électrolyse, etc., etc., mais ce sont là autant de manœuvres que nous n'avons pas à indiquer ici.

Le moment est maintenant venu de dire quelles sont les indications spéciales de chacune des opérations que nous venons d'étudier.

B. — INDICATIONS PARTICULIÈRES DE CHACUNE DE CES OPÉRATIONS

Les opérations qui viennent d'être décrites peuvent être utilisées dans trois groupes de faits, qu'il importe d'abord de catégoriser, afin de mettre un peu d'ordre dans le vaste chapitre des tumeurs orbitaires, si différentes dans leur forme, leur siège, leur volume, leur malignité.

Nous passerons successivement en revue :

1° Les tumeurs du nerf optique ;

2° Les tumeurs des autres parties molles de l'orbite ;

3° Les tumeurs des parois.

§ 1. — **Tumeurs du nerf optique.**

Les tumeurs du nerf optique se présentent dans des conditions qui permettent presque toujours de conserver l'œil sans augmenter les chances de récidive et sans aucun dommage pour le patient. On sait, en effet, que ces tumeurs offrent trois particularités fondamentales : 1° elles n'envahissent pas le globe de l'œil ; 2° elles ne se propagent pas aux tissus orbitaires et sont comme enkystées dans l'orbite ; 3° elles s'étendent vers le chiasma et ne menacent l'économie que de ce côté.

Toute opération, par conséquent, qui permettra de sectionner le nerf optique, d'une part au sommet de l'orbite, d'autre part au ras de l'œil, remplira les conditions d'une bonne opération, puisqu'avec elle le néoplasme sera aussi complètement enlevé que possible. La voie transosseuse (opération type de Krönlein et opérations dérivées) permet d'atteindre le but ; la voie transpalpébro-conjonctivale le permet aussi. Il s'agit de savoir quels sont les avantages et les inconvénients respectifs de ces deux méthodes : la voie transosseuse, la voie transpalpébro-conjonctivale.

Les avantages de la méthode transosseuse, en ce qui concerne les tumeurs du nerf optique, sont plus apparents que réels ; sans doute on

arrive à découvrir largement le néoplasme, mais on ne l'extirpe pas plus aisément que par la méthode transpalpébro-conjonctivale.

Les inconvénients abondent au contraire. Nous dirons d'abord qu'il est impossible de ne pas sectionner le nerf lacrymal, et que le ganglion ophtalmique est également presque toujours endommagé, ce qui est très fâcheux au point de vue de la nutrition du globe; mais nous devons ajouter que tous les procédés exposent à la dilacération du ganglion ophtalmique.

Nous n'insisterons pas sur la lésion des vaisseaux, artères ou veines, qui, dans aucun cas, ne sera pour l'opérateur un obstacle sérieux, mais nous signalerons, d'une façon toute particulière, les désordres que subissent les muscles au cours de l'opération, notamment le muscle droit externe, toujours plus ou moins atteint et très souvent complètement paralysé dans ses mouvements par les brides cicatricielles qui l'entourent.

D'après Domela[1], qu'on ne saurait suspecter de partialité contre la méthode de Krönlein, on peut ainsi résumer les troubles qui surviennent après cette opération : sur 35 cas, sept fois le releveur de la paupière supérieur fut lésé pendant l'opération, et il y eut quatre fois un ptosis complet ; il est remarquable de constater que cinq de ces cas de ptosis ont été consécutifs à l'extirpation des tumeurs du nerf optique, et, chose plus remarquable encore, ces cinq cas se sont produits sur 11 interventions.

De suite après l'opération, dit Domela, le bulbe est assez souvent en convergence par une lésion du droit externe, qui disparaît dans le cours de la guérison, ou du moins s'améliore beaucoup ; sur 35 cas, huit fois une opération complémentaire fut nécessaire; dans un cas il y eut divergence. La position du bulbe redevient normale dans la majorité des cas (74 p. 100), mais non sa mobilité; la mobilité en dehors est toujours un peu troublée par l'opération; sur 30 cas suivis, huit fois seulement ces troubles furent passagers, onze fois de légers troubles persistèrent, neuf fois la mobilité était complètement abolie dans une direction, deux fois la mobilité était presque supprimée.

[1] Domela, *Ueber die retrobulbäre Chirurgie der Orbita*. Tübingen, 1900.

Il se produit encore, après l'opération de Krönlein, des troubles passagers dans la sensibilité de la cornée et quelquefois dans sa nutrition; dans un cas de gliome du nerf optique[1] il fallut ultérieurement faire l'énucléation de l'œil à cause d'un ulcère cornéen à hypopyon à croissance rapide. Mais de pareils désordres sont vraiment rares : sur 38 cas rapportés par Domela, le bulbe put toujours être conservé.

En résumé, la méthode de Krönlein a pour avantages de donner un jour relativement large et de permettre une extirpation facile de la tumeur du nerf optique, et pour inconvénients de détruire les nerfs ciliaires et le ganglion ophtalmique, d'entraîner du ptosis, du strabisme, de l'immobilité du globe, enfin d'être relativement très laborieuse et de laisser une cicatrice qui n'est pas toujours négligeable.

Les auteurs qui ont défendu la méthode de Krönlein dans le traitement des tumeurs du nerf optique, c'est-à-dire la très grande majorité de ceux qui ont écrit sur ce sujet, comparent ces résultats à ceux qu'on a obtenus, depuis Knapp jusqu'à Röhmer, en utilisant le procédé qui porte le nom du premier auteur, et ils triomphent aisément, parce qu'en effet l'opération décrite par Knapp n'est pas recommandable; c'est au procédé qui nous est personnel qu'il faut comparer la méthode de Krönlein en ce qui concerne l'extirpation des tumeurs du nerf optique. Ce procédé ne pourra bien évidemment être apprécié à sa juste valeur que lorsqu'il aura été pratiqué souvent; nous reconnaissons qu'il n'a pas encore pour lui la consécration de l'expérience, mais il nous paraît tellement simple, si facilement exécutable, et nous l'avons nous-même si aisément exécuté, qu'après l'avoir fait connaître plus haut dans tous ses détails, nous croyons devoir le recommander.

La voie transpalpébro-conjonctivale permet tout aussi facilement l'extirpation complète du néoplasme que la voie transosseuse. On se rendra compte de cette facilité en considérant *que l'œil est chassé hors de l'orbite*, souvent plus qu'à moitié, par la tumeur même du nerf optique; les parties molles de l'orbite sont moins dilacérées par la première méthode que par la seconde, et les muscles notamment seront toujours plus facile-

[1] Hermann Lindner, *Zur Kasuistik der temporären Resektion der äusseren Orbitalwand nach Krönlein*. Inaugural Dissertation, Giessen, 1902, p. 20.

ment conservés. Enfin, il sera possible, par la voie des parties molles autant que par la voie transosseuse, de sectionner le nerf au niveau du tissu optique et de vérifier l'état de l'œil qui, devra être sacrifié s'il est trop gravement endommagé.

La voie transpalpébro-conjonctivale est donc plus facile, aussi sûre et expose à moins de complications que la voie transosseuse.

En terminant ce paragraphe, nous dirons que, dans les cas où le diagnostic de tumeur du nerf optique ne sera pas certain, on devra, avant d'opérer, prendre le soin d'établir nettement ce diagnostic en désinsérant le muscle droit externe et en explorant l'orbite. S'il s'agit bien d'une tumeur, on continuera l'opération que nous préconisons ; s'il s'agit d'un autre néoplasme rétro-bulbaire, susceptible d'être complètement enlevé sans léser l'œil, on appliquera, dans les conditions que nous allons maintenant étudier, l'un des procédés de la méthode de Krönlein.

§ 2. — **Tumeurs du contenu de l'orbite (nerf optique excepté).**

Nous l'avons vu, ces tumeurs sont très nombreuses ; ce sont : A) des kystes, B) des tumeurs vasculaires, C) des fibromes, D) des sarcomes, E) des lymphadénomes.

Nous étudierons successivement le traitement de chacune de ces variétés.

A. — Kystes.

Ces kystes sont congénitaux ou acquis ; dans les premiers il faut faire une place à part aux encéphalocèles orbitaires, pour lesquels on n'interviendra que lorsqu'on sera sûr que la tumeur est transformée en kyste isolé par oblitération du canal de communication.

Mais il est bien difficile d'acquérir une pareille certitude ; aussi le praticien, en pareil cas, doit s'abstenir de toute intervention. L'opéré de

Masgana[1], pendant trois mois, courut les plus grands dangers, et il convient d'autant plus d'éviter ces dangers aux jeunes malades que ceux-ci ne sont pas voués à une mort prématurée. Ils peuvent vivre longtemps et se développer avec une petite tumeur orbitaire.

Nous devons citer ici une observation de Klingelhoffer[2] concernant une fillette de 9 mois, opérée à l'hôpital de Manheim par le professeur Weiss. L'œil était repoussé en bas et du côté du nez, le nerf optique atrophié; l'intelligence de l'enfant était normale. On pratiqua l'opération de Krönlein et on découvrit un kyste à parois fortement tendues. Les manœuvres faites en vue de le dégager lésèrent la poche, et il s'en écoula un liquide séreux; il se produisit une hémorragie veineuse très abondante qui obligea l'opérateur à tamponner et à interrompre son opération, reprise deux jours plus tard et terminée par l'extirpation du sac kystique, qui allait jusqu'à la fente sphénoïdale. La malade guérit, et l'examen histologique de la paroi permit de ranger ce kyste parmi les méningocèles.

Pour les kystes séreux *congénitaux*, avec microphtalmie, la question de conserver ou d'enlever l'œil ne se pose pas, à cause même de l'insignifiance de l'organe; souvent l'ablation de l'œil a été faite par mégarde et il a été retrouvé, gros comme un petit pois, sur les parois du kyste.

Le seul traitement est l'extirpation, en prenant la précaution d'extraire la totalité de la poche.

Il faut s'appliquer à respecter le globe de l'œil, non seulement lorsqu'il est sain, mais encore lorsqu'il n'est que faiblement microphtalme. Cet œil peut avoir une acuité visuelle médiocre ou nulle, mais sa présence dans l'orbite n'en est pas moins utile, autant pour le développement régulier du squelette, que pour l'aspect général de la physionomie. Dans le cas où, à ce dernier point de vue, l'œil, trop petit, ne serait pas favorable, on l'extirpera avec le kyste.

Il faudra, d'ailleurs, ménager autant que possible les muscles de l'œil, tout en disséquant profondément le tissu cellulaire de l'orbite, de façon

[1] Masgana, *Gazette des hôpitaux*, 1870.

[2] Klingelhoffer, Extirpation of an orbital cyst by temporary resection of the external orbital wall after Krönlein's methode. *Arch. of ophthalmology*, 1898, p. 25.

à atteindre et à exciser les parties les plus profondes du pédicule.

Pour mener à bien cette opération, le mieux est de ne pas toucher au sac conjonctival et de pénétrer dans l'orbite à l'aide d'une incision séparant la paupière de l'orbite au niveau de son bord adhérent, à travers l'épaisseur de l'orbiculaire. La sonde cannelée, aidée du doigt, permettra de faire le tour de la poche kystique sans l'ouvrir, bonne condition pour enlever toute la tumeur sans lacérer les organes à ménager. Lorsque la poche se déchire, son contenu s'échappe en totalité, et la dissection de la paroi ratatinée ne se fait pas sans grand danger de blesser les artères, les nerfs et les muscles.

Dans tous les cas il faut toujours faire cette extirpation complète ; nous ne parlerons de la ponction simple de la poche et des injections irritantes qui ont été conseillées, que pour en proscrire l'usage.

Kystes dermoïdes. — Le traitement des kystes dermoïdes de l'orbite est, d'une façon générale, soumis aux mêmes règles que celui de tous les kystes du même nom. C'est l'extirpation totale qui doit être faite.

La ponction simple, suivie d'une injection irritante, doit être absolument proscrite, et l'électrolyse, que signale de Wecker, ne mérite pas qu'on s'arrête à la discuter. Les bons résultats indiqués par ce dernier auteur concernent probablement toute autre tumeur que les kystes dermoïdes, ce qui ne doit pas nous surprendre, car notre éminent confrère a écrit son article sur les kystes folliculaires sous l'influence d'idées anatomiques certainement erronées.

La simple incision du kyste, suivie du drainage, n'est pas plus recommandable. En présence d'un kyste dermoïde il faut pratiquer l'extirpation totale de la poche ; quand l'opération sera terminée, pour être bien sûr de n'avoir laissé aucun fragment de la paroi dans la cavité, il faudra suivre le conseil de Nélaton et s'assurer, au moyen d'un stylet introduit dans la poche, que celle-ci ne présente aucune ouverture capable de livrer passage à l'extrémité du stylet et que, par conséquent, l'extirpation de la paroi a été bien complète.

C'est ainsi que nous avons toujours procédé. D'une façon générale, il ne faudra pas hésiter à faire une incision très longue, afin d'aborder la

tumeur par son extrémité antérieure et par ses côtés ; cette incision devra, pour les tumeurs placées au-dessous de l'œil, passer par l'origine de la paupière inférieure ; la section des fibres de l'orbiculaire n'a, dans la suite, aucun inconvénient.

Quand on doit aborder le kyste à travers la paupière, le releveur de la paupière est un obstacle majeur, et il vaudra mieux faire une canthotomie, relever la paupière avec un écarteur et aborder l'orbite par la région externe et supérieure en respectant ainsi, non seulement le tendon du releveur, mais le muscle lui-même. Il ne faut pas oublier que la moindre section de ce muscle, soit dans sa partie charnue, soit dans sa partie tendineuse, compromet le jeu de la paupière et entraîne du ptosis.

Le principe de l'extirpation complète étant bien posé, en ce qui concerne les kystes dermoïdes de l'orbite, il convient de lui apporter immédiatement un correctif nécessaire. Lorsque le kyste enflammé a contracté avec le voisinage des adhérences adventices, l'extirpation complète de la poche est dangereuse, même en ouvrant largement l'orbite par la méthode de Krönlein. En effet, la traction qu'on exerce sur elle entraîne les organes qui ont pris des adhérences avec sa paroi, la sonde cannelée ne suffit pas à la libération de la poche, il faut employer les ciseaux et couper les nerfs ciliaires, les branches de l'ophtalmique de Willis et même injurier le nerf optique. C'est là ce qui nous est personnellement arrivé[1] : la cornée a été, après l'opération, le siège d'une kératite neuro-paralytique, et le nerf optique fut atteint d'une névrite qui, terminée par l'atrophie, entraîna la perte de la vision.

En pareille circonstance, il vaut mieux exciser la partie antérieure de la poche, l'hémisphère antérieur de la tumeur, et pratiquer le curettage de la paroi, de façon à détruire les éléments de la peau. Quand le kyste est ulcéré à sa face interne, ces éléments sont déjà détruits, et le raclage n'est pas, à la rigueur, nécessaire ; mais, comme il est à craindre que l'ulcération du derme de la paroi ne soit pas totale, il vaut mieux agir comme on le fait pour les abcès tuberculeux et éliminer, par une abrasion attentive et soignée, toutes les parties de la paroi kystique destinées à

[1] *Annales d'oculistique*, t. CXXIII, 1900, p. 321.

disparaître. On pourra ainsi enlever tout le mal sans occasionner aucun désordre dans les parties voisines. Nous avons regretté une fois de n'avoir pas suivi cette ligne de conduite.

En résumé, le kyste dermoïde de l'orbite doit être extirpé en conservant l'œil; lorsque cette extirpation ne sera pas facile par les parties molles, il ne faudra pas hésiter à utiliser la voie transosseuse, et c'est là, certainement, l'une des indications les plus nettes de la méthode de Krönlein.

Lorsque le kyste siégera en dedans, entre l'œil et le nerf optique d'une part, d'autre part la paroi interne de l'orbite, il faudra utiliser la modification à l'opération de Krönlein que nous avons décrite page 524, figure 125.

Une seule exception sera faite au principe de l'ablation complète de la poche, elle concerne la suppuration du kyste et l'ulcération de la paroi interne; dans ce cas, même par la voie transosseuse, la dissection de la poche enflammée est difficile, dangereuse même par les délabrements orbitaires qu'elle entraîne, et le procédé le plus avantageux consiste dans l'ablation de toute la partie antérieure de la poche, le curettage de sa paroi et le drainage de la cavité, qui s'oblitère assez vite lorsque tous les éléments dermiques ont été éliminés.

Kystes hydatiques. — Nous ne nous arrêterons pas au traitement prophylactique, qui est celui de tous les kystes hydatiques et ne présente ici rien de spécial, et nous indiquerons parmi les moyens qu'on peut mettre en œuvre, avec des chances de succès très inégales : 1° la ponction; 2° l'incision; 3° l'excision; 4° l'extirpation, qui sera faite tantôt par les parties molles, tantôt par la voie transosseuse.

1° Ponction. — La ponction peut être curative, même sans être suivie d'injections modificatrices, mais c'est là un résultat bien exceptionnel; elle n'a, en général, qu'un pouvoir palliatif : en diminuant le volume du kyste elle fait cesser tous les phénomènes de compression et peut donner au malade l'illusion d'une guérison complète. Bien rarement d'ailleurs, la ponction a été utilisée seule comme moyen de guérison; souvent elle remplit le double but d'établir le diagnostic et de donner un peu de répit

au malade. Ce répit peut quelquefois être long. Dans un cas de Dieu[1], qui a écrit sur ce sujet un remarquable mémoire, la tumeur fut ponctionnée et le kyste vidé ; la vision, qui était très réduite, redevint normale et, pendant deux ans, tous les symptômes disparurent presque complètement ; après ce délai la tumeur récidiva avec tous les symptômes primitifs ; dans un autre cas, du même auteur, la ponction exploratrice fut infiniment moins durable : 24 heures après, tous les accidents reparurent.

Les ponctions ont été souvent répétées un certain nombre de fois (Holscher[2], Carathéodori[3]), et souvent aussi suivies d'une incision devenue nécessaire après l'insuccès de la ponction simple (Westphal[4], Meyer[5]).

Nul ne s'étonnera de l'insuffisance de la ponction simple, puisqu'on laisse la poche germinatrice intacte ; la guérison n'est possible que dans les cas, très rares, d'acéphalocystes.

Pour tirer un bénéfice définitif de la ponction, il convient de la faire suivre d'une injection de sublimé au millième. Ce procédé, appliqué aux kystes du foie pour la première fois par Mesnard[6] (de Bordeaux), est susceptible d'amener une guérison complète, et l'on pourra y avoir recours chez les malades qu'effrayerait une intervention plus compliquée. Notons cependant que, dans son cas, Fage n'en a tiré aucun avantage.

2° Incision. — L'incision, quoique généralement insuffisante, peut rendre des services. Dans presque tous les cas où elle a été employée, la suppuration avait envahi la poche ; elle a été souvent curative après une suppuration plus ou moins longue ; la vision a été quelquefois améliorée, et même, dans le cas de Meyer, elle redevint normale.

En somme, l'incision, suivie d'un lavage complet de la poche et d'un bon drainage, est un procédé peu expéditif, mais recommandable ; par l'antisepsie on peut empêcher la suppuration de la poche ; le meilleur

[1] Dieu, Documents relatifs à l'histoire des kystes de l'orbite. *Recueil d'ophtalmologie*, 1883-1884.

[2] Holscher, *Caspar's Wochensch.*, 1883, t. I, p. 237.

[3] Carathéodori, *Gazette d'Orient*, t. IV, p. 9, 1860.

[4] Westphal, *Berl. klin. Woch.*, 1873, p. 205.

[5] Meyer, *Gazette des hôpitaux*, 1884.

[6] Mesnard, *Bull. et mém. de la Société médicale des hôpitaux de Paris*, 22 janvier 1890.

moyen, pour obtenir un résultat rapide, consiste à faire, comme Terson[1], des lavages copieux de la poche à l'aide du sublimé à 1/2000°, solution déjà employée d'ailleurs à dose moins forte par Wecks[2] et par Sgrosso[3]. Panas a conseillé l'injection alcoolique au sublimé après la simple ponction.

3° Excision. — Déjà Demarquay[4] avait conseillé l'excision partielle de la poche de préférence à l'incision ; le reste du kyste était abandonné à la suppuration. Goyrand[5] a également conseillé ce procédé dans le traitement des kystes orbitaires et il a cité une observation dont le résultat fut très heureux, si on tient compte de la période pré-antiseptique où elle a été prise.

Le cas de Meyer, dont nous avons déjà parlé, montre bien l'avantage de l'excision sur la ponction et sur l'incision. Chauvel avait traité la malade deux fois par la ponction, sans résultat ; Meyer pratiqua une troisième ponction et, bientôt après, l'excision d'une partie de la poche. La guérison complète fut rapide, l'acuité visuelle remonta à 1/3, malgré la longue durée de la compression du nerf optique.

Après l'excision partielle de la poche, il sera toujours bon de pratiquer, non seulement le lavage antiseptique au sublimé de ce qui reste, mais encore le grattage avec une curette, comme on le fait pour les abcès froids.

L'excision, ainsi complétée et suivie ou non d'un drainage, selon la facilité avec laquelle la poche peut se vider, est une excellente opération.

C'est le procédé de choix pour les kystes hydatiques de l'orbite.

4° Extirpation.— L'extirpation complète a été pratiquée par Lawson[6], Barabaschew[7], Maréchal[8], Zehender[9], Valude[10], Jophe[11]. Lorsque l'extir-

1 Terson, *Annales d'oculistique,* mars 1893.
2 Wecks, *Arch. f. Augenheilk.*, 1890.
3 Sgrosso, *Recueil d'ophtalm.*, 1893, t. XII, p. 337.
4 Demarquay, *Traité des tumeurs de l'orbite*, p. 417.
5 Goyrand, *Annales de la chirurgie française et étrangère*, t. VIII.
6 Lawson, *The Lancet,* 15 avril 1876.
7 Barabaschew, *Wratch*, n° 18, et *Arch. d'ophtal.*, 1883.
8 Maréchal, *Annales d'oculistique*, t. XCIII, p. 123, 1888.
9 Zehender, *British med. Journal,* novembre 1887, p. 1150.
10 Valude, *Recueil d'ophtalmologie*, séance de la Société d'ophtalmologie de Paris 2 juillet 1889.
11 Jophe, *Revue générale d'ophtalmologie*, t. X, p. 361, 1891.

pation peut se faire facilement, comme dans le cas de Valude, on pourra en attendre de très bons et de très rapides résultats, mais elle n'est facile que pour les kystes superficiels. Quand la collection liquide est profonde, on s'expose, par la dissection de la poche, à blesser des organes profonds, filets nerveux ou vaisseaux ; l'opération est inutilement laborieuse, car l'excision partielle et le raclage amènent tout aussi bien, et presque aussi vite, la guérison.

On peut, en principe, dans tous les cas, essayer l'extirpation complète ; mais, si cette opération est tant soit peu compliquée, il faut, dans les kystes hydatiques, laisser de côté tout amour-propre et se contenter de l'excision partielle, suivie du lavage et du raclage du reste de la poche.

Ce traitement pourra toujours suffire à la guérison du kyste hydatique de l'orbite, aussi compliqué et aussi ancien que soit le cas. Nous lisons cependant, dans les observations, que l'œil a été quelquefois énucléé avec la tumeur. C'est qu'alors on avait fait une erreur de diagnostic. Goyrand, Waldhauer[1], de la Pena[2], et quelques autres ont commis ces erreurs, excusables par les allures malignes du mal et l'importance exceptionnelle des complications qu'il avait entraînées. Dans le cas de de la Pena, l'opération fut faite par de Wecker, qui, sans endormir le malade, fit avec un trocart une ponction qui donna issue à 100 grammes, à peu près, d'un liquide d'une couleur blanchâtre. Il pratiqua ensuite une incision circulaire de la conjonctive, comme pour faire l'énucléation, coupa les tendons du droit externe et du droit inférieur, sectionna le nerf optique et luxa l'œil, pour faciliter la sortie du kyste, qu'il croyait très difficile ; mais à ce moment le kyste s'énucléa très simplement. Le globe fut ensuite remis à sa place normale.

Sans critiquer la conduite de l'opérateur en pareille circonstance, il est permis de dire qu'une excision partielle de la poche aurait, avec moins de peine, donné un aussi bon résultat que celui qui suivit cette large intervention ; dans tous les cas l'extirpation aurait pu être complète sans la section du nerf optique.

[1] Waldhauer, *Klinische Monatsb. f. Augenheilk.*, 1865, t. III, p. 365.
[2] De la Pena, *La oftal. pratica*, 1882, p. 6 et 12.

Pour enlever un kyste hydatique de l'orbite, Lucas-Championnière[1] fit la résection de 10 à 16 millimètres du rebord orbitaire ; il fit bien, mais il y a mieux. C'est en pareille circonstance que la voie transosseuse devient utile ; toutes les fois que le kyste sera profondément placé, et que, pour l'extraire en totalité, on rencontrera des difficultés considérables, on aura recours, soit à *la résection de la paroi externe*, soit à *celle du trépied orbitaire*. L'opération ainsi faite permettra de ménager tous les organes essentiels de l'orbite et d'extraire la poche en totalité. Mais en bonne clinique il sera bien rarement utile de recourir à la voie transosseuse, puisque l'extirpation partielle, le raclage et le lavage antiseptique de la poche peuvent suffire.

Ajoutons, en terminant, que l'énucléation de l'œil pourra être justifiée par les complications inflammatoires graves dont il aura pu être frappé, surtout lorsque des désordres irrémédiables, supprimant à jamais la vision, pourraient menacer l'autre œil d'une ophtalmie sympathique.

Les cysticerques de l'orbite, qui sont d'ailleurs très rares, ont tous été facilement extirpables à travers les parties molles, en laissant l'œil intact.

B. — Tumeurs vasculaires.

Nous parlerons ici des angiomes de l'orbite et de l'exophtalmie pulsatile.

1° **Angiomes.** — Les méthodes mises en œuvre dans la thérapeutique des angiomes ont été divisées par Broca en trois groupes : la méthode atrophiante, la méthode perturbatrice, la méthode destructive.

La méthode atrophiante comprend la ligature des branches ou des troncs artériels et la compression du néoplasme par divers moyens ; la méthode perturbatrice consiste en badigeonnages de collodion, de teinture d'iode, d'alun, de perchlorure de fer, etc. ; les vésicatoires en font

[1] Lucas-Championnière, in observation de Kendirdjy, *Société anatomique de Paris*, 16 juin 1899.

aussi partie; en font partie également : les incisions et les excisions partielles, l'acupuncture, le seton, les injections de liquides caustiques ou coagulants, la cautérisation avec les caustiques, le cautère ou l'électrolyse.

La méthode destructive comprend, par excellence, un procédé : l'ablation, l'extirpation de l'angiome.

Voyons de tous ces procédés quels sont ceux qui conviennent le mieux dans la thérapeutique des angiomes orbitaires.

Nous ne parlerons que pour mémoire des applications d'eau de rose et d'alun utilisées par Abernethy, car leur inefficacité n'est pas discutable, et nous ne dirons rien non plus de la ligature de la carotide, qui doit être réservée aux tumeurs pulsatiles de l'orbite. Carron du Villards et Walton l'ont cependant utilisée pour le traitement de l'angiome. Le second tenta même la ligature des vaisseaux nourrissant la tumeur ; il n'obtint aucun résultat et dut recourir à la cautérisation actuelle. Fano put guérir son malade avec la cautérisation au fer rouge.

Ces procédés sont médiocres ou mauvais, et il faut bien dire ici, qu'en aucun cas, pour l'angiome de l'orbite, il ne faut y avoir recours. Les deux méthodes recommandables dans cette affection sont la méthode perturbatrice, par l'électrolyse, et la méthode destructive, par l'ablation directe.

L'électrolyse donne d'excellents résultats ; ses principaux avantages consistent en ce qu'elle ne provoque pas de douleurs, qu'elle ne nécessite pas la chloroformisation, qu'elle n'entraîne aucune hémorragie primitive ou consécutive et qu'elle n'a, en elle-même, rien qui puisse effrayer le malade, comme le cautère actuel ou l'opération sanglante.

Martin (de Bordeaux) nous paraît le premier auteur qui ait employé l'électrolyse pour la cure d'un angiome du grand angle de l'œil, se prolongeant profondément dans l'orbite.

Dans les premières séances, Martin[1] fit de l'électrolyse unipolaire ; ce n'est qu'à la sixième électrisation qu'il eut l'idée de faire l'électrolyse bipolaire, dont l'action sur la coagulation du sang fut, dit-il, merveilleuse.

[1] Martin, *Annales d'oculistique*, 1879, t. LXXXII, p. 56.

Le résultat obtenu par notre collègue bordelais, dont l'observation est fort intéressante à consulter, fut très satisfaisant.

Snell[1], dans un premier cas, obtint la disparition de la tumeur chez un enfant de 9 mois, après quatre séances ; dans un second cas il fit cinq séances chez un enfant de 3 mois, et les résultats pour ces deux malades furent excellents. Citons encore l'observation très curieuse de Valude[2], qui mérite d'être retenue, tant pour les particularités anatomiques et cliniques qu'elle présentait, que pour le résultat du traitement.

Il s'agit d'une malade de 10 ans qui, à l'âge de 7 ans, subit un violent traumatisme ayant entraîné une ecchymose des paupières et du tissu cellulaire de l'orbite ; un premier examen, fait le 13 octobre 1890, n'indique rien de bien précis ; la malade, perdue de vue, revient quatre ans plus tard avec une énorme exophtalmie et tous les signes d'une tumeur orbitaire. Pour fixer le diagnostic, Valude fit une ponction exploratrice sans résultat.

« Persuadé, dit-il, de l'existence d'une cavité kystique, je pratique sous le chloroforme une incision exploratrice au niveau du sillon palpébral supérieur. Un bistouri long et étroit est conduit profondément en suivant la voûte orbitaire, et, à un moment donné, on voit sortir de la plaie 8 grammes environ d'un liquide brun noirâtre, épais, hématique. Aussitôt l'œil revient en place, et l'exophtalmie disparaît.

« Sutures ; pansements antiseptiques.

« Quinze jours après cette ponction, la plaie étant parfaitement cicatrisée, nous constatons que l'œil est progressivement revenu à son état de protrusion antérieur. »

Après une nouvelle tentative, la tumeur se reproduisit, et Valude mit en œuvre l'électrolyse.

« Introduisant, dit-il, une longue aiguille dans le sillon orbito-palpébral inférieur, vers le point où le doigt pouvait apprécier le plus nettement une sensation de tumeur profonde, j'enfonçai celle-ci jusqu'au fond de la cavité orbitaire. Cette aiguille constitua le pôle négatif, le pôle positif étant appliqué au voisinage, sur la joue.

[1] Snell, *The Lancet*, II, 1886, p. 163.
[2] Valude, *Annales d'oculistique*, 1895.

« Courant de 4 milliampères 1/2 pendant cinq minutes.

« Au bout de quelques jours, nous fûmes surpris au dernier point du résultat obtenu. Cette tumeur kystique, qui augmentait depuis sept ans et qui avait résisté à nos diverses ponctions, avait déjà aux trois quarts fondu.

« Une seconde application d'électrolyse fut faite, dans les mêmes conditions que la première fois, et huit jours après elle amena une disparition complète de l'exophtalmie et de ce que le doigt pouvait percevoir de la tumeur. »

En moins de quinze jours une guérison complète avait été obtenue.

L'électrolyse est donc, de nombreuses observations le démontrent, un procédé de choix extrêmement efficace dans les angiomes de l'orbite, et nous ne saurions partager l'opinion de Panas [1], qui la range parmi les méthodes dangereuses.

L'électrolyse vaut beaucoup mieux que le fer rouge et les injections coagulantes, et ne présente aucun danger; mais il faut reconnaître que, pour les angiomes encapsulés, c'est-à-dire pour un grand nombre d'angiomes orbitaires, il existe une autre méthode, entre toutes recommandable et efficace, c'est l'extirpation.

L'extirpation convient surtout très bien aux angiomes caverneux, et elle a donné des résultats définitifs à beaucoup d'auteurs, à Dupuytren [2], à de Græfe [3], à de Wecker [4], à Samelsohn [5], à Parinaud [6], à beaucoup d'autres et à nous-même.

Elle doit remplir deux conditions essentielles :

1° Elle doit être complète ;

2° Respecter le globe de l'œil et autant que possible les parties importantes de l'orbite.

Il faut, en effet, que l'extirpation soit complète, car la tumeur se repro-

[1] Panas, *Traité des maladies des yeux*, t. II, p. 426.

[2] Dupuytren, *Journal hebdomadaire*, t. VI, 1830, p. 75.

[3] De Græfe, *Archiv f. Ophthal.*, 1883, p. 12.

[4] De Wecker, *Gazette hebdomadaire*, nov. 1867, et *Traité d'ophtalmologie*, t. IV.

[5] Samelsohn, *Berlin. klin. Woch.*, 1880, p. 1.

[6] Parinaud et Roche, Angio-fibrome de l'orbite. Modifications au procédé de Krönlein. *Annales d'oculistique*, octobre 1901.

duit avec une grande facilité quand l'extirpation a été partielle. Ricci observa une récidive au bout de trois mois ; Horner, au bout d'un mois, et Lawson après deux ans. Mais il faut bien dire que cette extirpation complète sera toujours facile lorsqu'on fera l'ablation dans les seuls cas, d'ailleurs de beaucoup les plus nombreux, où la tumeur est encapsulée.

Dans les cas d'angiome diffus, dont l'ablation complète est en effet difficile ou impossible, il ne faut pas tenter l'ablation, mais l'électrolyse.

Les angiomes caverneux encapsulés sont isolés, par leur capsule même, du reste de l'orbite ; la sonde cannelée permet souvent de les détacher très facilement. Nous en avons observé et publié plusieurs observations[1].

Il faudra, autant que possible, et les cas seront bien rares où on ne le pourra pas, respecter le globe de l'œil et le nerf optique ; même lorsque la vision sera perdue sans espoir, il ne sera pas mauvais de conserver le globe oculaire au point de vue plastique.

Lorsque la tumeur sera profondément placée, et que l'œil gênera le chirurgien pour arriver jusqu'à elle, on aura *recours à l'opération de Krönlein*, c'est-à-dire à la résection temporaire de la paroi externe de l'orbite ; par cette large voie on se rendra aisément compte des rapports de la tumeur, de ses connexions, et on fera sans difficulté l'ablation totale.

Si la tumeur vasculaire siège à la partie interne de l'orbite, il sera indiqué, pour se donner du jour, de mettre en œuvre l'opération décrite page 524, figure 125, qui consiste dans la mobilisation de la paroi externe de l'orbite. Cette mobilisation permet de luxer l'œil en dehors et d'opérer entre l'œil et la paroi ethmoïdale de l'orbite.

La méthode transosseuse a d'ailleurs fait ses preuves dans le traitement de l'angiome orbitaire ; c'est ainsi que nous connaissons déjà les observations favorables de Schreiber[2], Sokoloff[3], Leber[4], Weiss[5], Valude[6],

[1] In Fermond, *De l'angiome de l'orbite*. Th. Bordeaux, 1900.
[2] Schreiber, *Jahresbericht der Augenheilanstalt in Magdeburg*, 1895 und 1896, S. 27.
[3] Sokoloff, *Wratch*, n° 32, 1898.
[4] Leber, *Original Mitteilung aus der Heidelberger ophthalmologischen Klin.*, 1897.
[5] Weiss, *München, med. Woch.*, n° 39, 1899, S. 1265.
[6] Valude, *Annales d'oculistique*, 1900, t. CXXIV, p. 119.

Knapp[1], Mandach[2], citées par Domela et par Chaillous. L'indication de cette méthode est simple à établir ; il nous suffira de dire qu'il faudra y avoir recours toutes les fois que, par la voie transpalpébro-conjonctivale, le chirurgien redoutera de sérieuses difficultés.

2° **Exophtalmie pulsatile.** — L'exophtalmie pulsatile est d'une cure difficile : les cas de guérison spontanée cités par G.-E. Walker[3] et Adam Frost[4] sont de rares exceptions ; il s'agit dans le premier fait d'un malade qui guérit à la suite d'une violente frayeur, pendant une panique au théâtre, et dans le second d'un malade dont l'affection guérit en six semaines sans que rien expliquât cette heureuse terminaison.

Si cette affection était toujours semblable à elle-même, il serait possible de recommander à son sujet une méthode thérapeutique générale ou un procédé opératoire donnant les meilleures chances de résultat, mais les tumeurs pulsatiles de l'orbite sont de natures trop différentes pour qu'un traitement unique leur soit applicable.

C'est ainsi que nous étudierons successivement : 1° la compression digitale de la carotide ; 2° la compression instrumentale ; 3° la ligature de ce vaisseau ; 4° la compression directe sur l'orbite ; 5° l'acupuncture ; 6° les injections coagulantes ; 7° l'intervention sanglante dans l'orbite ; soit pour lier l'artère ophtalmique, soit pour extirper le néoplasme. Nous allons passer successivement en revue tous ces procédés, en disant ce qu'ils valent et l'usage qu'on peut en faire.

1° Compression digitale de la carotide primitive. — Elle a été fréquemment utilisée depuis les travaux de Vanzetti et elle a vraiment donné un assez grand nombre de succès. Nous relevons à son actif vingt-deux guérisons sur 46 cas où elle a été employée. Scaramuzza[5], guérit son malade après sept heures vingt minutes de compression en 18 jours ; Hyort[6] après trente-cinq heures de compression en 5 jours ;

[1] Knapp, *Arch. of ophthalmology*. New-York, 1900.

[2] Mandach, in thèse Domela, p. 67.

[3] G.-E. Walker, *Revue générale d'ophtalmologie*, 1887, p. 476.

[4] Adam Frost. Exophtalmie pulsatile guérie spontanément, *Transact. opht. Soc.*, XVI, p. 181.

[5] Scaramuzza, *Arch. gén. de médecine*, 1858.

[6] Hyort, *Norsk Magazin for Lagevidenskaben*, 1879.

Gayet[1] fit la compression digitale pendant un an : d'abord des séances quotidiennes d'une heure, puis de quatre heures ; en deux mois le bruit du souffle disparut, et en un an la guérison fut complète ; Clackson[2] obtint la guérison en quelques semaines ; Harlan[3] a guéri un malade en faisant la compression intermittente pendant une année.

Mais, à côté de ces succès, la compression digitale compte un très grand nombre d'échecs, et il faudra réserver ce procédé thérapeutique aux malades qui ne pourront ou ne voudront se soumettre à un traitement plus chirurgical. Les cas de Lawson[4], de Sæmisch[5], de Morton[6], et beaucoup d'autres nous apprennent que, même lorsqu'il est appliqué rigoureusement, ce procédé thérapeutique est inconstant. On ne peut espérer le succès que dans les cas d'exophtalmie pulsatile sans anévrysme artério-veineux. Il est évident que lorsqu'il existe une large ouverture entre l'artère et la veine, la stagnation entraînée par la compression digitale ne peut suffire à la formation d'un caillot solide. Il en est autrement quand l'exophtalmos pulsatile résulte d'une dilatation variqueuse des vaisseaux artériels et veineux ; dans ce cas les parois vasculaires sont plus ou moins altérées, et les caillots oblitérateurs, à la faveur de l'arrêt ou du ralentissement du cours du sang, se forment avec une facilité relative. Dans les cas de ce genre, si l'on dispose d'un personnel suffisant, il sera donc indiqué de commencer la cure de l'affection par la compression digitale.

2° Compression instrumentale. — La compression instrumentale n'a été utilisée que dans un très petit nombre de cas, et avec raison, car elle a le grave inconvénient d'entraîner presque nécessairement la compression de la jugulaire ; elle a été essayée vainement par Nélaton[7], chez un malade qui mourut subitement d'épistaxis ; par Lawrence[8], qui dut recourir à la ligature de l'artère. Nous ne trouvons que le cas de Glas-

[1] Gayet, *Annales d'oculistique*, t. LXXXIX, p. 35.
[2] Clarckson, *American Journal of med. sciences*, 1866, t. 52.
[3] Harlan, Société américaine d'ophtalmologie. *Annales d'oculistique*, 1891, p. 432.
[4] Lawson, *British med. Journal*, déc. 1869.
[5] Sæmisch, in thèse Wolf. Bonn, 1875.
[6] Morton, *American Journal of med. sciences*, 164.
[7] Nélaton, in thèse Delens. Paris, 1870.
[8] Lawrence, *British med. Journal*, février 1867, p. 289.

cot[1] qui se soit terminé par la guérison. Le malade eut la persévérance de se comprimer, pendant trois semaines, la carotide avec un petit coussin et un bâton.

Digitale ou instrumentale, la compression, quand elle n'entraîne pas la guérison, a l'avantage de favoriser le développement des voies collatérales et de diminuer le danger des accidents cérébraux lorsque, dans la suite, on est conduit à lier la carotide primitive.

3° Ligature de la carotide primitive. — C'est la méthode la plus ancienne et celle qui compte le plus de cas heureux. La statistique de Sattler, portant sur 106 observations, donne pour 63 ligatures pratiquées chez 61 malades, 8 cas de mort par l'opération, 17 cas d'insuccès ou de résultats temporaires et 36 succès durables; à ce point de vue l'étude de notre statistique personnelle nous montre que 99 malades ont été traités par la ligature de la carotide ; la guérison complète a été obtenue 67 fois ; 18 fois il y a eu amélioration et récidive plus ou moins rapide ; 12 fois la mort a été la conséquence de l'opération ; 2 fois le résultat n'est pas mentionné.

Il est très intéressant de constater que la ligature de la carotide primitive donne une mortalité beaucoup moins grande, quand elle est faite pour l'exophtalmie pulsatile, que dans les autres affections : 4,7 0 0 dans le premier cas, 12,5 0/0 dans les autres (Le Fort) ; c'est là un fait clinique absolument bien établi qui permet de recourir, sans grand danger, à la ligature de cette artère dans l'affection qui nous occupe.

Quand l'artère vient d'être liée on voit d'habitude les souffles, les bruits intra-craniens, les pulsations disparaître immédiatement pour reparaître ensuite avec beaucoup moins d'intensité qu'auparavant ; lorsque l'opération doit être suivie d'un résultat durable, le souffle et les pulsations cessent ensuite complètement peu à peu. L'exophtalmie n'est pas immédiatement influencée par la ligature des vaisseaux, parce que le gonflement des veines orbitaires joue le principal rôle dans la protrusion de l'œil et que la suppression de l'onde carotidienne ne peut vider immédiatement les vaisseaux veineux trop remplis. C'est dans la suite, quel-

[1] Glascot, *Ophl. Review*, t. II, 1883, p. 193.

ques semaines après l'intervention, que, dans les cas heureux, l'exophtalmie disparaît complètement.

Il y a du reste de grandes variations dans les résultats immédiats et définitifs de l'intervention chirurgicale. Dans l'observation de Busk[1] tous les symptômes, sauf l'exophtalmie, disparurent après la ligature, pour reparaître 4 heures après et cesser définitivement le lendemain ; dans celle de Halstead[2], les symptômes ne reparurent que le sixième jour pour disparaître complètement après deux mois. Dans un cas de Nunneley[3], il y eut récidive, et la guérison survint ensuite au bout d'un an. Corner[4] vit les bruits intra-craniens reparaître le soir même de l'intervention ; ils durèrent 12 ans, puis disparurent d'une façon définitive sans nouvelle opération.

Dans un assez grand nombre d'observations il y eut récidive après une amélioration de plus ou moins longue durée ; et dans quelques-unes il n'y eut aucune amélioration.

A ces cas de ligature de la carotide primitive il convient d'ajouter celui de Legouest[5], dans lequel cet auteur lia la carotide externe après la primitive pour guérir un anévrisme de l'artère ophtalmique, et les faits peu nombreux dans lesquels on eut successivement recours à la ligature de l'une et l'autre carotides primitives. Cette double ligature a été pratiquée 7 fois ; nous rappellerons ici les faits qui appartiennent à Gordon Buck[6], à Foote[7], à Le Fort[8].

Gordon Buck lia d'abord la carotide primitive droite pour un exophtalmos pulsatile du côté droit ; il y eut diminution des pulsations ; mais quelques mois plus tard tous les symptômes avaient reparu ; treize mois après, la carotide gauche fut liée, et le malade guérit définitivement.

Foote lia la carotide gauche avec un insuccès complet, puisque les pulsations et le thrill, disparus au moment de la ligature, reparurent en

[1] Busk, *Med. chirurg. Transact.*, vol. XXII, p. 124.
[2] Halstead, *New York med. Journal*, mars 1868, p. 864.
[3] Nunneley, *Medic. chirurg. Transact.*, 1865, t. XLVIII.
[4] Corner, *Transaction of the Hunterian Society*, 1874.
[5] Legouest, *Mémoire de l'Académie de médecine*, t. XXVII, 1865-1866, p. 153.
[6] Gordon Buck, *Opht. hospit. Rep.*, 1860, t. II, p. 219.
[7] Foote, *New York med. Record*, avril 1868.
[8] Le Fort, *Revue de chirurgie*, 1890.

deux heures ; un mois après la première opération on lia la carotide droite, et la guérison fut complète.

Le Fort fit une première ligature le 31 mai et la seconde le 25 juillet de la même année ; cet auteur fut conduit à cette double opération parce que, dans son cas, l'exophtalmie était double ; après la ligature de la carotide droite, les symptômes avaient diminué de ce côté, mais s'étaient aggravés du côté gauche, et, en outre, la compression de la carotide gauche faisait disparaître le bruit de souffle des deux côtés.

La double ligature des carotides, faite à d'assez longs intervalles, a donc donné de très bons résultats, et nous devons, avec Le Fort, la recommander lorsque la ligature de l'une des carotides n'a été suivie que d'une amélioration et non d'une guérison, particulièrement lorsque la compression de la carotide non liée fait disparaître le souffle et les bruits intra-craniens.

Les ligatures ont été quelquefois multipliées, non seulement sur les troncs carotidiens, mais encore sur les branches collatérales ; c'est ainsi qu'Eissen, après avoir obtenu une amélioration par la ligature de la carotide primitive, lia successivement la carotide interne, la carotide externe, l'artère thyroïdienne supérieure et l'artère pharyngienne supérieure, ligatures multiples dont on voit mal l'utilité et qui, d'ailleurs, n'amenèrent aucun résultat, puisque l'opérateur fut conduit à lier à nouveau le tronc commun au-dessous de la première ligature. Le globe oculaire dut, dans ce cas, être énucléé.

Un cas de Golovine prouve que dans l'exophtalmos pulsatile consécutif à des varicosités orbitaires, la ligature de la veine ophtalmique permet de faire disparaître les principaux symptômes : exophtalmie et pulsation. Cette ligature veineuse fut faite à la faveur de l'opération de Krönlein.

A cette thérapeutique, portant sur les troncs vasculaires, il faut ajouter d'autres moyens dont les indications spéciales ne doivent pas être négligées ; ce sont la compression directe, la galvano-cautérisation, les injections d'ergotine, les injections coagulantes et, enfin, l'intervention dans l'orbite par une opération sanglante.

4° Compression directe. — Elle ne peut être curative que dans les cas d'anévrisme de l'orbite ; en y ajoutant l'action de la glace, il est permis

d'espérer que la formation des caillots en sera facilitée. De Wecker[1] obtint ainsi une amélioration, et dans un cas personnel d'anévrisme diffus de l'artère ophtalmique dont nous avons rapporté l'histoire page 275, l'emploi de ce moyen fut suivi d'un heureux résultat.

Dans notre fait, il s'agissait d'une femme de 80 ans, atteinte d'artériosclérose, chez laquelle l'artère ophtalmique se rompit spontanément ; il en résulta un anévrisme diffus de l'orbite et une exophtalmie pulsatile qui guérit sous l'influence de la glace et de la compression.

Il convient, en pareil cas, d'expliquer surtout la guérison par la limitation précise de l'anévrisme, entouré de tous côtés par des barrières résistantes osseuses ou fibreuses.

L'indication d'un pareil traitement doit être nécessairement très restreinte, car il ne peut, semble-t-il, avoir d'action curative complète sur les cas ordinaires, consistant dans une lésion artérielle ou artério-veineuse au niveau du sinus caverneux ; nous devons cependant signaler un cas de Despagnet[2] dans lequel la compression de l'œil amena une grande amélioration. Il s'agissait d'un exophtalmos traumatique.

5° Acupuncture. — Employée chez un malade de Jobert[3], elle ne fit qu'accélérer la marche du mal ; Brainard[4] ponctionna la tumeur pulsatile avec des aiguilles rougies au feu ; il se développa un érysipèle et une violente inflammation locale, qui entraîna une amélioration temporaire.

La galvano-puncture a été employée sans résultat par Bourguet et avec un résultat fâcheux par Pétrequin ; les perfectionnements que Ciniselli apporta à la méthode autorisent certainement à y recourir, surtout contre les tumeurs pulsatiles de l'orbite, contre l'angiome et même contre l'anévrisme cirsoïde. Ce que nous avons dit précédemment au sujet du traitement de l'angiome a ici toute sa valeur.

Dans l'exophtalmos pulsatile, lié à une lésion du sinus caverneux, l'électro-puncture est beaucoup moins applicable ; elle a cependant donné un bon résultat à Martin (de Bordeaux) dans un cas qu'il a rapporté dans

[1] De Wecker, *Annales d'oculistique*, 1859.
[2] Despagnet et Picqué, *Société de chirurgie*, 1893.
[3] Jobert, *Mémoires de l'Académie de médecine* 1839.
[4] Brainard, *Lancet*, 20 août 1851.

le *Journal de médecine de Bordeaux*, 1881. Il s'agissait d'un malade qui, à la suite d'une chute, eut une commotion cérébrale, une ecchymose sous-conjonctivale et un écoulement de sang par l'oreille, et chez lequel il se développa peu à peu un exophtalmos pulsatile. L'auteur s'arrêta au diagnostic d'anévrisme artérioso-veineux : l'exophtalmos, devenu très considérable, et l'état de la cornée, qui s'ulcérait, nécessitèrent une thérapeutique active qui consista à faire six séances d'électrolyse. L'exophtalmos disparut, ainsi que les pulsations et le bruit de souffle ; le globe reprit sa mobilité complète. Le malade, qui ne comptait plus les doigts à 1 mètre, recouvra une acuité de 1/8, malgré une taie de la cornée.

C'est là, pour l'électrolyse, un résultat très encourageant, dont il importe de tenir d'autant plus compte que l'observation appartient à un praticien très attentif et très consciencieux, et nous inclinons à penser qu'on n'a pas suffisamment mis en œuvre ce procédé opératoire dans le traitement de l'exophtalmos pulsatile.

Nous ne connaissons de cas analogue à celui de Martin que le fait de Clarke[1] dans lequel il fut pratiqué six séances d'électrolyse avec un courant de 29 à 30 milliampères. Il n'y eut pas guérison complète, mais les pulsations et l'exophtalmie furent considérablement réduites.

Lorsqu'on se décidera à recourir à l'électrolyse, il sera bon de faciliter son action par le repos, la glace et la compression de la carotide.

6° Injections. — Les injections d'ergotine n'ont donné de résultats appréciables que dans le cas de Langenbeck[2], et encore l'amélioration ne fut-elle que temporaire ; les injections coagulantes au perchlorure de fer et au lactate de fer ont donné quelques résultats heureux, le premier médicament entre les mains de Bourguet[3] et de Désormeaux[4], le second entre celles de Brainard ; mais ce sont là des moyens violents et dangereux, entraînant une vive inflammation ; nous ne saurions les recommander.

7° Interventions sanglantes. — Pour en terminer avec la théra-

[1] Clarke, *Transact. of the opht. Society*, 1894.
[2] Langenbeck, *Centralblatt f. praktische Augenheilk.*, 1888.
[3] Bourguet, *Gazette méd. de Paris*, 1855.
[4] Désormeaux, in Th. Laburthe. Paris, 1867.

peutique de l'exophtalmos pulsatile, il nous reste à parler de l'extirpation directe de la tumeur, qui est applicable aux tumeurs malignes à leur début et aux angiomes pulsatiles encore circonscrits ou ayant résisté à l'électro-puncture.

En somme, il est possible de résumer ainsi les diverses indications des opérations utilisables dans la cure de l'exophtalmie pulsatile :

La compression digitale ou instrumentale sera d'abord appliquée aux anévrismes traumatiques ou spontanés, dépendant d'une lésion dans le sinus caverneux ; si le résultat obtenu n'est pas suffisant, on devra néanmoins se féliciter d'avoir fait cette compression, car le sujet sera mieux préparé à la ligature de la carotide primitive. Cette ligature sera alors pratiquée et si elle ne donne pas un résultat satisfaisant, on aura recours, soit à la ligature de l'autre carotide, soit à une intervention directe sur l'orbite, en s'ouvrant une voie osseuse par la méthode de Krönlein (Golowin[1]).

L'électro-puncture, procédé de choix dans les angiomes, sera utilisée dans l'exophtalmos traumatique ou spontané, lorsque le malade refusera l'opération sanglante ; l'extirpation sera réservée aux tumeurs malignes orbitaires et la ligature de l'artère ophtalmique aux cas très exceptionnels où il s'agit d'un sac anévrismal orbitaire.

Nous avons résumé dans le tableau suivant les résultats obtenus par les différentes méthodes thérapeutiques.

1° *Cas traumatiques.*

Traitement	Nombre des malades	Succès	Echecs	Morts
Traitement d'expectation.	16	8	5	3
— par médicaments.	12	9	2	1
Electrolyse et galvano-puncture.	3	3	—	—
Compression de la carotide primitive.	39	20	18	1
— de la carotide interne.	1	1	—	—
— directe de l'œil.	1	1	—	—
Ligature de la carotide primitive d'un seul côté .	89	62	21	6
Excision du contenu orbitaire.	1	1	—	—
Résection d'un fragment de l'orbite	3	2	1	—
TOTAL.	165	107	47	11

[1] GOLOWIN, *Arch. für Augenheilkunde*, septembre 1900.

Chez les 21 malades ligaturés une première fois sans succès, on a fait : sept fois la ligature de la seconde carotide et six fois avec un résultat favorable; chez un huitième malade on lia avec succès de nouveau la même carotide.

2° *Cas idiopathiques.*

Traitement	Nombre des malades	Succès	Echecs	Morts	Résultat inconnu
Traitement expectatif	19	5	1	3	10
— par médicaments	4	2	1	1	—
Compression de la carotide primitive	12	6	6	—	—
— directe de l'œil	1	1	—	—	—
Ligature de la carotide primitive	31	20	3	6	2
TOTAL	67	34	11	10	12

Dans deux cas de ligature avec insuccès on fit :

Ligature de la carotide suivie de la ligature de la carotide interne, de la pharyngienne ascendante, de la thyroïdienne supérieure, de la carotide externe, de l'autre carotide primitive	1	1
Ligature de deux artères à l'angle interne de l'œil	1	1

3° *Tumeurs.*

Traitement expectatif	1	—	—	—	—
Compression des carotides primitive et externe	1	—	1	—	—
Ligature de la carotide primitive	4	—	1	3	—
Electrolyse	1	1	—	—	—

C. — FIBROMES, SARCOMES ET LYMPHADÉNOMES DE L'ORBITE.

Il n'y a pas de traitement médical des véritables tumeurs orbitaires; les pseudo-tumeurs seules peuvent bénéficier de l'application des topiques ou des médications internes ; mais, pour parfaire le diagnostic, il sera

nécessaire, souvent, d'avoir recours à ces médications; tous les ophtalmologues ont vu des pseudo-tumeurs syphilitiques, gommes, périostoses, entraînant de l'exophtalmie, et en général tous les accidents des néoplasmes, disparaître sous l'action du traitement spécifique. Nous en avons personnellement publié et recueilli plusieurs observations.

En dehors de ces affections syphilitiques, il peut exister, dans l'orbite, des pseudo-tumeurs malignes; à l'Association médicale britannique, en juillet 1895, Panas a rapporté l'histoire d'un malade, âgé de 35 ans, présentant une exophtalmie identique en tous points à celle qu'occasionne le sarcome de l'orbite; ce malade, dont l'usage de l'iodure de potassium avait aggravé l'état, guérit complètement par l'administration de l'arséniate de soude.

Dans ce cas, Panas explique la fausse tumeur par une cellulite de l'orbite dépendant d'un ozène; chez un autre malade, du même auteur, une fausse tumeur maligne orbitaire dépendait de la présence d'un polype naso-pharyngien. Les faits de ce genre sont assez nombreux pour qu'on y songe dans tous les cas de tumeur orbitaire et pour qu'avant de recourir à l'intervention chirurgicale on institue, lorsque le diagnostic sarcome paraîtra douteux, un traitement général antisyphilitique, si on soupçonne la syphilis, arsenical, si on redoute une cellulite orbitaire.

Sous la direction de Panas, Sanchez[1] a écrit sur les pseudoplasmes de l'orbite une thèse où sont consignées ces idées et où sont rappelées les principales erreurs de diagnostic relatives aux pseudoplasmes et aux vrais néoplasmes de l'orbite; Nydleton Gavay[2] a également publié un travail intéressant sur ce sujet.

Quand le traitement médical aura été inefficace, ou lorsqu'on n'aura pas jugé utile de le mettre en œuvre, ce qui sera la règle, devra-t-on toujours recourir au traitement chirurgical?

Il est certain que le pronostic de toutes les tumeurs malignes de l'orbite est mauvais, et en principe nous approuvons Ch. Stedmann Bull[3]

[1] Sanchez, *Contribution à l'étude clinique des pseudoplasmes de l'orbite*. Th. Paris, 1895.

[2] Nydleton Gavay, Tumeurs symétriques de l'orbite. *Trans. ophl. Society*, t. XVIII, p. 176.

[3] Ch. Stedmann Bull, L'évolution et le pronostic des tumeurs orbitaires traitées chirurgicalement. *Americ. ophthal. Society transactions*, 1896.

et Bullard[1] lorsqu'ils disent qu'une opération n'est justifiée que lorsque la tumeur est encapsulée ; mais nous croyons qu'il faut substituer au mot *encapsulé* le mot *limité :* il peut se faire qu'un sarcome très malin, ne présentant autour de lui aucune capsule, au sens précis du mot, soit encore assez limité pour bénéficier d'une intervention. En un mot, pour légitimer, et rendre très recommandable même, l'acte chirurgical, il convient que l'opérateur puisse enlever la totalité du mal orbitaire ; cette première condition est nécessaire, mais elle ne suffit pas, il faut encore que l'état général du sujet soit bon, qu'il n'y ait aucune généralisation dans l'organisme. Lorsque l'une et l'autre conditions seront réunies, il faudra intervenir, même pour les tumeurs non encapsulées, même pour les sarcomes les plus malins.

On peut appliquer aux néoplasmes dont nous parlons les diverses opérations décrites plus haut, c'est-à-dire : 1° enlever la tumeur sans sacrifier l'œil ; 2° enlever l'œil et la tumeur sans enlever complètement l'orbite ; 3° exentérer l'orbite, dont on ne laissera que les parois osseuses.

Voyons dans quelles conditions ces opérations sont utilisables pour les fibromes, les fibro-sarcomes, les sarcomes, les lymphadénomes de l'orbite.

1° **Fibromes et fibro-sarcomes.** — Les fibromes et les fibro-sarcomes à cellules fusiformes, bien limités, encapsulés, seront susceptibles de guérir par la première opération ; selon qu'ils seront plus ou moins volumineux et plus ou moins profondément situés, on pourra les enlever par la voie transconjonctivale ; s'ils occupent une grande place dans la région rétro-bulbaire, il faudra les atteindre par la méthode de Krönlein.

Cette méthode de Krönlein est actuellement acceptée, pour le traitement des tumeurs rétro-bulbaires, comme une méthode de choix ; elle est en effet capable de rendre bien des services ; mais il ne faudra pas méconnaître ses inconvénients et ses contre-indications.

Nous avons, au sujet du traitement des tumeurs du nerf optique, indiqué ses inconvénients ; nous ajouterons ici qu'elle est contre-indi-

[1] Bullard, Malignant growths of the orbit with report. *New York med. Journal*, 29 aug. 1896.

quée lorsqu'il s'agit d'une tumeur orbitaire enkystée, d'un volume modéré, siégeant vers la base de l'entonnoir orbitaire, sensible à la palpation. Il est incontestable qu'on peut, en pareil cas, l'extraire sans avoir recours à la voie ostéo-plastique. Il suffira souvent, et beaucoup d'opérateurs pourraient citer des cas de ce genre, de désinsérer l'un ou l'autre des muscles droits, de récliner l'œil, pour extraire la tumeur avec facilité. Nous avons ainsi enlevé deux kystes dermoïdes et nous pourrions citer plusieurs faits de ce genre appartenant à Badal.

L'œil peut, sans souffrir dans sa nutrition, être ainsi séparé de l'orbite dans une grande étendue ; et si la désinsertion d'un muscle droit ne suffit pas, rien ne s'oppose à ce qu'on en désinsère deux. Ecoutons ce que dit Adamük[1] : « C'est pourquoi nous dûmes, par dissection, séparer l'œil de la conjonctive voisine et de la capsule de Ténon, de telle sorte qu'il n'était plus tenu que par le droit externe et par la conjonctive qui adhérait à ce muscle. Nous laissâmes le bulbe tout le temps, jusqu'à la fin de l'opération, pendre librement sur la région temporale ; la cornée, dans cette position, regardait en bas ; le nerf optique, au contraire, en haut. Il s'écoula au moins un quart d'heure avant que nous ayons totalement nettoyé l'orbite, et alors nous pûmes remettre dans sa position normale l'œil, qui était déjà froid et mou au toucher, et dont la cornée était devenue rugueuse et insensible. »

Malgré ce traitement, vraiment brutal, le globe oculaire échappa à la phtisie ; il suffit donc d'une attache musculaire et des vaisseaux qui l'accompagnent pour assurer, par la voie collatérale, la nutrition du globe.

Il faudra s'appliquer à éviter ces grands délabrements ; mais en désinsérant un muscle ou deux on pourra, bien souvent, se frayer un passage large et extirper complètement toutes les tumeurs développées vers la base de l'entonnoir orbitaire.

S'il s'agit d'une tumeur rétro-bulbaire profonde, surtout lorsque cette tumeur laisse encore un certain pouvoir visuel, *il faut, de toute nécessité, ouvrir largement l'orbite par la méthode de Krönlein*, et tâcher d'enlever le néoplasme en conservant le globe. C'est d'ailleurs, ne

[1] ADAMÜK, *Arch. f. Augenheilk.*, 1893, Bd. 27, pp. 250-267.

l'oublions pas, pour des faits de ce genre que le professeur de Zurich a d'abord conseillé son opération.

Mais il convient de remarquer ici que cette opération conduit difficilement au résultat lorsque le néoplasme siège du côté interne de l'orbite, près de la paroi ethmoïdale.

Dans ce cas, il faut encore avoir recours au volet périostique de Krönlein, mais en faisant subir à l'opération la petite modification que nous recommandons (p. 524, fig. 125) : l'œil peut être ainsi fortement rejeté du côté de la tempe, et l'opérateur travailler à l'aise dans la région interne. Ce procédé fait moins de délabrement que celui de Franke et donne un jour beaucoup plus grand.

Ce sont les angiomes, les fibromes ou fibro-sarcomes, relativement bénins, les kystes congénitaux ou à entozoaires qui bénéficient surtout de l'opération de Krönlein et, dans une faible mesure, les tumeurs malignes développées dans la région rétro-bulbaire.

2° **Sarcomes**. — Lorsqu'il s'agit d'une tumeur maligne, encore assez circonscrite pour que l'opérateur puisse espérer dépasser les limites du mal, la question ne se pose pas, en général, de savoir si on peut, oui ou non, conserver l'œil ; la question est presque toujours de savoir si on peut, oui ou non, sauver la vie du malade, et l'opération indiquée est, en pareille circonstance, l'exentération de l'orbite.

L'exentération sera complète, sous-périostée, dans les cas les plus graves ; quelquefois, après avoir constaté l'intégrité absolue de la conjonctive, on fera l'exentération sous-conjonctivale.

Cette dernière opération est surtout recommandable dans les cas de tumeur maligne intra-oculaire, ayant un peu dépassé ou menaçant de dépasser la coque scléroticale. Les études anatomiques ont montré que souvent, alors que l'orbite paraissait sain, les cellules néoplasiques se propageaient le long des vaisseaux et infectaient toute la région. Il peut être très utile alors d'enlever complètement les parties molles de l'orbite, tout en laissant la conjonctive, afin de conserver un sac conjonctival propre à la prothèse.

Richet[1] a déjà posé en principe, en 1878, que les tumeurs malignes intra-oculaires devaient être enlevées par l'exentération de l'orbite.

Dans une leçon sur un cas de mélano-sarcome de la choroïde, ce chirurgien a écrit, en effet, les lignes suivantes, qui méritent d'être retenues : « Il en est du tissu rétro-oculaire comme des ganglions de l'aisselle dans les tumeurs du sein. J'ai donc posé en précepte que dans les cancers mélanotiques du globe, il faut simultanément enlever le globe et le tissu rétro-oculaire. »

Nous devons la connaissance de cette opinion de Richet à notre confrère A. Terson, qui a bien voulu, très récemment, nous faire profiter sur ce sujet de son érudition ; nous croyons devoir appeler l'attention des ophtalmologistes sur cette manière de comprendre la thérapeutique chirurgicale des tumeurs intra-oculaires, d'autant plus que dans un mémoire présenté à la Société de chirurgie le 6 mai 1891, alors que nous ne connaissions pas la leçon du professeur Richet, nous sommes arrivé à des conclusions de tout point identiques, que nous croyons devoir ici reproduire :

1° Les tumeurs malignes intra-oculaires se propagent de bonne heure dans l'orbite. Cette propagation explique la grande fréquence des récidives locales ;

2° Dans la thérapeutique des tumeurs malignes intra-oculaires l'évidement de l'orbite doit être la règle ; l'énucléation, l'exception ;

3° L'énucléation convient seulement aux leuco-sarcomes fusiformes du tractus uvéal et aux rares cas de gliome endophyte au début ;

4° L'évidement complet de la cavité orbitaire doit toujours être pratiqué dans le sarcome mélanique du tractus uvéal, dans le sarcome blanc embryonnaire et dans la grande majorité des gliomes rétiniens.

Nous n'avons rien à changer à ces conclusions de notre travail de 1891 : les études anatomiques que nous avons faites depuis, sur le mode de propagation des tumeurs intra-oculaires dans l'orbite, études que le lecteur a trouvées plus haut (p. 381 et suiv.), nous ont même montré que le danger de cette propagation était extrêmement redoutable; et nous dirons,

[1] Richet, *Recueil d'ophtalmologie*, 1879, n° 1 (leçon du 18 juin 1878).

en terminant ce paragraphe concernant les néoplasmes intra-oculaires, que lorsqu'ils sont encore cliniquement enfermés dans l'œil, c'est l'exentération sous-conjonctivale de l'orbite qui leur convient, et que lorsqu'ils sont de toute évidence propagés en dehors de la sclérotique, l'opérateur devra recourir à l'exentération totale, sous-périostée, de la cavité orbitaire.

3° **Lymphadénomes.**— Le lymphadénome est souvent une affection très grave, échappant absolument à la thérapeutique chirurgicale, mais quelquefois aussi la tumeur est assez enkystée pour qu'une opération puisse être faite avec profit. Un malade d'Arnold et Becker[1], un autre de Hocheim[2], ont guéri, et Rollet[3] vient de publier une observation dans laquelle il rapporte l'histoire d'un lymphadénome enkysté dont l'extirpation complète fut facile. Cinq mois après, il n'y avait pas de récidive. On se comportera donc pour le lymphadénome de l'orbite comme pour le sarcome, c'est-à-dire qu'on devra intervenir toutes les fois qu'on se croira en mesure de dépasser les limites du néoplasme. La nécessité de cette extirpation complète s'impose avant tout ; pour s'y conformer, on aura recours, selon les circonstances, à l'exentération complète de l'orbite, ou bien on enlèvera la tumeur en conservant l'œil, en utilisant soit la voie des parties molles, soit la voie transosseuse.

Après l'exentération complète de l'orbite faite, pour une tumeur maligne : sarcome embryonnaire, lymphadénome, etc., il vaut mieux ne pas procéder à la clôture de la cavité, afin de pouvoir mieux surveiller le bourgeonnement de ses parois et l'apparition de la récidive. Dans les cas exceptionnels où cette surveillance paraîtra inutile, on aura recours au procédé de clôture plastique indiqué par Golovine (fig. 138 et 139, p. 535).

§ 3. — Tumeurs des parois et des parties voisines envahissant l'orbite.

Les tumeurs des parois sont tantôt bénignes, tantôt malignes. Les

[1] Arnold et Becker, *Archiv f. Ophthal.*, 1872.
[2] Hocheim, *Arch. f. Ophthal.*, 1900.
[3] Rollet, *Revue générale d'Ophtalmologie*, février 1903.

tumeurs bénignes sont les collections enkystées, les kystes hydatiques du sinus et surtout les ostéomes ; les tumeurs malignes sont les ostéosarcomes et les tumeurs épithéliales, nés dans la muqueuse du sinus et surtout dans les cellules ethmoïdales.

A. **Tumeurs liquides.**— Il existe dans la science une dizaine de faits de kystes hydatiques des sinus frontaux, dont quelques-uns ont été traités chirurgicalement ; il convient, dans ce cas, d'intervenir en ouvrant largement le sinus et de nettoyer la cavité osseuse comme on le fait pour la cure radicale des sinusites ; c'est là ce que font, d'après ce que rapporte Escarraguel[1], les bergers de la Camargue sur leurs brebis fréquemment atteintes de kystes hydatiques du sinus : « Lorsque ces animaux présentent des cas d'hydatides des os du crâne et que ces derniers, usés, amincis, bombent en tumeurs, ils brisent tranquillement cette portion de la boîte cranienne, vident les hydatides et, par cette opération, guérissent leurs animaux. »

On peut encore rencontrer dans les sinus des polypes muqueux, souvent compliqués d'infections, de sinusites, de fistules, de concrétions calcaires. Leur ablation sera des plus simples après la large ouverture du sinus.

Le sinus peut être le siège de véritables collections séreuses, enkystées, prenant un grand développement par la distension progressive des parois osseuses de la cavité normale. Nous en avons observé un cas, encore inédit, que nous ne publierons pas ici pour ne pas surcharger ce chapitre, et que le lecteur trouvera dans le livre X de cet ouvrage ; mais ce sont là des raretés. Les néoplasmes que nous devons surtout prendre en considération dans ce paragraphe sont les ostéomes.

B. **Ostéomes.** — Les auteurs ne sont pas d'accord sur l'opportunité du traitement chirurgical des tumeurs osseuses orbitaires. Les uns estiment que l'ablation de ces tumeurs doit être la règle, dans le but non seulement d'éviter la défiguration du patient, mais encore de conserver sa vision et même sa vie, menacée par la pénétration de l'ostéome à l'inté-

[1] Escarraguel, *Des hydatides du tissu osseux*. Th. Montpellier, 1838, p. 25.

rieur du crâne. Les autres, et parmi eux Panas, pensent qu'il faut être sobre d'interventions.

Il est très exact que certains ostéomes, très lents dans leur développement, causent peu de gêne et, sans danger, peuvent être respectés. Si l'ostéome est petit, avec évolution indolore et sans aucune complication inflammatoire, on devra n'y pas toucher; dans certains cas même, dit Mackenzie[1], il faudra se contenter, quand la vision est perdue, d'enlever le globe de l'œil pour éviter de gros désordres inflammatoires et de vives douleurs. Demarquay[2], si l'œil a perdu ses fonctions, recommande aussi son énucléation ; d'une façon générale, il conseille l'ablation totale quand les tumeurs sont superficielles, et l'extirpation partielle quand la néoplasie est profondément placée. Pour peu que la tumeur menace le crâne, Demarquay, comme plus tard Panas, recommande la plus grande prudence.

De Wecker[3] est partisan de l'opération radicale, mais en faisant des réserves qui résultent des cas malheureux dont il rapporte l'observation (Halthenoff).

Berlin[4] émet une opinion décourageante au sujet de l'intervention chirurgicale. Il a réuni 32 cas d'ostéomes, opérés par l'ablation partielle ou la résection totale, et constaté que dans 8 des cas (25 0/0) les malades ont succombé avec complication cérébrale. La gêne occasionnée par la tumeur, la défiguration du sujet ne sont pas, pour l'ophtalmologiste allemand, une cause suffisante d'intervention, et la raison majeure qu'il en donne c'est que un quart des opérés meurent. La seule indication, d'après lui, pour enlever la tumeur, est dans la conservation de l'œil, mais comme après tout la conservation de l'œil est secondaire, il ne faut pas mettre en danger la vie du patient; on n'interviendra que lorsque la paroi supérieure ou cérébrale de l'orbite sera respectée par le néoplasme.

Après l'opinion de Berlin il convient de placer celle de Bornhaupt[5], qui, en parlant des ostéomes du sinus frontal, remarque que les données

[1] Mackenzie, *Traité pratique des maladies de l'œil*, t. I, p. 61.
[2] Demarquay, *Tumeurs de l'orbite.*
[3] De Wecker, *Traité d'ophtalmologie*, t. IV, p. 859.
[4] Berlin, Ostéome de l'orbite. *Handbuch von Græfe-Sæmisch.*
[5] Bornhaupt, *Arch. f. Chirurgie*, t. XXVI, p. 599.

statistiques sont très défavorables. Steinheim[1], en faisant connaître un cas d'ostéome de la paroi interne de l'orbite, traité avec succès par l'extirpation, développe des considérations qui confirment également l'opinion de ces derniers auteurs.

Panas[2], avec sa grande autorité de chirurgien et d'ophtalmologiste, a combattu l'opinion des interventionnistes en s'appuyant sur des cas personnels malheureux. Dans l'un de ces cas, la tumeur proéminait à la fois dans l'orbite, le crâne et les fosses nasales, partout faisant corps avec les os et se prolongeant jusque dans le sinus frontal du côté opposé. Après avoir sculpté la tumeur à coups de ciseaux, l'opérateur dut abandonner la poursuite plus loin, ce qui n'empêcha pas le malade de succomber à une méningite. Dans un second cas, Panas eut encore une terminaison fatale, bien que l'exostose orbito-sinusique fût pourvue de pédicule et qu'elle fût extraite par avulsion. La table postérieure du frontal était résorbée sur un point circonscrit, permettant de voir par là les battements du cerveau à travers la dure-mère restée intacte. Un pansement antiseptique parfait fut exécuté, mais il n'en survint pas moins une méningite mortelle.

Il est naturel, après cela, que Panas ne partage pas l'optimisme de ceux qui ne redoutent pas l'opération ; mais nous croyons que notre éminent confrère a été particulièrement malheureux, car beaucoup d'opérateurs ont eu à se louer de l'intervention chirurgicale, même dans les cas les plus graves. Nous citerons ici les opérations, d'ailleurs rappelées par Panas lui-même, de E. Jones, de Grossmann, de Weiss, de Silcok-Queny, Smith, Peters, Bessel Hoyen, Jackson, Beaumont et celle de Badal, qui présente un intérêt tout particulier à cause du volume de la tumeur, des gros délabrements que l'opération entraîna, de la mise à nu du cerveau et surtout du succès final, qui fut complet, sans incident.

L'opinion de Panas est cependant approuvée par Maydl[3] à propos de l'extirpation heureuse d'un ostéome de 160 grammes ayant refoulé le globe en bas et en dehors, et en avant la table interne du frontal; cet

[1] Steinheim, *Deutsche med. Wochens.*, 19 déc. 1895.
[2] Panas, *Traité des maladies des yeux*, t. II, p. 420.
[3] Maydl, *Zeitschrift d. technischen Aerzte*, mars 1892.

auteur ajoute que, sur 12 ablations de ce genre, deux opérés seulement ont survécu.

Ces opinions de Maydl et de Panas sont à coup sûr très importantes, mais nous n'hésiterons pas, cependant, à les considérer comme inacceptables. En outre des cas que nous venons de rappeler, nous leur opposerons les six observations d'ostéomes du sinus frontal publiées par Coppez fils [1] dans les *Archives d'ophtalmologie* (1895, p. 279). Cinq malades furent opérés : dans quatre cas on pratiqua l'ablation totale, et la guérison fut constante et définitive. Dans le cinquième cas opéré, on eut recours à une résection partielle, il persista des fistules qui entraînèrent un ectropion de la paupière supérieure et la perte consécutive du globe.

C'est là une statistique bien restreinte ; mais nous en avons d'autres plus étendues, celle de notre élève Tschilinghiroff [2], qui est presque aussi favorable à l'intervention : sur 50 cas opérés il y eut 8 extirpations partielles et 42 ablations de la tumeur ; quarante-cinq fois l'opération a été suivie de guérison, et cinq fois seulement de mort. La mortalité est par conséquent de 10 p. 100. L'extirpation partielle est moins favorable que l'extirpation totale : sur 8 cas, la mort est survenue trois fois, et deux fois seulement dans les cas d'extirpation totale. Ces deux cas mortels d'ablation totale, cités par Tschilinghiroff, appartiennent à Knapp ; dans l'un, la tumeur intéressait toute l'épaisseur du frontal ; dans l'autre, elle envahissait la cavité cranienne. A ces deux cas fâcheux de Knapp il faut ajouter le deuxième fait que signale Panas dans son traité, et dont nous avons déjà parlé. Comme dans les cas de Knapp, il s'agissait d'une ablation partielle suivie de méningite.

Dans la statistique de Tschilinghiroff [3], portant sur 50 cas opérés, 45 ont donc été soumis à l'opération avec succès ; les accidents opératoires ont presque toujours été nuls ; il n'y est question que de suppurations légères de la plaie, d'épiphora, de fistule et de phénomènes cérébraux sans gravité.

[1] Coppez, *Arch. d'opht.*, 1895, p. 279.
[2] Tschilinghiroff, th. Bordeaux, 1900
[3] Badal, *Annales d'oculistique*, t. XCII, p. 25.

La statistique qui nous est personnelle est beaucoup plus étendue et plus démonstrative encore que celle de Tschilinghiroff : elle porte sur 150 cas ; 108 opérations ont été faites, et nous ne relevons que 20 faits malheureux. Encore de ces faits malheureux en faut-il supprimer trois (Haltenhoff, Silcock, Guaita), dans lesquels le malade est mort, longtemps après, de la propagation de la tumeur au cerveau. Il faut encore en éliminer un cas de Desprès, dans lequel le malade est mort d'une otite interne préexistant à l'opération. Citons aussi le cas de Weinlechner et d'Hutchinson, où le malade succomba à des complications intercurrentes, facilement évitables aujourd'hui : érysipèle et septicémie.

Le dépouillement de la statistique montre d'ailleurs que la plupart des cas de mort post-opératoire datent de la période où l'on ne faisait pas l'antisepsie ; dans ces dernières années, la mortalité est tombée à 6 p. 100.

Notre statistique personnelle est, sur ce point, bien d'accord avec celle que de Taranto[1] a publiée dans la remarquable thèse qu'il a consacrée à l'étude de la question.

On peut donc entreprendre, avec 94 p. 100 de chances de succès, l'opération d'un ostéome orbitaire, tant que le cerveau n'est pas manifestement intéressé. L'opération est encore permise, même quand la tumeur adhère à la dure-mère (obs. Badal). La crainte d'ouvrir la boîte cranienne ne doit pas nous arrêter : on ouvre le crâne avec impunité, grâce aux procédés modernes, et c'est ici le lieu de rappeler les larges trépanations mises à la mode par Doyen et quelques autres chirurgiens hardis et heureux. Après une large incision cutanée, le périoste sera soulevé et écarté, et la tumeur, prise avec un solide davier ou des tenailles, sera mobilisée ; quand la tumeur est pédiculisée, enkystée à la manière décrite par Dolbeau, l'extraction est facile, mais il est loin d'en être toujours ainsi, il faut souvent l'attaquer à la gouge, au maillet ou à la scie pour en venir à bout et il peut arriver qu'on n'y parvienne pas ; cependant, on l'a vu dans notre statistique, d'une façon générale on peut compter sur la possibilité d'une ablation complète. Le manuel opératoire a été décrit plus haut, dans ses grandes lignes seulement (p. 525 et suiv.), car il est impossible, en pareille

[1] De Taranto, *Les ostéomes de l'orbite.* Th. Paris, 1901.

matière, d'entrer dans les détails, le chirurgien devant s'inspirer des circonstances.

Pour bien préciser les indications thérapeutiques, nous parlerons ici, en deux paragraphes séparés : 1° des ostéomes ethmoïdaux ; 2° des ostéomes du sinus frontal.

1° Ostéomes ethmoïdaux. — On sait que les ostéomes ethmoïdaux présentent tous un prolongement orbitaire plus ou moins volumineux. Parfois, dans des opérations partielles, on s'est contenté d'enlever ce prolongement à la scie ou au maillet; plus souvent, on s'est proposé de faire une extirpation complète.

La technique opératoire est loin d'avoir été la même selon les opérateurs. Nous avons déjà indiqué les incisions faites pour un ostéome ethmoïdien par Bowmann, Letenneur, Andrews, Sprengel, Mott.

Maisonneuve, dans les cas bien connus qu'il a rapportés, fit une incision à peu près analogue à celle de Letenneur, et nous-même, dans un fait personnel, avons fait, en l'agrandissant, celle de Bowmann. Il ne saurait y avoir de règle à ce sujet : il faut s'inspirer des particularités propres à chaque malade.

Il faudra conduire d'emblée l'incision jusqu'à l'os, décoller le périoste, en ménageant autant que possible les attaches des muscles, surtout la poulie du grand oblique, dont le sort, dans la majorité des cas, est très compromis.

Quand l'ostéome est spongieux, on peut l'enlever morceau par morceau ; après la partie orbitaire, la partie ethmoïdale suivra aisément; l'extirpation de l'ostéome éburné est beaucoup plus difficile : sur lui, les instruments s'émoussent; il faut essayer d'enlever la tumeur en totalité, en la saisissant avec un davier et la mobilisant ; si le davier ne donne pas le résultat désiré, on glisse entre la tumeur et la paroi de l'orbite des instruments capables de faire levier. La tumeur se détache en bloc quand la pression est suffisante.

Ecoutons ce que dit Maisonneuve : « Après avoir acquis la conviction qu'il s'agissait d'un ostéome éburné, je me suis mis en devoir de le détacher en bloc, en introduisant le ciseau dans la rainure profonde qui le séparait des os du nez. Enfin, il devint mobile sans que rien annonçât

une fracture des os du voisinage ; la partie antérieure fut saisie avec une forte pince ou ciseau en acier, formant levier, introduite entre elle et le bord interne de l'orbite, et la mobilité augmenta. Un fort davier put alors l'extraire sans difficulté, et on constata que, ni la paroi cranienne, ni la fosse nasale n'étaient ouvertes. »

Mais l'usage des instruments destinés à former levier n'est pas toujours facile. Dans un second cas, qu'il opéra dix ans après le premier, Maisonneuve essaya vainement d'attaquer l'exostose avec la scie à molettes de Charrière, la scie de Martin, les pinces de Liston ; deux fois les pinces se brisèrent. Avec un ciseau à froid on arriva à détacher un mamelon, gros comme une petite noisette, puis le ciseau finit par pénétrer dans une rainure moins dense, la tumeur devint mobile et, avec des leviers, fut extraite d'un seul bloc.

Dans les manœuvres on est quelquefois gêné par les os propres du nez ; alors on peut les écarter, comme Andrews, ou les réséquer, comme Letenneur.

L'extirpation faite, il reste une énorme brèche faisant communiquer les cellules ethmoïdales avec l'orbite ; on conseille généralement de faire le drainage par le nez ; nous n'y avons pas eu recours dans notre cas personnel, et la réunion n'en a pas moins eu lieu très rapidement. Un seul drain avait été mis dans la partie inférieure de l'incision orbitaire.

2° Ostéomes du sinus frontal. — Les ostéomes du sinus frontal, plus fréquents que les ostéomes ethmoïdaux, méritent aussi quelques considérations thérapeutiques.

On a fait également pour les atteindre des incisions très variées, proportionnées à la forme et au volume du néoplasme (V. p. 527).

La division des parties molles est conduite d'emblée jusqu'à l'os ; s'il s'agit d'un ostéome spongieux, la partie extra-cranienne sera sciée ou enlevée par fragments ; puis, après la résection de la paroi antérieure du sinus, la partie intra-sinusale sera traitée de la même manière, en allant jusqu'au point d'implantation, qu'il faudra réséquer.

Si l'ostéome est éburné, on perdra son temps en essayant de le fragmenter (Dolbeau) ; il faut, en réséquant les parties osseuses qui l'entourent, lui créer une voie et l'extraire, ce qu'on fait parfois d'autant plus

aisément que l'ostéome est sans pédicule, « mort », comme disent les Allemands.

Il faudra souvent réséquer une grande étendue du squelette pour extraire un ostéome frontal.

En pareil cas le crâne sera ouvert plus ou moins largement ; mais, grâce à l'asepsie, il ne faudra pas désespérer de la guérison, et nous avons déjà dit que nous ne partagions pas, sur ce point, l'opinion pessimiste de Knapp et de Panas.

La plaie sera soigneusement lavée, le sinus écouvillonné, désinfecté, et bourré à la gaze salolée ; la suture du périoste et de la peau sera faite avec soin, en laissant un passage, un drain pour l'écoulement du liquide; mais il est difficile, à cet égard, de tracer des règles bien précises ; le chirurgien, en pareille circonstance, devra s'inspirer des conditions particulières dans lesquelles il trouvera le néoplasme, en assurant toujours une asepsie parfaite et en donnant au cerveau, mis à nu, la plus efficace protection possible contre l'infection, qui peut venir des fosses nasales ou plus directement du dehors.

En somme, les ostéomes orbitaires sont tous justiciables de l'ablation ; ceux qui naissent dans les cellules ethmoïdales n'exposent à aucun danger ; l'ablation de ceux qui viennent du sinus frontal ou de la paroi supérieure de l'orbite entraîne très souvent l'ouverture de la boîte cranienne et, par là, peut occasionner des accidents ; mais la chirurgie cranio-cérébrale a fait, dans ces derniers temps, d'assez grands progrès pour que la gravité de cette opération ne soit pas une contre-indication et l'on peut encore, dans ce cas, considérer la guérison comme la règle.

C. **Tumeurs malignes (ostéo-sarcomes et épithéliomes).** — Très rarement les ostéo-sarcomes des parois de l'orbite bénéficient de l'intervention ; on sait, en effet, que les sarcomes du squelette ne peuvent être enlevés avec succès que lorsqu'on ampute le membre dans la contiguïté, c'est-à-dire lorsqu'on enlève tout l'os malade, condition impossible à réaliser dans l'orbite ; il ne faut pas être absolu ; mais, en vérité, bien rarement le sarcome sera suffisamment limité pour que la

brèche osseuse, faite à la paroi orbitaire, puisse suffire à prévenir la récidive. L'observation de Griffith[1] concernant un ostéo-sarcome du plafond de l'orbite est, *entre beaucoup d'autres que nous pourrions citer*, un exemple des difficultés insurmontables auxquelles se heurte le chirurgien Malgré une intervention très complète la malade mourut quatre mois après l'opération, d'une récidive très étendue de la tumeur.

Il faudra, pour intervenir utilement, que la tumeur soit récente et le diagnostic précoce. Selon le siège du mal et l'état de l'œil, on pratiquera soit l'opération de Krönlein type, ou modifiée ainsi que nous l'avons indiqué, soit, et le plus souvent, l'exentération complète de l'orbite.

Les tumeurs malignes développées au voisinage de l'orbite et l'envahissant sont des néoplasmes extrêmement graves.

L'intervention chirurgicale présente, en pareil cas, peu de chances d'aboutir, parce que, lorsqu'une tumeur maligne née dans le sinus ou dans l'ethmoïde a envahi l'orbite, son développement est trop avancé pour pouvoir être arrêté. Lorsqu'on croira pouvoir intervenir, on utilisera l'opération faite par Gussenbauer ou celle que Moure (de Bordeaux) a récemment conseillée pour les tumeurs malignes de l'ethmoïde (V. p. 521 et suiv.).

En terminant ce long chapitre sur le traitement des tumeurs de l'orbite il pourra paraître bon de mettre en regard de chaque opération les indications qu'elle comporte. Nous résumerons ainsi les développements qui précèdent :

I. — **Ablation du néoplasme avec conservation de l'œil.**

A. A travers les parties molles :

1° Voie transpalpébrale : applicable aux tumeurs de la base de l'orbite ;

2° Voie transconjonctivale : applicable aux tumeurs bénignes, peu volumineuses, bien enkystées, siégeant derrière le globe de l'œil ;

3° Voie transpalpébro-conjonctivale : applicable aux tumeurs du nerf

[1] Griffith, Ostéo-sarcome de l'orbite. *Transact. ophthal. Society*, XXI, 1901.

optique et à un grand nombre de tumeurs orbitaires peu profondes, bénignes, enkystées ;

B. Extirpation du néoplasme à travers une brèche osseuse :

1° Résection de la paroi orbitaire externe (opération de Krönlein) : applicable aux tumeurs bénignes volumineuses et profondes, à quelques tumeurs malignes tout à fait à leur début ; applicable aux tumeurs du nerf optique, mais non indispensable en pareil cas : la réclinaison en dehors, du volet ostéo-périostique externe, permet l'extirpation des tumeurs de l'orbite occupant la partie interne de la loge (p. 524).

2° Résection de la paroi supérieure de l'orbite, sans indications précises ;

3° Résection de la paroi orbitaire inférieure, sans indications précises ;

4° Résection de la paroi interne : applicable aux tumeurs malignes de l'ethmoïde envahissant l'orbite ;

5° Résection partielle de l'une des parties quelconques de l'orbite, applicable aux ostéomes, et très exceptionnellement aux ostéo-sarcomes des parois orbitaires.

II. — **Ablation de l'œil et d'une partie du tissu orbitaire.** — Applicable aux tumeurs malignes intra-oculaires menaçant d'envahir l'orbite.

III. — **Exentération de l'orbite.**

A. Exentération complète sous-périostée : applicable aux tumeurs malignes nées dans l'œil et en étant sorties, ou nées dans les parties molles de l'orbite.

B. Exentération sous-conjonctivale : applicable aux sarcomes du tractus uvéal et au gliome de la rétine remplissant la cavité oculaire.

C. Exentération de l'orbite avec clôture plastique : applicable aux cas de tumeurs traitées par l'exentération complète, et dans lesquelles, la récidive n'étant pas à craindre, il n'y a pas lieu de surveiller la guérison de la plaie opératoire.

LIVRE VIII

TUMEURS DE L'APPAREIL LACRYMAL

Les tumeurs développées dans l'appareil lacrymal sont rares ; il en existe un très petit nombre dans les glandes lacrymales orbitaires et palpébrales et un plus petit nombre encore dans l'appareil excréteur : canalicules, sac lacrymal et canal nasal.

Nous décrirons successivement :

1° Les kystes des glandes lacrymales ;

2° Les tumeurs solides de ces glandes ;

3° Les tumeurs des voies lacrymales.

CHAPITRE PREMIER

KYSTES DES GLANDES LACRYMALES

Les kystes qui se rapportent à la glande lacrymale palpébrale ont été décrits sous le nom de *dacryops*; ils sont peu communs et les recherches les plus étendues ne nous ont permis d'en relever que vingt-trois cas, y compris un fait personnel. Ces cas comprennent dix-sept dacryops simples et six dacryops fistuleux ; les kystes qui se développent dans la glande orbitaire sont plus rares encore, et nous ne pouvons citer à leur sujet que cinq observations dont quelques-unes ne sont pas sans contestation possible.

Le terme *dacryops*, dont on s'est beaucoup servi à ce sujet, est médiocre et ne mérite pas d'être conservé: il s'entend surtout des kystes par rétention, et volontiers les auteurs le comparent à celui de *grenouillette*, qu'on a voulu faire aussi synonyme de kyste salivaire par rétention. Mais la pathogénie de la grenouillette a fait de grands progrès; et il est démontré que les kystes du plancher buccal, désignés encore sous ce vocable suranné, sont souvent la conséquence de désordres glandulaires dans la production desquels la rétention n'a aucune part. Suzanne[1] a établi, dans une excellente thèse, que le processus ordinaire de la grenouillette était le même que celui des kystes ovariques.

Les éléments glandulaires disparaîtraient par dégénérescence muqueuse ; le tissu fibreux séparant les alvéoles se transformerait en

[1] Suzanne, Recherches anatomiques sur le plancher buccal avec étude anatomique et pathogénique sur la grenouillette commune ou sublinguale. *Arch. de physiologie*, Paris, 1887, t. X, pp. 141-165, et Th. Bordeaux, 1886-1887.

une matière hyaline, réfringente. Tous les éléments d'un même lobule se convertiraient en une cavité kystique, et les lobules voisins, subissant la même transformation en se fusionnant, il en résulterait une cavité unique.

Les kystes de la glande palpébrale et ceux qui pourraient se développer dans les glandes acinotubuleuses, si bien décrites par Terson, ont, selon toutes les vraisemblances, le même processus ; il en est, sans nul doute, qui sont engendrés par la rétention des larmes ; d'autres, peut-être aussi nombreux, qui se forment d'après le processus décrit par Suzanne.

L'assimilation des kystes des glandes lacrymales à ceux des glandes salivaires pourrait être, d'ailleurs, poussée très loin ; le dacryops des auteurs classiques correspondrait à la grenouillette sublinguale, et les kystes de la glande orbitaire à la grenouillette sus-hyoïdienne ; un plan aponévrotique séparerait les deux régions où se développent les deux kystes, les uns profonds, les autres superficiels, chacun dépendant de l'appareil sécréteur correspondant.

Mais il doit nous suffire de faire ici cette comparaison nosologique, et nous nous garderons d'élargir le sens du mot *dacryops ;* ce mot est trop vieux pour enfermer avec précision la pathogénie variable et multiple des kystes lacrymaux, et, tout en rendant à l'usage l'hommage qui lui est dû, nous décrirons dans cet article :

1° Les kystes des glandes lacrymales accessoires ;

2° Les kystes de la glande orbitaire.

Il nous sera facile de faire ressortir les caractères qui unissent ces deux groupes de tumeurs, différentes par leur siège primitif, de même qu'il est facile au chirurgien de montrer comment une grenouillette sublinguale, en écartant les feuillets musculaires et aponévrotiques du plancher buccal, peut devenir une grenouillette sus-hyoïdienne.

Historique. — La première observation de kyste lacrymal semble avoir été publiée par Spry, en 1750 ; mais la lésion dont parle cet auteur ne fut reconnue qu'au cours d'une intervention, et il n'en précisa ni la nature, ni le siège.

Le premier, Schmidt[1] donne une bonne description de ces kystes. Il cite dans son ouvrage deux cas, dont l'un est au moins douteux, en raison de la gravité des symptômes qu'il provoqua. Dans une troisième observation, il s'agissait d'une tumeur compliquée de fistule. Pour Schmidt, cette affection avait une origine hydatique, ce qu'il désignait nettement par l'appellation de *glandula lacrymalis hydatoïdea*.

Complétant cette pathogénie, il exposa que, grâce à une malformation congénitale, les conduits excréteurs se terminaient dans le tissu cellulaire de la paupière supérieure. La sécrétion de la glande lacrymale était alors déversée dans les interstices et formait ainsi une espèce de kyste par la distension d'un ou de plusieurs espaces intercellulaires. Ce kyste se revêtait d'une capsule par la condensation du tissu cellulaire environnant.

Beer[2] dit qu'il a vu six cas de ce genre. Il décrit les kystes lacrymaux sous le nom de *dacryops*, que Schmidt leur a appliqué. Il étudia la fistule lacrymale qui complique parfois cette affection, et trouva dans ces tumeurs un liquide âcre et d'un goût salé, qu'il considéra comme *des larmes*.

Benedict[3] croit cette tumeur due à la dilatation d'un des conduits excréteurs de la glande.

En 1856, Mackenzie[4] fait l'histoire du dacryops et en établit la symptomatologie d'après les observations de Schmidt et celles de Beer. Il accorde aux kystes lacrymaux une gravité exagérée, mais ne veut pas admettre l'origine hydatique que Schmidt avait mise en avant.

Desmarres[5] considère le dacryops comme une affection fort rare, qu'il n'a pas eu l'occasion d'observer. Il la décrit d'après les deux cas de Schmidt.

Jarjavay, en 1853, relate deux cas de dacryops dus à des traumatismes de la paupière ayant amené la production de trajets fistuleux et, consécutivement, de tumeurs kystiques où s'accumulaient les larmes.

[1] Schmidt, *Traité sur les affections de la glande lacrymale*, 1803. Vienne.
[2] Beer, *Lehre der Augenkrankheiten*, 1817.
[3] Benedict, *Handbuch der praktischen Augenheilkunde*, vol. III, p. 163. Leipzig, 1854.
[4] Mackenzie, *Traité pratique des maladies de l'œil*, t. I, pp 137 et suiv.
[5] Desmarres, *Traité pratique des maladies des yeux*. Paris, 1854.

Bowman parle d'une femme de vingt-sept ans, depuis sa jeunesse atteinte d'une fistule, qui avait suivi l'ouverture d'un abcès. La poche kystique qui s'était formée ne donnait lieu à aucun gonflement, par suite de l'élimination incessante du liquide des larmes, au fur et à mesure de sa production, à travers le trajet fistuleux.

En 1860, de Græfe[1] rapporte un cas de dacryops. A la même époque, Broca donne l'observation d'un individu qui s'était présenté à lui avec une tumeur liquide, située dans l'angle externe de la paupière. La ponction de cette tumeur, qui d'ailleurs n'amena pas la guérison immédiate, laissa s'échapper un liquide citrin. Il assigna comme siège à ce kyste les conduits excréteurs de la glande.

De Wecker (1867) signale chez un malade un kyste auquel il donne le nom de *dilatation cystoïde des conduits excréteurs de la glande.*

En 1868, Polaillon[2] résume les divers travaux publiés à ce sujet.

Les thèses de Sautereau et de Salles, sur les tumeurs de la glande lacrymale, n'apportent guère qu'un seul fait nouveau, celui de Dubreuil, consigné dans la thèse de Salles.

Depuis 1880, il n'y a guère que trois ou quatre nouvelles observations, et entre autres celle de Fromaget[3], malheureusement très incomplète, recueillie à la clinique de M. le professeur Badal.

Enfin, en 1896, parut le travail de Francke. A propos d'un cas de dacryops, cet auteur résume treize autres observations, au nombre desquelles nous constatons un cas nouveau, celui de Reuss, recueilli à la clinique ophtalmologique de Vienne en 1885.

Parmi ces treize observations, Francke compte les six faits simplement mentionés ou signalés par Beer, de sorte que son travail ne porte en somme que sur sept observations.

Nous avons été plus heureux dans nos recherches, car, outre un fait personnel, nous pouvons rapporter ici vingt-deux cas de kystes des glandes accessoires (dacryops) et quelques faits du même ordre concer-

[1] De Græfe, *Archiv für Ophthalm.*, A. 2, p. 1.

[2] Polaillon, article « Glande lacrymale » du *Dictionnaire encyclopédique des sciences médicales.*

[3] Fromaget, *Gazette hebdomadaire des sciences médicales de Bordeaux*, 1880.

nant la glande orbitaire. La plupart de ces faits ont été groupés et utilisés par notre élève, le docteur Brisemur, qui a écrit sa thèse inaugurale sur ce sujet (Bordeaux, 1898).

OBSERVATIONS

Nous citerons, en premier lieu, les observations concernant l'appareil lacrymal accessoire, et nous diviserons ces observations en deux séries, correspondant aux cas de dacryops simple et aux cas de dacryops fistuleux.

PREMIER GROUPE. — KYSTES DES GLANDES ACCESSOIRES

A. — *Dacryops simple.*

Obs. I. — *Kyste lacrymal formé dans les conduits de la glande* (Walton, *Medical Times and Gazette*, n° 196, 1854, p. 318). — Un homme, âgé de 23 ans, se présente à l'hôpital ophtalmique central de Londres le 5 septembre 1853 ; il avait derrière la conjonctive une tumeur qui correspondait aux conduits de la glande lacrymale. Elle était élastique, indolente, se présentait au regard dès qu'on soulevait la paupière et était facile à voir extérieurement sous forme d'une tumeur du volume d'une fève. Le patient ne pouvait dire à quand remontait sa maladie. M. Walton renversa la paupière, souleva avec des pinces la tumeur et la portion de conjonctive qui la recouvrait et les réséqua ; un liquide aqueux, légèrement coloré, s'échappa. L'opération fut suivie de guérison. L'auteur rappelle qu'on ne pourrait faire cette opération par la face antérieure de la paupière sans s'exposer à donner lieu à une ouverture fistuleuse.

Obs. II (Jarjavay, *Mémoires de la Société de chirurgie*, t. III, 1853). — M. Jarjavay a vu une femme qui avait reçu, sur l'œil droit, l'éclat d'un verre de bouteille. Non seulement la paupière supérieure, mais encore l'œil lui-même avaient été intéressés. La vision était détruite, et une bride réunissait cette paupière à l'œil. Sur la partie externe de ce voile défiguré se formait une tumeur quand la malade était sollicitée à pleurer ; cette tumeur se vidait par la compression sur la face conjonctivale.

Obs. III. — *Kyste lacrymal* (Broca, *Annales d'oculistique*, t. XLVI, p. 72). — Un malade, actuellement à Bicêtre, dans le service de Broca, présente une tumeur curieuse au niveau de l'angle externe de l'œil. Cet homme a été brûlé dans son enfance et il lui est resté un ectropion.

Au mois d'août dernier, il s'est aperçu qu'une tumeur se développait dans l'angle externe de l'œil. Elle a grossi peu à peu, et actuellement elle offre le volume d'un petit

œuf de pigeon. Elle est un peu aplatie, rougeâtre à sa surface, franchement fluctuante et transparente. Quand on examine avec soin le siège de cette tumeur, on s'aperçoit qu'elle est située au niveau des conduits lacrymaux ; autour de ces points on voit de petits pertuis, appartenant aux glandes lacrymales, qui sont assez nombreuses en cet endroit. En exposant cet homme à l'action des rayons solaires, on a pu voir sourdre un liquide aqueux, transparent, des larmes enfin, de tous ces petits orifices.

Une petite ponction pratiquée à cette tumeur a donné issue à du liquide clair, fluide et parfaitement transparent. La poche vidée, M. Broca sentit dans le fond du conduit oculo-palpébral interne une petite tumeur résistante qui échappe à l'exploration quand la poche est pleine. Le kyste s'est rempli depuis la ponction.

Cette tumeur paraît être un kyste lacrymal et pourrait être rapprochée de la grenouillette; on sait qu'autour de la glande lacrymale se trouvent les canalicules excréteurs des glandules lacrymales accessoires de Rosenmüller.

M. Broca a ponctionné le kyste, il en est sorti un liquide opalin, un peu visqueux; une injection iodée a été faite immédiatement après.

L'analyse de ce liquide, faite par M. Réveil, a donné le résultat suivant :

Poids : 2,63.

Soumise à l'ébullition, l'albumine se coagule; celle-ci, desséchée exactement, pesait 0,06. Le liquide évaporé à siccité et le résidu étant repris par l'éther, par évaporation de celui-ci, on obtient des traces évidentes de matières grasses, tachant le papier.

Le résidu laissé par l'éther, fortement calciné à blanc, laisse du chlorure de sodium à peu près pur, avec des traces de sulfates.

Eau.	2,47 ou. . . .	96,87	parties.
Albumine	0,06 ou. . . .	2,76	—
Sels organiques	0,02 ou. . . .	0,78	—
Matières grasses	Traces.		
		100,00	parties.

Obs. IV. — *Dacryops. Dilatation cystoïde de l'un des conduits excréteurs de la glande lacrymale* (De Wecker, *Gazette hebdomadaire*, n° 25, 1866). — Cette tumeur existait chez un homme de 46 ans, qui, en décembre 1865, avait subi l'énucléation de l'œil droit, privé de ses fonctions par une irido-choroïdite de date très ancienne.

Le 24 mai 1869, ce malade se présente de nouveau à notre clinique pour une gêne qu'il accusait à l'angle externe de l'œil gauche et qui lui donnait la sensation d'un corps étranger glissant sous les paupières. En les écartant, on apercevait une tumeur transparente, trilobée et grosse comme une petite noisette, qui proéminait dans le cul-de-sac conjonctival, au voisinage de la commissure externe. Cette tumeur était élastique, ses parois très minces et les cavités de ses lobules communiquaient manifestement les unes avec les autres. Lorsqu'on rendait aux paupières leur position normale, la tumeur n'accusait sa présence que par une légère saillie près de l'angle externe de l'œil. Nous proposâmes au malade l'excision de la paroi antérieure de la tumeur, opération qui fut exécutée 4 jours après, au moyen de ciseaux courbes et qui amena rapidement une guérison absolue.

Obs. V (Ilken, *The Lancet*, n° 3, 1867). — Fille de la campagne, âgée de 6 ans, se plaignant d'une sensation de pression à l'angle externe de l'œil droit. Depuis quelques

jours, à cet endroit, existe de la tuméfaction et de la gène. Quand on écarte les paupières, l'œil étant tourné vers le nez, on voit apparaître une tumeur bilobée, rouge, d'apparence muqueuse, de la grandeur d'un gros pois, fixée par un large pédicule au cul-de-sac conjonctival à la hauteur de la commissure externe. Un peu de sécrétion se montre dans l'œil, rien de particulier à part cela. La tumeur, excisée au moyen de ciseaux courbes sur le plat, renfermait un liquide muqueux. Après l'opération, on ne pouvait plus distinguer l'endroit où la tumeur s'était trouvée. Il n'est pas possible de déclarer avec certitude que la tumeur fût ou bien un dacryops, existant depuis longtemps et ayant provoqué de l'irritation, de la sécrétion, etc., ou bien un kyste d'une autre nature.

Le second cas, d'un diagnostic certain, concernait une dame non mariée, âgée d'environ 30 ans. Cette personne avait, depuis longtemps déjà, souffert d'une sensation de pression à l'angle externe de l'œil gauche. En écartant les paupières avec les doigts et en attirant la peau au dehors, elle avait déja, elle-même, vu plus d'une fois saillir une tumeur, une fois plus grande que l'autre. Les yeux étant fermés, on s'aperçoit que la région de l'angle externe est plus proéminente que d'habitude. Quand on ouvre les paupières et qu'on tiraille la peau, on voit apparaître dans le cul-de-sac conjonctival, à l'endroit des voies d'excrétion de la glande lacrymale, une tumeur complètement transparente sur une grande partie de sa paroi antérieure, de la grandeur d'un petit pois, à base large, moins transparente. Je fis regarder la patiente fortement du côté du nez, et j'enlevai avec les ciseaux de Cooper la paroi antérieure transparente du kyste : un liquide aqueux, complètement transparent, le liquide lacrymal, s'en échappa avec force. Toute trace de la tumeur avait disparu. L'irritation consécutive était très modérée; elle avait disparu au bout d'un jour et demi. — A l'autre œil de cette dame, on aperçoit la même particularité, mais à un degré moindre. Sa sœur, plus âgée, présente également une tuméfaction anormale au même endroit.

Obs. VI (Dumont). — Demoiselle âgée de 18 ans. Depuis quelque temps elle a conscience d'une gène légère et persistante sous la paupière, d'une tension vague qui s'accentue pendant les promenades et surtout pendant le travail. Il en résulte un ennui sensible pour la patiente, qui lit et étudie beaucoup. Un jour, voulant se rendre compte de la cause de ce malaise, Mlle L... s'est retourné la paupière : elle put alors remarquer une saillie oblongue dont elle ne soupçonnait pas la présence. Cette tuméfaction serait devenue de plus en plus visible, jusqu'au jour où la patiente prit enfin la décision de me consulter. Je constate sous la paupière supérieure une tumeur allongée, grosse comme un haricot, transparente, molle, que la pression ne parvient pas à réduire et qui ne présente aucune espèce d'inflammation. Quand on irrite la conjonctive, la tumeur augmente de volume. Quelle est la cause de cette affection ? L'origine serait spontanée. La malade ne s'est ni brûlée ni blessée. Après ablation de la paroi antérieure, la guérison fut définitive. Le liquide ne contenait aucun élément solide.

Obs. VII. — *Kyste d'un des conduits excréteurs de la glande lacrymale* (Dubreuil, *Gazette des hôpitaux*, nº 92, 1870). — Élisa R..., domestique, âgée de 35 ans, est venue le 11 mai se présenter à la consultation de l'hôpital Beaujon. Elle portait, au-dessus de l'angle externe de l'œil, une tumeur à peu près sphérique, du volume d'une grosse noisette, placée entre le globe oculaire et la paupière, tapissée par la conjonc-

tive, un peu rougeâtre dans sa moitié inférieure, et qui faisait saillie au-dessous du bord libre de la paupière supérieure lorsque celle-ci était relevée. Lorsque les paupières étaient rapprochées, elle se cachait sous la supérieure, à travers laquelle elle faisait un relief des plus manifestes.

Cette tumeur avait débuté il y a un an, sans cause apparente. Elle était fluctuante, translucide, indolente, et, d'après les remarques de la malade, elle grossissait notablement chaque fois que cette femme pleurait. Les larmes coulaient cependant en quantité à peu près normale à la surface du globe oculaire, un peu gêné dans ses mouvements. La vision était intacte, la santé générale excellente, et ce n'était guère en somme que la difformité produite par le kyste qui engageait la malade à s'en faire débarrasser.

Le 12 mai, la paupière supérieure étant maintenue par un aide, je fis sur la tumeur, avec un couteau à cataracte, une incision très superficielle, dirigée dans le sens de la fente palpébrale. Je pus ainsi séparer sur une certaine étendue une membrane très mince ou très amincie, qui n'était autre que la conjonctive du cul-de-sac repoussée par la tumeur.

Au-dessous, il restait une membrane plus ténue encore, une vraie pellicule, que je finis par crever et dont la perforation donna issue à une petite cuillerée environ d'un liquide séreux que je recueillis pour le faire analyser, mais qui malheureusement fut répandu. J'excisai alors, avec des ciseaux courbes, toute la portion antérieure du kyste. L'œil fut fermé, recouvert d'une fine compresse et d'un plumasseau de charpie maintenus par un monocle. Le lendemain, le pansement fut enlevé ; il était survenu, au niveau de la partie du kyste demeurée en place, un léger gonflement qui ne tarda pas à se dissiper.

La malade quitta l'hôpital le 14 et revint nous voir tous les 2 jours jusqu'à parfaite guérison, qui fut du reste des plus rapides. La seule précaution à laquelle j'eus recours fut de cautériser deux ou trois fois la partie du kyste restée en place.

Où s'était formée cette collection de liquide ?

Était-ce un de ces kystes conjonctivaux que l'on observe quelquefois sur les différents points de la conjonctive, et qui ont été étudiés par Sichel (Mémoire sur les kystes séreux de l'œil et des paupières, in *Arch. de médec.*, 1846)? ou bien s'était-il développé dans un des conduits excréteurs de la glande lacrymale ? En faveur de cette dernière hypothèse, on pourrait invoquer ce fait, signalé par la malade, que chaque fois qu'elle pleurait la tumeur augmentait notablement de volume, et aussi le lieu où elle s'était développée.

L'opération n'éclaira guère à ce sujet. L'examen du liquide contenu dans la poche aurait pu lever les doutes, mais ce liquide avait été perdu.

C'est à l'analyse microscopique que Dubreuil s'est adressé en dernier ressort, et l'examen qu'il a pratiqué, avec le docteur Legros, est venu établir d'une façon indubitable la nature de ce kyste, en montrant que sa face interne était tapissée d'un épithélium cylindrique, c'est-à-dire identique à celui des conduits excréteurs de la glande lacrymale.

En somme, le liquide lacrymal s'était collecté dans un de ses conduits excréteurs, oblitéré dans sa portion terminale ou conjonctivale et communiquant encore avec la glande, comme le prouvait l'augmentation de volume survenant quand la malade pleurait.

Obs. VIII (De Reuss, *Wiener medicinische Presse*, n° 52, 1885, résumée d'après Francke). — On trouve, dans les communications de la deuxième clinique ophtalmologique de Vienne (1885), un cas de dacryops observé par de Reuss chez une femme de 60 ans. Ce kyste avait la grosseur d'une merise et la forme d'une bouteille ventrue, contenant deux tiers de pus et un tiers de liquide aqueux clair, séparés nettement par une couche horizontale. La tumeur existait depuis 8 jours quand elle fut traitée, ne causait pas de douleurs, ne se réduisait pas sous la pression et n'augmentait pas quand on pleurait. Des cataplasmes continués 2 jours n'amenant pas de résultats, on pratiqua une incision verticale avec un bistouri. La patiente eut, 2 ans après, au même œil, une dacryoadénite aiguë qui céda en 4 jours à des cataplasmes.

Obs. IX (Fromaget, *Annales d'oculistique*, 1894). — Fromaget a observé, chez une femme de 40 ans, une tuméfaction de la grosseur d'un pois, située à la face profonde de la paupière supérieure, au voisinage de la commissure externe de l'œil droit. Cette tumeur, d'apparence kystique, renfermait un liquide clair, semblable aux larmes. Il s'agissait probablement d'une tumeur kystique, formée par la dilatation des conduits excréteurs de la glande.

Obs. X. — *Un cas de dacryops* (Francke, *Archiv f. Ophthal.*, 42, 1, 279-287, Leipzig, 1896). — Le cas de la clinique de Greifswald était celui d'une aubergiste de 42 ans, admise à la clinique le 13 août 1894, qui avait remarqué, depuis le commencement de mai, une petite enflure à l'angle externe de l'œil droit. La tumeur n'avait pas grossi depuis et il ne lui avait pas semblé qu'elle augmentât, ni quand elle pleurait, ni quand elle subissait l'influence du vent. Abstraction faite d'une légère sensation de pression, la tumeur ne causait pas de souffrance. La patiente, avait d'ailleurs, toujours eu de bons yeux, parfaitement sains. A l'œil droit, les paupières et la conjonctive étaient absolument normales. A environ un demi-centimètre au-dessus de l'angle externe de la paupière, on aperçoit déjà, quand le bulbe a une direction droite, et mieux quand il se trouve vers la gauche, une proéminence aplatie, grosse comme un pois. La peau n'y est pas rouge et se déplace librement. Au toucher, avec le doigt, on sent une tumeur très mobile, très élastique, qui remonte très facilement entre le bulbe et le bord orbitaire. En renversant la paupière supérieure et tirant fortement en dehors de l'angle externe de cette paupière, on parvient à rendre la tumeur accessible du côté de la conjonctive.

Cette tumeur présente l'aspect d'une ampoule bleu rouge, recouverte partout de conjonctive, fortement tendue, avec un contenu transparent en apparence, et sur laquelle se trouve une petite anfractuosité qui est un petit conduit excréteur. La conjonctive est assez librement déplaçable au-dessus de la tumeur, quoique pas complètement. Un sondage de l'ouverture précitée ne réussit pas à cause de son extrême ténuité ; on ne peut pas non plus en faire sortir le liquide par une forte pression. Si l'on presse plus vivement, il ne s'échappe que quelques gouttes d'un liquide clair et jaunâtre. Le professeur Schirmer saisit la conjonctive et la paroi kystique avec une pince crochue et en détache une portion ovale avec le couteau et les ciseaux. Il s'échappe de l'incision le liquide mentionné. Deux jours après, la patiente s'en va, guérie. Comme on ne l'a plus revue, on peut supposer que la guérison a persisté.

La portion enlevée de la paroi du kyste a 4 millimètres de long et 2 millimètres et

demi de large; l'épaisseur en est irrégulière, étant d'un millimètre à une des extrémités et d'un millimètre trois quarts à l'autre. On voit déjà macroscopiquement que les deux côtés de la paroi du kyste excisé ont un revêtement muqueux.

Après durcissement dans de l'alcool de concentration croissante, et revêtement de celloïdine, on fit des sections dans toute la longueur de la pièce, perpendiculairement à la surface, de sorte que les diverses sections présentent : d'un côté, la conjonctive ; de l'autre, la paroi antérieure du kyste. On reconnaît au microscope le côté conjonctival aux couches multiples, superposées, de cellules épithéliales rondes, tandis que la paroi intérieure du kyste est recouverte d'une couche unique de longues cellules endothéliales. La substance de la paroi du kyste se compose de tissu conjonctif un peu grossier, présentant une richesse nucléaire différente suivant l'épaisseur du revêtement de la couche en section. L'épaisseur à une extrémité est le double de l'autre, et la séparation descend environ au milieu des sections, sur le côté conjonctival. Dans la moitié où les incisions indiquent l'épaisseur moindre de la paroi du kyste, on trouve un nombre considérable de noyaux dans le parenchyme, comme cela a lieu dans l'inflammation chronique ; vers la moitié opposée, le nombre des noyaux diminue de plus en plus, de sorte qu'il atteint son chiffre normal à peu près vers l'extrémité opposée. Une série de préparations indique, dans cette partie où la paroi du kyste possède une plus grande épaisseur, de deux à quatre sections transversales de conduits excréteurs normaux, ainsi que le conduit excréteur étroit qui est la cause du dacryops. Le revêtement des conduits normaux d'évacuation est formé par une double couche d'épithélium, dont l'intérieure se compose de cellules cylindriques basses avec noyaux longitudinaux, l'extérieure, de cellules cubiques à noyaux ronds.

Obs. XI. — *Kyste par rétention de la glande lacrymale ou « dacryops »* (Lawson, *Soc ophl. du Royaume-Uni*, 28 janvier 1897). — Malade, âgée de 19 ans, présentant une tuméfaction de la partie supéro-externe de la paupière, survenue lentement dans l'espace de 4 mois, accompagnée d'un léger ptosis, d'un léger déplacement du globe en bas et en avant et d'une légère restriction de la rotation en haut. En levant la paupière, on voit apparaître une tumeur molle et élastique entre la paupière et le globe ; il s'agit évidemment d'un kyste, de couleur bleu foncé, non adhérent à la peau. La santé générale est excellente ; la tumeur ne cause aucune douleur...

Le revêtement glandulaire des parois du kyste, le type glandulaire, l'emplacement du kyste, la présence du chlorure de soude dans le liquide, ainsi que la limpidité de ce liquide font penser à un kyste par rétention de la glande lacrymale. La présence des corpuscules dans le liquide avait fait songer à une origine parasitaire, mais la nature des parois a fait rejeter cette idée.

Obs. XII (Sourdille, *Société franç. d'opht.*, 1899). — Dans le cas de Sourdille que nous résumons, il s'agit d'une tumeur du volume d'une noisette, arrondie et légèrement oblongue, occupant l'angle externe de l'œil gauche.

Cette tumeur, enlevée en entier avec la glande avoisinante, est soigneusement étudiée ; la figure 140 fait saisir la forme générale de la cavité kystique et les figures 141 et 142 indiquent les divers détails histologiques sur lesquels Sourdille a édifié la théorie dont nous parlons plus loin.

La tumeur kystique est formée par un épithélium altéré qui, par

FIG. 140.

c, c, c, cavité du kyste ; — e, continuité de la paroi kystique avec la conjonctive ; — a, a, lobules glandulaires (SOURDILLE).

places, présente les caractères histologiques de l'épithélium des conduits excréteurs.

Il existe autour des conduits excréteurs une inflammation chronique; le tissu périacineux s'infiltre, se sclérose et forme de larges bandes fibreuses; en certains endroits les acini sont purement et simplement atrophiés, enserrés dans la gangue fibreuse; ailleurs, ils se dilatent; leur

Fig. 141.

a, canal excréteur en voie d'atrophie ; — *d*, zone embryonnaire ramollie à son centre entourant le conduit *a* ; — *b*, autre canal excréteur dilaté ; — *t*, tissu de sclérose entourant les acini (Sourdille).

épithélium s'aplatit, s'atrophie; d'où l'aspect caverneux des coupes[1].

Obs. XIII et XIV (Rogmann, *Annales d'oculistique*, 1899, t. CXXI, p. 401). — Chez une malade de 40 ans, on observa, au-dessus de l'angle externe, dans la région de la glande lacrymale, une tumeur recouverte totalement par la paupière supérieure quand la malade regardait tout droit et qui ne devenait visible que quand on relevait la paupière : c'était une tumeur rouge bleuâtre, du volume d'un pois, transparente. Elle n'oc-

[1] Sourdille, *Archives d'opht.*, 1899, p. 483.

casionnait aucun trouble à la malade, qui la découvrit il y a un an, par hasard. Extirpation totale du kyste. Guérison. Pas de récidive.

Le kyste extirpé est revêtu par de la conjonctive normale, et dans son voisinage on peut reconnaître des canalicules lacrymaux sains. Sur la pièce on pouvait, sans difficulté, voir la transition insensible du canalicule lacrymal vers la dilatation kystique. La paroi de la cavité était revêtue de cellules épithéliales aplaties.

L'origine de ce dacryops est attribuée au trajet, très oblique, du canal lacrymal dilaté.

Fig. 142.

c, c, canaux excréteurs lobulaires (Sourdille).

Rogmann, le 31 décembre 1898, avait opéré un autre cas de dacryops. Il s'était comporté de la même manière ; la malade était une jeune fille de 28 ans. La tumeur avait le volume d'un haricot et partait de la partie palpébrale de la glande lacrymale.

Obs. XV (Lange, Zur Anatomie und Pathologie des Dacryops. *Arch. v. Græfe*, XLVII, 3. p. 503). — Malade de 52 ans. Elle dit que, depuis un an environ, il s'était produit une tumeur dans la partie externe de la paupière supérieure droite. Habituellement cette tumeur était cachée sous la paupière, faisant légèrement saillir cette dernière ; quand la malade pleurait, on voyait la tumeur dans la fente palpébrale. La malade se plaint d'avoir, de temps en temps, une sensation de tension désagréable dans l'œil droit, augmentée surtout quand elle pleure. Elle dit n'avoir jamais eu de maladie ou de traumatisme de l'œil.

État actuel. — En examinant l'œil droit on est frappé par un gonflement de la partie la plus externe de la paupière supérieure. L'œil est normal. Si on tire en haut et en dehors la commissure externe des paupières, on voit une tumeur, du volume d'un haricot, ovale, rouge bleuâtre, kystique, à demi-transparente. Elle est légèrement mobile en haut et en arrière sur son substratum, la sclérotique ; elle est tendue et fluctuante. Après renversement de la paupière, on voit une plus grande partie du kyste. Si on donne à sentir

PLANCHE VI

FIG. 1. — Tumeur lacrymale. Prolongement orbitaire. Exhibition du sac (hôpital Saint-André, prof. BADAL, obs. publiée dans la Clinique ophtalmologique de Bordeaux octobre 1901).

Homme de 40 ans, ayant reçu dans son enfance un coup de corne de vache au niveau de la commissure, depuis quatre ans, développement à une tumeur aux progrès insensibles, sans poussées inflammatoires. La tumeur, bosselée, a un pouce de longueur, de différentes teintes, les sclérotiques de la grosseur, à la volume d'un œuf de pigeon. La [illegible] sur de la poche démontre qu'elle s'entoure ce dessi de quel dans la profondeur de l'orbite.

FIG. 2. — Kyste sous-conjonctival de la région lacrymo-palpébrale. Dacryops (hôpital Saint-André, obs. publiée par le professeur BADAL et AUBARET. Voir p. 591).

FIG. 2.

C. [illegible]INHEIL, Éditeur.

causannait aucun trouble à la malade, qui la découvrit il y a un an, par hasard. Extirpation totale du kyste. Guérison. Pas de récidive.

Le kyste extirpé est revêtu par de la conjonctive normale, et dans son voisinage on peut reconnaître des canalicules lacrymaux sains. Sur la pièce on pouvait, sans difficulté, [illegible] lacrymal vers la dilatation kystique. La paroi de la cavité était revêtue de cellules épithéliales aplaties.

[illegible] canal, très oblique, du canal lacrymal dilaté.

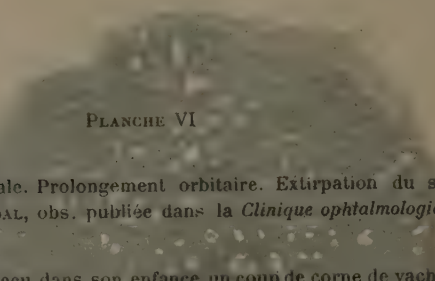

Planche VI

Fig. 1. — Tumeur lacrymale. Prolongement orbitaire. Extirpation du sac (hôpital Saint-André, professeur Badal, obs. publiée dans la *Clinique ophtalmologique de Bordeaux*, octobre 1901).

Homme de 49 ans, ayant reçu dans son enfance un coup de corne de vache au niveau de la commissure; depuis quatre ans, développement d'une tumeur aux progrès incessants, sans poussées inflammatoires. La tumeur, *intéressante au point de vue du diagnostic différentiel avec les néoplasmes de la région*, a le volume d'un œuf de pigeon. La dissection de la poche démontre qu'elle s'enfonce en doigt de gant dans la profondeur de l'orbite.

Fig. 2. — Kyste sous-conjonctival de la région lacrymo-palpébrale. Dacryops (hôpital Saint-Andre, obs. publiée par le professeur Badal et Aubaret. Voir p. 591).

Bordeaux, le 31 décembre 1898, avait opéré un autre cas de dacryops. Il s'était [illegible] la [illegible] de 28 ans. La tumeur [illegible] d'un [illegible] partie [illegible] de la glande lacrymale.

Obs. XV (Lange. Zur Anatomie und Pathologie des Dacryops. *Arch. f. Ophth.*, XLVII, 3, p. 503). — Malade de 52 ans. Elle dit que, depuis un an environ, il s'était produit [illegible] Habituellement [illegible] saillir cette dernière; [illegible] la [illegible] palpébrale. La malade se [illegible], de temps en temps, une sensation de tension désagréable dans l'œil droit, augmentée surtout quand elle pleure. Elle dit n'avoir jamais eu de maladie ou de trau-[illegible]

État actuel. — En examinant l'œil droit on est frappé par un gonflement de la partie la [illegible] supérieure. [illegible] Si on tire en haut et en dehors [illegible] des paupières, on voit une tumeur, du volume d'un haricot, ovale, [illegible] demi-transparente. Elle est légèrement mobile en haut et [illegible] la sclérotique. [illegible] est tendue et fluctuante. Après ren-[illegible] voit une plus grande partie du kyste. Si on donne à sentir



FIG. 1.

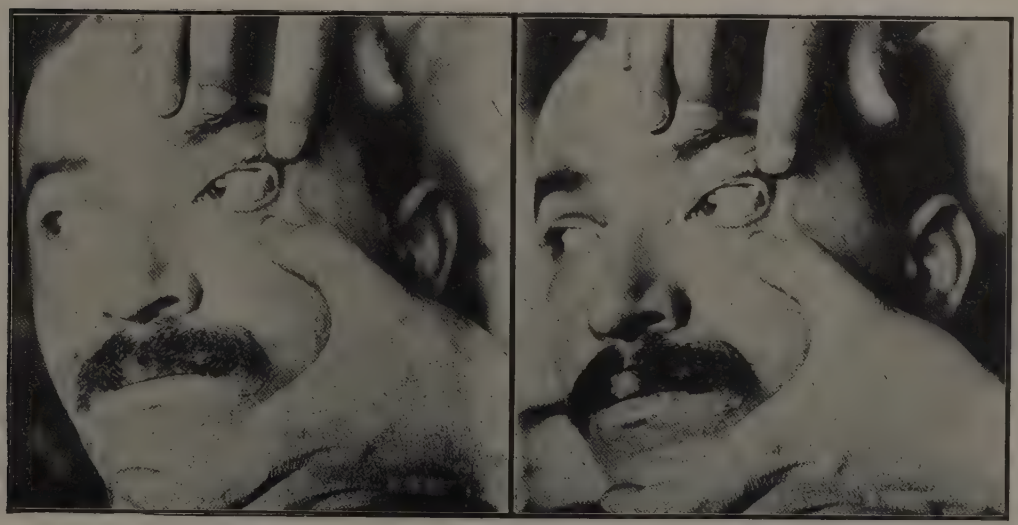

FIG. 2.

G. STEINHEIL, Éditeur.

à la malade de l'essence de moutarde, la tumeur atteint la grosseur d'une noisette et elle devient visible dans la fente palpébrale en même temps que la malade se plaint d'une pression désagréable. De plus, Lange constata une saillie dans la partie la plus externe de la paupière supérieure gauche.

En examinant avec attention, on voit aussi, dans le fond, une petite tumeur du volume d'un pois, kystique, rouge bleuâtre, et ressemblant à celle de l'œil droit.

Au moyen de l'anesthésie à la cocaïne, on enleva le dacryops dans la mesure du possible ; son contenu s'évacua en entier sous forme d'un liquide clair et jaunâtre. Guérison.

L'examen de la pièce montra que l'ouverture conjonctivale du conduit excréteur de la glande lacrymale était obturé en grande partie par un bouchon : ce dernier était formé d'une masse amorphe, à fines granulations, dans laquelle on trouvait quelques épithélia morts et quelques-uns encore vivants, pourvus d'un noyau bien colorable. La conjonctive revêtant la paroi du conduit glandulaire, qui a subi la dilatation kystique, montre surtout dans le voisinage de ses vaisseaux de nombreux leucocytes polynucléés disposés en amas plus ou moins grands. Les vaisseaux sanguins de la conjonctive sont dilatés. Le tissu conjonctif semble relâché. Le revêtement conjonctival contient de nombreux leucocytes; on en trouve aussi en grande quantité sous lui. Ici la production du dacryops s'explique par ce fait que, par suite d'un catarrhe desquamant du conduit excréteur de la glande, de cause inconnue, l'ouverture fut obturée. La conséquence fut la stase et la formation du kyste par rétention.

Obs. XVI. — *Kyste sous-conjonctival de la région lacrymo-palpébrale* (Badal et Aubaret, *Journal de médecine de Bordeaux*, sept. 1902). — M. Aubaret, au nom du professeur Badal, présente un malade de la clinique ophtalmologique de la Faculté, porteur d'une tumeur kystique de l'extrémité externe du cul-de-sac conjonctival supérieur. C'est un homme âgé de 32 ans qui, il y a sept mois environ, a reçu un traumatisme sur la région. Depuis trois mois cette formation kystique s'est lentement développée, atteignant en ce moment le volume d'une fève. L'aspect de ce kyste est régulier; il comble la totalité du cul-de-sac au niveau de sa portion externe et soulève notablement la région correspondante de la paupière supérieure. Le siège exact est plutôt dans le tissu même de la paupière, au point où se trouvent situées les glandes lacrymales palpébrales. C'est au cours de son développement qu'il a fait irruption dans le cul-de-sac. Il ne paraît pas d'ailleurs avoir de connexion avec la glande orbitaire, car on délimite nettement, à sa partie supérieure, un sillon de séparation en avant du rebord orbitaire (fig. 2, pl. VI).

En soulevant légèrement la paupière, il fait une forte saillie immédiatement en dedans de la commissure externe et soulève la conjonctive angulaire externe, qui est légèrement hyperhémiée à son niveau.

Le palper permet de délimiter les contours de la tumeur, dont la surface est lisse et la mobilité peu accentuée. On sent facilement la fluctuation, car une légère pression sur la paupière la fait saillir dans l'angle externe et augmente la tension du liquide qu'elle contient. La diaphanoscopie dénote une translucidité parfaite. Il n'existe pas de point opacifié ni d'irrégularité à sa surface. La paroi paraît uniforme et lisse.

Une ponction a été pratiquée et a permis de recueillir environ 1 centimètre cube d'un liquide blanchâtre, renfermant des grumeaux lactescents. Ce liquide, examiné par

M. le docteur Sabrazès, a fourni un dépôt jaune clair, abondant par centrifugation. Le dépôt contient de nombreux corpuscules graisseux, soit libres, soit groupés en amas mûriformes, des leucocytes polynucléés granulo-graisseux, de rares cristaux de cholestérine, des aiguilles d'acide gras, quelques globules rouges. Il ne contient ni des crochets d'hydatide, ou de cysticerque, ni des microbes. L'examen des cellules a permis d'établir le rapport suivant :

Polynucléées neutrophiles.	85	» p. 100
Lymphocytes	7	» —
Grandes cellules cubiques ou ovalaires.	7,40	—

Beaucoup de cellules sont altérées au point d'être méconnaissable. Le liquide ne contient pas de mucine. Au point de vue histologique, il s'agit d'un kyste en régression, soit dermoïde, soit séreux, soit glandulaire. Étant donné le siège particulier de ce kyste au milieu d'une zone conjonctivale riche en glandes lacrymales, il y a toute probabilité qu'il se soit formé aux dépens de l'une d'elles.

Obs. XVII. — *Un cas de dacryops* (personnelle). — Marguerite G..., âgée de 35 ans, lingère, vient nous consulter le 12 mai 1895 pour une tumeur située dans l'angle externe de l'œil gauche.

Son père est mort d'une affection intestinale et sa mère d'un cancer de l'utérus. Dans ses antécédents personnels, nous relevons la rougeole, plusieurs violentes attaques de rhumatisme, dont la dernière à 23 ans, et dans ces dernières années, la scarlatine suivie d'une très grave albuminurie.

Le début de l'affection pour laquelle cette malade vient nous consulter remonte à cinq ans environ. Sans traumatisme, sans conjonctivite, sans larmoiement, sans incident d'aucune sorte, la malade remarqua la formation lente d'une tumeur au niveau de l'angle externe de l'œil gauche, dans la région de la glande lacrymale. Pendant plusieurs années, cette affection n'entraîna aucune incommodité ; mais, dans ces derniers temps, Marguerite C... ressentit de grandes douleurs de tête, de véritables accès de migraine provoqués par la grosseur qui gêne l'œil gauche. Ces douleurs, que la malade décrit en termes abondants et qui s'accompagnent, dit-elle, d'une sensation de froid généralisée dans les membres supérieur et inférieur gauches, sont la raison principale qui la détermine à venir nous consulter.

Nous constatons, à l'inspection de la région orbitaire, une saillie du volume d'une grosse amande au niveau de l'angle externe, au-dessus de la commissure ; la peau, légèrement distendue à la surface, a conservé sa couleur et sa souplesse normales.

En renversant la paupière, et en tirant fortement la commissure en dehors, on aperçoit une vésicule kystique, transparente, faisant fortement saillie sous la conjonctive et s'engageant entre l'œil et la paroi orbitaire. La conjonctive glisse facilement à la surface du kyste qui sépare, par son extrémité antérieure, la conjonctive palpébrale du reste de la paupière supérieure. La pression, qui révèle la nature évidemment fluide du contenu, ne fait nullement saillir de gouttelettes de liquide ; aucun orifice n'est reconnu sur toute la surface de la tumeur accessible à la vue et au toucher.

La palpation de la tumeur, faite à l'aide de deux doigts placés, l'un sur la portion antérieure sous-conjonctivale, l'autre sur la peau, dans la région orbitaire, démontre

qu'elle est fluctuante et bien enkystée. Il n'est pas possible de savoir exactement jusqu'où elle s'engage dans l'orbite, car on n'en perçoit pas la limite postérieure. L'acuité visuelle du côté droit est normale ; à gauche, elle est abaissée à deux tiers, sans que rien dans l'état de l'œil donne la raison de cette diminution.

Les deux yeux sont emmétropes ; la compression du kyste sur le globe de l'œil n'a en rien changé la forme de la cornée ; à notre grand étonnement, l'ophtalmomètre montre dans tous les sens les méridiens égaux.

Les troubles fonctionnels de l'œil gauche sont cependant assez marqués ; en dehors de ces gros accès de migraine, la malade a de véritables crises d'asthénopie qui l'empêchent absolument de travailler.

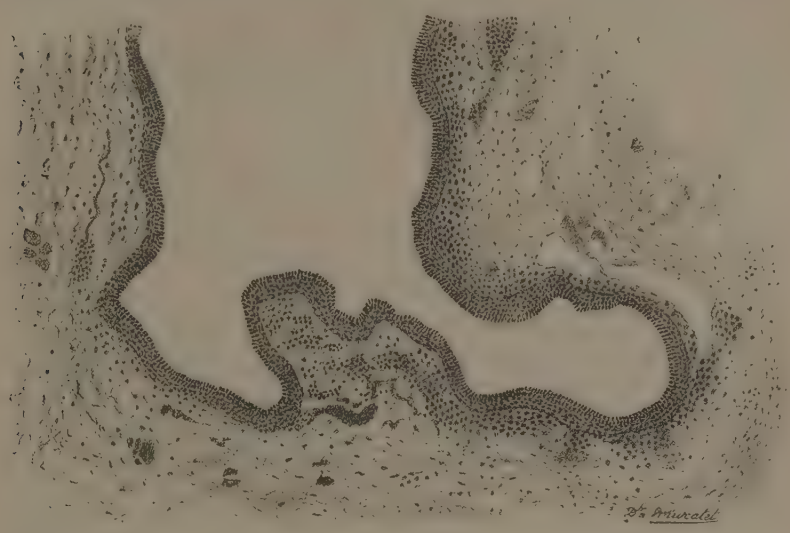

Fig. 143. — Dacryops. Surface interne de la cavité tapissée d'épithéliums cylindriques.

Le 22 mai 1895, l'extirpation du kyste est pratiquée très facilement. Après une large canthotomie, la plus grande partie de la poche est mise à nu et disséquée. Nous enlevons ainsi, sans l'ouvrir, une sorte de vésicule, aux parois transparentes, du volume d'une grosse amande, unilobulée, à surface unie et contenant un liquide très limpide. Ce liquide a tous les caractères apparents des larmes. Malheureusement, son analyse chimique n'a pas été faite ; mais l'examen histologique de la poche a pu être soigneusement pratiqué.

Examen histologique. — L'étude de la paroi kystique démontre, de la façon la plus évidente, son origine. Cette paroi présente, en effet, une double rangée d'épithéliums cylindriques, quelques-uns calciformes, tout à fait semblables à ceux des glandes lacrymales. Ce kyste était d'ailleurs placé dans la région de la glande lacrymale, dite palpébrale ; il s'est développé aux dépens de l'un des conduits excréteurs ou lobules de cette glande.

Dans la figure 143, on remarque tous les détails de structure qui démontrent cette pathogénie. On y voit, autour de la paroi, le tissu cellulaire à l'état d'irritation, ainsi qu'en témoignent les nombreuses cellules embryonnaires accumulées sous l'épithélium. On y distingue, en outre, une membrane propre, immédiatement sous-épithéliale et supportant directement la double rangée de cellules coniques, plus ou moins gorgées de suc, qui représentent l'épithélium glandulaire aux dépens duquel se formait le liquide contenu dans la poche kystique.

B. — *Dacryops fistuleux.*

Obs. XVIII (Schmidt, résumée dans le *Dictionnaire encyclopédique des sciences médicales*). — Schmidt vit une jeune fille qui avait été traitée quelques années auparavant pour un kyste de la paupière supérieure. Une incision avait d'abord été faite ; mais la tumeur ayant récidivé, on passa un séton de dehors en dedans, à travers la paupière. On entretint le séton pendant des mois, puis on déclara la malade guérie. La tumeur reparut de nouveau, elle était pourvue alors d'une ouverture fistuleuse La jeune fille ne voulut pas se soumettre à l'opération proposée par Schmidt pour la cure radicale de son affection. Plusieurs années après, elle avait encore sa tumeur lacrymale fistuleuse dans le même état. Le soin que prenait la malade de la vider trois ou quatre fois par jour empêchait sans doute son augmentation de volume.

Obs. XIX (Bowman, *Ophthalmic Hospital Reports*, 1858). — Caroline B..., 27 ans, gantière, fut conduite à M. Bowman, au Moorfields Hospital, le 28 mai 1856, pour un écoulement fort gênant d'une plaie de la paupière supérieure de son œil gauche. A l'âge de 19 ans, elle avait été amenée à l'hôpital par sa mère, pour un gonflement de la paupière, qui suppura et fut incisée. On en retira un corps dur ayant la forme et la grosseur d'un noyau de prune. La plaie ne guérit pas complètement et, dès lors, il se fit toujours un écoulement de larmes par une petite ouverture de la paupière. Cette écoulement cessa pendant quelque temps, 8 jours avant que la malade eût recours à M. Bowman. Cette suspension fut suivie d'un abcès de la paupière supérieure, et deux fois il y eut un tel gonflement des paupières que l'œil fut complètement caché. Quand l'abcès creva, tout le gonflement des paupières disparut, mais la fistule réapparut et les larmes continuèrent de s'écouler comme antérieurement.

Obs. XX (Jarjavay, *Gazette des hôpitaux*, n° 124, 1856). — Louis M..., 45 ans, raconte que le 6 décembre 1844 il a reçu un coup de couteau-poignard sur la partie externe de la région palpébrale droite et la joue correspondante ; qu'à la suite de cette blessure, les lèvres de la solution de continuité avaient suppuré pendant plusieurs mois, que la cicatrisation n'avait été achevée qu'au sixième, et qu'à partir de cette époque, une tumeur s'était formée sur la partie externe de la paupière supérieure, tumeur d'où il avait pu faire jaillir plus tard, par compression, un liquide transparent et incolore.

M... porte, en effet, une cicatrice étendue de la commissure externe des paupières du côté droit, commissure anormale, résultat de l'adhésion des lèvres de la solution de continuité, jusqu'au-dessous de l'os malaire, à la hauteur de l'aile du nez. En haut,

elle se prolonge jusque sur la queue du sourcil, au niveau de laquelle on sent une légère dépression sur le rebord osseux du frontal. Cette cicatrice est linéaire et a entraîné, sur le bord inférieur de l'orbite, le nouvel angle externe. Le bord libre de la paupière inférieure est un peu moins long que celui de la paupière correspondante du côté opposé. Le bord de la paupière supérieure décrit une courbe très prononcée de bas en haut et de dehors en dedans ; il est aussi plus court que celui de la paupière gauche. On dirait, en conséquence, que les deux paupières ont subi une perte de substance. Au-dessus et en dehors de la commissure cicatricielle est une tumeur oblongue, de la forme et de la grosseur d'une petite amande. Elle est molle, sans changement de couleur à la peau, présentant dans sa partie supérieure une dépression infundibuliforme, au fond de laquelle est un petit pertuis étroit qu'on ne peut apercevoir qu'après avoir déplissé avec soin la peau si mince de la région. Le repli cutané, qui existe naturellement sur la paupière supérieure, le recouvre et le voile entièrement quand l'œil est ouvert. La conjonctive est légèrement injectée. Interrogé sur les variations de volume que peut présenter la tumeur, M... répond que lorsqu'il marche contre le vent ou qu'une irritation quelconque provoque la sécrétion des larmes, elle augmente de volume. Pour la vider, il exerce une pression au-dessus du globe de l'œil, de dedans en dehors, de manière à comprimer cette tumeur entre le bout du doigt indicateur et le pourtour de l'orbite. Cette manœuvre étant faite, un liquide transparent comme de l'eau de roche jaillit en un filet très ténu. Pendant qu'un stylet, péniblement introduit dans le trajet fistuleux y séjourne, la tumeur se gonfle de nouveau et un léger suintement se fait par l'ouverture pathologique. D'ailleurs, la vision est nette, la surface du globe de l'œil est souvent le siège de picotements, de gêne dans les mouvements. Au matin, après le sommeil de la nuit, le volume est augmenté. Les points lacrymaux ont les mêmes dimensions que ceux du côté gauche, les deux fosses nasales sont également humides.

Obs. XXI (de Græfe, *Arch. f. Ophth.*, Bd III, 2, 1890 ; résumée par Francke). —. Francke résume ainsi une observation de dacryops fistuleux donnée par de Græfe :

Cet auteur a vu, chez une femme, un dacryops gros comme la moitié d'une noisette et déclara que c'était le premier cas, non douteux, qui se présentait à lui. La tumeur était à peu près ronde, mais avec une saillie sur un point. A la loupe, on voyait à cette proéminence une petite ouverture de laquelle, par la pression, le liquide lacrymal s'échappait en un petit filet. Une sonde fine put pénétrer par l'ouverture. Lorsque la malade pleurait ou après des applications irritantes de teinture d'opium par exemple, ou par un grand vent, la vésicule enflait nettement, et la pression provoquait une sensation désagréable dans l'œil. Pour écarter la possibilité de la rétention du liquide lacrymal, de Græfe élargit la petite ouverture avec une sonde, pénétra avec une aiguille armée d'un fil à travers l'ouverture dans le kyste et en sortit à environ 2 millimètres, bouclant légèrement le fil et le fixant à la tempe. Le fil devait traverser la paroi kystique antérieure et laisser une « ouverture en forme de fente » par laquelle les larmes pourraient couler. Quand le fil fut resté 3 ou 4 jours, le pont cutané fut séparé au moyen de ciseaux fins et les bords de la plaie furent disjoints plusieurs fois les jours suivants jusqu'à complète cicatrisation. Il en résulta une guérison parfaite.

Obs. XXII (de Græfe, *Dictionnaire encyclopédique*, article « glande lacrymale » p. 31, t. I, 2e partie. — De Græfe signale l'histoire d'un malade chez lequel un phlegmon, suite de l'extirpation d'un kyste, avait nécessité des incisions profondes de la paupière supérieure. Ces incisions laissèrent, près de l'angle externe, une petite plaie par laquelle s'écoulait souvent un liquide transparent. Quelque temps après que le malade eut été présenté à de Græfe, la fistule se ferma spontanément. A partir de cette époque, le malade fut tourmenté par des poussées inflammatoires qui se répétaient périodiquement, de quinzaine en quinzaine ; chaque fois, l'inflammation passait à la suppuration, et l'abcès, en s'ouvrant, donnait en même temps issue au pus et aux larmes. Ces attaques étaient si douloureuses, qu'elles forçaient le malade à garder la chambre de 4 à 6 jours.

Obs. XXIII (Artl, *Dictionnaire encyclopédique*, article « glande lacrymale », p. 31, t. I, 2e partie). — Artl a observé un malade qui avait une fistule consécutive à l'ulcération d'un lupus de la paupière supérieure. C'est ce malade qui servit à Lerch pour faire l'analyse du liquide lacrymal.

A ces observations, il convient d'ajouter les cas indiqués par Midlemore qui, d'après les assertions de Rognetta[1], a décrit de petits kystes séreux formés dans le tissu de la paupière supérieure par l'obstruction d'un ou de plusieurs vaisseaux (*sic*) de la glande lacrymale ; c'est-à-dire par rétention d'une partie des larmes dans l'un de ces conduits ou par son extravasation dans le tissu cellulaire adjacent. Il a dit les avoir guéris en les ouvrant avec la lancette du côté de la conjonctive, ce qui paraît bien démontrer que Midlemore aurait donné des faits personnels.

Volontairement, nous omettons ici une observation publiée par Lawson, qui nous paraît un exemple de kyste dermoïde, n'ayant que des rapports de contact avec l'appareil lacrymal.

DEUXIÈME GROUPE. — KYSTES DE LA GLANDE ORBITAIRE

Les observations qui se rattachent à ce groupe sont toutes plus ou moins contestables ; rien ne démontre que la tumeur kystique se soit réellement développée dans la glande lacrymale et non dans le voisinage. Nous croyons devoir les rapporter cependant, car elles ont, presque

[1] Rognetta, *Traité philosophique et chimique d'ophtalmologie*, p. 710. Paris, 1844.

toutes depuis longtemps, pris place dans l'histoire de l'affection que nous étudions et représentent tous les matériaux utilisables à ce sujet.

Obs. XXIV (Spry, rapportée par Mackenzie, *Traité des maladies des yeux*, t. I, p. 133). — La femme d'un marinier se plaignait de ressentir une violente douleur dans l'œil gauche ; elle éprouvait aussi, par moments, une douleur intense à la tempe du même côté et de l'altération dans la vision. Elle s'imagina que son œil était augmenté de volume, ce qui fut reconnu faux à l'examen. La cornée perdit sa transparence, et la pupille resta dilatée. Le calibre des vaisseaux de la conjonctive et de la cornée n'était pas augmenté. La saignée, les purgatifs, les vésicatoires ne firent rien. Au contraire, la cornée devint plus opaque ; il se développa une inflammation intense de la sclérotique, et tout l'œil parut plus saillant. L'inflammation de la conjonctive augmenta et s'accompagna d'un renversement en dehors, très douloureux, de la paupière supérieure. M. Spry scarifia fréquemment la conjonctive, fit la saignée de la temporale, mais sans résultats, et au bout de 10 mois, les symptômes augmentèrent à tel point qu'il proposa l'extirpation de l'œil, croyant avoir affaire à un carcinome.

M. Spry avait à peine commencé son incision autour de la partie supérieure de la tumeur, et le bistouri n'avait point pénétré profondément, qu'un jet de liquide, semblable à de la lymphe, s'élança sur lui avec force. La tumeur s'affaissa beaucoup ; mais en continant l'opération, il découvrit un vaste kyste qui remplissait tout l'orbite, derrière l'œil. Il laissa une partie du kyste, enleva complètement l'œil et remplit la plaie de charpie. La cure marcha bien et fut complète au bout d'un mois.

En examinant la tumeur, on trouva l'œil un peu plus gros qu'à l'ordinaire ; l'humeur aqueuse avait perdu de sa limpidité, le cristallin était ferme et transparent, l'humeur vitrée presque complètement liquide, le kyste très fort et élastique et d'une capacité à contenir un gros œuf de poule.

Obs. XXV. — *Examen anatomique d'une tumeur enkystée de la glande lacrymale* (Schmidt, *Ueber die Krankheiten des Thränenorgans*. Wien, 1803). — La tumeur était fluctuante, occupait l'angle temporal de l'orbite et faisait saillie en haut. Cette tumeur était intimement unie à la glande lacrymale, plus petite que de coutume. Les acini éloignés de la tumeur étaient volumineux, alors que ceux situés sur la tumeur étaient plus petits et plus séparés les uns des autres. La tumeur avait, d'avant en arrière, un pouce de diamètre et un peu moins en largeur et en épaisseur. Appliquée fortement sur la moitié externe du globe oculaire, elle le maintenait hors de l'orbite et vers le nez. Elle avait deux enveloppes : l'externe, celluleuse et épaisse ; l'interne, mince, renfermant un liquide fluide et limpide.

Obs. XXVI (Schmidt, *Ueber die Krankheiten des Thränenorgans*. Wien, 1803). — Une jeune campagnarde, venant de sevrer son enfant et s'étant exposée au froid, avait ressenti une hémicranie et de la douleur dans l'œil. Quelques jours après, l'œil s'enflamma fortement, enfla et fit saillie hors de l'orbite. Il avait le volume du poing, la cornée était détruite par la suppuration, et l'iris se trouvait recouvert par une production récente et d'aspect verruqueux. Avec l'hémicranie et la sensation d'une pression douloureuse dans l'orbite, Schmidt trouva des troubles variés, mais pas de mouvements spasmodiques de l'œil.

Un petit trocart, glissé au-dessous de la paupière supérieure, la pointe de l'instrument dirigée vers la fosse lacrymale, où l'on sentait la dureté et la résistance, fit sortir plus d'une once d'un liquide très clair. Pendant quelques jours, ce liquide continua à couler. Quelques heures après la ponction, l'hémicranie s'amenda brusquement et l'exophtalmie diminua de jour en jour. Au quatorzième jour, on aperçut dans la plaie une ligne blanchâtre, ressemblant à du pus, qu'avec des pinces on attira au dehors : c'était le kyste ou l'hydatide, suivant Schmidt.

Obs. XXVII (Forster, *Arch. of opht.*, New York, 1891, t. XX, pp. 53-56). — En février 1890, une dame, 45 ans, vint trouver Forster pour une tumeur qui comprimait l'œil droit et lui causait de vives douleurs. Six ans auparavant, un chirurgien, par une incision à la paupière supérieure, avait enlevé une certaine quantité de sérosité aqueuse d'une tumeur semblable.

A l'examen, la partie supérieure de l'orbite droit était occupée par une tumeur molle, fluctuante, lobulée, de 5 centimètres de long et 3 et demi de large. L'œil était dirigé de haut en bas et repoussé en avant et en bas sur la joue; si bien que l'occlusion des paupières n'était pas possible. La cornée était trouble, la pupille contractée. L'examen ophtalmoscopique fut impossible. Après éversion de la paupière, on ne pouvait constater la teinte bleuâtre donnée comme caractéristique du dacryops. La malade accusait de l'épiphora.

Il fallut s'abstenir d'extirper le kyste dans sa totalité, parce qu'une grande partie de sa paroi était solidement adhérente au périoste de la face orbitaire du frontal. Il s'étendait en arrière à 3 centimètres et demi du rebord orbitaire supérieur et contenait environ 30 grammes de sérosité claire, jaune paille. Pour donner une idée de l'étendue de la cavité, Forster introduisit dans l'orbite les deux phalanges terminales de son index, et tandis que la face palmaire passait sur l'os, il était impossible à la face dorsale de toucher le bulbe de l'œil situé en dessous.

Il y avait encore deux kystes plus petits, l'un sous l'apophyse orbitaire du frontal, derrière et au-dessus de la glande lacrymale, et l'autre presque complètement dans la paupière même. La glande lacrymale était au milieu de ces trois kystes et partagée irrégulièrement en plusieurs parties. Forster enleva la masse formée par les trois kystes et la glande lacrymale; la guérison fut rapide, sauf à l'angle externe, qui resta ouvert pendant six semaines. Une nouvelle collection de sérosité s'étant reformée, il ponctionna avec un couteau de de Græfe, et, depuis, la malade est complètement guérie.

Obs. XXVIII (Cosse, *Société française d'ophtalmologie*, 1903). — Cosse rapporte l'histoire d'une malade hémophile qui, après plusieurs traumatismes de la région lacrymale, présenta une exophtalmie à évolution lente et une névrite optique par compression. La tumeur fait deux saillies : l'une contre le rebord orbitaire supéro-externe, l'autre dans la région temporale; ces deux saillies, fluctuantes et réductibles, sont les deux poches d'un même kyste, ainsi que le démontre l'ablation par la méthode de Krönlein.

L'examen histologique démontra qu'il s'agissait d'un kyste séreux néogène, développé dans la région de la glande lacrymale, indépendant de la glande elle-même; il est probable que le kyste s'est formé à la place d'un épanchements anguin traumatique.

La malade qui concerne cette observation est représentée sur la figure 1 de la planche VII.



Fig. 1. — Kyste néoplasique de la région de la glande lacrymale (obs. de Cosse, de Tours, voir p. 59).

Fig. 2. — Angiome veineux de la paupière supérieure (hôpital Saint-André).

[illegible] au dessous de la paupière supérieure, la pointe de l'instru[illegible] la dureté et la résistance, fit sortir [illegible] quelques jours, ce liquide continua à [illegible] l'hémicranie s'amenda brusquement et [illegible] Au quatorzième jour on aperçut dans la plaie [illegible] qu'avec des pinces on attira au dehors : [illegible] Schmidt.

[illegible] *ophtl.*, New York 1891, t. XX, pp. 53-56). — [illegible] une tumeur qui comprimait [illegible] douleurs. Six ans auparavant, un chirurgien, par [illegible] rieure, avait enlevé une certaine quantité de sérosité [illegible]

[illegible] rieure de l'orbite droit était occupée par une tumeur [illegible] centimètres de long et 3 et demi de large. L'œil était [illegible] en avant et en bas sur la joue; si bien que l'occlu[illegible] possible. La cornée était trouble, la pupille contractée. [illegible]

PLANCHE VII

[illegible]

FIG. 1. — Kyste néogène de la région de la glande lacrymale (obs. de COSSE, de Tours voir p. 599). [illegible] le kyste [illegible] parce [illegible] de jaune de [illegible] la [illegible] frontal. Il [illegible]

FIG. 2. — Angiome veineux de la paupière supérieure (hôpital Saint-André). [illegible] et contenant [illegible] sérosité claire, jaune paille. Pour donner une idée de l'étendue [illegible] introduisit dans l'orbite les deux phalanges terminales de son [illegible] il était impossible à la face [illegible] de l'œil situé en dessous.

Il y avait [illegible] deux kystes plus petits, l'un sous l'apophyse orbitaire du frontal, [illegible] et au dessous de la glande lacrymale, l'autre presque complètement dans la paupière même. La glande lacrymale était au milieu des trois kystes et partagée irrégulièrement en plusieurs parties. Pour ouvrir la masse formée par les trois kystes et la glande lacrymale, la cicatrice fut rouverte, sauf à l'angle externe, qui resta ouvert pendant six semaines. Une nouvelle collection de sérosité s'étant reformée, il ponctionna avec un cordon de [illegible] et, depuis, la malade est complètement guérie.

OBS. XXVIII (COSSE, *Nouvelle française d'ophtalmologie*, 1903). — Cosse rapporte l'histoire d'une malade hémophile qui après plusieurs traumatismes de la région lacry[illegible] [illegible] une [illegible] par compression. La tumeur fait deux saillies : l'une contre le rebord orbitaire supéro-externe, l'autre dans la région temporale; ces deux saillies, fluctuantes et réductibles, sont les deux [illegible] montre [illegible] par la [illegible] de Krenlein. [illegible] kyste séreux néogène, développé [illegible] de la glande elle-même; il est [illegible] un [illegible] traumatique. [illegible] est représenté sur la figure 1 de la planche VII.

FIG. 1.



FIG. 2.

G. STEINHEIL, Éditeur

A propos des kystes de la glande lacrymale, on peut citer, comme un fait vraiment très exceptionnel, le cas observé par le professeur Christopher Johnston, de Baltimore, et reproduit par Théobald[1]. Il s'agissait d'une simple hypertrophie de la glande lacrymale ayant déplacé l'œil, ainsi que l'indique la figure 144; cet œil avait d'ailleurs conservé son acuité et put reprendre sa position normale après l'extirpation de la glande; celle-ci, grosse comme un œuf de poule, contenait de nombreux dacryolithes composés de couches concentriques de carbonate de chaux.

Ici trouverait place une observation de Bérard que beaucoup d'au-

Fig. 144. — Hypertrophie de la glande lacrymale (Théobald).

teurs, notamment Sautereau, considèrent comme un cas de dacryops, mais qui paraît être un bel exemple de la périostite albumineuse d'Ollier. En effet, ce kyste adhérait fortement à la voûte orbitaire, et à

[1] Théobald, *System of diseases of the eye; diseases of the lacrymal apparatus*, t. III, p. 138.

l'incision, il en sortit une substance albumineuse, semi-liquide, très visqueuse.

Nous éliminerons également de ce groupe la tumeur décrite par Fromaget [1], sous le nom de kyste hydatique de la glande orbitaire, parce que rien ne prouve l'exactitude de cette origine. Nous avons d'ailleurs déjà parlé de cette observation dans le chapitre des kystes hydatiques de l'orbite.

Avec ces matériaux, nous allons décrire, à la fois brièvement et complètement, l'histoire des kystes des glandes lacrymales.

Symptomatologie. — Les kystes des glandes lacrymales accessoires (dacryops) se manifestent, à l'inspection, par une petite tumeur faisant saillie au niveau de l'angle externe de la paupière supérieure et du cul-de-sac conjonctival externe (fig. 2, pl. VI). La forme de la tumeur varie ; elle peut être sphérique ou oblongue et combler plus ou moins la portion externe de la cavité orbitaire. Au contraire, le dacryops de Francke était aplati et peu proéminent. Ordinairement lisse, le kyste est parfois lobulé. Dans le cas qui s'est offert à l'observation de de Wecker, on remarquait une disposition trilobée. Pour se rendre bien compte de la forme de la tumeur, il est nécessaire de relever le bord libre de la paupière supérieure ou de pratiquer une traction légère sur la commissure palpébrale externe. Le volume de la tumeur présente des différences assez notables. A ce point de vue, elle est comparable à un pois, à une noisette, à une amande ; elle peut même atteindre la grosseur d'un œuf de pigeon.

Du côté de la face interne de la paupière supérieure, le kyste n'est revêtu que par la conjonctive qui, plus ou moins amincie, glisse facilement à la surface de la tumeur. A travers cette membrane, qui présente un aspect bleuâtre, on peut apercevoir la vésicule kystique légèrement transparente. Cette coloration blanc bleuâtre, suivant Forster, caractériserait le dacryops.

La pression permet de constater, à l'intérieur de la paupière, une fluctuation évidente, démontrant bien qu'on se trouve en présence d'un contenu fluide. Si l'on insiste sur ce mode d'investigation, des gouttelettes

[1] Fromaget, Tumeur des glandes lacrymales. *Archives d'ophtalmologie*, 1901, p. 731.

de liquide, qui ne sont autres que des larmes, peuvent s'accuser à la surface conjonctivale de la tumeur. En effet, on remarque quelquefois, sur la partie de la conjonctive qui est en connexion avec le kyste, un ou plusieurs petits pertuis par lesquels se fait alors l'issue des larmes. Ces petits pertuis, que Broca décrit très bien chez son malade et à travers lesquels on pouvait voir sourdre le liquide lorsqu'on exposait le sujet à l'action des rayons solaires, ne sont autres que les orifices dilatés des conduits excréteurs de la glande palpébrale. Si le calibre de ces orifices est suffisant, il est même possible, avec une certaine pression, d'évacuer à peu près complètement le contenu du kyste.

Dans notre cas, la conjonctive revêtant le kyste était absolument lisse et sans pertuis, d'où impossibilité, pour le liquide lacrymal, de s'échapper.

Au niveau du kyste, la peau est libre, normale, et ne présente pas d'adhérences. Elle n'est le siège d'aucune altération et offre sa coloration habituelle.

En palpant la tumeur, il n'est pas toujours possible de percevoir sa limite postérieure qui s'enfonce profondément dans l'orbite. Il en était ainsi dans notre observation.

Au début, l'affection n'entraîne que des troubles fort légers, à peine appréciables; mais si la tumeur s'accroît, elle donnera bientôt lieu à une gêne très manifeste, et le malade éprouvera la sensation d'un corps étranger glissant sur la paupière. Cette simple gêne, dans certains cas, pourra devenir très pénible. Notre malade ressentait de grandes douleurs de tête et de violents accès d'hémicranie. Schmidt et Mackenzie ont insisté sur ce symptôme assez fréquent.

La tumeur peut subir des variations de volume qui sont en rapport avec l'état de la sécrétion lacrymale. Ces variations semblent caractériser très nettement le siège de l'affection. Dubreuil signale ce fait, qu'au moment où sa malade pleurait, le gonflement augmentait au niveau de la région palpébrale externe. Jarjavay déclare que lorsque son sujet marchait contre le vent, ou qu'une irritation quelconque provoquait la sécrétion des larmes, la tumeur subissait un notable accroissement de volume.

La sécrétion lacrymale reste le plus souvent normale, cependant Forster aurait observé de l'épiphora, et d'autres auteurs de la sécheresse conjonctivale.

Tels sont les symptômes du dacryops simple. Nous reproduisons dans la figure 2 de la planche VI un très beau type de cette affection, observé dans le service du professeur Badal à la clinique de la Faculté. L'examen au stéréoscope fait dans ce cas très bien saisir les particularités physiques de ce genre de tumeur.

Le dacryops fistuleux peut exister avec ou sans tumeur kystique; quelquefois cette tumeur est intermittente, le kyste se remplit et se vide alternativement. L'orifice est parfois celui de l'un des canaux excréteurs agrandi, plus souvent celui d'un trajet fistuleux consécutif à une plaie accidentelle ou chirurgicale, à l'incision d'un abcès ou d'un phlegmon. Les parois peuvent être dures et calleuses. Les troubles fonctionnels qui résultent de cette affection sont d'ailleurs si peu considérables que les malades (Schmidt et Jarjavay) refusent de se faire opérer.

Les kystes de la glande orbitaire, ou pour mieux dire les tumeurs qui ont été décrites sous ce nom, se comportent symptomatologiquement comme de véritables tumeurs de l'orbite, ayant pour siège spécial la loge qui contient la glande lacrymale; le globe de l'œil est chassé hors de l'orbite et vers le nez (Schmidt); il est parfois détruit par compression. Le kyste est quelquefois multiple; Forster trouva trois poches conglomérées et formant un tout avec la glande lacrymale orbitaire.

Les paupières, notamment la paupière supérieure, sont très gonflées; la palpation et l'exploration de la base de l'orbite donnent la sensation d'une tumeur fluctuante, dont il est facile de connaître le contenu avec un coup de trocart.

Les signes subjectifs sont beaucoup plus marqués que dans le dacryops; les douleurs sont très vives, la vision abolie par la compression, et si l'on n'intervient assez tôt, la cornée s'infiltre, l'œil suppure et se vide.

Diagnostic. — Nous examinerons successivement les kystes des glandes accessoires et ceux de la glande orbitaire.

A. — Les kystes des glandes accessoires sont faciles à reconnaître à leur siège ; leur situation superficielle, à la saillie qu'ils font, en avant sous la conjonctive et en dehors sous la peau, à la fluctuation qu'il est facile d'y déceler. Quand le kyste n'apparaît pas suffisamment, il est aisé de le mettre en évidence en relevant la paupière supérieure et en attirant fortement en haut et en dehors la commissure externe.

Souvent le diagnostic est éclairé par la présence, au sommet du kyste, d'un petit pertuis, canal excréteur dilaté, laissant échapper le contenu du kyste lacrymal. Toutefois, cet orifice manque souvent, et nous l'avons recherché en vain dans notre cas personnel.

On pourrait confondre cette première variété de kystes avec les kystes séreux de la conjonctive, les kystes dermoïdes et les kystes hydatiques.

Les kystes séreux existent surtout dans le cul-de-sac inférieur de la conjonctive ; ils sont souvent multiples et pourvus d'une large base allongée dans le sens du cul-de-sac ; en présence d'un kyste unique, siégeant au niveau de la commissure externe, exactement au point d'élection du dacryops, il n'y a que trois caractères qui puissent rendre le diagnostic certain : 1° la présence du pertuis dont nous avons parlé ; 2° l'analyse du liquide ; 3° l'examen histologique de la poche.

L'examen histologique n'a été fait que trois fois, celui du liquide a été pratiqué encore moins souvent ; nous verrons dans l'anatomie pathologique quelles sont les particularités à retenir.

Le liquide des kystes séreux présente surtout les caractères de la mucine ; celui du dacryops offre, quelque peu altérée, la constitution chimique des larmes (voir observations de Broca et de Badal et Aubaret).

L'examen histologique de la poche est aussi probant que celui du liquide ; la paroi des kystes séreux est un mince endothélium ; celle des kystes glandulaires est un épithélium disposé en couches épaisses.

Les kystes dermoïdes, fréquents surtout au niveau de la queue du sourcil, peuvent siéger dans la région où se rencontre le dacryops ; il n'en ont pas la consistance liquide, ni la forme, ni la demi-transparence. L'examen du contenu (poils et sébum) est immédiatement caractéristique, à défaut de l'examen histologique qui démontre l'origine cutanée de la paroi.

B. — Les kystes de la glande orbitaire sont d'un diagnostic assez difficile, qui nécessitera souvent la ponction exploratrice; ils occasionnent parfois de tels désordres qu'on peut les confondre avec les tumeurs malignes de la glande lacrymale. Ces dernières sont cependant reconnaissables à leur marche rapide, à leur adhérence à la peau, aux douleurs très vives qu'elles provoquent, à leur extension dans l'orbite, à l'infection ganglionnaire.

Les kystes hydatiques seraient, d'après Berlin, remarquables par les névralgies ciliaires énormes qu'ils provoquent ; mais ce n'est pas là un signe bien probant, le simple dacryops peut entraîner de grandes douleurs, et les kystes de la glande lacrymale orbitaire, en se développant, peuvent comprimer l'œil, le repousser violemment en dehors et en avant, le détruire après avoir provoqué tous les symptômes locaux, non seulement des kystes hydatiques, mais encore des tumeurs malignes.

D'ailleurs, les kystes hydatiques sont très rares; quand on les soupçonne, il n'y a rien de mieux à faire que d'en étudier le contenu en l'évacuant. Il convient d'ailleurs de bien remarquer ici que les kystes décrits comme appartenant à la glande se sont développés à son niveau, autour d'elle et nullement à ses dépens. Ce sont des tumeurs de la région lacrymale et rien de plus. C'est même parce qu'il en est ainsi pour toutes les observations, que nous avons rangé, dans le groupe des kystes de la glande orbitaire, le kyste séreux décrit par Cosse et représenté sur la figure 1 de la planche VII.

Anatomie pathologique et pathogénie. — Les kystes de la glande de Rosenmüller ou des glandules accessoires, le dacryops, en un mot, présente une poche unique, lisse et unie d'habitude, quelquefois bi ou trilobée (Wecker).

L'étude anatomique de ces kystes comprend le contenu et le contenant. Le contenu est un liquide clair, limpide, incolore ou légèrement jaune paille, qui n'a été étudié que dans les cas de Broca et de Badal et Aubaret. L'analyse y révéla la présence d'albumine et de chlorure de sodium en notables proportions; on y trouva également des traces de sulfate et des

matières grasses. Il s'agissait, en somme, d'un liquide lacrymal altéré par sa rétention dans la poche kystique. Outre ce contenu, il convient de signaler des concrétions calcaires dans les conduits excréteurs, devenus le siège de dilatations kystiques, concrétions qui ont été tantôt la cause, tantôt l'effet de la dilatation elle-même.

L'examen histologique de la paroi n'a guère été pratiqué plus souvent que l'analyse chimique du liquide. Le premier examen, dû à Legros, est consigné dans l'observation de Dubreuil. La paroi interne du kyste était tapissée par un épithélium cylindrique, semblable à celui des canaux excréteurs de la glande lacrymale.

Le second examen appartient à Francke. Cet auteur remarqua que la membrane propre du kyste, faite de tissu conjonctif, possédait sur ses deux faces un double revêtement muqueux : d'abord la muqueuse conjonctivale, reconnaissable microscopiquement à ses couches superposées de cellules épithéliales, et la paroi interne du kyste, présentant une seule couche de cellules épithéliales. Dans cette dernière se trouvaient également un grand nombre de cellules rondes. Francke a noté, en outre, un intéressant détail, c'est que dans certaines coupes apparaissaient la section transversale de quelques canaux excréteurs normaux et le conduit rétréci qui, suivant Francke, était la cause du dacryops. Cet auteur pense que le processus pathogénique a consisté dans une inflammation chronique du tissu conjonctif péricanaliculaire et que, de la sorte, s'est développé un véritable tissu de sclérose aboutissant, par sa puissance rétractile, à l'atrésie de l'orifice externe de l'un des conduits excréteurs, et consécutivement à la dilatation de son trajet intra-glandulaire.

Le troisième examen histologique nous appartient ; le lecteur le trouvera dans notre observation rapportée plus haut. Il a démontré la présence d'une couche continue d'épithélium cylindrique à la surface interne du kyste et quelques autres détails de structure, d'ailleurs sans importance.

Ces études histologiques plaident fortement en faveur du mécanisme de la rétention dans la formation du dacryops, mais il serait certainement téméraire d'affirmer que ce mode pathogénique est constant. On aurait

pu, très probablement, si l'analyse histologique avait été pratiquée, appliquer à un certain nombre de cas de dacryops la théorie que Suzanne a exposée pour la grenouillette, qui n'est pas toujours, comme on l'a prétendu, un kyste par rétention. Les recherches anatomiques de Suzanne ont montré qu'il existait, dans la grenouillette, une sclérose de la glande avec atrophie, puis une destruction par dégénérescence muqueuse des éléments glandulaires ; le tissu fibreux qui sépare les alvéoles finit par participer à la lésion et se transforme progressivement en une matière hyaline et réfringente. Tous les éléments du lobule sont détruits et cette destruction aboutit à la formation d'une cavité kystique. Des cavités semblables, formées à côté de la première, se rapprochent et se confondent de manière à constituer une grande poche. Il s'agit là d'un processus analogue à celui des kystes ovariques.

Rien ne prouve qu'une pareille pathogénie ne soit pas applicable aux kystes des glandes lacrymales accessoires, et une semblable hypothèse pourrait être judicieusement acceptée pour les kystes de la glande orbitaire ; mais l'absence de renseignements sur ces kystes, qui sont très rares, nous oblige à une grande réserve dans l'appréciation des faits.

Sourdille[1], qui a écrit sur ce sujet un très intéressant travail, pense que le dacryops résulte d'une infection ascendante, d'origine conjonctivale, traumatique ou non, envahissant d'abord les portions terminales des conduits excréteurs de la glande de Rosenmüller et remontant de proche en proche jusqu'aux acini eux-mêmes. Sous l'influence de cette infection lente, la paroi enflammée des canalicules excréteurs perd de sa résistance, en même temps que l'épithélium glandulaire irrité sécrète d'une façon exagérée ; il y a ainsi rétention relative, et la paroi affaiblie des conduits excréteurs se dilate ; de là le dacryops.

Étiologie. — La cause la plus fréquente est le rétrécissement cicatriciel accidentel des conduits excréteurs. Les diathèses, l'hérédité, la profession du malade paraissent ne jouer aucun rôle.

[1] Sourdille. Les tumeurs kystiques bénignes de la glande lacrymale. *Société française d'ophtalmologie*, Congrès de 1899.

La cause du rétrécissement du canal excréteur est souvent obscure, mais elle est quelquefois évidente. C'est ainsi que, dans un cas de Beer, la cause était due à l'extirpation imparfaite d'un kyste athéromateux ; dans le cas de Broca, il s'agissait d'une cicatrice consécutive à une brûlure ; dans un autre fait, on a pu judicieusement incriminer le choc d'une bille de billard contre le rebord orbitaire supérieur.

Les solutions de continuité produites dans un but thérapeutique ou accidentel peuvent également amener la production de fistules permanentes (dacryops fistuleux).

Après avoir reconnu, comme particulièrement fréquents, l'oblitération ou le rétrécissement des canaux excréteurs, il conviendrait de faire une part, difficile à préciser, aux altérations spontanées des glandules lacrymales capables d'entraîner des formations kystiques par un processus analogue à celui de la grenouillette (Suzanne).

Nous ne dirons rien ici de l'étiologie spéciale des kystes de la glande orbitaire dont l'histoire est encore trop peu connue.

Traitement. — Les kystes des glandes lacrymales sont toujours justiciables du traitement chirurgical. On a fait la ponction, l'incision et l'énucléation complète de la poche. Le premier moyen est insuffisant ; le second peut amener la guérison lorsqu'on a soin de le faire suivre d'une cautérisation assez énergique de la paroi. L'excision partielle de la poche est également un excellent moyen qui rend la cautérisation de la paroi interne plus facile.

Autant que possible, il conviendra d'attaquer le kyste par la face conjonctivale, pour éviter la production de fistules externes qui pourraient être longues et difficiles à guérir.

Dans le cas de dacryops, l'ablation complète de la poche sera quelquefois possible ; c'est le procédé radical auquel nous avons eu recours dans notre observation.

Lorsqu'on se trouvera en face d'une tumeur kystique de la glande lacrymale, occupant dans l'orbite une place considérable, il conviendra de pratiquer les incisions classiques qui permettent d'extraire la glande lacrymale, et lorsqu'on sera arrivé en présence du kyste, on l'extirpera

totalement s'il est facile d'en faire le tour, sinon on se contentera d'une ablation partielle, suivie d'une cautérisation de la paroi au chlorure de zinc et d'un drainage approprié.

En somme, d'une façon générale, la thérapeutique chirurgicale sera, dans les kystes des glandes lacrymales, à la fois facile et efficace.

CHAPITRE II

NÉOPLASMES DES GLANDES LACRYMALES

Après les kystes des glandes lacrymales palpébrales et orbitaires nous arrivons aux néoplasmes développés dans les divers tissus qui composent la glande ; nous devons nous attendre à trouver à ce niveau des tumeurs dérivées du tissu épithélial, d'origine ectodermique, et d'autres formées aux dépens des éléments mésodermiques qui entourent, soutiennent et nourrissent les éléments glandulaires.

Les tumeurs provenant du tissu épithélial sont très rares ou du moins ont été rarement étudiées avec un soin suffisant pour que le diagnostic d'épithéliome ou de carcinome s'impose d'une façon indiscutable. Déjà, dans l'encyclopédie de de Græfe et Sæmisch, Berlin avait constaté que le diagnostic histologique d'un grand nombre d'observations laissait à désirer et avant lui Koster, Sattler et Billroth avaient émis la même opinion. Dans son travail sur les endothéliomes de l'orbite, Van Duyse est revenu sur cette idée ; d'après lui, l'enchondrome ne se développe pas dans l'orbite, et l'existence des tumeurs épithéliales, adénome, carcinome, n'y aurait pas été démontrée ; l'immense majorité des néoplasmes serait, pour Van Duyse comme pour Koster, des endothéliomes.

De cette opinion de Van Duyse nous devons rapprocher celle de Alt, qui constate que les « tumeurs de la glande lacrymale prennent très fréquemment leur origine dans le tissu conjonctif interstitiel, et seulement en de rares cas présentent un caractère vraiment épithélial ».

Il est très difficile en réalité, quand on lit avec attention, même dans leur texte primitif, les observations publiées sous le titre de tumeurs lacrymales, de se faire une opinion précise sur l'origine ectodermique ou

mésodermique du néoplasme. Il est certain qu'un grand nombre de confusions ont été faites à cet égard.

En analysant scrupuleusement les observations publiées on en trouverait très peu qui soient absolument démonstratives. Les néoplasmes qu'on a donnés comme d'origine glandulaire se sont souvent développés à côté de la glande, et les cas décrits comme des épithéliomes sont peut-être des endothéliomes nés dans le tissu cellulaire voisin.

D'ailleurs, un grand nombre de faits échappent même à la discussion tant ils sont incomplets. Nous les avons ici tous réunis ; le lecteur les appréciera en prenant connaissance des réflexions que quelques-uns d'entre eux nous ont inspirées.

Obs. 1. — *Carcinome fibreux de la glande lacrymale* (Tood, *Dublin's Hospital Reports*, t. III). — Tumeur de la partie supérieure de l'orbite, observée sur une femme de 72 ans, à la suite d'un coup reçu dans cette région 7 ans auparavant. Comme symptômes, elle présente de l'exophtalmie, des douleurs lancinantes dans la région fronto-temporale et du larmoiement. Après l'extirpation, la vision ne se rétablit pas et la récidive survint. Au point de vue anatomique, la tumeur est molle et offre un aspect cérébriforme.

Obs. 2. — *Squirrhe de la glande lacrymale* (Lawrence, *Mal. des yeux*, p. 608). — Homme de 24 ans ; à la suite d'une contusion, vit se développer une tumeur de la glande lacrymale. Durée, près de 7 ans. Exophtalmie, douleurs orbitaires. Récidive 13 ans après extirpation. Texture homogène, couleur jaunâtre. Dans un point, la coupe offre un aspect radié. Elle est dure et ressemble à du cartilage.

Obs. 3. — *Carcinome squirrheux de la glande lacrymale* (O'Beirne, *Archives gén. de méd.*, s. 3, t. VII, p. 95). — Homme de 32 ans, de constitution solide, présentant une tumeur de l'angle externe de l'œil droit. Cette tumeur occasionnait de l'exophtalmie, de la diplopie et des douleurs orbitaires. L'œil était dévié en dedans et en bas. Après extirpation, bon résultat immédiat, malade non suivi. Au microscope, tissu fibreux et cartilagineux, divisé en lobes par des cloisons membraneuses.

Obs. 4. — *Cancer squirrheux de la glande lacrymale* (Maslieurat-Lagemard, *Archives gén. de méd.*, t. VII, p. 81). — Tumeur de la grosseur d'une aveline, sur une femme de 30 ans, survenue à la suite d'un coup de parapluie. Cette tumeur est dure, régulière, sans adhérence à l'orbite. Exophtalmie, diplopie, douleurs lancinantes au pourtour de l'œil droit. Pas de larmoiement. La récidive se fit trois fois et la guérison se maintint après la troisième opération. L'examen histologique montra la glande envahie par du tissu dur, bosselé, rénitent, fibreux.

Obs. 5. — *Affection squirrheuse de la glande lacrymale* (Pigeolet, *Journal de méd. chir. et pharm. de Bruxelles*, t. V, p. 101). — Femme de 27 ans, ayant reçu dans

son enfance un coup de pied de cheval dans la région temporale. La glande lacrymale a triplé de volume. Exophtalmie, œdème de la paupière, douleurs orbitaires lancinantes, gène dans les mouvements du globe oculaire. Ptosis. Après extirpation, on put constater que la glande était inégale, oblongue et de couleur nacrée. Elle présentait une tumeur dure, rénitente, d'aspect cartilagineux.

Obs. 6. — *Carcinome encéphaloïde de la glande lacrymale* (Mackenzie, *Mal. des yeux*, t. III, p. 28). — Femme de 33 ans, présentant une tumeur dans la région de la glande lacrymale droite. Elle se plaignait de douleurs orbitaires légères. Epiphora, exophtalmie. La tumeur était dure, lobulée, irrégulière, facilement énucléable. Après l'extirpation, la guérison fut rapide, mais la récidive précoce. Mackenzie fait connaître en outre trois cas d'hypertrophie de la glande lacrymale.

Obs. 7. — *Tumeur colloïde de la glande lacrymale* (Otto-Becker, *Revue d'ophtalmologie de Vienne*, p. 162). — Tumeur développée chez une jeune fille de 18 ans, à la suite de refroidissements. Comme symptômes, elle présente de l'exorbitisme et de la diplopie. Pas de larmoiement, rien à l'ophtalmoscope. Cette tumeur, facilement énucléable, fut extirpée, et la guérison survint rapidement. Anatomiquement, la tumeur, de la grosseur d'un petit œuf de poule, était dure et lobulée. A l'intérieur, épaisse couche d'alvéoles remplis de tissu colloïde.

Obs. 8. — *De l'adénoïde de la glande lacrymale* (Becker, *Rapport sur la clinique ophtalmologique de l'Université de Vienne*, 1863-1865, Wien, 1867). — Tumeur développée sur la paroi supérieure de l'orbite et s'étendant en arrière jusqu'au trou optique. Cette tumeur, qui avait donné lieu à des lésions de névrite optique, fut disséquée et extirpée par le docteur Becker. L'examen microscopique montra la glande en dégénérescence. Au centre, on remarque des alvéoles remplis de substance colloïde, enchâssées dans un réseau de tissu connectif. Ces alvéoles sont produits de deux façons : 1° par la croissance de l'épithélium d'un des globules glandulaires ; 2° par la prolifération des corpuscules du tissu connectif.

Le docteur Becker cite 6 cas analogues (Gluge, Lebert, Warlomont, Rothmund, Fano et Knapp).

Obs. 9. — *Tumeur embryoplastique. Myxome de la glande lacrymale* (Sautereau, Thèse de Paris, 1870). — Il s'agit d'une femme de 73 ans, qui, à la suite d'un coup et d'une période où elle pleura beaucoup, vit se développer peu à peu une tumeur dans la région de la glande lacrymale. Exophtalmie, douleurs, pas de troubles oculaires, nasaux ou cérébraux. La tumeur est lobulée, de forme testiculaire, de la grosseur d'une noix. Extirpation, guérison lente. Au microscope, sur les coupes, on distingue au milieu d'une substance amorphe, quelques faisceaux de tissu lamineux, des corps étoilés. Vaisseaux nombreux. Eléments de tissu embryonnaire à divers degrés de développement.

Obs. 10. — *Extirpation des deux glandes lacrymales sarcomateuses* (Alexander, *Klin. Monatsbl. f. Aug.*, mars 1875). — Tumeurs de 2 centimètres sur 1 cm. 5 de large, énucléées avec conservation de la conjonctive. Guérison par première intention.

Obs. 11. — *Epithélioma colloïde intra-acineux de la glande lacrymale* (Mol-

LIÈRE et CHANDELUX). — Enfant de 15 ans, présentant comme symptômes des douleurs spontanées, de la tuméfaction, de l'exorbitisme latéral. Extirpation, récidive au bout de 9 mois. Après une deuxième intervention, récidive au bout de 10 mois. Depuis, développement lent et graduel de la tumeur, engorgement des ganglions. Les auteurs concluent qu'une tumeur intra-acineuse, développée dans la glande lacrymale et dont l'aspect général est commandé par la présence des acini, peut récidiver sur place, avec les mêmes caractères, alors que la glande tout entière fait défaut et que les acini ont disparu.

OBS. 12. — *Adénome de la glande lacrymale* (ALT, *Arch. f. Aug.*, Bd. X, H. 3, pp. 319-322). — Tumeur bosselée, élastique, fluctuante en un seul point seulement, occupant la paupière supérieure. Elle s'étendait de l'angle externe à l'angle interne, et s'engageait profondément dans l'orbite, adhérente au périoste. $V = \frac{20}{200}$. Rétrécissement concentrique du champ visuel. Réaction pupillaire lente. Papille anémique. Au microscope, la tumeur se compose de cylindres avec gaine endothéliale et lumière plus ou moins large, parfois fort dilatée par un exsudat séreux. Cellules à couche unique, polyédriques, presque cubiques, à gros noyau rond, adossées à courte distance à une membrane propre. Entre les cylindres, tissu formé de fibrilles longues, fusiformes ou étoilées. Pas de métamorphose régressive, graisseuse ou colloïde. Origine probablement traumatique. Extirpation par morceaux. Récidive dans le crâne.

OBS. 13. — *Adénome* (?) *développé dans l'orbite aux dépens de la glande lacrymale* (HUBER, Inaug. Diss., Zurich, 1882). — La tumeur, de la grosseur d'un œuf, renferme une partie fibreuse, et une autre où l'on trouve des tubes tapissés par une couche de cellules endothéliales applaties, très rarement cylindriques, des kystes contenant une masse colloïde et des perles endothéliales. L'auteur hésite à poser le diagnostic d'adénome à cause de la présence des éléments fibroïdes et colloïdes.

OBS. 14. — *Sarcome à cellules rondes de la glande lacrymale* (HUBER, *loco citato*). — Tumeur de la grosseur d'un œuf ; le tissu connectif, rare, est rempli de cellules rondes, rarement fusiformes ; vaisseaux nombreux ; pas de vestiges de la glande lacrymale.

OBS. 15. — *Sarcome de la glande lacrymale* (G.-C. HARLAN, de Philadelphie, *Transact. of the American opht. Soc.*, 26 juillet 1882). — Malade âgé de 70 ans, portait sur la paupière supérieure droite une tumeur de la grosseur d'un œuf de poule, qui avait mis 4 ans à atteindre ce volume. La paupière était fermée et le globe tout à fait immobile et poussé en avant et en bas. Le malade n'avait jamais eu à se plaindre de la moindre douleur et jouissait d'une robuste santé. En extirpant la tumeur, on découvrit que son point d'origine était la glande lacrymale. A l'examen, on trouva que le néoplasme était de nature sarcomateuse.

OBS. 16. — *Tumeur de la glande lacrymale* (POWER et JULER, *Soc. opht. du Roy.-Uni*, 12 janvier 1882). — Sujet présenté dans la séance du 8 décembre 1881. Fibro-sarcome extirpé ; léger ptosis sans récidive.

Obs. 17. — *Sarcome de la glande lacrymale* (Bock, *Wien. medic. Presse*, 1883, n° 33). — Tumeur datant d'un an, paraissant développée aux dépens de la glande lacrymale, dont la fonction est diminuée. Extirpation de la tumeur par fragments ; guérison au bout de six semaines après suppuration abondante. Les fonctions de la paupière restent intactes.

C'était un sarcome à petites cellules.

Obs. 18. — *Trois cas d'hypertrophie de la glande lacrymale* (Debierre, *Revue générale d'ophtalmologie*, 1886, p. 145). — Tumeurs de la grosseur d'une petite amande. Enlevées, elles n'ont jamais donné lieu à des récidives.

L'examen histologique fait par Latteux démontra qu'il s'agissait d'une simple hypertrophie de la glande.

Obs. 19. — *Tumeur de la glande lacrymale* (De Britto, *Arch. d'opht.*, n° 6, 1888). — Tumeurs de la glande lacrymale accessoire, ayant envahi toute la paupière supérieure, et présentant la structure d'un adénome ; pédicule au niveau de la glande. L'examen histologique démontre qu'il s'agissait d'un fibro-adénome. L'extirpation fut faite avec succès.

Obs. 20. — *Néoplasmes de la glande lacrymale. Adénome avec dégénérescence colloïde et cancroïde* (Mazza, *Internat. opht. Congress*, Heidelberg, 1888. Bericht S. 417). — A la périphérie, la tumeur possède une structure semblable à celle de la glande lacrymale saine ; ailleurs on trouve des tubes irrégulièrement formés, doublés d'un épithélium cylindrique, à lumière tantôt effacée, tantôt dilatée par une masse colloïde, qui donne à l'ensemble un aspect kystique.

Obs. 21. — *Sur un cas d'adénome de la glande lacrymale gauche. Extirpation. Guérison avec conservation de l'œil et de la vue* (Socor, *Bull. de la Soc. des médecins et naturalistes de Jassy*, II, 1888, n°s 9-10, p. 257). — Tumeur de la grosseur d'un petit œuf. Les coupes microscopiques montraient des culs-de-sac contenant des cellules d'épithélium glandulaire avec de nombreuses granulations graisseuses.

Obs. 22. — *Deux cas d'adénome de la glande lacrymale* (Snell, *Opht. Soc. Transactions*, 1889, vol IX). — 1er Cas : Acini de différentes formes tapissés par un épithélium cubique; en certains points ils s'élargissent pour former des kystes.

2e Cas : Structure à cellules rondes, avec parfois un acinus tapissé d'épithélium. Sur l'un des côtés des coupes, la structure glandulaire est distincte. Un dessin accompagne ces observations représentant un lobule de glande apparemment saine.

Obs. 23. — *Contribution à l'étude des tumeurs de l'orbite et des cavités voisines* (Bull, *New York med. Rec.*, 24 août 1889). — Au centre de la glande lacrymale la structure normale avait été remplacée par une masse très serrée de cellules.

Obs. 24. — *Sarcome des glandes lacrymales* (Adler, *Wien. klin. Wochenschr.*, 1889, n° 21). — Il s'agissait d'un cas de sarcomatose générale où, à la fois, la bouche, la gorge, les ganglions, etc., se trouvaient atteints.

Obs. 25. — *Adénome de la glande lacrymale extirpé* (Goldzieher, *Wien. medic. Press*, 1890, n° 11). — Aucun détail histologique n'est rapporté sur ce cas, sauf cette simple mention : la tumeur est reconnue microscopiquement comme un adénome. Deux récidives se sont produites, après lesquelles le malade a été perdu de vue.

Obs. 26. — *Tumeurs symétriques des glandes lacrymales palpébrales et des*

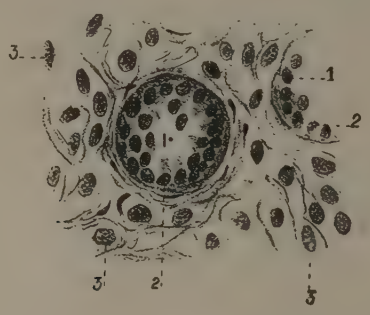

Fig. 145.

1, 1, coupe d'une glande en travers ; — 2, épithélium de revêtement dont on ne distingue plus que les noyaux des cellules ; — 3, tissu conjonctif infiltré de cellules embryonnaires volumineuses.

parotides (de Wecker et Masselon, *Soc. d'opht. de Paris*, 1er décembre 1891). —

Fig. 146.

1, masse de cellules d'origine épithéliale dont la partie centrale, ramollie, a disparu à la coupe ; — 2, le tissu ambiant présente des faisceaux écartés entre lesquels sont logés des amas composés des mêmes éléments.

Ces tumeurs rares ont été observées sur un homme de 26 ans, ne présentant aucune

autre tare pathologique. De la grosseur d'une amande, plus volumineuse à gauche, chaque tumeur était dure, et bosselée. La conjonctive était rouge, sans granulations. Pas de troubles à l'ophtalmoscope. Les régions parotidiennes étaient également envahies par une tumeur dure, bosselée, indolore, de la grosseur d'une mandarine aplatie.

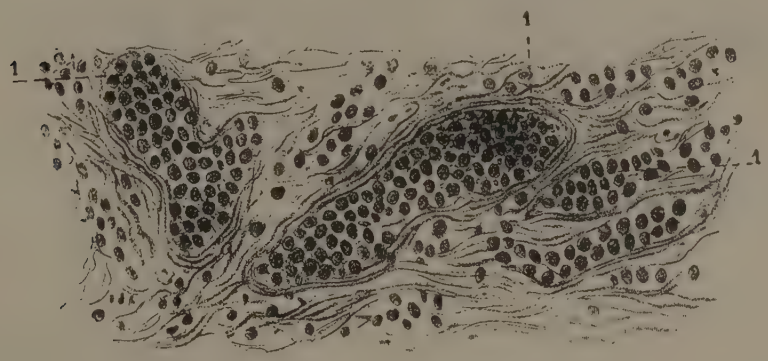

Fig. 147. — Tissu conjonctif formant la majeure partie de la tumeur et infiltré de bourgeons épithéliaux pleins.

1, bourgeon épithélial formé de cellules arrondies ou polyédriques fortement massées ; — 2, tissu conjonctif infiltré de cellules embryonnaires.

Les tumeurs palpébrales, enlevées et examinées au microscope, démontrèrent qu'il s'agissait d'une production épithéliale des glandes lacrymales, ainsi que le démontrent les trois figures ci-jointes (fig. 145, 146, 147) dues à Latteux.

Obs. 27. — *Sarcomes à petites cellules rondes des glandes lacrymales des deux yeux* (P. Giulini, *Münch. med. Woch.*, n° 6). — Cas observé dans le service du professeur Michel, à Wurtzbourg.

Obs. 28. — *Deux cas de tumeurs des glandes lacrymales* (Pröhl, Inaug. Diss, Berlin, 1892). — Dans un premier cas, l'examen microscopique révélait un sarcome à cellules rondes. Dans le second cas, les deux tumeurs de l'orbite consistaient en tissu fibreux (fibroïde).

Obs. 29. — *Des tumeurs de la glande lacrymale* (Power, *Soc. opht. du Royaume-Uni*, 20 octobre 1892). — L'auteur présente une femme, âgée de 25 ans, chez laquelle il a pratiqué, il y a dix ans, l'ablation de la glande lacrymale pour une tumeur de nature sarcomateuse. Il n'y a pas eu de récidive depuis ; mais actuellement il existe, au point où était situé le néoplasme, des nodules d'apparence suspecte. L'auteur se demande si, dans ces circonstances, il y a lieu de faire une nouvelle opération.

M. Juler, qui a vu la malade lors de la première intervention, fait observer que le développement de la tumeur est très lent et il ne pense pas qu'il soit indiqué de pratiquer une deuxième opération.

M. W.-A. Frost dit que le diagnostic des tumeurs lacrymales est assez incertain. Il rappelle à ce sujet le cas d'une femme de 27 ans, qui présentait une tuméfaction des deux glandes lacrymales. L'examen en démontra la nature sarcomateuse.

Dans le cas rapporté par M. Power, M. Frost se prononce pour l'intervention.

Obs. 30. — *Sarcome de la glande lacrymale, altération des cellules épithéliales du parenchyme glandulaire* (P. Sgrosso, *Lavori eseguiti nella clinica oculistica di Napoli*, 1893). — Il s'agit d'un sarcome à cellules fusiformes.

Obs. 31. — *Deux cas de sarcome de la glande lacrymale* (Lawford Collins, *Royal London Opht. Hospital Reports*, vol. XIII, part. IV, 1893). — Les deux malades étaient âgés de 17 ans et de 33 ans. Les tumeurs furent enlevées avec conservation des yeux.

L'examen microscopique semble démontrer que les tumeurs provenaient du stroma fibreux de la glande lacrymale.

Obs. 32. — *Epithélioma polymorphe de la glande lacrymale* (Dianoux, *Ann. d'ocul.*, août 1894). — Il s'agit d'une jeune fille de 20 ans, sans antécédents pathologiques. L'affection débuta par des crises névralgiques dans la région temporale. Quelque temps après, la glande lacrymale, d'abord indolore, fit saillie, rejetant l'œil en bas et en dedans. Pas de troubles visuels. Première opération facile, car il n'y avait aucune adhérence, le 23 novembre 1892. Un an après, récidive. Une nouvelle opération, pratiquée en juillet 1894, fut suivie de guérison.

Examen histologique : Epithélioma polymorphe de la glande lacrymale.

Obs. 33. — *Epithélioma polymorphe de la glande lacrymale* (Dianoux, *Ann. d'ocul.*, août 1894). — Il s'agit d'une femme de 36 ans, ayant eu la syphilis et ayant reçu un coup violent sur la tempe. Comme symptômes, elle présente de l'exophtalmie de l'œil droit, avec mouvements très limités de l'œil. Vue intacte ; rien à l'ophtalmoscope ; fonction lacrymale abolie. Pas de douleurs, pas de ganglions engorgés. Deux opérations successives furent suivies de récidive assez rapide. Après une troisième intervention, où l'on dut faire l'ablation de l'œil, refoulé avec ses annexes, mais non envahi, la guérison se maintint. L'orbite était rempli partiellement par un tissu résistant, comme fibreux. L'examen de la tumeur, comme celui de la récidive, démontrèrent un épithélioma polymorphe de la glande lacrymale.

Obs. 34. — *Sarcome de la glande lacrymale* (Schœffer, in Verliac, Thèse Bordeaux, 1895, et Inaug. Dissert. Giessen, 1895). — Homme de 51 ans, sans antécédents pathologiques importants, présentant une tuméfaction de la glande lacrymale. Cette tumeur est bosselée, peu résistante, sans adhérences aux parties molles, du volume d'une cerise. Extirpation de la tumeur le 5 juillet 1894 ; en février 1895, pas encore de récidive.

L'examen anatomique montra plusieurs nodules, riches en capillaires, formés de tissu correspondant au type des sarcomes à cellules rondes. Les parois vasculaires épaissies présentaient la dégénérescence hyaline.

Obs. 35. — *Epithélioma tubulé de la glande lacrymale* (Verliac, Thèse Bordeaux, 1895-96, observation recueillie dans le service de M. le professeur Badal). —

Tumeur observée sur un homme de 56 ans, présentant de l'exophtalmie de l'œil gauche avec douleurs névralgiques orbitaires et temporales. La cornée, mal protégée, était atteinte de kératite ulcéreuse centrale, accompagnée de pannus. La tumeur, paraissant faire corps avec le frontal, est absolument immobile, s'enfonce dans l'orbite et occupe entièrement la fossette lacrymale; elle est dure, arrondie et lisse. Aucune adhérence ni avec le globe, ni avec la paupière supérieure. Gêne considérable des mouvements de l'œil. Extirpation le 21 juin 1895, guérison rapide. L'examen histologique démontre qu'il s'agissait d'un épithélioma tubulé dont le point de départ résidait dans le revêtement des acini glandulaires.

Obs. 36. — *Fibro-adénome des glandes lacrymales* (Grunwald, *Münch. med. Wochenschr.*, 1895, n° 43). — Tissu connectif, au milieu duquel sont développées des cavités grandes et petites, tapissées par un épithélium cubique ou aplati. Cet épithélium est en voie de prolifération, forme des kystes nouveaux, mais ne s'infiltre guère dans le tissu voisin.

Obs. 37. — *Contribution à l'étude des tumeurs de la glande lacrymale* (Pick, *Centralblatt f. prakt. Aug.*, avril 1896). — Deux observations recueillies à la clinique de Treitel, à Kœnigsberg :

1° Femme de 56 ans, d'hérédité tuberculeuse et sujette aux érysipèles de la face, vient consulter pour une tuméfaction, au niveau de la partie supéro-externe des deux paupières supérieures. Ces tuméfactions, du volume d'une prune et dont le siège correspond à celui de la glande lacrymale, se sont développées progressivement dans l'espace de 18 mois. Les tumeurs, non douloureures à la pression, ont une consistance dure et des contours nets ; elles sont un peu mobiles. Il n'y a pas d'adhérences à la peau ou au bord orbitaire.

Extirpation. Pas de récidive six mois après.

Examen histologique. — On ne reconnaît pas le tissu de la glande. Il est formé par un tissu conjonctif dense de sclérose avec, par places, des nodules de cellules fusiformes analogues à des nodules tuberculeux miliaires. L'inoculation à un lapin n'a provoqué aucun trouble.

2° Femme, 29 ans, présentant depuis un an un léger degré de ptosis du côté droit. On sent à travers la paupière une tumeur dure, à surface irrégulière. Extirpation. Pas de récidive après six mois.

Diagnostic anatomique : Adéno-sarcome de la glande lacrymale.

Obs. 38. — *Carcinome de la glande lacrymale* (Ellis Jennings, *The Amer. Journal of ophth.*, avril 1897, p. 109). — Examen microscopique et photographies démonstratives par Alt.

Obs. 39. — *Tumeur de la glande lacrymale* (Alt, *The Amer. Journal of opht.*, mars 1897, p. 70). — Adénome où l'on rencontre des restes du tissu glandulaire normal, des tubes solides, sans lumière centrale, d'autres tubes à lumière centrale parfois fort élargie, devenue kystique. Presque partout le tissu connectif intertubulaire et interlobulaire a disparu. Ailleurs, dans les parties d'apparence plus saine, il persiste et se trouve rempli de cellules rondes, parfois si nombreuses qu'elles figurent des abcès microscopiques. Dans les figures qui accompagnent ce travail, nous voyons que la couche cellulaire est simple, à éléments cubiques.

Obs. 40. — *Les tumeurs des glandes lacrymales* (Zelicka, *Correspondenzblatt des Vereins deutscher Aerzte in Reichenberg und Umgebung*, 1898, n° 9). — Adénome myxomateux renfermant en certains endroits, notamment à la transition du tissu glandulaire dégénéré au tissu glandulaire sain, des cellules à caractère épithélial qui font naître le soupçon fondé d'adéno-carcinome.

Obs. 41. — *Carcinome cirrhotique de la glande lacrymale orbitaire de l'œil droit* (Ellis Jennings, *The Amer. Journ. of ophthal.*, janvier 1898, p. 19). — Tumeur composée de tissu conjonctif et de cylindres épithéliaux, ces derniers disposés, comme on les trouve communément dans les tumeurs carcinomateuses, avec des cellules à noyau très grand.

Par places, les cellules sont infiltrées et subissent des métamorphoses régressives, ailleurs elles renferment des figures karyokinétiques. Une récidive se produisit, et la tumeur, de nouveau enlevée, différait de la première par la diminution considérable du tissu connectif. Pas de caractère de dégénérescence régressive : au contraire, des signes de multiplication cellulaire.

Obs. 42. — *Myxosarcome de la glande lacrymale* (Werner, *Brit. med. J.*, janvier 1898). — Sarcome carcinomatode.

Obs. 43. — *Lympho-sarcome de la glande lacrymale* (Lieto-Vollaro, *Annali di ottalmologia*, vol. XXVIII, 1899, fasc. 2). — Homme de 70 ans. Tumeur de la glande lacrymale ayant acquis, en 2 ans, le volume d'une grosse noix. L'œil correspondant (œil gauche) était aveugle depuis l'âge de 3 ans, à la suite d'un coup de pierre. Une deuxième tumeur, ayant le volume d'une grosse noisette, existait au milieu du bord inférieur de la branche horizontale du maxillaire inférieur, à gauche. Enucléation des deux tumeurs par le professeur de Vincentiis.

Examen histologique. — Vollaro trouva un sarcome à structure lympho-adénoïde, issu du connectif interlobulaire de la glande. Parmi les huit observations de tumeurs de la glande lacrymale, dont Vollaro donne la bibliographie complète, le cas de Haltenhoff est le seul qui puisse se rapprocher de celui de l'auteur.

Obs. 44. — *Sur les tumeurs de la glande lacrymale* (Rogmann, *Ann. d'oculistique*, 1900, t. CXXIII, p. 83). — Il s'agissait d'un homme de 49 ans, présentant une tumeur dans l'orbite droit, tumeur ayant repoussé l'œil fortement en avant, sans nuire à ses mouvements, ni à la vision. Fond d'œil normal. V = 1. Pas d'engorgement ganglionnaire ni de douleur. L'extirpation fut faite sans incident particulier, et la guérison survint assez rapidement. L'examen microscopique démontra une tumeur circonscrite par une membrane d'enveloppe épaisse, fibro-celluleuse, recouverte, en certains endroits, par les lobules normaux de la glande lacrymale. La tumeur est formée d'un tissu à peu près homogène. Ce sont des tubes contournés, s'embranchant les uns sur les autres, à lumière plus ou moins large, plus souvent vides, renfermant parfois une substance d'aspect grenu, légèrement colorée. Ces tubes sont bordés par un épithélium à double rangée cellulaire : l'interne, à cellules cubiques, petites, aplaties ; l'externe, à cellules cylindriques, le protoplasma étant dense et granuleux dans la première, clair et transparent dans la seconde.

Ces tubes sont séparés par un tissu cellulaire lâche, plus ou moins abondant, à fibres délicates, avec quelques leucocytes.

Au côté externe de la rangée cellulaire cylindrique se voit une traînée hyaline plus ou moins accusée, avec çà et là des boules hyalines.

Ces divers caractères ont suggéré le diagnostic d'endothéliome hyalogène ou cylindrome.

Obs. 45. — *Tumeur de la glande lacrymale* (Holthouse et Batton, *Trans. oph. Soc.*, vol. XVIII, p. 52). — Chez un homme de 29 ans, qui avait reçu, 18 mois auparavant, un coup sur l'œil, les auteurs ont constaté de l'exophtalmie, causée par une tumeur de la glande lacrymale. $V = \frac{6}{36}$. La tumeur fut enlevée et examinée : elle était composée de cellules glandulaires de diverses formes dans un stroma de tissu fibreux, qui parut, par places, myxomateux. On y trouva aussi de nombreux vacuoles remplis de matière colloïde.

Obs. 46. — *Adénome de la glande lacrymale* (Piazza, *Annali di ottalmologia*, anno XXIV, fasc. 2, 3). — Tissu adénomateux, composé d'une trame connective et d'utricules glandulaires.

Obs. 47. — *Tumeurs malignes de l'orbite* (Bullard, *Opht. Record*, juillet 1897). — Observation d'un cas d'adéno-sarcome de la glande lacrymale.

Obs. 48. — *Adéno-enchondrome de la glande lacrymale* (L. Tigos, *Amer. med. Assoc.*, Chicago, III, p. 451). — Aucun détail.

Obs. 49. — *Mélano-sarcome primitif des glandes lacrymales* (Snell, *Arch. f. Augenheilk.*, t. XXXVII). — Malade de 62 ans. Il y avait une tumeur dans la région de la glande lacrymale droite, recouvrant à moitié la cornée.

La couleur était sombre. Extirpation. Guérison rapide. L'examen histologique montra des cellules pigmentaires rondes et fusiformes et du pigment libre. Récidive au bout d'un an. La malade mourut avant qu'on pût faire la deuxième opération.

On trouve encore dans la littérature un cas de mélanco-sarcome de la glande lacrymale dû à Dianoux, 1880. Fromaget rapporte deux observations de néoplasme de la glande lacrymale : l'une concerne un sarcome myxofibreux de la glande palpébrale; l'autre, un épithélioma tubulé de la glande orbitaire. Nous donnerons ici *in extenso* ces deux observations, qui, malgré les réserves dont nous les ferons suivre, comptent parmi les plus complètes que nous ayons lues sur ce sujet.

Obs. 50. — *Néoplasme de la glande palpébrale* (Fromaget, *Arch. d'opht.*, 1901, p. 726). — Au début de mars 1900, un jeune homme de 24 ans, de Sainte-Foy-la-Grande,

vient nous consulter à la policlinique pour une tumeur siégeant sous l'arcade orbitaire gauche, à la partie externe et au-dessus de la commissure. Le volume apparent et l'aspect éveillent immédiatement l'idée d'un volumineux chalazion.

Elle présente le volume d'une cerise ; la peau, mobile à sa surface, n'offre aucune altération, les mouvements des paupières sont absolument normaux.

Arrondie, de consistance ferme, il est presque impossible de la saisir entre les doigts, car elle s'enfonce dans l'orbite dans la région de la fossette lacrymale.

En relevant la paupière supérieure et en faisant fortement regarder le malade en bas, la glande palpébrale vient faire hernie dans l'angle externe ; elle est notablement refoulée en bas.

L'exploration du tarse montre son intégrité ; l'œil est normal. Le malade se plaint du développement de la tumeur et d'une conjonctivite légère entretenue par elle. J'en pratique l'ablation le lendemain.

Après anesthésie, je passe une spatule métallique sous la paupière supérieure, de façon à chasser de l'orbite, où elle tend à s'enfoncer, la tumeur, et à la faire saillir vers la peau. La spatule maintenue par un aide, je fais au-dessous du sourcil une incision courbe de 3 centimètres qui me permet de tomber directement sur la tumeur. Je l'énuclée facilement, je l'extirpe et la libère des adhérences profondes. Je respecte absolument la conjonctive, et la tumeur est soulevée avec quelques petits lobules glandulaires. Le malade, guéri rapidement, n'a pas eu de récidive.

L'examen histologique, pratiqué par M. le professeur agrégé Sabrazès, nous a donné les résultats suivants :

La tumeur est constituée par des foyers cellulaires à contours irréguliers contenus dans des sortes de lacunes. Il existe parfois, entre le foyer et la paroi de la lacune, un espace vide manifeste. Les cellules qui entrent dans la constitution de ces foyers sont étroitement unies, forment une mosaïque, et à la périphérie des foyers font transition vers la cellule étoilée muqueuse. Ces foyers ont des formes et des dimensions variables. Il en est qui baignent littéralement dans des lacs remplis d'une substance grenue et parfois fibrillaire, où l'on ne trouve pas de leucocytes ni de globules sanguins. D'autres forment des traînées, et leur point de départ se trouve dans un foyer cellulaire primitif en anneau, lequel circonscrit une cavité parfois régulièrement ronde. D'autres se présentent sous un aspect insulaire. Sur les bords, certains sont déjà transformés ou en voie de transformation en tissu conjonctif fasciculé. La plupart tranchent sur le fond bleuâtre de la coupe par leur coloration rouge très intense (coupes colorées par l'éosine et l'hématoxyline).

Ils forment une sorte de réseau dans la trame de la tumeur, trame qui est constituée par du tissu muqueux à cellules étoilées. Ce tissu muqueux est lui-même parsemé d'espaces aréolaires kystiques. A la périphérie on trouve des vaisseaux à parois fibreuses, supportés par une ceinture, sorte de capsule constituée par du tissu fibreux.

En dehors de cette tumeur, accolés contre la coque fibreuse, se trouvent des lobules glandulaires dont les acini sont groupés comme à l'état normal, sans interposition de tissu pathologique

En résumé, il s'agit d'une tumeur d'origine mésodermique qui présente les caractères d'un sarco-myxo-fibrome, c'est-à-dire d'une tumeur dont les cellules d'origine, au lieu de se multiplier d'une façon exubérante dans le sens sarcomateux, se différen-

cient en cellules muqueuses étoilées, subissent même la dégénérescence muqueuse (lacunes granuleuses), ou s'entourent de fibrilles conjonctives (régression fibreuse).

Obs. 51. — *Epithélioma tubulé de la glande orbitaire* (Fromaget, *Arch. d'opht.*, 1901, p. 730). — P..., Pierre, âgé de 56 ans, entre à l'hôpital Saint-André le 18 juin 1895. Il souffre, depuis plus de 6 mois, de névralgies orbitaires et temporales, et son œil gauche est devenu progressivement plus saillant que l'autre. Il présente une exophtalmie très marquée de 1 centimètre et demi environ par rapport à l'œil droit. Le malade arrive cependant à recouvrir l'œil, en faisant de grands efforts ; mais, en temps ordinaire, la cornée est mal protégée et présente à son centre une kératite ulcéreuse très marquée, accompagnée de poussées.

Il existe un léger ptosis.

En recherchant la cause de l'exophtalmie, en enfonçant l'index entre le rebord orbitaire et le globe, on sent une tumeur qui occupe la fossette lacrymale. Cette tumeur, dure, arrondie, lisse à la surface, s'enfonce dans l'orbite ; on ne peut en explorer que la partie antérieure. Elle semble faire corps avec le frontal et est absolument immobile. Il n'existe aucune adhérence avec le globe, ni avec la paupière supérieure. L'œil est gêné dans ses mouvements et ne peut être porté ni en haut, ni en dehors.

Le 21 juin, M. le professeur Badal, après chloroformisation, sectionne la commissure externe, renverse fortement en haut la paupière supérieure et aborde la tumeur par la conjonctive. Enveloppée dans une capsule fibreuse, et ne présentant aucune adhérence, elle est facilement énucléée. Huit jours après, le malade, guéri, quittait l'hôpital.

La tumeur globuleuse, sensiblement sphérique, présente un diamètre de 2 centimètres; son poids est de 7 gr. 50.

A la coupe, elle se montre entourée par une capsule fibreuse très mince.

Elle est de consistance assez dure et ne présente à sa surface de section aucun fait digne d'être noté.

Sur des coupes colorées à l'éosine hématoxylique, on s'aperçoit que la fine capsule est constituée par des lames conjonctives parallèles, infiltrées parfois de petits foyers embryonnaires.

On retrouve par places des vestiges de la glande lacrymale, sous l'aspect d'acini tortueux ou de culs-de-sac coupés dans divers plans. L'épithélium a perdu complètement ses caractères normaux ; ses cellules cubiques sont profondément modifiées et tassées les unes contre les autres, le protoplasma est souvent rempli de vacuoles hyalines ; la lumière des canalicules est rarement libre. Elle est presque partout obstruée par des blocs épithéliaux dissociés. Le tissu conjonctif qui sépare les culs-de-sac ne présente pas d'infiltration, mais, dans certains endroits, il est entièrement muqueux et parsemé d'îlots cellulaires irréguliers, constitués par de gros éléments à noyau unique, volumineux et étroitement unis les uns aux autres. Ce sont manifestement des acini glandulaires envahis par le néoplasme. On trouve, d'ailleurs, tous les intermédiaires entre les restes de la glande dégénérée et ces tubes néoplasiques.

Dans certaines zones, la tumeur s'étale largement en foyers extrêmement riches en cellules. Parfois, ces boudins épithéliaux n'offrent pas de limites précises, comme si les éléments cellulaires qui les constituent tendaient à se disperser dans le tissu conjonctif qui sépare leurs amas.

En résumé, il s'agit d'un épithélioma tubulé, dont le point de départ réside dans le revêtement des acini glandulaires.

Le premier cas de Fromaget est évidemment un sarco-myxo-fibrome, mais où est la preuve que la glande palpébrale en est le siège d'origine ? Nous lisons que, « en dehors de la tumeur, accolés *contre la coque fibreuse*, se trouvent des lobules glandulaires dont les acini sont groupés comme à l'état normal, sans interposition de tissu pathologique » : nous voyons là, au contraire de Fromaget, une bonne raison pour penser que la glande lacrymale palpébrale n'est pour rien dans le développement du néoplasme.

Le second cas est peut-être un épithéliome tubulé, mais nous ne pouvons nous empêcher de remarquer que rien ne ressemble à un endothéliome comme la tumeur décrite dans ce cas ; les cellules cubiques, profondément modifiées, tassées les unes contre les autres, dont le protoplasma est souvent rempli de vacuoles hyalines, ressemblent beaucoup aux cellules endothéliales ; le défaut de limitation des boudins épithéliaux fait aussi songer à l'endothélium.

C'est d'ailleurs l'avis formel de van Duyse, qu'une pareille confusion a été faite souvent.

Cependant nous devons ajouter que, dans ce cas, il s'agit d'une tumeur épithéliale ou endothéliale certainement développée dans le corps de la glande lacrymale et ceci suffit à donner à ce fait une réelle importance. Cette importance s'accroît encore si on le compare aux faits que nous avons plus haut énumérés et qui, pour la plupart, n'apportent aucune preuve à l'appui du diagnostic qui a été porté à leur sujet.

Obs. 52. — *Deux cas de tumeurs de la glande lacrymale* (Hæhule, *Maison de santé ophtalmologique de Stuttgart*, 1900). — Dans le premier cas il s'agissait d'un jeune homme de 18 ans, chez lequel, dans la partie externe de la paupière supérieure gauche, on trouvait une tumeur du volume d'un gros haricot, librement mobile, bien limitée et non douloureuse à la pression. L'opération justifia le diagnostic de tumeur de la glande lacrymale.

Il y avait à l'œil gauche une tumeur semblable, plus petite. Le malade ne voulut pas la laisser enlever.

L'interprétation microscopique de la tumeur enlevée était si difficile que trois professeurs d'Université (un anatomo-pathologiste et deux ophtalmologistes), interrogés, exprimèrent trois opinions différentes :

1° Carcinome ou, plus vraisemblablement, tuberculose ;

2° Inflammation chronique de cause inconnue ; en tout cas pas de nature syphilitique. D'après cette opinion les vaisseaux ne sont pas atteints ;

3° Inflammation chronique, peut-être d'origine syphilitique, car d'après cette troisième opinion les vaisseaux sont atteints.

Le deuxième cas, concernant un orfèvre de 55 ans, et remarquable également par l'existence de tumeurs des glandes lacrymales des deux côtés, fut aussi l'origine de diagnostics différents. L'un disait que c'était un sarcome à petites cellules rondes, l'autre une inflammation chronique.

Obs. 53. — *Un cas de carcinome primitif de la glande lacrymale. Extirpation de la tumeur par l'opération de Krönlein* (Buller et Byers, *Quaterly Report of the eye and ear clinic of the Royal Victoria Hospital Montreal*, 1900). — Homme de 31 ans, portant, dans la région lacrymale de l'œil gauche, un volumineux néoplasme. L'œil est dévié. V = 1/6.

La masse enlevée par l'opération de Krönlein a 35 millimètres de long et 25 de large.

L'examen microscopique démontre l'existence d'un épithélioma glandulaire.

Obs. 54. — *Deux cas de tumeurs des glandes lacrymales* (Pause, *Maison de santé de Stuttgart*, 1901). — Dans le premier cas, dans la région de la glande lacrymale, de chaque côté il y avait une tumeur dure, du volume d'un haricot, bien mobile, qui n'était sensible ni spontanément ni à la pression. L'examen microscopique de la tumeur, enlevée avec sa capsule, montra que nulle part on ne pouvait plus retrouver le tissu glandulaire normal. On pouvait distinguer deux sortes de lobules glandulaires : ceux dans lesquels il y avait encore un plus ou moins grand nombre de tubes glandulaires et ceux dont l'enveloppe connective était complètement remplie par un tissu connectif réticulaire à fines mailles, avec des noyaux, les uns arrondis, les autres allongés. En somme la glande présente l'aspect d'une abondante infiltration de cellules rondes, qui en quelques endroits se sont amassées pour former des foyers assez denses.

Dans tous les épithéliums glandulaires encore conservés, les cellules rondes ont pénétré et amené la destruction de l'épithélium, ce que l'on peut reconnaître au gonflement et à « l'effilochement » (effrangement) du protoplasma. En outre, le tissu conjonctif interlobulaire a fortement proliféré. Les vaisseaux sanguins sont en petit nombre et ne montrent pas de modifications. Dans les lobules glandulaires pleins de tissu conjonctif réticulaire à fines mailles, la coloration dans le centre n'est pas aussi intense que sur les parties marginales et le nombre des noyaux est aussi beaucoup moins grand, ce qui doit être probablement attribué à un début de nécrose. On n'a trouvé ni cellules géantes, ni bacilles de Koch.

Pause explique cet aspect microscopique et dit que c'est une inflammation tuberculeuse accompagnée d'une forte prolifération connective, ce qu'il conclut surtout du tissu connectif réticulaire à fines mailles qui remplit les lobules glandulaires. La forte prolifération conjonctive est aussi la cause pour laquelle on n'a pas, jusqu'à présent, observé de vraie caséification dans la tuberculose de la glande lacrymale. « Car ici, d'après Pause, il se forme, correspondant aux lobules glandulaires, de petits foyers

bien encapsulés qui peuvent être bien plus facilement résorbés que des grands territoires tuberculeux confluents. »

Je ne ferai que citer brièvement le second cas venu du même établissement. Il a également pour origine une inflammation tuberculeuse et n'offre pas beaucoup de différence avec le premier cas au point de vue de l'aspect anatomo-pathologique.

A ces derniers faits, que nous rapportons d'après la thèse récente de Tobias, nous devons ajouter le cas original qui a servi de base à cette thèse.

Obs. 55. — *Ein Beitrag zur Kenntniss der Tumoren und ihrer Operation nach der Krönlein'schen Methode* (Georges Tobias, Inaugural Dissertation, Freiburg, 1902). — A l'automne de 1901, vint à la clinique ophtalmologique universitaire de Fribourg, un cas de tumeur de la glande lacrymale, qui en décembre suivant fut opéré : extirpation de la tumeur au moyen de la résection ostéoplastique de la paroi externe de l'orbite, avec conservation du globe (procédé de Krönlein).

A. G..., ménagère, 57 ans, a eu à 52 ans une attaque d'apoplexie, sans paralysie ; ménopause depuis 4 ans.

Au printemps 1901, la vue de l'œil droit devient mauvaise. Epiphora ; pas de rougeur ni de douleur. Saillie de l'œil vers le bas. Diplopie depuis le début de juillet. Jamais de céphalée. Traitée pendant 3 semaines à l'IK et à la pommade iodée, sans aucun résultat. En décembre la malade revient : l'acuité a diminué et la saillie de l'œil a augmenté.

Examen. — Œil droit, légère ptose. Rien ne sort par compression du sac lacrymal. Légère rougeur de la conjonctive palpébrale. Cornée claire. Pas d'augmentation de la tension. Champ visuel non rétréci ; veines de la rétine légèrement sinueuses.

Tumeur du volume d'une noisette, immobile, d'une dureté osseuse, faisant saillie en avant au-dessus du rebord orbitaire droit, dans la partie temporale. Tumeur semble être en rapports solides avec le toit de l'orbite, mais pas avec le rebord orbitaire ; elle n'est pas non plus en relation avec le frontal du côté du nez. Pas de douleurs, ni spontanément, ni à la pression. Rien aux sinus frontaux (éclairage) ni aux cavités accessoires du nez.

La tumeur a repoussé l'œil en bas et du côté du nez. Exophtalmie atteignant 7 millimètres.

Examen aux rayons X montre une ombre délicate et carrée dans la région de la tumeur.

Diagnostic. — Tumeur de la glande lacrymale du côté droit avec participation de l'os et de l'orbite.

Opération. — Ablation par le procédé de Krönlein (le 9 décembre 1901).

Onze jours après, la malade sort guérie ; plus de diplopie, mobilité complète de l'œil, rien à l'ophtalmoscope ; plus de saillie de l'œil droit ; pas de difformité faciale ; un peu de douleur à la pression dans le champ opératoire.

Le 26 février 1902, malade va très bien ; douleurs de nature névralgique survenant de temps en temps dans le territoire du nerf sus-orbitaire. Rien ne peut faire soupçonner une métastase nulle part. Quand le temps est un peu froid, l'œil droit présente

un peu d'écoulement de larmes. Rien de particulièrement pathologique à cet œil, en dehors de ce larmoiement.

L'examen microscopique de la tumeur fait conclure à un épithéliome avec formation très abondante de concrétions et calcification.

Obs. LVI. — *Myxo-sarcome de la glande lacrymale, à petites cellules tendant à devenir fusiformes.* H. Coppez, *Arch. d'opht.*, juin 1903. — Homme de 61 ans, présentant, six mois après un traumatisme, une tumeur qui, dans l'espace de trois ans, atteignit le volume d'un œuf de pigeon. Cette tumeur siégeait à la partie supérieure et interne de la glande lacrymale, qui *en était indépendante.* Elle avait la structure d'un myxo-sarcome.

Obs. LVII. — *Sarcome de la glande lacrymale à petites cellules rondes; pas de récidive après trois ans.* H. Coppez, *ibid.* — Femme, 41 ans, tumeur développée en quelques mois dans la région de la glande lacrymale.

Le néoplasme siège dans la loge aponévrotique, mais la glande en est complètement *indépendante.*

Obs. LVIII. — *Sarcome de la glande lacrymale et de la glande parotide des deux côtés. Récidive (?) dans les ganglions cervicaux correspondants, après 18 mois.* H. Coppez, *ibid.* — La tumeur de la glande lacrymale s'est développée en un an environ; elle est encapsulée, et la glande lacrymale, nettement comprimée et en voie d'atrophie, est rejetée en dehors; elle est séparée de la tumeur par la capsule. Il s'agit d'un sarcome à petites cellules rondes.

Il est très remarquable de constater que, dans ces trois cas de Coppez, il s'agit de néoplasmes développés dans la loge de la glande lacrymale et non dans la glande elle-même. Cette glande est en réalité rarement atteinte par la diathèse néoplasique, et il en existe une explication suffisante dans son rôle physiologique peu actif; les lobules glandulaires ont une circulation adéquate au faible fonctionnement des cellules épithéliales; celles-ci, pathologiquement, prolifèrent peu, parce que physiologiquement elles fonctionnent faiblement, et le tissu connectif qui les supporte et leur donne leurs moyens de nutrition jouit lui-même d'une vitalité restreinte. Ainsi l'on se rend compte de l'extrême rareté des vraies tumeurs de la glande lacrymale.

La rareté de ces néoplasmes donne un intérêt particulier aux observations publiées récemment par Moissonnier et Dupuy-Dutemps (*Société française d'ophtalmologie*, mai 1903).

Le premier auteur a fait connaître un fait de cylindrome de la glande

lacrymale s'étant lentement développé (4 ans) et enlevé par l'opération de Krönlein.

L'examen histologique montre des lésions que l'auteur décrit sous le nom d'*épithélioma alvéolaire avec envahissement myxomateux*.

Dupuy-Dutemps a également décrit une tumeur épithéliale de la glande lacrymale.

La tumeur est formée par des boudins épithéliaux ayant subi, en divers points, tous les stades de la dégénérescence colloïde.

Au sujet de ces tumeurs, ou prétendues tumeurs de la glande lacrymale, on pourrait se livrer à des controverses interminables touchant le lieu d'origine des néoplasmes, dans le tissu interstitiel ou dans l'épithélium, ou encore dans la capsule de la glande. On serait ainsi conduit à ce qui a été dit au sujet des tumeurs de la parotide.

Il y a quelques années, on considérait presque toutes les tumeurs de cette glande comme des carcinomes ; on tend aujourd'hui à y voir surtout des sarcomes ou des endothéliomes. Le nombre des tumeurs, bien étudiées, des glandes lacrymales n'est pas encore assez grand pour qu'on puisse ici se livrer à une discussion utile; il est probable que les endothéliomes y prédominent, mais nous ne sommes pas en état de le démontrer.

Pour la plupart, les observations importent seulement au point de vue clinique; nous nous contenterons de faire remarquer les particularités qui les distinguent à cet égard.

En ce qui concerne les symptômes, nous ne nous arrêterons pas sur les signes physiques : l'exophtalmie latérale en bas et en dedans, le ptosis, les phénomènes de compression oculaire ; et parmi les signes fonctionnels : douleurs, troubles de la vision, troubles de la sécrétion des larmes, nous n'appellerons l'attention que sur ces derniers accidents.

Weller, Samuel Cooper ont noté la sécheresse de l'œil comme un des premiers symptômes du squirrhe de la glande lacrymale ; chez le malade de Masliemat-Lagemard, l'écoulement des larmes a diminué peu à peu, et finalement disparu après l'extirpation de la glande, sans que la lubrification de l'œil ait été altérée.

La diminution et la suppression des larmes a été constatée également par Richet, Bock, Dianoux et Schaffer.

Cette particularité vient appuyer l'opinion de Badal, qui considère que la glande lacrymale orbitaire n'a aucune influence sur la lubrification de l'œil, et que cette glande est exclusivement chargée de la sécrétion des larmes proprement dites.

Dans quelques cas, la tumeur était double (Goldzieher, Pröhl, Wecker et Masselon); mais la plupart du temps elle était unilatérale; ses rapports avec l'orbite sont variables, en ce sens qu'on a trouvé quelquefois une capsule épaisse, résistante (Alt, Socor, Grunwald, etc.).

On comprend que la délimitation de la tumeur par la capsule ait une grande importance au point de vue du traitement, ainsi qu'en ce qui concerne les récidives. L'extirpation est très facile, et la guérison définitive lorsque le néoplasme est nettement enkysté.

Parmi les cas où la guérison définitive paraît avoir succédé à l'acte opératoire, nous signalerons ceux de Pick, Schaffer, Rogman, Pröhl, Huber, Piazza. Au contraire, Goldzieher, Jennings, Alt et quelques autres ont eu des récidives.

Ces récidives sont à redouter toutes les fois que le néoplasme a dépassé la loge de la glande lacrymale, et si, au cours de l'intervention, l'opérateur remarque que la tumeur a envahi l'orbite, il y a lieu de pratiquer l'exentération complète de cette cavité, même si cette large opération oblige à sacrifier un œil encore pourvu de vision.

Nous ne nous arrêterons pas à décrire ici les procédés opératoires qui ont pour but l'extirpation de la glande lacrymale ; on sait que cette glande peut être abordée de deux façons différentes : 1° par le cul-de-sac conjonctival; 2° par le rebord orbitaire.

On trouvera dans les traités de médecine opératoire la description des procédés de Todd, de Halpin, de Velpeau, qui se rapportent à la deuxième méthode.

La première, qui n'est applicable qu'aux tumeurs d'un petit volume, consiste à inciser la commissure externe, à attirer fortement en haut la paupière supérieure et à la renverser ; la glande lacrymale néoplasique apparaît alors dans le cul-de-sac. Après avoir incisé la conjonctive, on

peut énucléer la tumeur, qui se présente d'elle-même à travers les tissus divisés.

Quand la tumeur sera très volumineuse et plongera profondément dans l'orbite, on aura recours à la méthode de Krönlein ou à la résection du trépied orbitaire selon le procédé de Gangolphe (V. page 510 et suiv.).

CHAPITRE III

NÉOPLASMES DES VOIES LACRYMALES

Les néoplasmes qui méritent surtout de nous arrêter ici sont les polypes développés aux dépens de la muqueuse du sac lacrymal, comme les polypes du nez aux dépens de la muqueuse olfactive. Nous ferons ensuite connaître quelques faits de tumeurs malignes des voies lacrymales.

Ces néoplasmes sont très rares. Janin[1] en a rapporté la première observation. Chez une jeune fille de 26 ans, il s'était développé un polype du sac ayant pénétré dans le canal nasal très distendu, et envahi la moitié droite du nez. Janin dut fendre largement le sac pour enlever le polype.

Neiss[2] a recueilli, dans la clinique de Walther, un fait dans lequel il s'agissait d'une tumeur dure, ronde, du volume d'une noisette, développée sur la paroi du sac lacrymal. La tumeur, très vasculaire, put être liée à sa base et enlevée.

Grillo[3] a observé un malade atteint d'une tumeur du sac, qui peu à peu gagna la paupière inférieure, atteignit la grosseur d'une noisette et couvrit l'œil. Ce néoplasme fut enlevé, et l'opération, laissant quelques doutes, semble-t-il, sur le point de départ du mal, montra que le polype siégeait entre le globe et la paroi inférieure de l'orbite.

Le polype du sac lacrymal se développerait, d'après Desmarres, assez souvent chez les malades opérés de la fistule lacrymale par la mise à demeure d'une canule (Dupuytren) ; la présence du corps étranger provoquerait la formation d'un polype, oblitérant et coiffant la canule. Nous

[1] Janin, *Mémoires et observations*, p. 299. Lyon, 1772.
[2] Neiss, *De fistula et polypo sacci lacrymalis*. Diss. Bonnæ. 1822.
[3] Grillo, *De polypis sacci lacrymalis et conjunctivæ oculi*. Diss. Halis, 1834.

ferons remarquer que le polype ainsi formé ressemble beaucoup trop à un bourgeon charnu pour mériter le nom de néoplasme ; c'est un granulome, et rien de plus.

Il faut réserver le nom de polype aux tumeurs de cette catégorie qui se développent spontanément dans la paroi du sac.

Desmarres[1] en a cité deux observations qui méritent d'être retenues.

Obs. — *Polypes du sac lacrymal.* — Une dame de 50 ans environ, Mme Pimer, femme d'un parfumeur de Paris, vint me consulter pour une tumeur lacrymale qui l'incommodait beaucoup depuis plus d'un an. J'essayai longtemps, sans succès, le cathétérisme de haut en bas et je me décidai à opérer. Le sac étant ouvert, je fus bien surpris de reconnaître qu'il ne s'affaissait pas à la pression, et je crus un moment qu'un caillot de sang remplissait la cavité du sac ; il n'en était rien cependant, c'était un polype muqueux, du volume d'une petite amande, très inégal à sa surface et pédiculé. Je l'enlevai d'un coup de ciseaux et je me proposais, le sac me paraissant libre désormais, de fermer la plaie, dans l'espérance d'une guérison rapide ; mais je me trompais et je dus détruire plus tard le sac par le feu, la dilatation, essayée d'abord, ayant échoué.

J'ai rencontré le même cas sur une autre femme à ma clinique ; après avoir extrait le polype, j'ai pratiqué la dilatation de Scarpa pendant trois mois, et la malade guérit.

De Græfe a également fait connaître deux cas : le premier, chez une jeune fille de 10 ans, se présenta avec les symptomes d'une dacryocystite ; le polype avait pris, dans le sac distendu, le volume d'une noisette ; le second cas concernait un homme de 24 ans, atteint d'une dacryocystite double et d'un rétrécissement dans la partie inférieure du canal ; il y avait dans le sac lacrymal un polype gros comme un pois.

Dans les deux cas on ne put faire sortir du sac, par pression, qu'une petite quantité de liquide purulent ; la palpation donnait la sensation d'une tumeur résistante, lipomateuse ; la guérison fut obtenue par l'extraction des polypes et la destruction du sac au fer rouge.

A ces faits il faut ajouter celui de Hertel[2] et les rares cas de polypes observés dans les canalicules lacrymaux. Desmarres a rapporté assez longuement un fait de ce genre, qu'il a observé chez une femme âgée, dont le conduit lacrymal gauche et le point lacrymal étaient distendus par une petite tumeur rougeâtre, grosse comme deux grains de millet, et aplatie sur elle-même. Cette tumeur ne put être enlevée qu'en incisant le con-

[1] Desmarres, *Maladies des yeux*, t. I, p. 339.
[2] Hertel. *Deutsche med. Wochens.*, 1899.

duit lacrymal, dont la muqueuse était couverte de granulations.

Nous devons encore citer les cas de Demours, Græfe, Paul, Parisotti [1].

Streminsky [2] a dernièrement rapporté un fait intéressant, qu'on peut ainsi résumer : Chez une femme de 38 ans, à la suite d'un larmoiement traité par un cathétérisme prolongé, il se produisit dans le sac une tumeur dure avec une fistule. Le pression faisait sortir, par la fistule et les points lacrymaux, une sécrétion muco-purulente. L'incision longitudinale de la paroi antérieure du sac fit apparaître dans la plaie une tumeur arrondie, vasculaire, demi-molle, du volume d'une noisette, fixée par un pédicule à la paroi antérieure du sac et ayant tous les signes extérieurs du polype. Le sac, que l'opérateur avait tout d'abord le projet d'extirper, fut curetté, et la guérison de la fistule fut obtenue.

L'examen histologique de la tumeur montra la structure d'un fibrome caverneux.

Les polypes de la muqueuse des voies lacrymales sont toujours précédés d'un catarrhe du sac, qui d'ailleurs en est la cause habituelle. Il est probable que les cathétérismes répétés, en irritant la paroi, en la déchirant, tiennent aussi dans l'étiologie une grande place ; mais il n'est évidemment pas nécessaire que la muqueuse soit traumatisée, le catarrhe peut suffire à entraîner une prolifération partielle de la couche papillaire de la muqueuse ; l'étiologie est en somme la même que celle des polypes de la muqueuse nasale.

La symptomatologie peut se résumer en quelques mots : la région du sac est dilatée, tendue ; la palpation y fait sentir une tumeur qui ne disparaît qu'incomplètement par la pression. Malgré la présence du polype, le cathétérisme est possible, la sonde s'engageant alors entre la paroi du sac et la tumeur, mais, en général, la sonde est arrêtée par le néoplasme.

Cette affection a été observée un peu plus fréquemment chez la femme que chez l'homme et à droite plus souvent qu'à gauche (Streminsky) ; elle est justiciable d'une intervention chirurgicale assez facile pour qu'il soit inutile d'y insister ici.

[1] Parisotti, *Recueil d'ophtalmol.*, 1898, p. 133.

[2] Streminsky, Un cas de polype du sac lacrymal. *Arch. de Græfe*, t. XLIX, p. 339.

Sarcome et carcinome.

La région du sac lacrymal est assez fréquemment le siège de kystes sébacés qui peuvent, en s'enflammant et en suppurant, donner lieu à la formation d'une néoplasie capable d'en imposer pour un néoplasme. La peau est déchiquetée sur une masse fongueuse, saignante, de mauvais

Fig. 148. — Kyste sébacé suppuré de la région lacrymale.

aspect. Il sera toujours facile, en pareil cas, de s'assurer que l'affection n'a rien à voir avec les voies lacrymales, en faisant dans le sac une injection exploratrice; la figure 148 se rapporte à un fait de ce genre observé par le professeur Badal à l'hôpital Saint-André.

De même, on reconnaîtra aisément les épithéliomas du grand angle de l'œil, qui se développent d'abord en surface et n'envahissent le sac que secondairement. Lorsque la tumeur maligne, par son développement régulier, gagne en profondeur et atteint le sac, on se trouve bien en présence d'un néoplasme des voies lacrymales, mais celui-ci est secondaire et ne doit pas être confondu avec les néoplasmes primitifs, dont on connaît quelques exemples.

Au point de vue du diagnostic, il convient encore de signaler l'aspect que peut prendre, dans certains cas, la simple ectasie du sac. La figure 1 de la planche VI est un exemple intéressant de ce genre d'affection. Le malade que représente cette figure, et dont l'observation a été publiée par M. le professeur Badal[1], était un cultivateur de 49 ans qui, dans l'espace de quatre ans, vit graduellement se développer une tumeur du volume d'un gros œuf de pigeon. Cette tumeur, constituée par la simple dilatation du sac, présentait un prolongement qui s'enfonçait en doigt de gant dans la profondeur de l'orbite.

Mais ces faits-là ne sont intéressants qu'au sujet du diagnostic, et nous ne les signalons que pour qu'on ne les confonde pas avec les vrais néoplasmes, bien rares, mais dont il faut ici parler.

Après les polypes, tumeurs bénignes des voies lacrymales, il convient, en effet, de signaler quelques cas de tumeurs malignes, sarcomes ou carcinomes, développés dans les parois des voies lacrymales ou aux dépens de la muqueuse.

De Vincentiis[2] a étudié la première observation de sarcome du sac lacrymal. Il s'agissait d'un malade qui, après un épiphora de longue durée, avait vu apparaître une tumeur du sac, prise d'abord pour une tumeur lacrymale et incisée ; l'incision montra qu'il s'agissait d'une tumeur solide ; celle-ci fut opérée, récidiva et donna lieu à une seconde intervention. La tumeur était formée de papilles revêtues d'un épithelium très épais et constituées par un tissu central conjonctif, contenant des vaisseaux. De Vincentiis, excluant l'hypothèse d'un épithélium, fit de cette tumeur un fibrome papillaire.

Sgrosso[3] a rapporté l'histoire d'une femme de 25 ans, qui présenta, dans la région du sac, une tumeur prise d'abord pour une dacryocystite et incisée. La tumeur continua à s'accroître, s'étendant aux parties voisines et à toute la moitié de la face, si bien que la malade succomba. L'examen microscopique démontra qu'il s'agissait d'un sarcome à cellules polymorphes.

[1] Badal, *Bulletin de la clinique ophtalmologique de Bordeaux*, octobre 1901.
[2] De Vincentiis, *Il Movimento medico-chirurgico*, anno VIII, n° 27-28, 1876.
[3] Sgrosso, *Il Progresso medico* anno I, IV, 16, 1887, p. 673.

Moauro[1] a décrit un cas de sarcome bilatéral des sacs lacrymaux ; les deux tumeurs avaient le volume d'une noisette ; elles se composaient de tissu muqueux et sarcomateux avec un énorme développement des vaisseaux, dont les parois étaient très épaissies et présentaient la dégénérescence hyaline, si bien que la tumeur, qui était un angio-myxo-sarcome, rappelait les cylindromes.

Enfin Silvestri[2] a fait connaître longuement l'observation d'un sarcome du sac lacrymal qu'on peut ainsi résumer : il s'agissait d'un homme de 63 ans, présentant dans la région du sac une tumeur ayant l'aspect d'une dacryocystite; mais le toucher fit voir une absence absolue de fluctuation, une dureté élastique uniforme dans toute la masse et une forte adhérence du néoplasme à la paroi orbitaire. La tumeur fut opérée plusieurs fois et récidiva en envahissant les régions sous-maxillaires et parotidiennes. L'examen histologique montra que le tissu du néoplasme était composé de cellules incluses dans un délicat réseau conjonctif ; ces cellules, en général volumineuses, étaient irrégulières dans leur forme, souvent polyédriques; dans l'une des tumeurs enlevées on reconnut la section d'un canalicule lacrymal.

A ces quelques cas de sarcome il convient d'ajouter le carcinome du sac lacrymal, étudié en 1896 par Piccoli[3]. Il s'agissait d'une malade de 56 ans, chez laquelle, sans épiphora antérieure, survint une tumeur diminuant d'abord de volume quand on comprimait les points lacrymaux par lesquels il sortait du pus ; puis la tumeur augmenta beaucoup et devint irréductible. La malade refusa d'abord l'opération, qui ne put être faite que 3 mois plus tard, alors que la tumeur, grosse comme une pomme de terre, était ulcérée. La néoplasie se reproduisit rapidement, et la mort eut lieu quelques mois après. La tumeur, examinée après l'extirpation, présentait à son centre une cavité qui était celle du sac lacrymal. L'étude histologique démontra qu'il s'agissait d'un carcinome provenant du revêtement épithélial de la muqueuse du sac. Au fait de Piccoli on peut

[1] Moauro, *Rivista veneta di scienze mediche*, anno IV, fasc. 2, 1888, p. 180.

[2] Silvestri, *Annali di ottalmologia*, 1897, p. 452.

[3] Piccoli, Carcinome du sac lacrymal. *Lav. dell. clin. oculist. della Universita di Napoli*, vol. IV, f. III, mars 1896.

ajouter celui de Seggel[1], qui a fait l'examen histologique d'un épithélioma papillaire du sac. Il existe encore quelques observations de tumeurs développées dans les dépendances du sac lacrymal; ce sont celles de Besson[2] et Deval[3]; mais ces tumeurs, insuffisamment étudiées, n'appartiennent pas en réalité aux voies lacrymales. Il en est de même du cas que Cirincione[4] a publié sous le titre : Cysto-adénome sous-cutané adjacent au sac lacrymal.

1 Seggel, *Jahresbericht über die Leistungen und Fortschritte in Gebiete der Ophthalmologie*, 1885, p. 612.

2 Besson, *Revue médicale*. Paris, 1832.

3 Deval, *Gazette médicale de Paris*, 1845.

4 Cirincione, *Progresso medico*, anno IV, 1890.

LIVRE IX

TUMEURS DES PAUPIÈRES

Les paupières sont constituées par des tissus très différents. On y trouve, entre la muqueuse conjonctivale et la peau, des éléments musculaires, conjonctifs et de nombreuses glandes contenues dans leur épaisseur ; en outre, la caroncule et le pli semi-lunaire lui sont unis tout à la fois par l'embryologie, la physiologie et la pathologie.

Nous chercherons à diviser méthodiquement les néoplasmes qui s'y développent en étudiant successivement : 1° ceux qui se forment aux dépens des éléments anatomiques nés du feuillet moyen ; 2° ceux qui naissent dans la peau, dans la conjonctive palpébrale et dans les nombreux éléments glandulaires qui en dépendent ; 3° les néoplasmes de la caroncule et du pli semi-lunaire.

Ce n'est pas tout : dans les paupières apparaissent fréquemment des néoplasies d'origine infectieuse, qui sont souvent confondues avec les néoplasmes. Nous les étudierons en donnant à chacune d'elles l'importance inégale qu'elles méritent ; ce sont les affections tuberculeuses, les gommes syphilitiques et le chalazion, qui feront l'objet du chapitre IV de ce livre IX. Le chapitre V sera consacré au diagnostic des tumeurs des paupières.

CHAPITRE PREMIER

TUMEURS DÉVELOPPÉES AUX DÉPENS DES ÉLÉMENTS NÉS DU FEUILLET MOYEN

(KYSTES, ANGIOMES, ÉLÉPHANTIASIS, NÉVROME PLEXIFORME, SARCOME)

§ 1. — Kystes.

Parmi les kystes des paupières, nous distinguerons, en premier lieu les kystes séreux simples et les kystes à entozoaires (kystes hydatiques et cysticerques), en second lieu les kystes transparents des paupières.

Nous décrirons le premier groupe avec les tumeurs développées aux dépens du feuillet moyen ; les kystes transparents viendront avec les tumeurs développées aux dépens du tissu épithélial.

Les kystes séreux, formés dans le feuillet moyen, sans participation d'un élément glandulaire, sont une telle rareté qu'on pourrait dire qu'il n'en existe pas d'exemple certain. Tout au plus peut-on considérer comme se rapprochant de cette catégorie de tumeurs le cas suivant de Dujardin[1]. Cet auteur a observé un enfant présentant une tuméfaction considérable, bilobée, située au niveau de la paupière supérieure droite ; une ponction donna issue à un liquide séreux qui reparut avec une grande rapidité ; il est probable qu'il s'agissait là d'un épanchement de sérosité, consécutif à un traumatisme récemment subi par le malade.

Les kystes à entozoaires ont été rarement observés dans les paupières. Nous ne connaissons que les cas de Sichel père[2], Canton[3], Streatfield[4],

[1] Dujardin. Formation kystique bilobée de la paupière. *Journal des sciences médicales de Lille*, p. 544, 17 sepembre 1886.

[2] Sichel (père), *Revue chirurgicale de Malgaigne*, 1847, p. 221.

[3] Canton, *Annales d'ocul.*, t. XXXVI, p. 276.

[4] Streatfield, *Opht. Hosp. Rep.*, t. VI, 3e partie.

Hirschberg[1], Sichel fils[2] et de Wecker[3]. Ce sont pour la plupart des cas de cysticerque, et dans presque tous la nature de la tumeur n'a été reconnue que pendant l'intervention. Il faudra penser aux cysticerques toutes les fois qu'on se trouvera en face d'une petite tumeur enkystée, du volume d'une fève, dure, rénitente, élastique, à surface très égale, sans fluctuation, très mobile, sans adhérence à la peau ni aux parties profondes ; ce défaut d'adhérence aux parties voisines, et cette mobilité de la tumeur disparaissent d'ailleurs lorsque surviennent les accidents inflammatoires, communs dans l'évolution des cysticerques. Nous ne parlerons pas ici des caractères histologiques de la poche ni de son contenu : il n'y a rien qui diffère de ce que nous avons dit du cysticerque de l'orbite (V. p. 182).

§ 2. — **Angiomes.**

Il existe dans les paupières toutes les variétés d'angiomes, et faire leur histoire serait ici répéter tout ce qui a été écrit par les anatomo-pathologistes. Ces angiomes ne sont pas des néoplasmes à proprement parler ; ils sont, comme partout, caractérisés par une malformation locale du système vasculaire, susceptible de s'accroître jusqu'à donner naissance à des dilatations artérielles et à produire ainsi l'anévrisme cirsoïde. En principe, l'affection est caractérisée par la dilatation et la multiplication des capillaires.

Cette affection, à la paupière comme ailleurs, est essentiellement congénitale et on l'observe, le plus souvent, chez les enfants en bas âge. Le sexe féminin constitue une cause prédisposante appréciable.

Ce qu'il y a de plus certain dans la pathogénie nous a été appris par Virchow, qui a depuis longtemps noté la prédilection des angiomes pour les régions des fentes branchiales et des fontanelles ; ces fentes s'oblitèrent quelquefois irrégulièrement, parce que la poussée vaso-formative s'altère congénitalement, et cela sous les influences les plus diverses :

[1] Hirschberg, *Berlin. klin. Woch.*, 1870, p. 542.
[2] Sichel (fils), *Gazette des hôpitaux*, 16 octobre 1874.
[3] De Wecker, *Traité complet d'ophtalmologie*, t. I, p. 108.

maladies fœtales, traumatismes intra-utérins, troubles circulatoires maternels. Ainsi compris l'angiome devient une véritable malformation de l'appareil circulatoire vasculaire, consécutive à l'action d'un agent irritant quelconque sur les bourgeons très vasculaires qui doivent former la paupière.

Une hypothèse intéressante consiste à présenter l'angiome que nous étudions comme une conséquence de l'atavisme. Chez quelques animaux, en effet, on trouve à la terminaison de l'ophtalmique un réseau vascu-



Fig. 149. — Angiome veineux de la paupière chez une femme de 55 ans.

laire extrêmement fin et dense, naissant brusquement de l'extrémité de l'artère. Les angiomes palpébraux et orbitaires pourraient être considérés comme le vestige de ces réseaux.

Quoi qu'il en soit, on trouve au niveau des paupières toutes les variétés de tumeurs érectiles : angiome simple, angiome caverneux, angiome veineux (fig. 149), anévrisme artériel cirsoïde (fig. 150), avec les particularités anatomo-pathologiques que nous ne croyons pas avoir à décrire ici.

Le siège de prédilection des angiomes est la paupière supérieure (fig. 2, Pl. VII) : les angiomes orbitaires ne sont souvent que la propagation d'un angiome palpébral; quand le nævus siège sur la muqueuse conjonctivale, il se trouve surtout au niveau de la caroncule.

FIG. 1. — Angiome de l'angle externe de la paupière. Hôpital Saint-André.

FIG. 2. — Sarcome de la paupière inférieure.

FIG. 2.

G. STEINHEIL, Éditeur

[illegible] PLANCHE MOYEN

[illegible] troubles circulatoires ma-

[illegible] de

[illegible] à l'action d'un agent irritant

[illegible] vasculaires qui doivent former la pau-

[illegible] consiste à présenter l'angiome que nous

[illegible] de l'atavisme. Chez quelques animaux,

[illegible] de l'ophtalmique un réseau vascu-

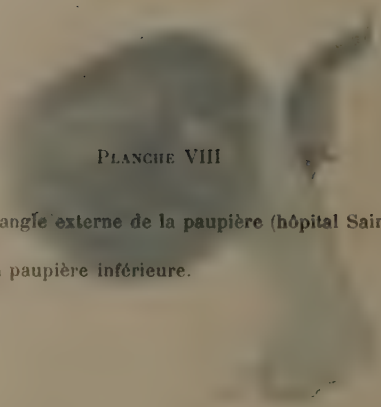

PLANCHE VIII

FIG. 1. — Angiome de l'angle externe de la paupière (hôpital Saint-André).

FIG. 2. — Sarcome de la paupière inférieure.

FIG. 2(fig. — Angiome veineux de la paupière chez une femme de 55 ans.

[illegible] de l'extrémité

de l'artère. Les angiomes palpébraux et orbitaires pourraient être considérés comme le [illegible] de ces réseaux.

Quoiqu'il en soit on trouve au niveau des paupières toutes les variétés

[illegible] cavernieux, [illegible] veineux (fig. 149), au système artériel cirsoïde (fig. 150), avec les particularités anatomo-pathologiques que nous ne croyons pas avoir à décrire ici.

Le siège de prédilection des angiomes est la paupière supérieure (fig. 2, Pl. VII) ; les angiomes orbitaires ne sont souvent que la propagation d'un angiome palpébral; quand le nævus siège sur la muqueuse conjonctivale, il se trouve surtout au niveau de la caroncule.

FIG. 1.

FIG. 2.

G. STEINHEIL, Éditeur

On a signalé dans les paupières, comme dans l'orbite, des observations de lymphangiome ; Meyerhoff[1] notamment a fait connaître le cas d'un enfant de 8 ans, atteint depuis trois mois, après une chute, d'un lymphangiome caverneux intéressant la région du sac lacrymal, la conjonctive bulbaire et palpébrale et le feuillet interne sous-orbiculaire des deux paupières ;

FIG. 150. — Varices artérielles de la paupière ; début d'anévrysme cirsoïde.

et de ce fait nous pouvons rapprocher l'observation d'hémato-lymphangiome de la conjonctive palpébrale, rapportée par Baudry et Carrière[2] (de Lille) ; ainsi que le fait de Michel[3] se rapportant à une sorte de lymphangiome circonscrit ayant pour siège la crête du bord libre.

[1] MEYERHOFF, Lymphangiome caverneux de la conjonctive et des paupières. *Klinische Monatsbl. f. Augenheilk.*, avril 1902, p. 300.

[2] BAUDRY et CARRIÈRE, *Revue générale d'ophtalmologie*, janvier 1901.

[3] MICHEL, *Handbuch Græfe-Sæmisch*, 1re édition, p. 422.

Symptomatologie. — Les symptômes de cette affection ne nous

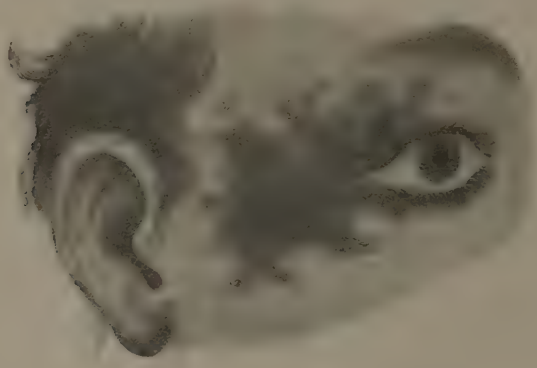

Fig. 151. — Angiome congénital plan, sans saillie de l'angle externe de la paupière, chez un enfant.

arrêteront pas longuement : ils n'offrent rien qui diffère notablement de

Fig. 152. — Angiome congénital tubéreux, sessile, de la paupière supérieure gauche.

ce qu'on trouve dans les autres parties du corps; on observe le nævus plan, sans saillie (fig. 151), ou le nævus tubéreux, le plus souvent ses-

sile (fig. 152), à surface lisse, ou mamelonnée comme une fraise, une framboise ; la couleur change sous l'influence des cris, des efforts. Cette tumeur est quelquefois pédiculée. Frugiuele [1] a rapporté l'observation d'un angiome plexiforme du volume d'une petite noix, suspendu, par un pédicule assez long, à la paupière supérieure.

Quelques angiomes possèdent à un haut degré l'érectilité ; leur érection est active ou passive, selon qu'elle succède aux cris, à la déclivité,

Fig. 153. — Angiome diffus de la paupière (Maitland-Ramsay).

ou qu'elle résulte d'un attouchement ou d'une excitation psychique, et l'on comprend qu'aux paupières ces signes s'accusent avec une netteté particulière.

Signalons enfin les caractères de l'angiome sous-cutané, qui se présente aux paupières sous la forme d'une masse molle, spongieuse, diffuse (fig. 153), incomplètement réductible, d'un volume variable ; on a cité des cas d'angiome lipomateux (Velhagen[2]) ; la peau qui recouvre la tumeur peut être absolument normale et glisser à sa surface ; le volume du néoplasme peut être assez grand pour gêner l'ouverture de la fente

1 Frugiuele, Angio-sarcome plexiforme kystique de la paupière. *Giornale del Assoc. napolitana di medici*, 1899.

2 Velhagen, Un cas d'angiome lipomateux près de l'œil. *Klin. Monatsblätter f. Augen.*, juillet 1899.

palpébrale et par conséquent troubler la vision; l'angiome peut même, par son poids, entraver le mouvement des yeux et provoquer de la diplopie.

En ce qui concerne la *marche* de l'angiome palpébral, il faut noter, dans les cas heureux, une certaine tendance à la régression, qui fait qu'on ne doit pas opérer le nævus simple chez les tout jeunes enfants; mais il faut indiquer également que, dans bon nombre de cas, l'angiome prend une extension rapide, toute la paupière est envahie, et la tumeur peut s'étendre assez vite à la région frontale et temporale; la propagation a lieu souvent aussi dans l'orbite, entre le muscle releveur et la capsule de Tenon; on a alors un angiome orbitaire, et nous renvoyons à la longue description que nous en avons faite ailleurs (p. 196 et suivantes).

La marche envahissante de l'angiome, et quelquefois sa transformation en tumeur maligne, donnent à son *pronostic* un certain degré de gravité; mais cette gravité est loin d'être constante, car, à côté de ces cas malheureux, il faut citer ceux qui se terminent par la guérison spontanée; le processus consiste alors dans la dégénérescence fibreuse, qui peut survenir spontanément, ou sous l'influence de poussées inflammatoires diverses.

Traitement. — L'électrolyse est le procédé de choix dans le traitement des angiomes palpébraux; tous les autres procédés : vaccination, cautérisation par les caustiques chimiques ou par le fer rouge, excision, ligature des vaisseaux afférents, ont l'inconvénient de produire des cicatrices, ou sont inapplicables. Les injections interstitielles de perchlorure de fer, outre qu'elles sont très douloureuses, ont le tort d'exposer à des eschares, à la suppuration consécutive et à l'embolie.

La méthode sclérogène de Lannelongue est rationnelle (Deubel[2]), mais au niveau des paupières il y a lieu de craindre les eschares et les cicatrices consécutives. C'est donc à l'électrolyse qu'il faudra recourir pour les angiomes palpébraux, comme pour les angiomes orbitaires.

L'électrolyse peut être employée selon trois procédés différents et

[1] Thulliez, *Contribution à l'étude des tumeurs érectiles des paupières*. Th. Lille, 1899.
[2] Deubel, *Bulletin médical*, 1892.

d'inégale valeur : on peut faire de l'électrolyse négative, de l'électrolyse positive et de l'électrolyse bipolaire. La première méthode est mauvaise, la seconde assez bonne, la troisième excellente. C'est donc à l'électrolyse bipolaire qu'il convient d'avoir recours.

Pour la mettre en pratique, après avoir flambé les aiguilles et fait l'antisepsie du champ opératoire, on enfonce, à la base de la tumeur, l'une et l'autre aiguille dans des parties diamétralement opposées. Il faut éviter que les aiguilles se touchent au milieu des tissus, afin qu'il n'y ait pas déperdition de courant. On fait alors marcher le rhéostat de l'appareil électrique, lentement, jusqu'à 15 ou 20 milliampères, et pendant le passage du courant on peut constater que les aiguilles adhèrent aux tissus ambiants, surtout l'aiguille positive, l'aiguille négative restant assez mobile. En même temps, l'angiome augmente de consistance, ainsi qu'on peut s'en rendre compte par le toucher.

Au bout de 2 ou 3 minutes on ramène l'aiguille du galvanomètre à 0, puis on renverse le courant et on élève de nouveau l'intensité jusqu'à 20 milliampères ; on constate alors que l'aiguille positive, qui adhérait fortement, devenue négative, se détache avec facilité ; aussitôt ce résultat obtenu, on enlève les deux aiguilles, et la petite opération est terminée. on peut en faire deux ou trois consécutives, et il suffit de les répéter pendant quelques semaines, deux ou trois fois, pour obtenir un résultat complet. Avec le concours du docteur Debédat, de l'hôpital des Enfants, nous avons guéri ainsi, en deux séances, de gros angiomes palpébraux sans cicatrice, sans inconvénient d'aucune espèce. Nous rapportons ici l'une de nos observations :

Obs. (personnelle). — *Tumeur érectile de la paupière. Guérison par l'électrolyse.* — Alice A..., âgée de 5 mois, originaire de Montmoreau, a été portée à la consultation ophtalmologique de l'hôpital des Enfants, le 23 février 1901. Sa mère nous dit que, huit jours après la naissance de l'enfant, elle a remarqué sur le tiers interne de la paupière inférieure gauche une tache noire, de la grosseur d'une tête d'épingle. Cette tache augmente de volume à mesure que l'enfant avance en âge, et elle a constaté qu'elle devient plus rouge lorsque l'enfant pleure.

La recherche des antécédents nous apprend que le père a deux nævus, un dans la région dorsale, un dans la région temporale droite ; en outre, il aurait eu, à l'âge de 10 ans, des épistaxis abondantes et fréquentes. Une tante maternelle est atteinte d'hémorrhoïdes volumineuses, entraînant des hémorragies abondantes, la forçant parfois à

cesser tout travail. Enfin, un frère de la malade, âgé de 15 ans, présente un nævus à la région dorsale.

A l'examen de la malade, on constate, en effet, au tiers interne de la paupière inférieure gauche, une tumeur ayant à peu près le volume d'un haricot (fig. 154), de couleur rouge cerise, de consistance mollasse, mais ne diminuant pas à la pression. La tumeur devient plus rouge quand l'enfant crie, mais n'augmente pas de volume. A la palpation, on ne perçoit aucun battement. Sur la face externe de la cuisse gauche, on voit aussi une petite tache lie de vin, de la grosseur d'une lentille. On ne trouve aucune autre anomalie.

Le 26 *février* 1901, il est fait, par le docteur Debédat, une séance d'électrolyse. *Le*

Fig. 154. — Angiome congénital de la paupière guéri en deux séances par l'électrolyse.

21 *avril*, il en est fait une deuxième. *Le* 23 *mai* suivant, la tumeur a disparu. C'est à peine si l'on aperçoit trois petits points violacés, de la grosseur d'une tête d'épingle.

Il est fait une troisième séance d'électrolyse.

Le 24 *décembre* 1901, on peut considérer l'enfant comme guéri.

La tumeur a disparu sans laisser de traces, et nous sommes vraiment surpris en constatant que la peau a repris, au niveau de la tumeur, son aspect habituel, sans aucune apparence de cicatrice.

Cette observation est une preuve, entre plusieurs que nous pourrions donner, de la valeur incomparable de cette méthode, qui d'ailleurs depuis les travaux d'un grand nombre d'électro-thérapeutes, parmi lesquels il faut citer au premier rang le professeur Bergonié[1], de Bordeaux, a pris la première place dans la thérapeutique des angiomes en général.

§ 3. — Éléphantiasis des paupières.

L'éléphantiasis des paupières est rare ; c'est à peine si, en tenant

[1] Bergonié, De la méthode bipolaire dans l'électrolyse des angiomes. *Association française pour l'avancement des sciences.* Pau, 1892.

compte de toutes les observations certaines, on arrive à en réunir une vingtaine de cas, et encore faut-il remarquer que la ligne de démarcation entre cette affection et le lymphangiome et le lymphangio-sarcome est loin d'être très nette.

Symptomatologie. — Les caractères anatomo-pathologiques de l'éléphantiasis sont, d'ailleurs, assez particuliers pour qu'on puisse se demander si cette affection est bien un néoplasme au véritable sens du mot. Virchow[1] la définit : une fibromatose diffuse, ayant un caractère inflammatoire chronique ; l'inflammation est un phénomène qu'on ne rencontre dans les tumeurs qu'à titre de complication ; et cette définition même montre que l'éléphantiasis est un néoplasme très particulier. Il mérite cependant ce nom, car il faut faire de la prolifération conjonctive diffuse le phénomène capital, et des accidents inflammatoires un fait accessoire, qui d'ailleurs joue un grand rôle dans beaucoup de cas, surtout dans l'éléphantiasis acquise.

Il existe, en effet, aux paupières comme ailleurs, deux variétés de cette affection, l'éléphantiasis congénitale, l'éléphantiasis acquise.

1° *Éléphantiasis congénitale.*

Cette forme est la plus fréquente : l'affection existe quelquefois à la naissance, et un certain nombre de cas, qui apparaissent longtemps après sous l'influence d'inflammations répétées, se développent sur un terrain bien préparé pour une pareille évolution. C'est l'opinion de van Duyse[2] et de Ziegler[3]. « Il est tout à fait probable, dit ce dernier auteur, bien qu'un développement notable ne se dessine qu'après un certain nombre d'années, que son origine dépend d'états congénitaux acquis pendant le développement intra-utérin, ou d'états pathologiques héréditaires. L'hyperplasie des tissus a-t-elle acquis avec le temps un certain volume, il peut survenir des

[1] Virchow, *Die Krankhaften Geschwülste*, Bd. I, 1863.

[2] Van Duyse, Eléphantiasis de la paupière supérieure. *Annales d'oculistique*, nov.-déc. 1889.

[3] Ziegler, *Handbuch der allgem. und spec. pathol. Anat.*, 1885, t.

inflammations érysipéloïdes, démontrant que le tissu modifié s'enflamme avec facilité. »

Le degré d'hyperplasie plus ou moins accusé est habituellement minime au moment de la naissance ; son véritable développement n'apparaît que plus tard.

Il en était ainsi dans le cas de Pauli [1] : à la naissance, il n'existait qu'un petit nodule, à l'angle externe de la paupière supérieure gauche ; après 9 mois, la tumeur acquit le volume d'un œuf d'oie ; à l'âge de 11 ans, la moitié de la face était couverte, la tumeur allait du tragus à l'angle de la bouche.

Il en fut de même pour le sujet de Walsberg [2] né avec une hypertrophie de la paupière supérieure. Les inflammations se succédèrent, laissant chaque fois après elles une augmentation de volume. Dans l'observation de de Græfe [3] l'augmentation de volume fut observée peu après la naissance et devint excessive après la puberté. La dégénérescence de la peau s'étendait du côté externe jusqu'à la naissance des cheveux, sur la tempe.

Beck [4] a également observé, chez un jeune homme de 20 ans, un cas d'éléphantiasis d'origine évidemment congénitale, puisqu'il existait au moment de la naissance une hypertrophie de la paupière supérieure. La tumeur s'accrut lentement jusqu'à l'âge de 12 ans, et à ce moment elle s'enflamma et acquit un volume énorme, puisqu'elle pendait sur la joue, dépassant de 2 centimètres et demi la paupière inférieure. En haut, la tuméfaction se perdait dans le cuir chevelu. La consistance était spongieuse, élastique, la surface entièrement lisse, la coloration de la peau normale.

Dans un cas étudié par Wolf Sachs [5], il s'agissait d'une tumeur congénitale qui s'était lentement développée depuis la jeunesse. La tumeur

[1] Pauli, *Beobacht. und Bemerklin. Gebiete der Ophl.* Landau, 1838, et in de Wecker, *Traité d'ophl.*, t. I, p. 88.

[2] Walsberg, Die Elephantiasis des Oberlides. *Klin. Monat. f. Augenheilk.*, 1879, p. 439.

[3] Græfe, *Klinische Monatbl. f. Augenheilk.*, 1863, p. 21.

[4] Th. Beck, *Ueber Elephantiasis des oberen Lides.* Inaugural Dissertation, Bâle, 1878.

[5] Wolf Sachs, *Beiträge zur pathol. Anat. und zur alleg. Path. von Ziegler*, Bd. V, 1889, p. 110

avait une consistance relativement molle et présentait une sorte de fluctuation. En outre, dans la région temporale gauche, il y avait un gonflement aplati et circonscrit qui provenait d'une tumeur dure et douloureuse, mobile sur les parties profondes. L'examen de la tumeur montra un amas de fibres musculaires avec un abondant tissu conjonctif, en partie lâche, en partie solide, et qui enfermait des cavités de formes diverses, séparées par des cloisons conjonctives tantôt épaisses, tantôt minces.

Labbé [1] présenta en 1882 à la *Société de chirurgie de Paris* une jeune fille de 20 ans, atteinte d'éléphantiasis de la face. La tumeur avait débuté dans l'enfance, à 13 mois, et s'était accrue jusqu'à l'âge de 5 ans ; elle fut opérée, mais une récidive ne tarda pas à survenir.

Nous avons également observé un cas d'éléphantiasis dont le début remonte au très jeune âge, et qui doit pour cela rentrer dans les cas congénitaux.

Obs. (personnelle). — *Eléphantiasis congénitale de la paupière supérieure.* — Marie R..., âgée de 15 ans, se présente à la policlinique de la rue Franklin, le 19 mai 1891, avec la paupière supérieure gauche tellement hypertrophiée que l'acte de la vision ne peut plus s'accomplir. Voici quelle est l'histoire de cette jeune fille : dès l'âge de 2 ans, sa paupière présentait déjà un épaississement notable, si bien que ses petites compagnes l'avaient surnommée « gros œil ». L'hypertrophie s'accrut très lentement, jamais il ne survint la moindre douleur, et la malade éprouvait seulement une gêne de plus en plus forte, en rapport avec l'augmentation de volume de la tumeur.

Il y a cinq ans environ, l'œil gauche fut atteint d'une violente inflammation, qui paraît avoir été une conjonctivite catarrhale aiguë, accompagnée d'un écoulement de sérosité très intense. Il semblerait qu'après cette inflammation, l'accroissement de volume de la paupière tuméfiée ait subi une poussée très marquée, dont le résultat fut d'amener Marie R... à venir en consultation à l'hôpital des Enfants.

Admise alors dans le service de M. le professeur Piéchaud, elle y fut opérée vers le milieu de l'année 1888.

A la suite de cette opération, il persiste un ptosis assez considérable pour que, malgré la diminution du volume total de la paupière, la région ciliaire demeure aussi abaissée qu'avant l'intervention.

Peu de temps après, on vit l'hypertrophie reparaître et deux ans plus tard, en juin 1890, la jeune malade revint à l'hôpital des Enfants. Voici quel était alors l'état de son œil gauche (fig. 157) :

La paupière supérieure, au lieu de présenter un sillon profond, immédiatement au-

[1] Labbé, *Bulletins et mémoires de la Société de chirurgie*, fév. 1882.

dessous de l'arcade sourcilière, formait au contraire une proéminence convexe, recouverte d'une peau luisante et très tendue. Les commissures palpébrales occupaient une situation normale.

La conjonctive palpébrale, d'une coloration rouge intense, était, paraît-il, restée enflammée depuis l'opération antérieure.

Actuellement, on constate un écoulement assez abondant d'une sérosité limpide, sans purulence. Le fond de l'œil est toujours normal.

M. le professeur Piéchaud fit alors, à un demi-centimètre environ au-dessous du

Fig. 157. — Eléphantiasis congénitale de la paupière supérieure gauche.

sourcil, une incision parallèle à l'arcade, et, sectionnant les parties profondes jusqu'à la conjonctive, il extirpa la plus grande quantité possible des masses hypertrophiées.

Après avoir réuni les lèvres de la plaie par quelques points de suture, il fit appliquer un pansement humide à l'iodoforme. Ce pansement fut renouvelé pendant quelques jours et la réunion s'obtint rapidement par première intention.

La paupière a repris, à peu près, son volume normal, mais il persiste un ptosis post-opératoire, de beaucoup supérieur à celui que l'on constatait avant cette seconde intervention.

Aujourd'hui, 19 mai, nous constatons que la paupière a acquis un volume plus considérable que celui qu'elle avait en 1890. Le ptosis est de plus en plus marqué. Il y a un ectropion léger. Le bord ciliaire de la paupière supérieure gauche forme, vers le centre de la cornée, comme une sorte de pont convexe, s'étendant de la commissure externe à la commissure interne. Le sourcil est fortement abaissé, et en certains points,

surtout au niveau de la queue, les poils sont si espacés qu'on pourrait croire au premier abord qu'ils ont à peu près disparu.

Il semble qu'une tumeur oblongue, dans le sens de l'angle externe, occupe la paupière. La peau, plus rouge qu'à l'état normal, est marbrée de vaisseaux violacés.

On remarque, au niveau des interventions antérieures, une ligne cicatricielle qui forme en cet endroit un sillon assez profond. La tumeur a le volume d'une grosse noix, et la jeune fille ne peut se servir de son œil qu'en rejetant fortement la tête en arrière.

La conjonctive palpébrale est un peu rouge ; la conjonctive oculaire intacte. Pas de lésions des membranes externes du globe.

Fond d'œil normal.

Le 21 mai, je pratiquai l'opération suivante :

Après chloroformisation de la malade, une incision elliptique, semi-lunaire, est pratiquée sur la face antérieure de la paupière, de façon à comprendre un lambeau cutané d'une largeur de 1 centimètre et demi à la partie moyenne. Après la résection du tégument, le tissu cellulaire hypertrophié de la région est enlevé, de façon à diminuer le volume de la paupière, suffisamment pour lui donner à peu près son épaisseur ordinaire.

Le tissu extirpé se compose de paquets cellulaires, denses, quelques-uns même très durs, résultant sans doute de l'opération autrefois pratiquée.

Après avoir ainsi diminué le volume de l'organe, en réséquant la peau et le tissu de l'éléphantiasis, je m'attache à remonter la paupière, de façon à relever le globe de l'œil et à permettre la vision.

Pour cela je pratique la suture connue sous le nom de suture de Dransart, qui consiste à suspendre le voile palpébral au muscle du front.

Le succès a répondu à l'attente de l'opération et, peu de jours après, la malade pouvait se servir de son œil gauche ainsi mis à découvert.

La résection du tissu pathologique avait été incomplètement faite dans le tiers externe de la paupière, et je me proposais d'y remédier par une intervention nouvelle, qui d'ailleurs paraissait très facile, lorsque la malade fut subitement rappelée dans son pays, loin de Bordeaux.

C'est dans la variété congénitale de l'éléphantiasis qu'on voit quelquefois les vaisseaux sanguins, et en particulier les veines, prendre un développement énorme ; l'accroissement, dit Virchow, porte aussi bien sur la longueur que sur le diamètre. Les vaisseaux sanguins dilatés forment un réseau serré, variqueux, présentant des dilatations en forme de chapelet et transformant la tumeur tout entière en une sorte de tissu caverneux (éléphantiasis télangiectasique).

Quelquefois ce ne sont pas les vaisseaux sanguins, mais les lymphatiques qui sont ainsi intéressés ; on a alors les altérations bien observées au niveau de la langue atteinte de macroglossie.

C'est enfin dans la variété congénitale qu'on trouve les productions kystiques signalées dans bon nombre d'observations.

Ce sont des cavités closes, remplies d'un liquide clair, le plus souvent coagulable, qui ressemblent à des cavités lymphatiques fermées (Virchow).

2° *Éléphantiasis acquise.*

L'éléphantiasis acquise débute, le plus souvent, par des prodromes inflammatoires présentant de grands points de ressemblance avec l'érysipèle. Il se produit une légère rougeur des téguments avec un œdème des parties molles ; les vaisseaux lymphatiques apparaissent souvent sous la forme de traînées rouges, chaudes, sensibles au toucher, et les ganglions du territoire envahi présentent une tuméfaction considérable.

L'incision des téguments donne lieu, à cette période, à l'écoulement d'un liquide jaunâtre, coagulable à l'air, analogue à la lymphe ; il se développe en somme une sorte d'érysipèle gélatineux, qui peut disparaître sans laisser de traces, mais, s'il récidive, il aboutit à l'état éléphantiasique : la fièvre et les phénomènes inflammatoires disparaissent, mais la région reste augmentée de volume ; la *fibromatose diffuse* est constituée. Cette fibromatose peut se limiter à la couche la plus externe de la peau ; d'autres fois elle gagne de très bonne heure la profondeur et intéresse, non seulement le derme, mais les tissus adipeux et les aponévroses, le tissu conjonctif intermusculaire, l'atmosphère cellulaire des vaisseaux et des nerfs, jusqu'au périoste inclusivement.

Cette variété d'éléphantiasis a été étudiée un certain nombre de fois à la paupière, et nous allons en résumer ici rapidement les principales observations.

L'un des cas les plus nets a été rapporté par Fage[1] ; il s'agissait d'une femme de 22 ans, chez laquelle, à l'âge de 12 ans, et à la première menstruation, avait apparu un gonflement érysipélateux du visage. Les poussées inflammatoires se multiplièrent, et les paupières, à chaque poussée,

[1] Fage, Un cas d'éléphantiasis des paupières. *Annales d'ocul.*, t. CVII, p. 276.

augmentèrent de volume. De 12 à 18 ans, les accidents inflammatoires se répétèrent presque tous les mois, au moment de la menstruation; à partir de 18 ans, ils furent moins réguliers et moins fréquents, mais le gonflement continue à augmenter. A 19 ans, il y eut une grossesse pendant laquelle les paupières diminuèrent de volume pour augmenter de nouveau après la délivrance. L'affection, traitée par le thermocautère, guérit.

Liebrecht et Behrend[1] rapportent l'observation d'un malade de la clinique de Schœler; chez ce malade les poussées érysipélateuses ont joué un rôle capital; six ou sept fois, dans le courant des 4 ou 5 dernières années, il a été atteint d'un érysipèle des paupières supérieures, et celles-ci devinrent le siège d'une volumineuse tumeur éléphantiasique.

Capital également a été le rôle de l'érysipèle dans le cas de Konigshofer[2] où l'éléphantiasis a été consécutive à des atteintes de cette affection répétées chaque année sur la moitié gauche de la face ; dans ce cas, il s'était même produit, outre la lymphangiectasie de l'éléphantiasis, un véritable lymphangiome caverneux formant de petites tumeurs.

C'est encore sous l'influence de poussées érysipélateuses que s'est développée l'éléphantiasis dans les cas étudiés par Cirincione[3]. Cet auteur pense que le terrain scrofuleux ou lymphatique prédispose à cette affection et que les germes de l'érysipèle en sont la cause directe, par les poussées inflammatoires répétées qu'ils provoquent. Il croit, avec le professeur Manfredi, que ces germes dans l'intervalle des poussées érysipélateuses restent, dans les tissus, endormis, incomplètement détruits, et y attendent une reviviscence ultérieure.

Tout récemment enfin, à la *Société biologique de Hambourg*, le docteur Delbanco[4] a rapporté l'observation d'un homme de 40 ans, présentant un gonflement éléphantiasique considérable des paupières, surtout des paupières inférieures. La maladie avait débuté un an auparavant, à la suite

[1] Liebrecht et Behrend, *Société méd. de Berlin*, 4 déc. 1889.

[2] Konigshofer, Eléphantiasis lymphangiectasique et lymphangiome caverneux des paupières. *Ophthalmologische Klinik*, 1902.

[3] Cirincione, Elephantiasi delle palpebre. *La Clinica oculistica*, marzo 1900.

[4] Delbanco, *Münchener med. Wochenschrift*, n° 20, 1902.

d'un érysipèle qui avait envahi la tête et le visage. Au cours des six dernières années le malade a eu 26 attaques d'érysipèle ; à chaque poussée la tension des paupières devenait extrême ; ensuite elles avaient la forme de bourrelets flasques, épais, tombant sur le visage.

L'auteur pense que, dans ce cas, les tissus sont irrités par les streptocoques, dont les poussées érysipélateuses indiquent la présence ; d'après lui, pour qu'un œdème ordinaire se transforme en éléphantiasis, il faut l'action d'un agent microbien irritant les tissus ; l'opinion est soutenable, mais il faut remarquer que, dans son cas, l'examen bactériologique n'a montré que des staphylocoques jaunes et non l'agent ordinaire de l'érysipèle.

Il faut également considérer que, dans beaucoup de cas d'éléphantiasis acquise on ne trouve pas de poussées érysipélateuses.

Nous devons citer ici un fait de Péan[1] dans lequel l'affection, ayant commencé à l'âge de 9 ans, s'est développée avec une grande lenteur, sans poussées érysipélateuses ; une première ablation fut suivie d'une récidive qui se produisit également avec lenteur, sans accidents inflammatoires.

Il n'est pas non plus question d'érysipèle dans l'une des observations de Beck[2]. Cette observation concerne un sujet de 14 ans qui, sept ans avant, subit l'énucléation de l'œil droit. A la suite de cette opération, apparut de ce côté une éléphantiasis de la paupière supérieure, qui devint très volumineuse. Après une intervention chirurgicale heureuse, survint une récidive, et toute la moitié droite de la face fut envahie par une sorte de transformation molle et élastique des téguments.

Une observation de Wecker[3] est passible de la même remarque. Une femme, d'une soixantaine d'années, avait vu grossir progressivement ses paupières sans éprouver de douleurs et sans être autrement gênée que par la pesanteur des lourdes poches que formaient ses paupières inférieures. Les tumeurs mollasses, élastiques, et assez résistantes, siégeaient sous la peau intacte, et il n'y avait jamais eu, à aucune époque, de poussées inflammatoires.

[1] Péan, *Leçons de clinique chirurgicale*, t. I, p. 40, Paris.
[2] Beck, *Ueber Elephantiasis der oberen Augenlides*. Inaug. Dissert., Bâle, 1878.
[3] Wecker, *Traité complet d'ophtalmol.*, t. I, p. 88.

Teillais[1] a fait longuement connaître une très intéressante observation



Fig. 155. — Eléphantiasis des deux paupières supérieures (Teillais).

d'éléphantiasis observée chez un vieillard. La malade, maigre et chétive,

Fig. 156. — Aspect de la malade après l'opération (Teillais).

était arrivée jusqu'à l'âge de 75 ans sans présenter de maladies sérieuses,

[1] Teillais, Eléphantiasis des paupières. *Arch. d'opht.*, 1882, p. 42.

et elle avait laissé croître avec indifférence deux énormes tumeurs qui s'étaient développées, sans aucun désordre inflammatoire, dans ses paupières supérieures (fig. 155); les deux yeux étaient complètement recouverts, et par le seul fait du volume considérable de ces tumeurs, la malade était aveugle. Elle fut d'ailleurs opérée avec plein succès (fig. 156).

Dans le développement de l'éléphantiasis des paupières, on est frappé par le rôle considérable que joue la puberté et particulièrement, dans le sexe féminin, l'apparition des premières règles.

C'est là ce qui s'est passé dans l'observation de Fage et dans 2 faits personnels déjà publiés par notre élève Gorand et que nous reproduisons ici.

Obs. (personnelle). — Mme Léonie L..., âgée de 19 ans, demeurant à Bordeaux, où elle exerce la profession de fabricante de boîtes de conserves, se présente à la policlinique de la rue Franklin, le 26 février 1891.

Cette jeune femme nous raconte qu'elle vient à la consultation parce qu'elle s'est aperçue que sa paupière augmentait de volume.

Nous constatons, en effet, que la paupière supérieure gauche est légèrement hypertrophiée et atteint la grosseur d'une belle noisette. On voit sous l'épiderme un réseau vasculaire très marqué, se montrant sous la forme de marbrures violacées. Pas de battements. Pas de pulsations.

C'est lorsqu'elle était âgée de 13 ans, nous dit la malade, que, sans cause apparente et presque insensiblement, la paupière a commencé à devenir plus grosse.

Nous interrogeons la jeune femme sur ses antécédents personnels et héréditaires. Rien d'intéressant à relever pour l'affection qui nous occupe. Pas de diathèse et toute l'apparence d'une santé parfaite.

Depuis son apparition, l'hypertrophie se montre plus ou moins accentuée suivant les moments, sans toutefois présenter rien de régulier dans ses variations.

Ainsi, lorsque Mme L... a éprouvé quelque fatigue, à la suite d'une marche rapide, par exemple, c'est tantôt une augmentation, tantôt une diminution de volume qu'elle constate.

Pourtant, le soir, la peau, très lisse, paraît presque toujours moins colorée et surtout moins boursouflée que le matin. La malade n'a pas remarqué qu'il y ait corrélation entre l'augmentation ou la diminution de volume de sa paupière et l'apparition de ses règles. Cette jeune femme ne présente aucune lésion oculaire ni aucun trouble dans la circulation. Elle n'a jamais eu ni douleurs ni fièvre ; et bien qu'elle nous déclare être un peu gênée dans le mouvement de sa paupière, c'est surtout, nous dit-elle, l'ennui d'une difformité si apparente qui l'a poussée à venir à la consultation.

Malheureusement, dans cette circonstance, la frayeur d'une opération l'emporta sur la coquetterie. Mme L... refusa l'intervention chirurgicale que nous lui avons proposée et nous n'avons pas pu la suivre plus longtemps.

Obs. (personnelle). — Mlle Mélina P..., âgée de 14 ans, née à Beautiran et habitant Bordeaux depuis 10 ans, où elle travaille comme lisseuse, se présente à la clinique le 1er juin 1889.

Le père est jardinier et jouit d'une bonne santé, bien que sujet à des douleurs rhumatismales qui ont, à plusieurs reprises, déterminé chez lui un fort gonflement des genoux.

La mère, bien portante, n'a eu d'autres maladies que la fièvre typhoïde à l'âge de 18 ans. La jeune fille a un frère de 19 ans qui n'a jamais été malade. Quant à elle, depuis une rougeole survenue vers l'âge de cinq ans, elle s'est toujours bien portée jusqu'au mois de décembre dernier, époque de ses premières règles. Celles-ci n'ayant reparu que trois fois depuis, la jeune fille est devenue sujette à de violents maux de tête et présente tous les signes d'une anémie commençante.

Sa mère nous raconte qu'il y a cinq ans les deux paupières supérieures, que nous voyons aujourd'hui atteindre le volume d'une grosse noix, se sont gonflées brusquement, pour ainsi dire du jour au lendemain, et que, depuis lors, elles n'ont pas augmenté sensiblement. On les voit tantôt pâles, tantôt très rouges. La coloration s'accentue surtout au moment des règles, et la malade souffre alors d'une céphalalgie intense.

C'est donc à l'âge de 9 ans qu'est apparu, brusquement (du moins d'après ce qu'on raconte), le gonflement des deux paupières.

L'hypertrophie siège à la fois sur la paupière supérieure de chacun des deux yeux. Cette particularité ne rend cette observation que plus intéressante, car le plus souvent l'hypertrophie éléphantiasique ne se développe que d'un seul côté.

La région palpébrale comprise entre le bord ciliaire et le rebord sourcilier est seule affectée, si bien que la peau retombe sur le bord lisse.

Ne présentant d'autres modifications superficielles qu'une coloration un peu plus rouge qu'à l'état normal, la peau permet de voir, par transparence, un réseau vasculaire violacé. On ne sent pas de pulsations. La tumeur offre une consistance molle et élastique.

En saisissant les paupières avec la main, on ne trouve aucune induration sous-cutanée, rien que du tissu vasculaire très lâche, ne contenant pas de gros vaisseaux. L'affection est, en tous points, absolument symétrique.

L'œil, en ses parties tant externes qu'internes, est entièrement normal.

L'intervention chirurgicale ayant été différée jusqu'à ce que l'état général de la malade fût devenu plus satisfaisant, cette dernière n'est pas revenue à la clinique. Il nous a donc été impossible de poursuivre son observation.

Anatomie pathologique et pathogénie. — En somme, l'éléphantiasis des paupières est souvent congénitale ; quand elle est acquise, elle se développe tantôt spontanément, sans cause précise, tantôt sous l'influence de poussées érysipélateuses. Peut-être y a-t-il, dans tous les cas, une prédisposition congénitale à ce genre d'affection, mais il est difficile d'être affirmatif sur ce point. La pathogénie et l'étiologie des tumeurs en

général ne nous est-elle pas, d'ailleurs, à peu près complètement inconnue?

En ce qui concerne l'éléphantiasis des paupières, nous ne sommes pas plus avancés qu'à l'époque où l'on a recueilli les premières observations.

Au point de vue de l'anatomie pathologique, les auteurs modernes ont une tendance à séparer en deux groupes les tumeurs en rapport avec l'appareil lymphatique, suivant que ces tumeurs restent limitées au système vasculaire lymphatique, ou bien qu'elles sont accompagnées d'une hyperplasie fibrillaire considérable.

La première variété est, à proprement parler, un lymphangiome; Wagner[1], qui l'a étudiée particulièrement, remarque que, dans certains cas, il s'agit d'une infiltration diffuse, passant peu à peu dans le tissu voisin sain et présentant des lacunes ramifiées; dans d'autres cas, le néoplasme, d'une consistance molle avec noyaux indurés, serait circonscrit et même proéminent. Wagner compare ce lymphangiome à l'angiome et croit que, pour la tumeur lymphatique, il existe des variétés simples, caverneuses et kystiques, comme dans l'angiome.

L'analogie nous paraît évidente, et au début l'éléphantiasis est bien un lymphangiome, mais bientôt la fibromatose diffuse apparaît, et la tumeur éléphantiasique prend son caractère spécial. Il s'agit, en somme, d'un lymphangiome dont les cloisons sont en voie de prolifération et de néoformation. S'il n'y a pas de néoformation cellulaire, il n'y a pas, à proprement parler, éléphantiasis, il n'y a que lymphangiome.

Van Duyse[2] a fait connaître un cas très intéressant d'éléphantiasis congénitale qui n'était autre chose qu'un lymphangiome énorme de la paupière chez un nouveau-né (fig. 158). Il s'agissait, dans ce cas, d'une ectasie des voies lymphatiques préexistantes avec hyperplasie des endothèles pariétaux et du tissu connectif périvasculaire (fig. 159).

L'éléphantiasis est donc caractérisée par la néoformation cellulaire, néoformation qui peut survenir sous des influences diverses, car il n'est

[1] Wagner, Ueber Lymphangiome. V. *Langenbeck's Arch. für klinische Chirurgie*, Bd. XX, p. 641.

[2] Van Duyse, Lymphangiome caverneux de la paupière chez un nouveau-né. *Archives d'ophtalmologie*, 1899, p. 273.

pas exact de dire, comme le font quelques auteurs, que la néoformation est toujours la conséquence d'un processus inflammatoire chronique; ce processus inflammatoire n'existe que pour les éléphantiasis acquises, qui se développent après une série de poussées érysipélateuses, et nous avons vu que ces poussées, communes d'ailleurs, sont loin d'être absolument

Fig. 158. — Lymphangiome congénital de la paupière, éléphantiasis (Van Duyse).

constantes et nécessaires. Quelques éléphantiasis acquises se développent sans aucun désordre inflammatoire, et les éléphantiasis congénitales, qui sont les plus fréquentes, en sont généralement exemptes. Il existe dans les tissus une prédisposition congénitale à proliférer, prédisposition que mettent en évidence les poussées inflammatoires occasionnelles.

Si maintenant nous voulons pousser plus avant l'étude des désordres des diverses couches de la paupière, nous pourrons passer successivement

en revue la peau, la couche musculaire, la couche de tissu conjonctif, la couche fibro-cartilagineuse, la muqueuse, les vaisseaux et les nerfs.

La peau peut conserver son aspect normal, mais le derme et la couche sous-dermique sont d'habitude hypertrophiés, et dans le derme épaissi on

Fig. 159.

L, L, cavités lymphatiques distendues par la lymphe ; — *tcf*, tissu conjonctif fibrillaire délimitant les cavités communiquant entre elles ; — *fm*, fibres musculaires de l'orbiculaire coupées en tous sens ; — *v, v* et *nf*, vaisseaux et nerfs de la région avec gaine épaissie.

remarque quelques traînées, très serrées les unes contre les autres, et qui sont des lymphatiques remplis de globules blancs.

La couche musculaire est normale, on n'y remarque qu'une hypertrophie des tissus conjonctifs qui séparent les vaisseaux musculaires les uns des autres.

Les désordres portent surtout sur la couche conjonctivale, située immédiatement au-dessous des fibres musculaires. Là, on trouve un grand épaississement, des vaisseaux sanguins hypertrophiés, des lymphatiques

enflammés, des cellules adipeuses abondantes et un grand nombre de cellules conjonctives jeunes.

La couche fibro-cartilagineuse ne subit, en général, aucune modification; quelquefois cependant elle est atteinte par la dégénérescence éléphantiasique, et l'on y constate des altérations glandulaires diverses.

Le tissu conjonctif sous-conjonctival se transforme en tissu à faisceaux entre-croisés, se confondant au niveau du cartilage avec le tissu cytogène de la conjonctive; au delà du tarse, ce même tissu prend un caractère adénoïde prononcé, et se confond insensiblement avec le tissu éléphantiasique (van Duyse).

La conjonctive est le siège d'altérations, sur lesquelles van Duyse s'est appesanti. En allant de la conjonctive vers le tarse, il a constaté que la bordure épithéliale consiste en cellules cylindriques allongées, alternant avec des cellules hyalines sous lesquelles deux ou trois assises de petites cellules épithéliales tranchent nettement sur le tissu propre de la muqueuse. L'élément dominant est la cellule hyaline vésiculeuse, glande unicellulaire produisant du mucus. Van Duyse signale encore dans l'épithélium conjonctival des sortes de dépressions correspondant à des bourgeons tubulés, s'enfonçant dans l'épaisseur de la muqueuse et dus à une hyperplasie épithéliale.

Ce sont ces bourgeons épithéliaux qui envahissent le tarse et le ramollissent.

Étiologie. — Ces données ainsi posées, nous résumerons celles qui concernent l'étiologie, en disant que l'affection est souvent congénitale, qu'elle atteint dans une proportion à peu près égale l'homme et la femme; sur 23 cas réunis dans la thèse de Guiet[1], 8 fois la paupière droite et 8 fois la paupière gauche ont été seules atteintes. Trois fois la tumeur existait des deux côtés ; une fois seulement les quatre paupières étaient hypertrophiées. Il en résulte que chacun des deux côtés court les mêmes risques d'être atteint, mais l'affection siège presque toujours sur la paupière supérieure et le plus souvent seulement sur l'une des deux.

[1] Guiet, *De l'éléphantiasis des paupières*. Th. Bordeaux, 1892.

L'hérédité ne joue aucun rôle ; le traumatisme a, au contraire, une action très notable ; il ne suffit peut-être pas à produire l'affection, mais il a une grande influence sur la rapidité de son développement.

Tettamanzzi[1] raconte que son malade reçut un coup de branche d'arbre au moment où il entrait dans un bois, et que l'affection se développa à la suite de ce traumatisme.

C'est après une chute sur la tête qu'un jeune sujet de Carron du Villards[2] vit apparaître l'hypertrophie de sa paupière.

Le traumatisme chirurgical a une action aussi nocive que le traumatisme accidentel ; bien souvent la première intervention chirurgicale n'a servi qu'à accélérer la marche du mal, qui n'a été vaincu qu'à la deuxième ou troisième entreprise opératoire ; chez l'un des malades de Beck, l'affection se développa après l'énucléation.

Notons enfin, ici, le rôle très important des poussées inflammatoires, sur lequel nous nous sommes suffisamment expliqué plus haut.

Nous ne pouvons rien dire du *diagnostic* et du *pronostic* de cette affection qui ne soit déjà exposé dans ce que nous venons d'écrire.

Traitement. — Il devra être chirurgical et largement exécuté ; s'il y a des poussées érysipélateuses, on attendra qu'elles soient éteintes ; dans tous les cas on interviendra le plus tôt possible, en excisant un lambeau assez gros pour débarrasser la paupière de tout le tissu morbide. Il sera quelquefois nécessaire, pour relever la paupière, de venir en aide au muscle élévateur, selon les règles opératoires préconisées pour le ptosis et sur lesquelles nous n'avons pas à insister ici.

§ 4. — Névrome plexiforme.

Le névrome plexiforme a été compris et bien défini pour la première fois par Verneuil[3] ; avant lui, Valentine Mott[4] en avait publié 5 observations

[1] Tettamanzzi, *Annales d'oculist.*, t. XXXII, p. 253.

[2] Carron du Villards, Histoire d'une tumeur éléphantiasique de la paupière supérieure. *Annales d'oculistique*, t. XXXV, p. 129.

[3] Verneuil, *Archives générales de méd.*, 1861 ; *Société de chirurgie*, 1867.

[4] Valentine Mott, *Med. chirurg. Transact.*, t. XXXVII.

sous le nom de pachydermatocèles ; mais ces observations, insuffisantes dans leur détail, ne peuvent être rapportées avec certitude à l'affection que nous étudions; la dernière seule paraît assez exactement s'y rattacher.

La première observation de Verneuil a trait à un malade portant une tumeur sur la nuque; le néoplasme, dans sa seconde observation, occupait la région sacrée. Le premier cas de névrome plexiforme de la paupière a été publié par Billroth [1] (1863); en 1869 le même auteur a encore publié un fait de névrome intéressant la région temporo-palpébrale.

En 1870, Bruns[2] publie 3 cas inédits, siégeant à la face, et prononce le nom de névrome éléphantiasique, ou éléphantiasis névromateuse. La même année, Barbieri[3] étudie 2 cas de Rizzoli, appartenant l'un et l'autre à la région temporo-palpébrale ; Christot [4], Czerny [5], Winiwarter[6], Garel [7], étudient les névromes des diverses parties du corps et apportent d'intéressantes contributions à l'anatomie pathologique de ce sujet, que nous devons circonscrire à l'étude des névromes plexiformes palpébraux, après avoir indiqué que la même tumeur a été observée aussi, quoique beaucoup moins souvent, sur le tronc et les membres.

Symptomatologie.— Le névrome plexiforme est quelquefois localisé à la paupière inférieure (Delens et J. Darier[8], Billroth, Katz[9]) ; mais plus souvent il débute au-devant de l'oreille, gagne lentement la fosse temporale et envahit l'une ou l'autre paupière, de préférence la paupière inférieure; la maladie est presque toujours congénitale, et, s'il n'en paraît pas être ainsi dans les observations, c'est que le malade n'est pas amené assez tôt aux chirurgiens, par les parents, qui n'ont pas remarqué le stade de début de l'affection.

[1] Billroth, *Arch. de Langenbeck.*, 1863.
[2] Bruns, *Arch. de Wirchow*, 1870.
[3] Barbieri, in *Clinique chirurgicale* de Rizzoli. Paris, 1872.
[4] Christot, *Gazette hebdomadaire*, 1870.
[5] Czerny, *Arch. de Langenbeck*, 1874.
[6] Winiwarter, *Arch. de Langenbeck*, 1876.
[7] Garel, *Lyon médical*, 1877.
[8] Delens et J. Darier, *Traité de chirurgie*, t. IV.
[9] Katz, *Arch. de Græfe*, 1898.

Il n'est pas rare de voir le névrome envahir, non seulement la paupière, mais les parties profondes, c'est-à-dire l'orbite (fig. 160) ; un exemple de ce genre a fait le sujet du mémoire de Sachsalber et, dans les trois cas récemment étudiés par Siméon Snell[1], l'affection intéressait les paupières, la région temporale et l'orbite.

La peau qui recouvre la tumeur est remarquable par son absence de pig-

Fig. 160. — Névrome plexiforme des paupières et de l'orbite avec exophtalmie secondaire (Adolph Sachsalber).

mentation ; au-dessous d'elle, on sent des cordons durs, élastiques, enchevêtrés d'une manière irrégulière et donnant la sensation de paquets de ficelle ; au-dessus de ces paquets caractéristiques de l'affection, la peau, un peu épaissie, garde sa souplesse et sa mobilité.

La masse palpébrale est plus ou moins saillante, mais très rarement elle arrive à descendre sur la joue ; le cas de Valentine Mott, où elle était ainsi pendante, est un cas de molluscum fibreux. Le sourcil est allongé et distendu, l'arcade souvent épaissie et saillante, et l'œil toujours normal. La vision n'est entravée que par la gêne mécanique, le véritable ptosis qu'entraîne la tumeur.

[1] Siméon Snell, Névrome plexiforme (Eléphantiasis neuromatosis) de la région temporale, de l'orbite, de la paupière. *Société d'ophtalmologie du Royaume-Uni*, 3 juillet 1903.

Un signe clinique, d'une grande importance, consiste dans l'indolence absolue de l'affection; il n'est question de phénomènes douloureux, d'ailleurs peu marqués, que dans l'une des observations de Billroth.

Les plans osseux sous-jacents sont habituellement intéressés ; chez un malade de Fochier, dont l'observation a été publiée par Audry[1], la totalité de l'écaille du temporal et la partie voisine du frontal offraient une saillie très prononcée, diffuse et régulière, évidemment constituée par une hyperostose considérable; l'un des deux malades de Rizzoli avait une apparence d'hydrocéphalie, et tous les deux présentaient un développement très exagéré des os de la région temporo-zygomatique; Bruns et Billroth ont noté de véritables usures partielles du crâne ; le néoplasme prenait, à ce niveau, comme des allures perforantes.

Chez le malade de Sachsalber[2] l'orbite présentait deux pertes de substance irrégulières dans sa paroi osseuse externe, correspondant à la grande aile du sphénoïde; au niveau de ces pertes de substance, existait comme une deuxième tumeur, allant jusqu'à l'oreille et soulevant la région temporale.

Dans la symptomatologie de l'affection il faut encore noter qu'assez souvent on a trouvé des tumeurs, de même nature congénitale, siégeant sur la voûte palatine (Guersant, Verneuil), sur le tronc (Audry), sur le cou (Bruns).

Anatomie pathologique. — Quand on dissèque la tumeur, pendant ou après l'acte chirurgical, on constate dans le tissu cellulaire sous-cutané un lacis de gros cordons blancs ou blanc jaunâtre, anastomosés et entremêlés en un peloton inextricable; ces cordons, durs, secs, élastiques, sans lumière centrale et compacts offrent l'aspect extérieur du macaroni mal cuit. Lorsqu'on coupe un tube perpendiculairement, sa surface de section n'est pas plane, mais saillante au centre à cause de la rétraction des couches externes du cordon. Le tissu conjonctif qui entoure les cordons,

[1] Audry et Lacroix, Les névromes plexiformes et les pachydermies nevromateuses. *Lyon médical*, 1891.

[2] Sachsalber, *Beiträge zur Augenheilkunde*, fasc. XXVII, 1897.

les sépare les uns des autres et leur donne leur mobilité relative, est quelquefois très vasculaire.

Audry et Lacroix[1], qui ont écrit une très bonne étude sur cette question, ont montré qu'au milieu des tubes nerveux myéliniques, il en existait un assez grand nombre d'amyéliniques, représentant des éléments jeunes ou des fibres en voie d'atrophie. Les fibres de Remak leur ont paru également prendre une grande place dans la structure des cordons névromateux; dans tous les cas les fibres à myéline, ou sans myéline, forment un faisceau central qui, dans les coupes, apparaît avec une couleur foncée ; cette masse, sensiblement médiane, quoique sur certains points assez excentrique, s'isole des tissus engainants, grâce à la rétraction consécutive à l'action de l'osmium (Audry).

Le tissu engainant, d'après Audry, se différencie lui-même en deux zones : 1° une zone externe, constituée par des lamelles fibreuses assez serrées, répondant à une gaine lamelleuse ayant subi un léger épaississement ; 2° une zone interne, trois ou quatre fois plus épaisse que la précédente, constituant l'élément surajouté dans ces cordons nerveux ; cette gaine est formée par un tissu conjonctif dont les faisceaux sont parallèles à l'axe du cordon.

Il s'agit, en somme, d'une hypertrophie de tout le système engainant du cordon nerveux, hypertrophie portant principalement sur les parties internes de la couche lamelleuse ; cette hypertrophie entraîne une disproportion très nette et très grande entre le volume du faisceau nerveux et sa gaine conjonctive, mais le rapport entre ces éléments a ceci de particulier, qu'il est partout le même ; et ce fait est très important, parce qu'il est incompatible avec l'idée d'un fibrome pur et primitif des gaines du nerf. Il n'y aurait pas parallélisme entre l'élément nerveux et l'élément fibreux si celui-ci jouait dans la néoformation le rôle principal (Audry).

Les éléments nerveux n'ont d'ailleurs pas été vus par tous les auteurs en quantité aussi considérable que l'indique Audry ; il arrive qu'un assez grand nombre de tubes nerveux sont étouffés par l'hypertrophie des gaines ; Katz[2], dans un travail récent sur un névrome plexiforme de l'orbite

[1] Audry et Lacroix, *Lyon médical*, 1891.
[2] Katz, *loc. cit.*

et de la paupière supérieure, a noté également qu'un certain nombre de cordons fibreux à striation concentrique ne contenaient pas de fibres nerveuses, et il pense que ces nerfs ont disparu à la suite d'une atrophie par compression. Il en était de même dans le fait de Enrique Lopez[1], où il s'agissait d'un névrome fasciculé amyélinique et plexiforme.

Cette absence des éléments nerveux explique pourquoi Marchand a considéré le névrome plexiforme comme un fibrome des gaines, et pourquoi Cartaz a regardé la disparition des éléments nerveux comme le dernier terme de l'évolution des névromes plexiformes.

Le névrome plexiforme peut se développer dans la peau de la pau-

Fig. 161. — Neuro-fibrome de la paupière (Sneguirew).

pière (fig. 161 et 162). Sneguirew[2] en a publié une très intéressante observation.

Il s'agissait, dans son cas, d'un neuro-fibrome de la peau, à la forma-

[1] Enrique Lopez, *Recueil d'ophtalmologie*, 1902.

[2] Sneguirew, Neuro-fibrome de la peau de la paupière et de la tête. *Archives d'ophtalmologie*, 1900, p. 375.

tion duquel participaient les membranes conjonctives des nerfs des canaux et glandes sudoripares, des vaisseaux et des follicules pileux. Sur chaque préparation à un faible grossissement les troncs nerveux étaient nombreux, volumineux, atteints de dilatation variqueuse ; entre les éléments nerveux il y avait, dans la tumeur, du tissu cellulo-fibreux avec un grand nombre de cellules plates, rondes, fusiformes.



Fig. 162. — Neuro-fibrome de la paupière (Sneguirew).

Au sujet du point de départ de la néoformation, il faut citer ici l'opinion de Recklinghausen, qui considère comme le lieu de formation du néoplasme, les gaines conjonctives des nerfs. Marchand[1], Genersich, Hürthle, Passavant ont accepté cette opinion, tandis que Jordan, Finotti et Sachsalber ont écrit que les gaines vasculaires sont le point de départ principal de la néoformation du tissu conjonctif.

D'autres auteurs admettent la participation de divers autres éléments, par exemple les glandes de la peau (Lahmann[2]), mais on s'accorde à penser que cette participation est accessoire.

[1] Marchand, Das Plexiforme neurom. *Virchow's Arch.*, Bd. LXX, 1877.

[2] Lahmann, Das multiplen Fibrom in ihrer Beziehung zu den Neurofibromen. *Virchow's Arch.*, Bd. CI, 1885.

Le seul point en question, concernant l'histologie pathologique du névrome plexiforme, consiste à savoir si les éléments nerveux, emprisonnés dans le cordon fibreux, jouent un rôle actif ou passif. Quelques auteurs ont, dans ces derniers temps, cherché à prouver que les fibres nerveuses se comportaient passivement (Finotti[1], Sachsalber, Kriege, etc.). Ces auteurs ont mis en doute la prolifération des fibres nerveuses, vue par Czerny, Winiwater et autres. Il est permis de réserver encore son opinion sur ce point, mais bien que l'élément nerveux soit quelquefois très réduit dans son importance, notamment dans les névromes plexiformes du tronc, cet élément existe toujours, et la tumeur doit rappeler, par sa dénomination, la part que le système nerveux prend à son développement.

Ce que nous disons ici du névrome plexiforme de la paupière doit naturellement s'entendre du névrome plexiforme de l'orbite. Nous lisons dans un intéressant travail de Sachsalber sur cette dernière localisation du néoplasme, que les grands cordons qui traversent l'orbite se composent d'une prolifération du périnèvre. L'auteur insiste sur la présence, entre les divers feuillets lamellaires, de cellules vésiculeuses (Finotti) et d'une substance homogène qui est peut-être de la lymphe coagulée.

Dans son travail, Sachsalber reproduit et défend cette idée de Finotti, à savoir que la maladie primitive siège dans les nerfs et que cette maladie provoque des troubles trophiques, à la suite desquels il se produit une prolifération du tissu conjonctif des gaines des vaisseaux et de la fibromatose plus ou moins généralisée.

Une observation récente de Delfosse[2] montre l'importance énorme de la lésion des troncs nerveux; chez un enfant, atteint d'un névrome plexiforme congénital, on trouva à l'autopsie l'orbite bourré de cordons entortillés en tous sens.

Les nerfs moteur commun, moteur externe et pathétique, ainsi que le nerf ophtalmique, étaient très augmentés de volume, jusque dans la paroi du sinus caverneux.

[1] Finotti, Beiträge zur chirurg. und pathol. Anat. der periph. nerven. *Virchow's Arch.*, Bd. CXLIII, 1896.

[2] Delfosse, Névrome plexiforme des paupières. *Bulletin de la Société anat.-clinique de Lille*, mai 1902.

Diagnostic. — Le diagnostic du névrome plexiforme est assez facile pour que nous n'y insistions pas ici ; ses caractères cliniques, très nets, ne permettent pas de le confondre avec l'anévrisme cirsoïde ; la confusion n'est possible qu'avec l'éléphantiasis ordinaire, celle qui est constituée par une fibromatose diffuse et que nous avons étudiée plus haut ; on évitera l'erreur en tenant un compte particulier de la sensation que donnent les paquets de ficelle, les cordons enchevêtrés du névrome plexiforme. Mais ici il faut ouvrir une parenthèse, le névrome plexiforme a été, par quelques auteurs, considéré comme une variété de l'éléphantiasis, et cette conception, à vrai dire, n'a rien qui nous déplaise. Il y aurait trois sortes d'éléphantiasis : celle qui est caractérisée par une fibromatose diffuse, celle qui résulte de l'hyperplasie des nerfs et de leur gaine de soutènement, celle enfin qui consiste dans le développement anormal des vaisseaux ; on aurait ainsi l'éléphantiasis proprement dite, l'éléphantiasis névromateuse et l'éléphantiasis télangiectasique. Cette classification n'a, bien évidemment, en clinique, qu'une importance secondaire, mais il était juste de la rappeler ici.

Le pronostic du névrome plexiforme est bénin.

Le traitement consiste uniquement dans une intervention chirurgicale, faite dans les conditions appropriées aux circonstances, c'est-à-dire assez large pour enlever la néoplasie, tout en permettant une restauration convenable de la paupière. Pour conserver à celle-ci sa meilleure forme, on sera conduit, quelquefois, à ne faire qu'une excision incomplète ; le mal ne sera pas grand, en ce sens que ces excisions partielles peuvent être suivies de résultats très heureux, mais il ne faut cependant pas oublier qu'on a affaire à une affection susceptible de s'accroître et de nécessiter plus tard une seconde intervention, que tout praticien doit s'appliquer à éviter.

§ 5. — Granulomes, polypes, lipomes, fibromes.

On peut, dans l'épaisseur des paupières et sur la surface conjonctivale, observer des néoplasies bénignes qui, sans avoir une grande importance,

méritent ici de nous arrêter; ce sont les granulomes, les polypes, les lipomes et les fibromes.

Les granulomes se développent à la suite d'une petite plaie dont la cicatrisation se fait mal; ils sont souvent pédiculés (fig. 163), par conséquent mobiles; ils s'insèrent tantôt sur le bord libre, tantôt sur la conjonctive elle-même; ils résultent souvent d'une plaie opératoire. Panas[1], Steindorf[2], Moauro[3], Rumschewicht[4] ont décrit des formations de ce

Fig. 163. — Granulome pédiculé de la conjonctive palpébrale (polype).

genre et montré qu'elles avaient la structure du tissu des bourgeons charnus. Nous en avons nous-même observé plusieurs faits, restés inédits, à cause du peu d'intérêt que paraissent présenter de pareilles observations.

La figure 163 montre un cas de ce genre; il s'agit d'un granulome dont le pédicule est implanté sur la conjonctive, au niveau du bord supérieur du cartilage tarse; il s'était développé à la suite de la déchirure de la conjonctive à ce niveau.

On peut encore observer, à la surface de la conjonctive palpébrale, des proliférations analogues à celles du granulome, après l'ouverture spontanée des chalazions, et même simplement sous l'influence d'une irritation

[1] Panas, *Etudes de clinique ophtalmologique*, p. 200. Paris, 1903, G. Steinheil.
[2] Steindorf, *Société ophtal. de Berlin*, 28 février 1901.
[3] Moauro, *Annali di ottalmologia*, t. XX, p. 324.
[4] Rumschewicht, *Klin. Monasbl. f. Augenheilk.*, 1890, 390.

inflammatoire continue, d'une conjonctivite chronique. Dans ce cas, la prolifération granulomateuse peut consister dans un épaississement de la muqueuse, sans pédiculisation. Nous en avons observé un double et curieux exemple, bien représenté sur les figures 164 et 165, chez une jeune femme lymphatique et tuberculeuse. L'excision de ces masses charnues permit de montrer qu'il s'agissait là de simples granulomes.

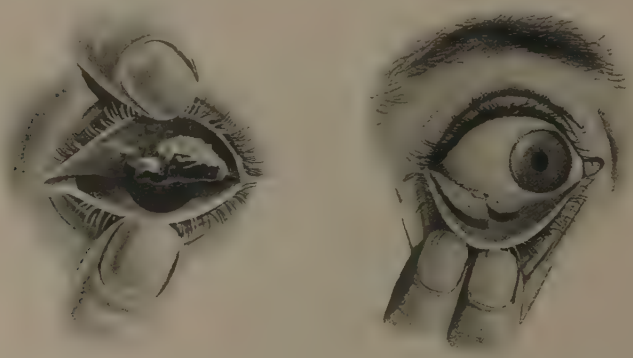

Fig. 164 et 165. — Granulomes sessiles de la conjonctive palpébrale.

L'inoculation à des animaux, aussi bien que l'examen histologique, furent négatifs en ce qui concerne la tuberculose.

Après les polypes, et en restant sur le terrain des tumeurs rares de la paupière, nous signalerons ici les lipomes et les fibromes.

Nous avons à faire connaître une observation de lipome, que voici :

Lipome de la paupière. — L...., âgé de 53 ans, tomba, à l'âge de 10 ans, sur une marche d'escalier ; l'arcade sourcilière gauche fut contusionnée, et il se produisit une hémorragie assez abondante. A la suite de cette contusion, quelques mois après, il se forma une petite tumeur qui augmenta peu à peu, insensiblement, mais d'une façon constante ; au même moment, l'œil, probablement traumatisé, s'affaiblit, et le malade perdit la vue de ce côté.

Il y a un an et demi, le malade fut atteint d'un ictus apoplectique qui le fit admettre à l'hospice des Incurables de Pellegrin.

Nous l'examinons aujourd'hui, 15 juin 1902, 45 ans après le début de la tumeur palpébrale qui nous intéresse.

Cette tumeur est elliptique et s'étend du milieu de la paupière supérieure gauche vers l'angle externe, en passant par la queue du sourcil, qu'elle soulève. Elle est oblique et inclinée de bas en haut et de dedans en dehors ; elle est sessile et a la forme et la grosseur de la moitié d'un œuf de dinde (fig. 166).

La peau est normale dans la moitié supérieure du néoplasme ; à son extrémité inférieure, au contraire, elle est rouge violacé, parcourue par de nombreuses veinules ; l'œil est constamment fermé, et la paupière supérieure ne peut plus se relever naturellement.

La peau est mobile sur toutes les parties du néoplasme. La tumeur elle-même est molle, régulière et relativement mobile sur les plans profonds ; à la partie interne elle



F . 166. — Lipome de la paupière.

a envahi l'orbite, où elle semble plonger. Le globe oculaire est complètement atrophié, probablement à la suite d'une irido-cyclite chronique, consécutive au traumatisme.

La palpation et la malaxation de la tumeur ne révèlent aucune douleur, et le malade n'a jamais souffert à ce niveau.

Les signes objectifs de cette tumeur nous conduisent à admettre qu'il s'agit d'un lipome de la paupière, mais l'examen histologique n'ayant pas été fait, il reste quelques doutes au sujet de l'existence d'une tumeur dermoïde ; cependant le fait que la tumeur n'a paru qu'après l'âge de 10 ans, et qu'avant l'accident subi à ce moment l'œil gauche était intact, ne permet guère d'accepter ce diagnostic.

Le malade a toujours refusé l'intervention chirurgicale, même la simple ponction exploratrice.

De ce fait nous pouvons rapprocher une observation de Schmidt-Rimpler[1], concernant une jeune fille qui présentait sur la portion nasale des

[1] SCHMIDT-RIMPLER, Hernies graisseuses dans les paupières supérieures. *Centralblatt f. Augenheil.*, octobre 1899, p. 272.

deux paupières supérieures un bourrelet graisseux, ayant la forme d'un ovale transversal ; il s'agissait dans ce cas d'une hernie de la graisse de l'orbite, qui avait pénétré entre les fibres de l'orbiculaire ; cela venait sans doute d'une déformation congénitale. Armaignac[1] a fait connaître un cas analogue.

Dans ce chapitre des tumeurs bénignes de la paupière, nous devons encore signaler quelques cas de fibromes de la paupière supérieure, décrits par Goldzieher[2], Snell[3] et Cargill[4], en mettant bien le lecteur en garde contre la confusion du fibrome proprement dit et du névrome plexiforme.

§ 6. — Sarcome des paupières.

Le sarcome primitif des paupières est une affection rare, et nous n'aurons que très peu de cas à ajouter à ceux que Fage a consignés dans son travail paru en 1898. Avant lui, van Duyse a publié sur ce sujet une étude d'ensemble, et après lui, Capellini ; si bien que l'historique de la question est tout entier contenu dans les publications de ces trois auteurs. Nous signalerons, chemin faisant, les observations isolées qui ont été publiées ; quatre d'entre elles nous appartiennent.

Étiologie. — L'étiologie véritable est inconnue, comme celle de tous les néoplasmes ; nous en sommes réduit à noter les circonstances dans lesquelles la tumeur apparaît. L'âge est indifférent : on l'a observée à toutes les périodes de la vie.

La paupière supérieure est à peu près aussi souvent intéressée que la paupière inférieure.

[1] Armaignac, Tumeurs graisseuses symétriques, probablement congénitales de la paupière supérieure. *Revue clin. d'ocul.*, 1886.

[2] Goldzieher, Fibrome de la paupière supérieure, avec hypertrophie considérable de la peau et asymétrie de la face. *Cent. für Augenheil.*, juin 1898.

[3] Snell, Large fibrome de la paupière supérieure. *Transact. ophth. Society*, t. XVIII, p. 52.

[4] Cargill, Les fibromes des paupières. *Transact. ophth. Society*, t. XX, p. 43.

L'envahissement des quatre paupières a eu lieu dans un cas de Schirmer, rangé par tous les auteurs dans la catégorie des sarcomes, mais qu'il faut, à notre avis, placer dans celle des tumeurs symétriques des paupières, dues à la pseudo-leucémie ; il n'existerait donc pas, selon nous, de sarcome multiple des paupières, et sur ce point la région palpébrale serait soumise à la même règle que les autres parties de l'économie. Si l'on excepte les tumeurs secondaires et par métastase, on est d'accord pour reconnaître qu'un sujet ne porte qu'un seul sarcome ou un seul carcinome à la fois. Le traumatisme joue pour les sarcomes de la paupière le même rôle que pour les autres tumeurs ; son action n'a jamais été plus nette que dans le fait que nous avons présenté à la Société française d'ophtalmologie, et nous allons ici rapporter cette observation, intéressante d'ailleurs à plus d'un titre.

Obs. (personnelle). — *Tumeur mélanique sous-conjonctivale de la paupière supérieure gauche. Extirpation. Récidive.* — Homme de 70 ans, entre à l'hôpital Saint-André le 25 septembre 1890. Bons antécédents héréditaires et personnels ; il y a dix ans, apparition d'une kératite entraînant un leucome opaque supprimant presque la vision. Aucune diathèse spéciale n'explique cet accident ; il n'y a ni rhumatisme, ni alcoolisme, seulement un peu de misère physiologique, résultat du travail opiniâtre et de privations prolongées.

Au commencement de juin 1890, Jean G... reçut un vigoureux coup de bâton sur la tempe gauche ; il en résulta un gonflement très accusé de la région ; la paupière supérieure devint noire, ecchymotique, tendue par l'infiltration sanguine qui remplissait les mailles de son tissu.

Le sang se résorba lentement ; lorsque la peau de la région reprit sa coloration normale, c'est-à-dire quelques semaines après, notre malade constata, dans l'épaisseur même de la paupière, la présence d'une tumeur dure, régulière, aussi volumineuse, dit-il, que celle qu'il présente en entrant à l'hôpital.

Dans le courant des mois de juillet, août et septembre, cette grosseur palpébrale serait restée la même, uniformément dure, un peu irrégulière à sa surface, toujours recouverte par la peau saine, et mobile dans l'épaisseur de la paupière supérieure. D'ailleurs il n'y a jamais eu de douleurs, et les fonctions visuelles n'ont, à aucun moment, été entravées.

Etat actuel. — A son entrée à la clinique, Jean G... porte une tumeur grosse comme une noix de moyenne grosseur, un peu allongée dans le sens horizontal. Elle semble faire saillie sous la paupière soulevée et déformée, mais encore suffisamment ouverte pour que la vision s'effectue convenablement ; fait d'autant plus précieux qu'il existait un leucome supprimant presque complètement les fonctions de l'œil droit.

A la surface de la tumeur la peau glisse très facilement, et la palpation fait sentir à travers le tégument, normal dans sa couleur et son épaisseur, une masse assez dure,

un peu irrégulière, mobile dans tous les sens, sans adhérence au squelette, sans ramifications dans l'orbite. A travers la demi-transparence de la peau, on distingue la couleur noire du néoplasme. Le bord libre de la paupière est intact.

Le volume de la tumeur ne permet pas de retourner la paupière pour explorer la face conjonctivale, mais il est possible d'écarter cette paupière du globe de l'œil et d'examiner, par-dessous, l'état du cul-de-sac conjonctival. Ce cul-de-sac a ses dimensions ordinaires ; la muqueuse y est saine partout et glisse au niveau de la partie postérieure du néoplasme, comme la peau à la surface antérieure.

La conjonctive bulbaire présente, en plusieurs endroits, des taches noirâtres qui tranchent sur l'aspect nacré de la sclérotique. Ces taches paraissent s'être développées en même temps que la tumeur et pour les mêmes causes.

La paupière inférieure n'offre rien de particulier. Il n'y a nulle trace d'engorgement ganglionnaire. L'état général est excellent.

De cet examen il résulte que Jean G... porte une tumeur datant de trois mois, développée à la suite d'une forte contusion et localisée dans le tissu cellulaire de la paupière, entre le cartilage tarse et la peau.

De quelle nature est cette tumeur ? Son entière mobilité, l'absence de douleurs, son état stationnaire depuis plusieurs mois, l'intégrité non seulement du globe oculaire, mais encore de la conjonctive et de la peau, en imposent pour une tumeur bénigne ; d'autre part, sa couleur et les petites taches pigmentaires de la conjonctive appellent l'attention sur la variété mélanique des néoplasmes, et c'est du choc de ces deux idées qu'a pu naître un instant l'incertitude du diagnostic.

Il n'est pas rare de voir des néoplasmes succéder aux traumatismes ; les tumeurs du sein, du testicule en offrent de fréquents exemples ; dans notre cas, il est donc conforme aux lois de la pathologie générale d'admettre qu'une néoplasie a succédé à l'irritation cellulaire engendrée par le traumatisme.

Mais, d'après les antécédents bien nettement indiqués par le malade, il est certain qu'un gros caillot, un hématome s'est d'abord formé dans la paupière et que la tumeur d'aujourd'hui lui a directement succédé. Sans doute il ne s'agit pas d'un caillot organisé, puisqu'il est démontré (Ranvier, Durante) que les caillots ne s'organisent pas, mais peut-être d'une tumeur due à la prolifération des cellules conjonctives entourant le caillot.

Ce diagnostic s'accorde à la fois avec les allures du mal et la couleur noire du tissu malade. Nous croyons avoir affaire à une tumeur bénigne, accidentellement colorée par du pigment sanguin.

Il doit suffire, dans ces conditions, d'extirper le néoplasme en respectant la paupière. Cette opération est pratiquée à l'hôpital Saint-André le 29 septembre 1890. Elle est d'ailleurs on ne peut plus facile ; la sonde cannelée sépare aisément la tumeur du tissu cellulaire environnant.

Quelques points de suture réunissent la plaie, et le malade sort guéri de l'hôpital quelques jours après.

L'intérêt de l'observation, déjà grand à cause de la marche clinique du mal, s'accroît encore avec l'examen anatomique de la tumeur.

Examen anatomique. — Le volume de cette tumeur est celui d'une petite noix ; elle est ovoïde, assez régulière à sa surface ; sa couleur, sa consistance, la physionomie de la coupe médiane sont celles d'une truffe. En raclant avec le couteau la surface de

la section, on distingue quelques fines travées fibreuses, mais il n'y a pas à proprement parler de cloisons. Des coupes, faites dans les diverses parties, ont révélé les détails suivants :

Deux ordres de cellules y dominent : des cellules fusiformes et des cellules rondes. Quelques vaisseaux et de rares travées fibreuses sillonnent le tissu ; enfin, on trouve du pigment mélanique très abondant.

Des cellules fusiformes constituent un certain nombre de faisceaux semblables à ceux des tumeurs fibroplastiques ; presque partout les cellules sont jeunes et sorties depuis peu de temps de l'état embryonnaire.

Les cellules rondes sont très nombreuses, et leurs dimensions très variables. Elles ont de 10 à 20 μ de diamètre, beaucoup d'entre elles présentent plusieurs noyaux.

Quelques vaisseaux, très rares, à paroi unique, sillonnent les coupes ; à la périphérie on rencontre des traces d'hémorragies récentes ; du côté de la conjonctive, la tumeur était limitée par un trousseau riche en fibres élastiques, colorées en jaune par le picro-carmin.

Mais le plus intéressant de tous les éléments histologiques contenus dans le néoplasme est le pigment.

Ce pigment est surtout intra-cellulaire ; il est très inégalement réparti ; beaucoup de cellules n'en contiennent pas du tout, quelques-unes en sont remplies au point de perdre tous leurs caractères, de prendre l'aspect d'une masse noire arrondie ; les autres renferment dans leur protoplasma de fines granulations noires.

En traitant une coupe par l'acide sulfurique, nous avons vu disparaître les éléments cellulaires, tandis que le pigment restait intact. Sous l'influence de l'acide le tissu sarcomateux s'est recroquevillé, raccorni ; toutefois, il n'a pas disparu tout à fait ; il est resté une masse informe, translucide, au milieu de laquelle le pigment se détache avec netteté.

Nous avons ainsi obtenu une préparation typique de mélanine et nous trouvons cette substance sous les formes suivantes :

1° De gros amas conglomérés, irréguliers ;

2° Des globes ronds de forme cellulaire, dans lesquels on peut voir (à un grossissement de 400 diamètres) de fines granulations tassées les unes contre les autres. Ces globules sont des cellules dont le noyau a été étouffé, le protoplasma détruit et qui son en quelque sorte farcies de poussières mélaniques ;

3° Des granulations libres de pigment.

Il résulte de cet examen que notre malade portait un sarcome mélanique, à jeunes cellules, présentant les caractères histologiques d'une tumeur maligne. Il y a donc contradiction apparente entre les phénomènes cliniques et l'examen anatomique ; mais les résultats de ce dernier examen sont si conformes aux descriptions classiques, qu'il n'est pas permis de douter du diagnostic « sarcome mélanique », auquel nous nous sommes définitivement arrêté. Deux ans après, l'affection récidiva.

Dubar a vu, chez une petite fille, un sarcome palpébral se développer à la place d'une ecchymose traumatique ; il en fut de même chez les malades de Zehender et de Van Duyse. La tumeur maligne se forma à l'endroit précis où s'était produite la bosse sanguine.

Dans une observation de Guibert, la tumeur, développée dans la paupière d'un homme de 48 ans, avait été consécutive à une brûlure ayant couvert d'un tissu cicatriciel la tempe et les deux paupières du même côté. Ce sont là des faits analogues au nôtre par leur étiologie.

Symptômes. — Au point de vue de la symptomatologie comme de l'anatomie pathologique, il faut subdiviser l'étude du sarcome palpébral et étudier successivement, comme l'a fait Guillemet[1] dans sa thèse : 1° le sarcome palpébral proprement dit ; 2° le sarcome né dans la conjonctive palpébrale.

A. — *Sarcome palpébral proprement dit.*

Il est assez commun de voir le néoplasme prendre, au début, les allures d'un chalazion ; si on l'extirpe, le chalazion récidive ; si on l'abandonne à lui-même, il ne tarde pas à prendre des proportions excessives, en présentant d'ailleurs une consistance variable : molle comme celle du sarcome encéphaloïde, dure comme celle d'un fibro-sarcome.

Si, à cette période voisine du début, la tumeur est mobile sur le tarse et peut en être facilement séparée, elle est assez aisée à diagnostiquer avec le chalazion, car celui-ci adhère toujours au tarse, mais il arrive bien souvent que le néoplasme lui-même adhère au tarse, et alors le diagnostic est difficile tant que les proportions de la tumeur ne sont pas considérables.

Quand le néoplasme se développe aux lieu et place d'une bosse sanguine, ainsi que cela est arrivé dans les cas de Dubar, de Zehender et le nôtre, cette donnée étiologique est aussi d'une grande importance pour le diagnostic de l'affection.

Longtemps la peau reste mobile à la surface de la tumeur ; elle peut finir cependant par être envahie ; avant de s'infiltrer (fig. 167), elle s'amincit et laisse voir, par transparence, la nature mélanique du sarcome, qui, ainsi que nous le verrons plus loin, présente souvent les caractères de la mélanose.

[1] Guillemet, *Sur certaines formes de tumeurs malignes des paupières.* Th. Paris, 1902.



PLANCHE IX

FIG. 1. — Sarcome de la paupière (hôpital Saint-André, professeur BADAL).

Femme de 73 ans, présentant une tumeur du volume d'une noix, ayant complètement envahi la paupière inférieure de l'œil gauche. Au centre de la tumeur on constate une excavation à peu près ronde, de 1 centimètre environ de diamètre, de laquelle on voit continuellement sourdre un pus jaunâtre, assez abondant.
L'examen histologique démontre qu'il s'agissait d'un sarcome.

FIG. 2. — Épithéliome de la paupière (hôpital Saint-André, professeur BADAL).

G. STEINHEIL Éditeur

[illegible] observation de Guibert, la tumeur, développée dans la pau-[illegible] comme de 48 ans, avait été consécutive à une brûlure ayant [illegible] et les deux premières du même [illegible] ont 18 des faits analogues au nôtre par leur étiologie.

[illegible] de la symptomatologie comme de [illegible] viser l'étude du sarcome palpébral et étudier successivement, comme l'a fait Guillemet[1] dans sa thèse : 1° le sarcome palpébral proprement dit ; 2° le sarcome né dans la conjonctive palpébrale.

[illegible]

PLANCHE IX

FIG. 1. — Sarcome de la paupière (hôpital Saint-André, professeur BADAL).

Femme de 53 ans, présentant une tumeur du volume d'une noix, ayant complètement envahi la paupière inférieure de l'œil gauche. Au centre de la tumeur on constate une excavation à peu près ronde, de 1 centimètre environ de diamètre, de laquelle on voit continuellement sourdre un pus jaunâtre, assez abondant.

L'examen histologique démontre qu'il s'agissait d'un sarcome.

FIG. 2. — Épithélioma de la paupière (hôpital Saint-André, professeur BADAL).

[illegible] au début, la tumeur est mobile sur le tarse [illegible] elle est assez aisée à diagnostiquer [illegible] adhère toujours au tarse, mais il arrive [illegible] lui-même adhère au tarse, et alors le diagnostic [illegible] les proportions de la tumeur [illegible] pas [illegible]

[illegible] apparaît aux lieu et place d'une bosse sanguine, [illegible] cas de Dubar, de Zehender et le nôtre, [illegible] d'une grande importance pour le diagnostic [illegible]

[illegible] mobile à la surface de la tumeur ; elle peut [illegible] envahir ; avant de [illegible] (fig. 167), elle s'amincit et laisse voir, par transparence, la nature mélanique du sarcome. [illegible] plus le [illegible] souvent les caractères de la mélanose.

[1] GUILLEMET, *Sur certaines formes de tumeurs malignes des paupières.* Th. Paris, 1[illegible].

FIG. 1.

FIG. 2.

G. STEINHEIL Éditeur

Le volume du néoplasme est d'ailleurs variable; c'est celui d'une noisette (Guibert), d'une noix (Forster, Fage, Lagrange), d'un petit œuf de poule (Eperon), d'une petite pomme (Lilienfeld), d'une orange (Capellini, Lagrange), du poing, d'une tête d'enfant (van Duyse).

C'est lorsque le volume devient ainsi très considérable que la peau surdistendue s'ulcère; au niveau de l'ulcération il s'établit un processus



Fig. 167. — Sarcome mélanique des deux paupières; adhérence de la peau et de la tumeur.

inflammatoire (pl. IX, fig. 1) dû à des infections microbiennes exogènes, et ces infections expliquent l'engorgement ganglionnaire qui apparaît assez souvent à cette période. Cet engorgement n'est pas dû, dans ce cas, à la généralisation de la tumeur: les ganglions sont rarement atteints par les éléments sarcomateux.

Les troubles fonctionnels consistent dans la gêne de la vision; les troubles subjectifs sont peu accusés; la douleur est nulle ou très modérée.

Après avoir envahi toute l'étendue de la paupière (pl. VIII, fig. 2), la tumeur atteint les parties voisines et on peut la voir gagner la face, la joue, la fosse temporale, l'autre paupière, l'orbite et les sinus voisins, et même la cavité cranienne. L'état général devient de plus en plus mauvais pendant

le développement du néoplasme, et le sujet succombe, soit à la cachexie, soit aux phénomènes cérébraux résultant de l'extension locale du mal.

B. — *Sarcome né dans la conjonctive palpébrale.*

Van Duyse et Fage ont remarqué que cette variété topographique du sarcome primitif des paupières avait une physionomie particulière, tenant



Fig. 168. — Sarcome mélanique des deux paupières, né dans la conjonctive; récidive après une première opération.

à sa tendance à se pédiculiser. Ce néoplasme se forme dans le tissu cellulaire, très serré, qui unit la conjonctive au cartilage tarse, et comme il ne peut se développer du côté de celui-ci, il soulève la muqueuse et fait une saillie très prononcée du côté de l'œil. La pression contre le globe oculaire le déforme, l'aplatit et le déplace plus ou moins. Le néoplasme, après avoir envahi les paupières, se propage à la conjonctive bulbaire, et, bientôt, l'œil est recouvert par la tumeur et comme enfoui au-dessous d'elle.

On sait, d'ailleurs, que le globe résiste longtemps aux atteintes du néoplasme.

Il en était ainsi pour le malade auquel se rapporte la figure 168 ; l'œil était intact et la cornée transparente sous l'énorme masse morbide.

La conjonctive, distendue d'abord, ulcérée ensuite, laisse voir le néoplasme avec la couleur noire qu'il présente fréquemment.

Le pédicule résulte du développement spécial que subit la tumeur sous

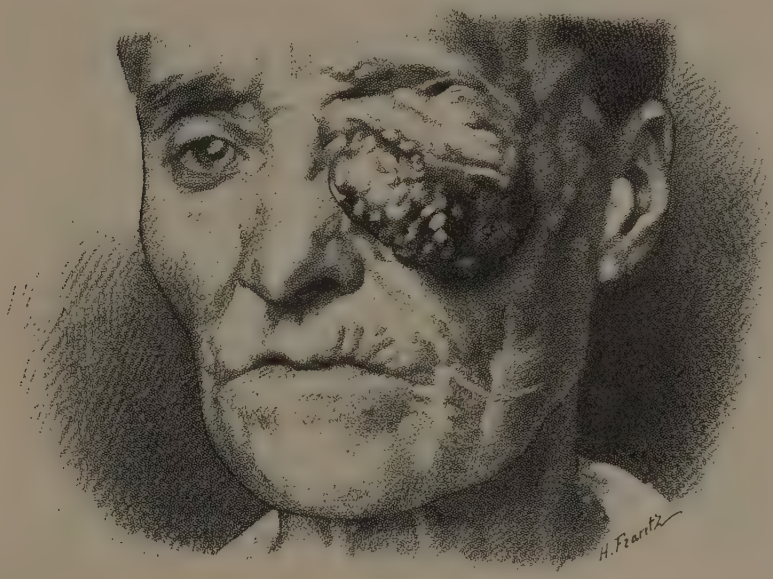

Fig. 169. — Sarcome mélanique de la paupière, né dans le cul-de-sac supérieur.

l'influence de la pression des paupières; il est d'habitude assez large; il était très net dans l'observation de Horner (mélano-sarcome, paroi cellulaire de la conjonctive tarsienne), de Talko (sarcome palpébral fusocellulaire pigmenté), de Ceppi (tumeur palpébrale conjonctivale chez un enfant de 5 ans), de Chilsom (sarcome conjonctival palpébral à éléments cellulaires arrondis chez un enfant). Ce pédicule s'attache d'habitude au fond du cul-de-sac bulbo-palpébral (fig. 169).

Les troubles fonctionnels consistent en une gêne de la vision qui varie évidemment beaucoup selon le volume et le siège de la tumeur. Le larmoiement, l'hypersécrétion, l'œdème de la conjonctive sont des phénomènes irritatifs communs, sur lesquels il n'est pas nécessaire d'insister.

Anatomie pathologique. — Faire l'anatomie pathologique détaillée du sarcome palpébral est ici bien inutile. Ces sarcomes présentent d'abord les caractères de toutes les tumeurs de ce genre, plus quelques particularités ; ce sont ces particularités que nous devons nous borner à faire ressortir.

Le sarcome palpébral peut être embryonnaire, c'est-à-dire composé de jeunes cellules rondes, en voie d'active prolifération ; plus fréquemment il revêt la forme fasciculée ; au microscope on y distingue des éléments fusiformes très nombreux, groupés en faisceaux ; entre les faisceaux se trouvent des nids plus ou moins abondants de cellules embryonnaires.

Le sarcome de la paupière appartient quelquefois à la variété de l'angio-sarcome.

Nous avons noté cette particularité dans plusieurs cas, mais jamais avec autant de netteté que dans le cas suivant, sur lequel nous appelons l'attention.

Obs. — *Angio-sarcome mélanique de la paupière.* — La tumeur qui nous est adressée par le docteur Guibert, de la Roche-sur-Yon, a été enlevée chez une femme de 72 ans ; elle a la forme et le volume d'une petite amende ; sa surface est relativement lisse, et son extirpation paraît avoir été faite au milieu des tissus de la paupière, en quelque sorte par décortication. Il n'y a à son niveau, ni lambeau de peau, ni muqueuse.

Cette tumeur a un aspect noirâtre, un peu moins foncé que le sont quelquefois les tumeurs mélaniques, mais il paraît cependant bien certain, à première vue, qu'il s'agit de cette dernière variété de néoplasme. L'examen macroscopique, fait à la loupe après la coupe du néoplasme en deux parties égales, ne permet de reconnaître aucun des éléments normaux de la paupière, on ne distingue aucun vestige du cartilage tarse.

Durci dans les alcools successifs et monté dans la paraffine, cette tumeur nous donne des préparations très caractéristiques d'un angio-sarcome. La figure 170 représente, en un point choisi, les formations angio-sarcomateuses classiques, mais il ne faudrait pas croire que la partie dessinée représente un des rares points typiques de nos coupes ; toutes les préparations qui ont été faites sur des fragments divers, pris en des points différents, fourmillent de lésions de ce genre, si bien que pour la représentation figurée nous n'avions que l'embarras du choix.

Il s'agit donc d'un angio sarcome typique. Après cette constatation, deux particularités seulement retiendront notre attention :

1° Les formations angio-sarcomateuses sont parmi les plus évidentes que nous ayons rencontrées dans les néoplasmes orbitaires et palpébraux. La paroi vasculaire, dégénérée en totalité, et les cellules morbides restent encore contenues entre l'espace endo-

thélial et la gaine périthéliale externe ; si bien que la lumière centrale du vaisseau persiste encore et que son contour est encore nettement dessiné, ainsi qu'on le voit sur la figure 170 ; les vaisseaux dégénérés se présentent ainsi sous forme de tubes étroits, à parois très épaisses.

Dans ces parois les cellules sarcomateuses ne présentent rien de particulier à signaler, si ce n'est la disposition rayonnée qu'elles affectent par rapport à la lumière du vaisseau.

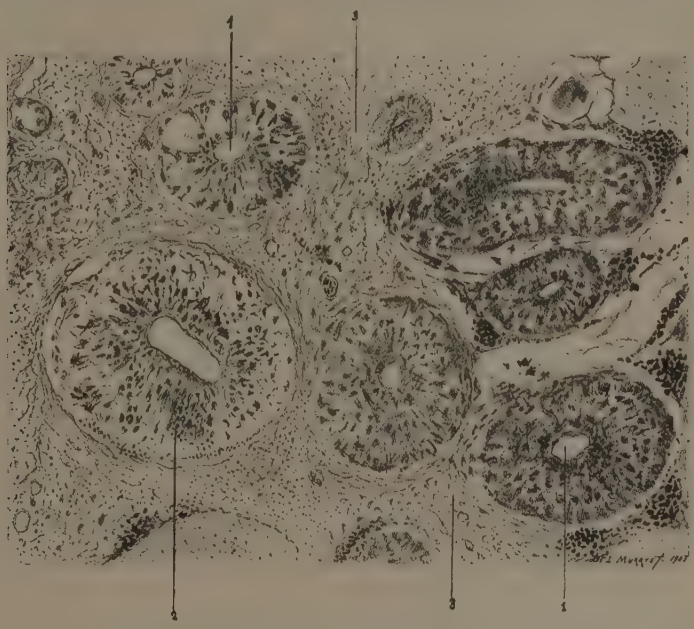

Fig. 170. — Angiosarcome mélanique de la paupière.

1, lumière centrale du vaisseau ; 2, cellules sarcomateuses de la paroi vasculaire ; 3, tissu conjonctif intervasculaire.

Elles sont en voie de prolifération rapide et montrent toutes les modifications ordinairement constatées dans les cellules en pareil cas.

2° Le pigment mélanique est rare ; il est certainement la conséquence des hémorragies interstitielles assez nombreuses qu'on trouve dans le néoplasme.

Le pigment n'existe pas dans les cellules sarcomateuses qui forment les tubes épais dont nous venons de parler, c'est-à-dire dans les parois des vaisseaux ; il est accumulé en certains points, assez nombreux, presque tous rapprochés d'une vieille hémorragie. Il ne s'agit vraisemblablement pas de pigment autochtone, mais de pigment hématique. Le volume variable des grains pigmentaires, leurs formes arrondies, la présence de nombreux gros agrégats de matière mélanique, la rareté des grains pigmentaires intra-cellulaires, permettent encore d'affirmer l'origine sanguine du pigment de ce néoplasme.

On a encore rencontré quelquefois dans la paupière le sarcome muqueux, c'est-à-dire celui dans lequel se produit une dégénérescence des cellules, aboutissant à la formation de cavités remplies d'une matière gélatiniforme. Souvent, dans cette variété de tumeurs, les vaisseaux mal soutenus se rompent, et il se produit des hémorragies interstitielles très abondantes, jouant un grand rôle dans la pigmentation du néoplasme.

On sait combien d'obscurités existent encore dans la question de l'origine du pigment ; il est tantôt le résultat de la transformation du pig-

Fig. 171. — Sarcome mélanique de la paupière. Disposition du pigment autour des vaisseaux.

ment sanguin, tantôt le produit d'une formation cellulaire spéciale. On trouve dans le sarcome de la paupière l'une et l'autre variétés ; le pigment hématique et le pigment autochtone s'y rencontrent ensemble ou isolément. Il est certain cependant que la première variété tient la plus grande place dans l'évolution du sarcome mélanique ; nous avons souvent, sur nos préparations, obtenu les réactions sidériques (fig. 176) et d'autre part bien souvent aussi la disposition du pigment était celle que représente la figure 171, qui provient de la tumeur représentée sur la figure 168. On y voit le pigment massé surtout autour des vaisseaux, dont quelques-uns sont complètement entourés par les granulations noires.

Sans insister ici plus longuement qu'il ne convient sur la variété mélanique des sarcomes palpébraux que nous étudions, nous dirons que cette

variété mélanique est commune et mérite de nous arrêter ; nous avons vu, dans un cas personnel, le pigment se présenter sous trois aspects différents : 1° sous forme d'amas noirâtres extra-cellulaires, formés par la réunion de granulations reliées par un pigment inattaqué par les réactifs acides. Ces amas sont d'un volume très irrégulier : quelques-uns gros comme les globules du sang, les autres beaucoup plus petits. Tous sont arrondis ; aucun n'a l'aspect anguleux d'un élément cristallisé ; on y trouve parfois une zone claire périphérique qui tient à un dépôt de substance albuminoïde ; 2° sous forme de cellules bourrées de pigment, entièrement noires. La mélanine se dépose dans le protoplasma, d'abord autour du noyau, puis dans toute la cellule, et le noyau lui-même s'infiltre de pigment ; 3° sous forme de granulations fines, grises ou noires, arrondies, réfringentes, contenues dans le protoplasma cellulaire ou dans l'intervalle des cellules.

Par le raclage, ces tumeurs mettent en liberté un grand nombre de granules mélaniques affectés de mouvement brownien (Ranvier).

Nous avons plusieurs fois étudié avec soin la structure du sarcome mélanique palpébral ; outre les observations citées plus haut, intéressantes au point de vue étiologique, nous reproduisons ici deux autres observations vraiment instructives ; la première appartient à Guibert, qui nous en a confié l'examen histologique, l'autre nous est personnelle.

Obs. de Guibert. — Rouf. P..., 48 ans, de Saint-Vincent-Sterlanges, journalier, s'est fait, à l'âge de 10 mois, une brûlure à la joue gauche ; la paupière supérieure, la tempe et la paupière inférieure sont recouvertes actuellement de tissu cicatriciel. La paupière supérieure, fortement en ectropion, offre un énorme bourrelet conjonctival.

Jusqu'à l'âge de 10 ans, le malade a vu de l'œil gauche, un peu moins clair toutefois que de l'œil droit. A cette époque, en s'amusant en classe avec un camarade, il reçut un coup d'ongle sur la cornée ; il se forma une taie à la suite et, à partir de cette date, l'œil gauche n'a plus rien distingué.

Il y a un an, le malade a remarqué sur la partie brûlée de la paupière inférieure une petite « *grosseur dure, siégeant sur le rebord palpébral* ». Elle s'est accrue considérablement depuis le mois de janvier, c'est-à-dire depuis huit mois. L'œil était larmoyant, mais à aucun moment il ne s'est produit d'hémorragie au niveau du néoplasme. Pas de douleurs au début, et ce n'est que depuis trois mois que la souffrance, qui n'a fait qu'augmenter chaque jour, est devenue intolérable. Elle consiste surtout en *élancements* du côté du nez et en *fourmillements* dans la paupière. Il n'existe pas de céphalée, et le malade répète toujours que la seule douleur qu'il éprouve est celle qu'il ressent au niveau de la base du nez, surtout à gauche. Pas de ganglion préauriculaire,

l'état général est excellent, et l'on ne saurait noter d'amaigrissement. Les urines sont normales.

Quant à l'*aspect actuel de la tumeur*, il est celui d'un énorme ectropion noirâtre. La paupière inférieure mesure au moins 2 centimètres d'épaisseur du bord externe au bord interne. La face supérieure mélanique est framboisée, mamelonnée, inégale ; la face antérieure, formée par la peau saine et non adhérente, est congestionnée ; la face postérieure n'adhère pas au globe de l'œil, et les doigts, saisissant la tumeur en dehors et en dedans, constatent qu'elle est libre d'adhérences au niveau du plancher de l'orbite ; tandis qu'en dedans elle adhère du côté du nez, et, légèrement en haut, à la paupière supérieure.

L'opération, qui a eu lieu le 26 août 1895, a permis de constater ce qu'avait révélé le toucher. Nulle adhérence au globe oculaire, qui est néanmoins énucléé en raison de son mauvais état (taie recouvrant toute la cornée avec pannus), d'autant plus que le prolongement de la tumeur du côté du nez et de la paupière supérieure oblige à ouvrir largement la loge orbitaire. Je touche en outre au thermocautère la portion nasale, et, suturant la paupière supérieure à la joue en dedans et en dehors, je diminue considérablement ainsi la largeur de la plaie. Tamponnement à la gaze iodoformée.

La guérison s'effectue sans entrave ; le malade est totalement débarrassé de ses douleurs : il part au bout de trois semaines et doit, à la moindre crainte de récidive, venir me retrouver.

J'ajouterai que, comme *antécédents personnels ou héréditaires*, il n'y a rien de particulier au point de vue de l'hérédité cancéreuse. Le malade a eu la fièvre typhoïde en 1871 ; son père est mort à l'âge de 53 ans de la fièvre typhoïde, et sa mère à 56 ans de pneumonie. Un frère, âgé actuellement de 46 ans, aurait depuis l'âge de 21 ans une suppuration osseuse de la cuisse ; une sœur de 40 ans serait devenue sourde-muette à la suite de la fièvre typhoïde ; quatre frères se portent bien.

Description macroscopique. — La pièce qui nous a été remise a le volume d'une grosse noisette ; elle est recouverte, dans sa face antérieure, par la peau, qui en est séparée par un tractus fibreux mince et serré ; mais il n'y a pas d'adhérences à proprement parler, la peau n'est pas infiltrée, le scalpel permet de la détacher facilement du néoplasme ; elle est amincie, mais intacte.

Du côté des parties profondes la tumeur présente un aspect lisse, régulier, elle était à ce niveau en contact avec le tissu cellulaire qui tapisse la face profonde de la conjonctive. De toutes parts le néoplasme est, par conséquent, enveloppé par du tissu cellulaire, avec lequel il a contracté d'assez faibles adhérences ; sans doute il ne s'agit pas d'un néoplasme encapsulé, mais bien, plutôt, d'un néoplasme diffus.

La coupe montre une surface blanche dans presque toute son étendue, sauf en quelques points, dont l'un est à peu près au centre et l'autre sur les parties profondes. Ces deux régions sont noirâtres ; elles sont assez étendues pour que le néoplasme mérite l'épithète de *mélanique*, mais il n'en est pas moins certain que la plus grande partie du mal est exempte de toute infiltration noire.

Quand nous aurons ajouté que la consistance de la tumeur est assez ferme, que le raclage ne donne pas de suc, qu'elle paraît très peu vasculaire, nous en aurons fini avec les caractères macroscopiques.

Description microscopique. — Le tissu se compose essentiellement de cellules

conjonctives jeunes, presque toutes fusiformes, quelques-unes très développées, longues, adultes ; on remarque quelques îlots de cellules embryonnaires rondes, vivement colorées par le carmin ; deux de ces îlots sont très étendus, les autres sont petits, clairsemés, disséminés au milieu des tractus de cellules plus âgées.

D'ailleurs, au point de vue de la répartition des cellules, les coupes présentent entre elles un aspect un peu différent ; il en est qui renferment presque autant de cellules embryonnaires que de cellules allongées ; toujours cependant ces dernières prédominent.

Nous devons en outre signaler la présence de la dégénérescence muqueuse sur un assez grand nombre de cellules ; ces cellules apparaissent sous la forme d'éléments à

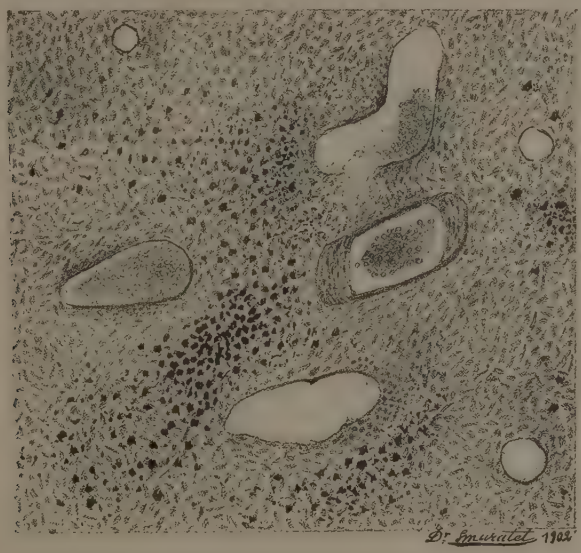

Fig. 172. — Sarcome mélanique de la paupière. Disposition du pigment loin des orifices vasculaires.

noyau bien coloré par le carmin et à protoplasma incolore et transparent, ce qui les différencie suffisamment de la dégénérescence cellulaire ; d'ailleurs, il ne saurait y avoir aucun doute, c'est de la dégénérescence muqueuse type.

Sur les confins des coupes on rencontre des fibres musculaires striées intactes ; ce sont les fibres de l'orbiculaire dans l'intérieur desquelles s'infiltre la tumeur. Les vaisseaux sont peu nombreux ; tous, même les plus petits, ont un double contour.

La particularité la plus importante de ce néoplasme est évidemment sa pigmentation; elle a été l'objet tout spécial de notre attention.

Au microscope ce pigment, qui siège surtout au centre de la tumeur, se présente sous la forme de masses brunes, claires, infiltrées entre les cellules. Un assez grand nombre de cellules présentent dans leur intérieur des granulations brunes, arrondies.

Les amas pigmentaires sont d'un volume très inégal ; quelques-uns sont toutefois gros comme les globules du sang ; les autres sont beaucoup plus petits ; tous ont une forme arrondie, aucun n'a l'aspect angulaire d'un élément cristallisé.

Il n'y a pas d'hémorragies dans cette tumeur, dont la vascularisation est médiocre, et il est très intéressant de constater que le pigment est placé dans la partie où les vaisseaux sont le moins abondants (fig. 172). Nous nous sommes d'abord préoccupé de savoir si ces éléments mélaniques résistaient à l'action des acides. Ils ne sont nullement attaqués par l'acide sulfurique pur, dans lequel ils ont baigné sur lame pendant 24 heures. L'acide chlorhydrique, comme l'acide sulfurique, a détruit le tissu du néoplasme, mais non le pigment.

Sur ce pigment nous avons fait la réaction de Perls, c'est-à-dire qu'en présence et après l'action de l'acide chlorhydrique, nous avons traité les coupes par le ferro-cyanure jaune de potassium. Le contact de ce liquide, prolongé pendant 24 heures, n'a pas décélé la présence de ferro-cyanure de fer et de potassium. Nulle coloration bleue n'en est résultée.

Il faut en conclure que les éléments mélaniques de ce néoplasme ne contiennent pas de fer. Ils se comportent, en présence des réactifs de Perls, comme le pigment normal sur la choroïde. Pour contrôler nos résultats nous avons parallèlement traité un fragment de cette membrane détaché d'un œil sain, et le pigment normal n'a pas non plus donné la réaction de Perls.

Toutes les tumeurs mélaniques ne se comportent pas ainsi ; il en est, parmi les tumeurs vraiment dignes de ce nom, c'est-à-dire parmi celles dont le pigment résiste à l'action prolongée de l'acide sulfurique pur, il en est, disons-nous, qui donnent la coloration bleue par la réaction de Perls, c'est-à-dire dont le pigment contient du fer. Nous en avons un exemple très typique sous les yeux, ce qui nous a permis de comparer le mode différent de réaction du pigment selon les cas.

Ajoutons que lorsqu'on traite par le ferro-cyanure jaune de potassium une coupe de tumeur mélanique (sous l'influence de l'acide chlorhydrique), on peut être certain que la réaction ne se produit pas sous l'influence et à cause des éléments sanguins, contenus dans les préparations. Ceci est déjà indiqué par tous les auteurs, et par Perls en particulier, et nous en avons fait nous-même la preuve en traitant des coupes contenant de nombreux vaisseaux gorgés de sang par l'HCl et le ferro-cyanure jaune de potassium sans obtenir la réaction bleue caractéristique.

De tout ceci il résulte donc que la tumeur que nous avons examinée peut être à bon droit considérée comme contenant la variété de pigment qui, d'après Fuchs, Vossius, Oppenheimer, est directement fabriquée par les tissus et dont l'origine ne serait nullement hématique.

Cette variété de mélanose est, croyons-nous, la plus grave et doit faire craindre une récidive. A ce point de vue, il importe cependant de remarquer qu'une faible partie seulement de la tumeur est pigmentée. Les trois quarts environ sont dépourvus de toute substance mélanique, cette substance étant localisée au centre même du néoplasme.

En résumé, le diagnostic histologique est le suivant : sarcome mélanique de la paupière, constitué par un mélange de cellules fusiformes et embryonnaires, contenant un pigment analogue au pigment choroïdien, ne paraissant pas d'origine hématique.

Obs. (personnelle). — M. C..., 52 ans, domestique, entre, le 7 mars 1900, à l'hôpital Saint-André, pour une volumineuse tumeur de la paupière supérieure de l'œil gauche.

Les antécédents ne présentent rien de particulier ; nous ne trouvons aucune diathèse ; l'affection s'est développée spontanément, sans aucun traumatisme occasionnel ; son début remonte au printemps 1899. Elle a remarqué, à la même époque, une petite masse noirâtre sur la conjonctive bulbaire et une augmentation de volume de la paupière, qui devint, en quelques mois, très épaisse, et commença à saigner, il y a environ deux mois.

Depuis le mois de juillet 1900, il s'écoule constamment et abondamment une sanie roussâtre et purulente.

Fig. 173. — Sarcome mélanique de la conjonctive palpébrale propagé à la conjonctive bulbaire.

Le 17 mars, au moment de notre premier examen, nous constatons que tout le cul-de-sac supérieur de la conjonctive est envahi par un néoplasme bourgeonnant, d'un aspect sanieux, noirâtre ; ce néoplasme se propage sur la conjonctive bulbaire, au-dessus de la cornée, et là, au niveau du limbe, un bourgeon plus volumineux que les autres s'est développé et recouvre la cornée, de façon que l'œil a complètement perdu ses fonctions (fig. 173).

La peau de la paupière glisse facilement au-dessus du néoplasme, qui occupe surtout la conjonctive et la région sous-conjonctivale. Il n'y a aucune douleur. La malade est amaigrie et d'un état général médiocre, sans présenter cependant l'aspect cachectique. Les ganglions lymphatiques ne sont pas injectés.

On propose une intervention chirurgicale qui est refusée.

Le 14 août 1900, la malade revient à l'hôpital avec une tumeur beaucoup plus volumineuse et qui, depuis 4 mois, n'a cessé de donner lieu à un abondant écoulement sanieux et purulent. Cette tumeur, grosse comme une orange, respecte encore complètement

la peau, qu'on peut faire aisément glisser à sa surface (fig. 173); elle remplit tout le cul-de-sac supérieur, si bien qu'il est impossible de retourner la paupière; l'œil est immobilisé, dans son excursion en haut, par la masse du néoplasme; la cornée est toujours recouverte par un gros bourgeon ayant pris racine dans la conjonctive du limbe.

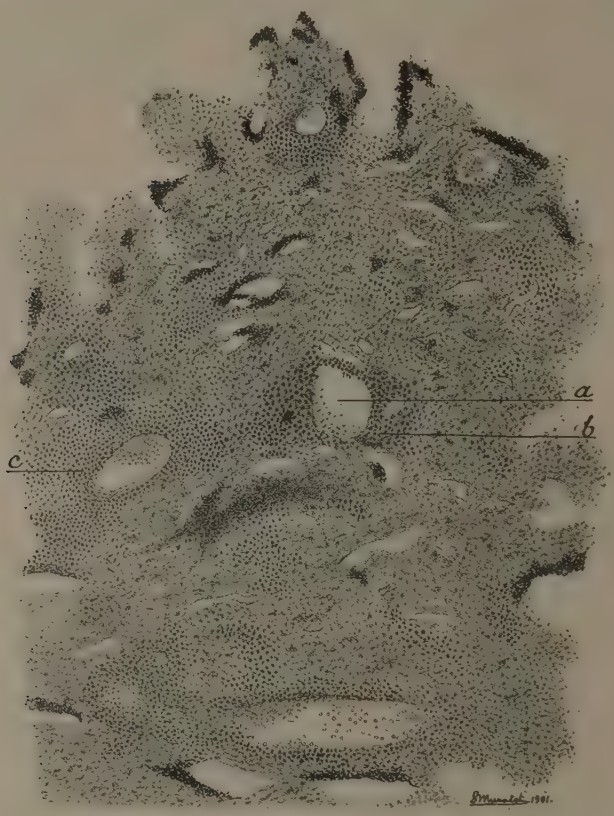

Fig. 174. — Sarcome mélanique de la paupière. Angio-sarcome.

a, lumière du vaisseau; — *b*, *c*, parois vasculaires dégénérées.

Nous proposons à la malade l'ablation de la paupière supérieure et l'exentération complète de l'orbite, que nous pratiquons le 17 août 1900.

Les suites immédiates de cette opération ont été heureuses, mais, six mois après, il se produisit une récidive dans l'orbite.

L'examen histologique de la pièce a démontré qu'il s'agissait d'un sarcome mélanique, intéressant au point de vue de sa structure et de son mode de pigmentation.

Sans donner ici une description histologique trop longue, et en n'indiquant que les

détails essentiels, nous dirons que l'étude de la pièce anatomique a été faite au niveau de la tumeur épibulbaire recouvrant la cornée et au niveau de la paupière.

Dans ces deux parties, il s'agit, non d'un épithélioma, ainsi que l'aspect de la tumeur, les désordres conjonctivaux, son ulcération hâtive, permettaient de le supposer, mais d'un sarcome, et notamment d'un angio-sarcome (fig. 174 et 175).

Nous avons pu constater de très intéressants désordres dans les parois mêmes des vaisseaux, et il nous a été possible de saisir, en quelque sorte, le mécanisme des hémorragies, en étudiant l'effondrement des parois vasculaires sous l'influence de la dégénérescence sarcomateuse des vaisseaux.

Avec une pareille altération vasculaire, on comprend que les hémorragies interstitielles soient nombreuses et abondantes. C'est par ces hémorragies que, dans ce cas s'explique la pigmentation du sarcome.

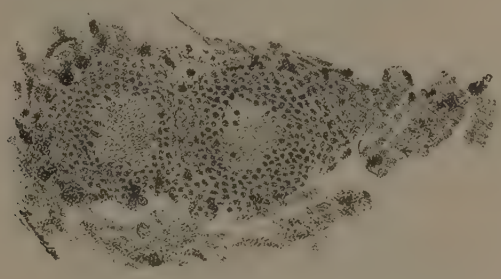

Fig. 175. — Angio-sarcome de la paupière. Détails de la paroi de deux vaisseaux (gross., 350).

Au sujet de l'origine du pigment dans les néoplasmes, on sait que l'accord est loin d'être fait, et il n'est pas téméraire d'affirmer que l'obscurité de cette question égale encore son importance.

Langhans et Birnbacher donnent au pigment une origine purement hématique.

Vossius partage cette opinion, mais remarque qu'à côté de ce pigment, d'origine hématique, existe un pigment diffus, brun chocolat, que n'influencent pas les réactifs de Perls et de Quincke.

Enfin, Virchow, Recklinghausen, Valdeyer, Fuchs croient à la formation métabolique du pigment, c'est-à-dire à sa formation aux dépens des matériaux albuminoïdes de la cellule.

Nous n'insisterons pas ici sur le détail de ces opinions, que nous avons exposée, déjà (V. t. I, *Tumeurs de l'œil*, p. 331) ; nous dirons simplement qu'en sommes dans les sarcomes mélaniques de la conjonctive, on peut agiter trois hypothèses : 1° le pigment provient des globules rouges extravasés ; 2° le pigment est autochtone, se forme par la transformation des matériaux albuminoïdes de la cellule ; 3° le pigment dérive des cellules pigmentées normales ou aberrantes préexistant dans la région.

Il paraît très facile, au premier abord, de reconnaître à quelle catégorie des tumeurs mélaniques on a affaire ; il semble que les réactions hémosidériques de Perls et de Quincke peuvent établir d'emblée l'origine hématique du pigment ; il n'en est rien,

parce qu'il est prouvé que, lorsque le pigment hématique est ancien, il ne donne plus lieu à ces réactions sidériques. Il en est de même de la réaction de Robin par l'acide sulfurique ; cette réaction permet de différencier les vieilles hémorragies de la pigmentation elle-même ; mais quand le pigment s'est développé par l'action que les cellules sarcomateuses exercent autour d'elles sur les globules extravasés, lorsque ces globules ont été transformés, digérés par l'action cellulaire, le réactif de Robin se trouve en face d'un vrai pigment et ne l'attaque pas.

Dans le cas que nous avons étudié, le pigment nous a paru présenter une double origine ; son origine hématique résulte des réactions hémosidériques partielles que

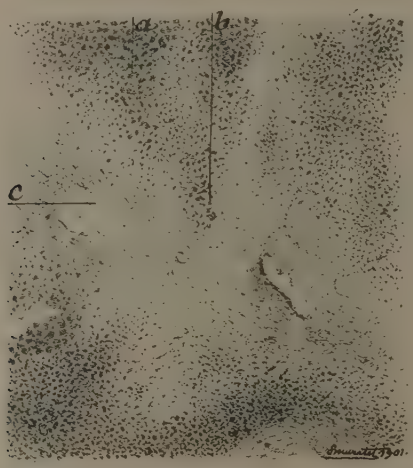

Fig. 176. — Sarcome mélanique de la paupière. Disposition du pigment.

a, *b*, amas de pigment se colorant en bleu sous l'action du ferro-cyanure ; — *c*, vaisseaux contenant du pigment.

nous avons obtenues en quelques points (fig. 176) ; elle résulte aussi du rôle joué par les hémorragies interstitielles ; nous avons pu saisir le passage des débris de globules dans l'intérieur des cellules sarcomateuses, nous avons même pu voir des globules entiers pénétrer dans le corps de grosses cellules sarcomateuses.

Mais, dans le cas actuel, la majeure partie du pigment est probablement autochtone ; nous en trouvons la preuve dans son abondance loin des orifices vasculaires et dans des endroits où il n'y a pas eu d'hémorragies. Notre cas serait donc un exemple de sarcome renfermant du pigment hématique et du pigment d'origine autochtone.

La gravité de cette tumeur, qui a assez promptement récidivé, s'explique donc aussi bien par sa nature mélanique que par sa structure sarcomateuse. Au point de vue clinique, elle n'est qu'un cas ordinaire et banal de tumeur mélanique ; au point de vue histologique, elle est remarquable par la coexistence des deux espèces de pigment.

C'est en étudiant la mélanose des tumeurs palpébrales que nous

sommes arrivé à isoler le pigment mélanique à l'aide d'un procédé particulier, qui mérite d'être ici reproduit, car il permet de différencier, d'une façon très certaine, le vrai pigment du faux pigment ; nous ne disons pas d'isoler le pigment vrai du pigment d'origine hématique, car le vrai pigment est peut-être toujours d'origine hématique, mais, par notre procédé, on distingue le pigment mélanique des débris des anciennes hémorragies qu'on rencontre souvent dans les néoplasmes et particulièrement dans les néoplasmes palpébraux.

En outre, ce procédé permet d'étudier très complètement la morphologie des granulations pigmentaires.

On sait qu'en traitant une coupe par l'acide sulfurique (Robin) le tissu sarcomateux se recroqueville, se raccornit et qu'au milieu de cette masse informe se détache le pigment vrai.

Toutefois ce n'est pas encore là une préparation parfaite de mélanine ; par la réaction seule de l'acide sulfurique pur (réactif de Robin), nous n'avons pu faire disparaître complètement la masse sarcomateuse ; elle a été désorganisée, les éléments cellulaires ont toujours été détruits, mais toujours aussi il est resté un magma informe, masquant plus ou moins les éléments mélaniques inattaquables par l'acide.

L'acide azotique a détruit, un peu plus complètement que l'acide sulfurique, les éléments néoplasiques, et nous ne voyons pas, d'une façon précise, en quoi ce premier réactif est inférieur au second pour la recherche du pigment mélanique ; mais ni l'un, ni l'autre, n'ont complètement détruit les cellules du sarcome, il est toujours resté un résidu blanchâtre dans lequel les particules noires du pigment se trouvent comme engluées.

Pour obtenir une préparation pure et propre de mélanine, nous avons eu recours avec succès au procédé suivant :

Après avoir traité une large coupe, bien pigmentée, par l'acide sulfurique pur, nous avons placé cette coupe, imbibée par le réactif, pendant vingt-quatre heures dans la chambre humide ; le tissu néoplasique s'est en quelque sorte liquéfié ; nous avons ajouté de la glycérine neutre, puis luté selon les procédés ordinaires. Deux jours après il n'apparaissait dans la préparation rien autre chose que le pigment préexistant dans la coupe.

Nous avons obtenu ainsi une préparation de mélanine, visible dans tous ses détails morphologiques et se présentant sous trois aspects principaux : 1° des amas noirâtres manifestement formés par la réunion d'une série de granulations séparées par des intervalles inégaux, reliées entre elles par un ciment transparent inattaqué par le réactif acide : ces amas sont probablement les vestiges des cellules gorgées de mélanine, entièrement noires sur les coupes colorées au carmin ; 2° de fines granulations disséminées, très nombreuses et arrondies ; 3° de petits corpuscules irréguliers, anguleux, très variables dans leur forme et dans leur volume.

Cette étude anatomique permet de tirer une première conclusion : c'est que la matière mélanique est la même dans une tumeur d'origine choroïdienne et dans une tumeur développée dans le tissu cellulaire palpébral ; elle nous conduit, en second lieu, à faire connaître un procédé facile et pratique à l'aide duquel on peut isoler la mélanine contenue dans les néoplasmes pigmentés.

Parmi les cas de sarcome mélanique étudiés par les auteurs (V. tableau), nous citerons particulièrement ceux de Richet et de Gallenga.

Dans le *Mouvement médical* (15 février 1879, p. 77) Richet mentionne en quelques mots, trop succinctement peut-être, un cas de sarcome fasciculé ayant pour point de départ la conjonctive palpébrale, avec une apparence mélanique évidente. Les ganglions parotidiens ne semblaient pas envahis ; néanmoins ils furent enlevés et soumis à un examen dont le résultat n'est pas signalé. En rapportant ce cas, le professeur de l'Hôtel-Dieu fait ressortir la malignité d'une semblable lésion.

Le fait de Gallenga est beaucoup plus longuement rapporté par cet auteur, dont la description est reproduite dans les *Annales d'oculistique* de 1885.

Obs. — Il s'agit d'un malade dont l'affection avait débuté par une petite tumeur noire, pédiculée, au milieu du bord ciliaire de la paupière supérieure droite. Cette tumeur fut enlevée par la ligature ; mais, un mois et demi après, il y eut récidive dans l'épaisseur même de la paupière. Quinze mois après son début, cette seconde tumeur avait le volume d'une noisette.

La peau était mobile sur le néoplasme, et celui-ci proéminait sous la conjonctive. Trois bosselures étaient reconnaissables dans la région du bord ciliaire.

La tumeur, extirpée complètement, présentait 20 millimètres de largeur, 18 de hauteur et 16 d'épaisseur. La surface de section était très noire.

L'*examen microscopique* montra, dans la peau et le muscle orbiculaire correspondant à la partie inférieure de la tumeur, une infiltration de cellules conjonctives jeunes. La tumeur est enveloppée en avant, en haut et en bas, par une capsule de tissu conjonctif, à fibres serrées et entremêlées de cellules conjonctives. Dans cette capsule on remarque d'assez gros vaisseaux, gorgés de sang.

A côté de la tumeur principale existent deux noyaux secondaires; l'un est beaucoup moins riche en vaisseaux que la masse principale de la tumeur; l'autre ne présente que quelques petits amas de pigment, émigrés, dit Gallenga, de la tumeur principale. Un tissu conjonctif lâche, infiltré d'éléments cellulaires jeunes, entoure ce noyau, qui confine aux *infundibuli* des glandes du bord palpébral et au conduit lacrymal resté intact.

La grosse tumeur est formée de cellules rondes, petites et grandes, mais surtout de cellules fusiformes. Le pigment est disposé, tantôt en amas ronds, tantôt en granulations occupant l'intérieur même des cellules. Le stroma de la tumeur est constitué par un tissu connectif à mailles fines et minces, devenant plus épais à proximité des vaisseaux. Les cellules rondes ont de 8 à 10 μ et deux ou plusieurs noyaux; d'autres, plus grandes, de 18, 25 et 30 μ, ont un plus grand nombre de noyaux, de 5 à 6 μ. Les cellules fusiformes, très abondantes, ont aussi plusieurs noyaux. Ces noyaux, ainsi qu'il arrive souvent dans les sarcomes pigmentés, sont dépourvus de mélanine.

Les cellules sont tassées les unes contre les autres; en quelques endroits seulement on aperçoit le stroma. Les vaisseaux abondent, mais il n'y a nulle part d'extravasation.

Le nodule pigmenté du bord ciliaire est entouré d'une coque, et le deuxième nodule sous-conjonctival est également entouré d'une capsule; cette dernière petite tumeur dépend de la masse principale, la première en paraît au contraire indépendante. Le cartilage tarse a été complètement détruit; Gallenga le considère comme le siège primitif du mal.

Il y a, entre le fait de Gallenga et le nôtre, quelques différences et beaucoup d'analogies.

Les différences portent sur l'origine, la disposition en noyaux séparés et l'étiologie.

L'un des sarcomes, dont nous avons rapporté l'histoire (p. 675), constituait une tumeur unique, encapsulée comme dans le fait précédent, mais également distincte du tarse, de la conjonctive et de la peau. Son origine était dans le tissu cellulaire lâche de la paupière, et non dans le cartilage. De plus il a eu évidemment, comme cause occasionnelle, un traumatisme, fait majeur qui domine son étiologie.

Il y a, par contre, une grande similitude entre les détails histologiques signalés par Gallenga et ceux de notre première observation personnelle. Dans les deux cas il y avait, près de la tumeur, d'assez nombreux vaisseaux gorgés de sang; le pigment intra-cellulaire, les cellules rondes et fusiformes présentaient les mêmes dispositions.

La seule différence anatomique porte sur le nombre des cellules fusiformes, un peu plus grand peut-être dans notre fait que dans celui de Gallenga.

Van Duyse, Capellini, Kastalkaia, etc., ont rapporté des cas analogues.

Diagnostic. — Le diagnostic des tumeurs malignes de la paupière n'est difficile qu'au début ; à la première période, en effet, on peut confondre un sarcome avec un chalazion, mais l'hésitation ne sera pas de longue durée pour un clinicien exercé. L'augmentation de volume du néoplasme, sa consistance, ses rapports avec la peau montreront vite qu'il ne s'agit pas d'un chalazion. (V. chap. V : « Diagnostic des tumeurs des paupières ».)

Plus tard, quand la tumeur de la paupière revêt, par sa marche, un caractère évident de malignité, on peut confondre le sarcome avec l'épithélioma meibomien et même l'épithélioma cutané. Il peut même arriver qu'un épithélioma tubulé, né dans la conjonctive, entraîne, en envoyant ses colonies épithéliales dans l'épaisseur de la paupière, la formation d'un volumineux néoplasme qui en impose pour un sarcome intra-palpébral.

Le lecteur en trouvera plus loin une observation personnelle que nous avons communiquée à la Société de chirurgie ; mais ce sont là des faits bien rares et, en pratique, le diagnostic sera toujours facile ; le seul écueil consiste à prendre un sarcome au début pour une adénite meibomienne, c'est-à-dire un chalazion, et à faire une opération incomplète. L'étude que nous faisons plus loin du chalazion donnera toutes les indications utiles pour éviter cette erreur de diagnostic. Rappelons ici que la méthode glycogénique de Brault est applicable en pareil cas et permettra de différencier une tumeur maligne d'un chalazion qui est, par essence, une tumeur bénigne.

Le pronostic du sarcome des paupières est malin et justifie une thérapeutique active, consistant dans l'extirpation très large du néoplasme, selon les règles chirurgicales qui concernent le traitement du cancer ; après l'extirpation, la perte de substance sera comblée par une blépharoplastie appropriée, selon les principes ordinaires de cette opération, qu'il nous paraît inutile de détailler ici.

AUTEURS ET INDICATIONS bibliographiques	SEXE, AGE PAUPIÈRE malade	ÉTUDE CLINIQUE	ÉTUDE HISTOLOGIQUE	TERMINAISON
Lilienfield. *Klin. Monatsbl. f. Aug.*, 1875 1876.	F. 16 ans. P. S. D.	Tumeur à développement rapide, de la grosseur d'une petite pomme, tombant à mi-hauteur de la joue. Ablation. 6 jours plus tard récidive locale. Excision.	Sarcome très vascularisé, dans lequel les cellules fusiformes dominent, et ayant son point de départ dans la peau.	Mort par envahissement de la parotide et des ganglions sous-maxillaires.
Proult et **Bull.** *Arch. f. Augenh.*, t. VIII, 1879.	F. 18 ans. P. I.	Tumeur localisée au côté externe de la paupière inférieure, occupant la conjonctive et le tarse, s'étendant du bord palpébral au fornix et, en dehors, au delà de la commissure.	Sarcome à cellules rondes et fusiformes, non pigmentées, avec dégénérescence amyloïde.	.....
Richet. *Mouvement médical*, 15 février 1879.	.....	Tumeur d'apparence noirâtre en certains points et ayant pris naissance dans la conjonctive palpébrale. Les ganglions parotidiens sont peut-être envahis.	Sarcome mélanique fasciculé.	.....
Dr Ceppi. *Soc. anat. de Paris*, nov. 1880. *Ann. d'ocul.*, t. LXXXV, p. 271.	Enfant 5 ans 1/2 P. I. G.	Tumeur composée de 2 à 3 lobes assez distincts, du volume d'une noisette, d'apparence charnue, rouge et très vascularisée dans la plus grande partie de sa surface, de consistance ferme et élastique. Elle fait corps avec la conjonctive, recouverte par elle. Opération. Récidive 2 mois après. Enucléation. Récidive rapide. La tumeur, de la grosseur d'une pomme, s'étendait du nez à l'oreille.	Sarcome à cellules rondes ou sarcome encéphaloïde. Par places, se rencontraient les caractères du sarcome fasciculé.	Mort dix mois après la première opération, après deux récidives.
Chisolm. *Ann. d'ocul.*, 1881 t. LXXXV, p. 270.	F. 5 ans. P. S. G.	Tumeur arrondie, lisse, sans coloration spéciale, siégeant plutôt sous que dans la paupière. Elle était insérée sur la muqueuse, dans le cul-de-sac conjonctival, au moyen d'un court pédicule. Développement rapide. Opération. Récidive rapide ayant amené perforation de la cornée.	Sarcome à petites cellules arrondies.	Récidive.
Blanch. *Rec. d'opht.*, octobre 1882.	F. 56 ans. P. S. D.	Tumeur placée sur la conjonctive palpébrale, grosse comme une fève, irrégulière à sa surface et pigmentée. Enucléation de la tumeur.	Sarcome globo-cellulaire mélanique, ayant pris naissance dans la conjonctive palpébrale et ayant intéressé un peu le tarse.	Pas de récidive deux mois après l'opération.
Éperon. *Arch. d'opht.*, mai-juin 1883.	F. 32 ans. P. I. G.	Tumeur à développement assez rapide et du volume d'un petit œuf de poule, occupant la partie interne de la pau-	Sarcome globo-cellulaire non pigmenté, né aux dépens du tissu conjonctif des muscles	Pas de récidive quatre mois après l'opération.

AUTEURS ET INDICATIONS bibliographiques	SEXE, AGE PAUPIÈRE malade	ÉTUDE CLINIQUE	ÉTUDE HISTOLOGIQUE	TERMINAISON
		pière inférieure et la région du sac lacrymal. Pas d'engorgement ganglionnaire. Ablation. Autoplastie.	qui recouvrent la région de l'angle interne. Dégénérescence hyaline périvasculaire faible.	
Gallenga. *Gaz. delle clin.*, 1884.	F. P. S. D.	Tumeur noirâtre ayant débuté au milieu du bord ciliaire. Coupée à l'aide d'un fil, elle récidive et acquiert le volume d'une noisette entourée de petits noyaux annexes.	Sarcome pigmenté à cellules rondes et fusiformes, né dans le tarse et ayant, dans le bas de la tumeur, envahi l'orbiculaire et la peau.	....
Forster. Rapportée par VAN DUYSE. *Ann. d'ocul.*, 1887.	H. 32 ans. P. S. D.	Tumeur de la grosseur d'une noix, recouverte en avant par la peau normale, en arrière par la conjonctive palpébrale gonflée, mais mobile sur elle. La tumeur est bosselée en avant, unie en arrière.	Sarcome fuso-cellulaire avec aspect myxomateux. Quelques coupes de tubes glandulaires déformés.	.. ..
Van Duyse. *Ann. d'ocul.*, 1887.	P. S.	Pièce de la collection anatomo-pathologique de l'œil de l'Institut anatomique de Berlin (n° 182,0). Volume = 2cm,5 de diamètre. Tumeur sphérique, non lobulée, pédiculée.	Sarcome pigmenté.	... .
Van Duyse. *Ann. d'ocul.*, sept.-oct. 1887.	H. 48 ans. P. I. G.	Tumeur de la grosseur d'un haricot, occupant la muqueuse de la paupière inférieure, de manière à être en partie visible lorsque les paupières sont ouvertes. Extirpation de la tumeur, qui ne paraît pas intéresser les tissus sous-jacents.	Sarcome fuso-cellulaire mélanique.	Récidive au bout de 7 mois.
Van Duyse. *Ann. d'ocul.*, sept.-oct. 1887 et mai-juin 1889.	F. 7 ans. P. S. G.	Tumeur apparue à la suite d'un coup, ayant acquis en quelques semaines le volume du poing; enlevée en juillet 1887, en conservant la peau et la conjonctive. Récidive en octobre. Ablation de la paupière jusqu'au-dessus du sourcil. 2e récidive. En février 1888, évidement de la cavité orbitaire. La tumeur ne tarda pas à remplir de nouveau cette cavité. Le décès eut lieu en août 1888.	Myxosarcome, né dans le tissu cellulaire lâche qui sépare le tarse de l'orbiculaire. La tumeur refoule devant elle le muscle et la peau, d'une part; de l'autre, elle refoule la conjonctive et le tarse dans sa partie inférieure, le septum orbitaire dans sa partie supérieure, en englobant les expansions du tendon du releveur de la paupière. Pas de pigmentation.	Mort un an environ après l'apparition du néoplasme qui avait récidivé trois fois sur place.
Zehender. 1872-1873. Rapportée par VAN DUYSE, *Annales d'ocul.*, 1887.	Garçon 6 ans. P. S. D.	Tumeur survenue à la suite d'un coup sur la région orbitaire et ayant rapidement augmenté de volume. Aspect kystique. Incision, puis, quelque temps après, ablation,	Probablement sarcome parvicellulaire.	Mort peu de temps après l'exentération.

AUTEURS ET INDICATIONS bibliographiques	SEXE, AGE PAUPIÈRE malade	ÉTUDE CLINIQUE	ÉTUDE HISTOLOGIQUE	TERMINAISON
		de la tumeur. Récidive rapide. Exentération.		
Lagrange. *Soc. française d'opht.*, 1891. **Fromaget** et **Cabannes.** *Soc. d'opht. de Bordeaux*, 1894.	H. 70 ans. P. S. G.	Tumeur noirâtre, du volume d'un pois, faisant saillie sous la paupière supérieure gauche. Pas d'adénopathie. Extirpation du néoplasme en septembre 1890. Quelques mois plus tard, récidive locale et apparition d'une autre tumeur dans la paupière inférieure. En novembre 1894, excision des deux tumeurs. En mai 1895 et en octobre 1895, extirpation de deux nouvelles tumeurs apparues dans le cul-de-sac inférieur.	Sarcome mélanique composé de cellules rondes et de cellules fusiformes, dont l'origine se trouve dans le tissu cellulaire lâche de la paupière.	Trois récidives.
Fage. *Soc. franç. d'opht.*, 1893.	F. 49 ans. P. S. G.	Tumeur ayant le volume et la forme de la moitié d'une grosse noix, occupant toute la paupière supérieure. Engorgement du ganglion préauriculaire. Ablation de la paupière supérieure et extirpat. du ganglion. Pas de récidive locale, mais reproduction rapide du néoplasme dans la région préauriculaire et parotidienne.	Sarcome embryonnaire à petites cellules rondes, non pigmenté, développé entre le tarse un peu aminci par compression et la peau intéressée vers les parties moyennes de la paupière. Les glandes de Meibomius sont intactes.	Mort avec métastase et cachexie.
Wilmer. *Soc. d'opht. américaine*, mai 1894.	F. 30 ans. P. I.	Petite tumeur apparue il y a 6 ou 8 mois. Extirpation.	Myxosarcome alvéolaire mélanique.	.....
Zimmermann. *Opht. Review*, juin 1894.	H. 50 ans. P. S. G.	Petite tumeur noirâtre, un peu bosselée, adhérente à la peau, siégeant dans la moitié externe de la paupière. Extirpation. Blépharoplastie.	Sarcome mélanique à cellules fusiformes, paraissant avoir pris naissance dans les glandes de Meibomius et n'ayant intéressé sensiblement ni la conjonctive, ni l'orbiculaire.	Pas de récidive 18 mois après l'opération.
Fage. *Soc. d'opht. de Paris*, 1896.	F. 37 ans. P. I. G.	Tumeur du volume d'une grosse fève, survenant après une double opération de chalazions, et occupant les 2/3 externes de la paupière. Ablation de la paupière en V.	Sarcome globo-fuso-cellulaire non pigmenté, développé entre le tarse non entamé et le muscle orbiculaire.	Pas de récidive deux ans après l'opération.
Guibert. *Soc. franç. d'opht.*, 1896.	H. 48 ans. P. I. G.	Cette tumeur s'était développée sur une cicatrice de brûlure et siégeait sur le rebord palpébral. Développement rapide, pas d'hémorragie. Douleurs très fortes. Œil en mauvais état. Enucléation, large ouverture de la loge orbitaire.	Sarcome mélanique constitué par un mélange de cellules fusiformes et embryonnaires, contenant un pigment analogue au pigment choroïdien et ne paraissant pas d'origine hématique.	Récidive.

AUTEURS ET INDICATIONS bibliographiques	SEXE, AGE PAUPIÈRE malade	ÉTUDE CLINIQUE	ÉTUDE HISTOLOGIQUE	TERMINAISON
Cappelini. *Ann. oftalm. de Pavie*, 1898.	F. 61 ans. P. I. D.	Tumeur prise d'abord pour un kyste et opérée, et se reformant, 1 mois 1/2 après, sous un aspect noirâtre, de la dimension d'une grosse amande. Ablation facile et probablement complète.	Sarcome à cellules rondes et fusiformes, grandes et moyennes, pigmenté en partie, revêtu d'une capsule de tissu conjonctif.	Pas de récidive, du moins immédiate.
Casey et **Wood.** *Recueil ophtalm.* Chicago, 1898.	Enfant de 7 mois. P. S. D.	Petite tumeur ayant absolument l'aspect du chalazion et qui fut enlevée.	Sarcome.	.....
Kastolskaïa. Du mélano-sarcome de la paupière. *La clinique ophtalmologique*, Paris, 1898, p. 117.	F. 31 ans. P. I. G.	Tumeur fortement pigmentée, datant de 2 ans, augmentant surtout depuis 10 mois. Elle adhère à la peau, ne communique pas avec le tarse et se répand sur le bord libre de la paupière.	Mélano-sarcome.	Malade non suivie.
Thilliez. *Clinique opht. de Lille*, 1898.	F. 45 ans. P. S. G.	Petite saillie de la paupière supérieure gauche dont le début remontait à 10 ans, et qui ressemblait à un chalazion, de la grosseur d'un pois. Quelques mois après l'extirpation, il se forma de nombreux bourgeons mélaniques dans la paupière, qui fut enlevée en totalité. Récidive dans l'orbite. Exentération suivie de récidive rapide.	Mélano-sarcome.	Trois récidives rapides.
Viasey. *Ann. di oftalm.* Pavie, 1898.	H. 26 ans.	Tumeur de la grosseur d'un petit pois, occupant la caroncule lacrymale. Extirpation et cautérisation au thermocautère.	Sarcome formé de grandes et de petites cellules rondes. Un peu de pigment.	.....
Carlo Capellini *Ann. di oftalm.* Pavie, 1899.	F. 64 ans. P. I. D.	Tumeur noirâtre, de la grosseur d'une amande, faisant corps avec la partie profonde de la paupière, soulevant la conjonctive sans y adhérer. Première opération suivie de récidive locale. Deuxième opération suivie de guérison, mais apparition de deux petits points pigmentés à la surface bulbaire.	Sarcome mélanique à cellules polynucléées, allongées et fusiformes. Notable infiltration d'éléments pigmentés et de pigment diffus.	Infiltration sarcomateuse des tissus voisins.
Dubar. *Echo méd. du Nord*, 1900.	F. 8 ans. P. S. G.	Formation de deux petits nodules au niveau de l'angle interne, à la suite d'un traumatisme. Ptosis complet. Trois récidives rapides. Envahissement de l'orbite en totalité.	Sarcome à cellules rondes en pleine karyokinèse.	Généralisation pulmonaire probable.

AUTEURS ET INDICATIONS bibliographiques	SEXE, AGE PAUPIÈRE malade	ÉTUDE CLINIQUE	ÉTUDE HISTOLOGIQUE	TERMINAISON
De Berardinis. *Annali di oftalmologia*, t. XXX, fasc. 1, 1901.	H. 80 ans.	Tumeur à développement rapide, du volume d'une grosse noix, extirpée par de Vincentiis; la conjonctive fut remplacée par un fragment détaché de la muqueuse labiale.	La néoplasie avait pris naissance dans la conjonctive tarsienne, se propageant ensuite à celle du cul-de-sac supérieur et à la conjonctive bulbaire. Il s'agissait d'un endothélium provenant à la fois de l'endothélium des vaisseaux sanguins et lymphatiques et des cellules fixes du tissu conjonctif.	Pas de récidive.
Guillemet. Thèse de Paris, 1902.	F. 26 ans. P. S. G.	Tumeur se développant à la suite d'un chalazion opéré. Induration, douleur et rougeur. Sa consistance est ferme, élastique. Infiltration de la conjonctive tarsienne, qui semble très adhérente au tarse. Ablation de la tumeur le 23 novembre. Le 25 décembre, nouvelle ablation d'éléments indurés sur la cicatrice. Le 10 février, ablation totale de la paupière supérieure. Pas d'apparence de récidive.	Travées de tissu conjonctif enchevêtrées. Quelques cellules géantes, à noyaux multiples. Pas de vaisseaux à parois formées de cellules néoplasiques, ce qui empêche de faire le diagnostic formel de sarcome(?).	Trois récidives suivies d'une guérison apparente de trois mois.

N. B. — Pour compléter les indications bibliographiques relatives au sarcome de la paupière, nous citerons encore :

Story, Sarcome palpébral. *J. m. Sciences.* Dublin, 1881.

Teillais, Tumeur de la paupière et de l'angle externe de l'œil. Sarcome fuso-cellulaire. *Journal de méd. de l'Ouest*, Nantes, 1883.

Dianoux, Sarcome de la paupière supérieure. *J. de méd. de l'Ouest*, Nantes, 1886.

Randall, Sarcome of the cyclid simulating a Meibomian cyste. *Trans. Am. ophth. Society*, Boston, 1887.

Rawsachoff, Ein fall für Sarkom der Augenlider. *Klin. Monatsb. f. Augenheilk.*, Stuttgart, 1898.

Frugiuele, Angio-sarcome plexiforme kystique de la paupière. *Giornale dell' Assoc. dei medici*, Napoli, 1899.

Steiner, Ein Fall von Sarkom der Oberlides. *Cent. f. prakt. Augenheilk.*, février 1899.

§ 7. — Lymphadénomes et lymphomes des paupières. Tumeurs symétriques des paupières.

Ce chapitre doit être considéré comme le complément de celui que nous avons écrit sur le lymphadénome orbitaire, *et le lecteur devra les rapprocher l'un de l'autre* pour avoir une vue d'ensemble sur les tumeurs symétriques orbitaires et palpébrales.

Nous diviserons les tumeurs symétriques des paupières en plusieurs groupes distincts, comprenant : 1° les tumeurs pseudo-leucémiques ; 2° les tumeurs leucémiques ; 3° des cas divers dont le diagnostic reste douteux.

1° Tumeurs pseudo-leucémiques

Parmi ces faits il convient de citer d'abord le cas de Schirmer [1], publié à tort comme un sarcome à petites cellules des quatre paupières ; il s'agissait d'un homme de 70 ans qui présentait des tumeurs n'adhérant pas à la peau et pénétrant jusque dans l'intérieur de l'orbite ; l'examen histologique montrait la structure d'un sarcome à petites cellules, mais la marche clinique de l'affection, son développement lent et régulier, l'âge du malade, la durée du développement priment ici l'examen anatomo-pathologique sommaire qui a été fait et permettent de conclure à un lymphome ; une raison suffisante pour ce diagnostic est celle qu'on tire de l'existence même de quatre tumeurs ; le sarcome, pas plus que le carcinome, n'est multiple qu'à la période de généralisation.

Obs. de Bronner[2]. — Homme grand, 52 ans, à l'aspect robuste. Depuis quelques mois, gonflement dur de la paupière inférieure gauche. La peau est normale, pas de ganglions ni d'autres tumeurs. Extirpation de la tumeur. Pas de récidive au bout de 3 ans, puis apparait une récidive à gauche, et la paupière inférieure droite fut atteinte aussi par la néoplasie. En outre, le ganglion sous-maxillaire droit atteignit le volume d'une pomme ; sur la voûte du palais, tumeur élastique indolore, du volume d'une prune.

On donne de l'iodure de potassium pendant quatre mois ; les tumeurs augmentent de

[1] Schirmer, *Klinische Monatsblätter f. Augen.*, 1867, S. 125.
[2] *Congrès d'Édimbourg*, 1894.

volume; extirpation à gauche et en bas. 9 mois plus tard, les 4 paupières sont prises 1 an plus tard, on opère les 2 paupières inférieures et, comme les autres tumeurs continuent à croître, on donne de l'arsenic, en outre de la teinture d'opium, 3 fois par jour. Au bout de 15 jours, tout va mieux, au bout de 5 semaines, le malade est presque guéri; on suspend l'arsenic. Aussitôt, les tumeurs recommencent à augmenter. Depuis ce temps, arsenic 3 à 4 mois par an (1891). A présent, le malade est en bonne santé Au point de vue microscopique, les tumeurs se composaient presque entièrement de cellules rondes, avec peu de protoplasma, qui ressemblaient, quant à la grosseur, la forme et le noyau, aux leucocytes. Elles sont maintenues par un étroit réseau de travées conjonctives. Diagnostic : *lymphome.*

Le diagnostic du cas est exact à mon avis; malheureusement, il manque l'examen du sang. Cependant l'action de l'arsenic est frappante et ne permet presque pas de songer au diagnostic de sarcome. Je ne rechercherai pas si le malade est guéri, la guérison n'est pas très vraisemblable, bien que j'estime qu'elle ne soit pas impossible.

Obs. de Froehlich [1]. — Jeune homme de 25 ans, cachectique, qui a subi divers traumatismes. Fracture de la partie inférieure de la cuisse, chute du haut d'un échafaudage. En mai 1892, gonflements ganglionnaires dans l'aisselle gauche, toux avec souvent crachats sanglants, pas de bacilles; puis gonflement des ganglions axillaires et des paupières supérieures.

Gonflements ganglionnaires de diverses grandeurs, creux axillaire droit, régions inguinales, en avant des deux oreilles, dans les régions sus-claviculaires, dans les régions sous-maxillaires, sous le trapèze. Tumeurs à la face antérieure des deux cuisses, tumeurs périostales sur le tibia, la suture glabellaire, l'os malaire, les côtes; sensibilité des os : épine de l'omoplate droite, extrémité inférieure du corps du sternum, tibia, péroné gauche. Le foie et la rate ne sont pas augmentés de volume. Pas de sucre ni d'albumine dans l'urine.

Larynx : œdème au-dessous des cordes vocales; des deux côtés il y a latéralement des bourrelets de couleur rouge sombre. Trachéotomie.

A l'ophtalmoscope, yeux normaux des deux côtés.

Développement d'autres tumeurs de la peau. Temporairement, les tumeurs des paupières et de l'aisselle droite rétrocèdent et se ramollissent. Le soulèvement spontané des paupières devient possible. Frissons, fièvre, mort.

Autopsie : tumeurs périostales et cutanées multiples, hyperplasie générale des ganglions lymphatiques. Pleurésie séro-fibrineuse; 2 litres d'exsudat, stomatite hémorragique purulente. Péricardite exsudative. Ascite. Tous les exsudats sont colorés par le sang.

Moelle osseuse du fémur est en partie gélatineuse, en partie rouge sombre, en partie transparente. La rate a 15 centimètres de longueur, 9 cm. 5 de large; elle est plate, très molle. La voûte cranienne est épaissie et spongieuse, sa face interne est rendue verruqueuse, inégale, par de petits ostéophytes.

[1] Froehlich, *Wien. med. Wochens.*, 1893.

La tumeur palpébrale gauche, en haut, ne peut pas se détacher du rebord orbitaire externe; dans la paupière inférieure gauche, il y a une tumeur, grosse comme une fève, mobile et en contact avec la peau. On examine au microscope les tumeurs cutanées, les tumeurs périostales du crâne et des côtes. Toutes se composent de cellules rondes dans une trame conjonctive. Dans les tumeurs cutanées, il y avait une infiltration de la peau et du tissu graisseux sous-cutané par des cellules qu'on ne peut distinguer des cellules lymphoïdes. Seul, le corps papillaire apparait intact par places. Entre les cellules, il y a un stroma délicat qui est en rapport avec des travées assez grosses ou des vaisseaux. Les vaisseaux sont entourés par des cellules en grand nombre. Dans les couches supérieures du derme, surtout à la base des papilles, il y a de nombreuses cellules irrégulières, ramifiées. En beaucoup d'endroits, il y a des cellules de forme irrégulière qui contiennent du pigment sanguin. Il y a des petites hémorragies qui n'atteignent nulle part un volume considérable.

Les orbites ne furent pas ouverts. Les tumeurs des paupières ne furent pas examinées. A cause de leur siège profond, Frœhlich les considère comme équivalentes aux tumeurs périostales du crâne. Les premiers résultats de l'examen du sang ressemblent plus à ceux de la leucémie qu'à ceux de la pseudo-leucémie. Cependant, la proportion numérique des globules blancs, par rapport aux rouges, diminue d'une façon surprenante jusqu'à la mort. Une numération, faite le 8 novembre, indique : rapport des globules rouges aux blancs, 1 p. 62; la dernière, faite dans la semaine avant la mort, arrivée le 24 novembre, indique : 1 blanc pour 326 rouges. En même temps, on pouvait voir une diminution dans la grosseur des tumeurs.

C'est pourquoi Frœhlich suppose « que l'infection qui produisit la dernière pleuropneumonie amena la destruction d'une grande partie des éléments lymphatiques déposés dans la tumeur ou bien en circulation dans le sang ».

La résorption partielle des tumeurs au cours de la fièvre est curieuse. Il faut considérer cela comme l'analogue de la résorption des sarcomes après un érysipèle facial. Delens observa la disparition presque complète de tumeurs leucémiques après une attaque de choléra. Gayet signale aussi dans son cas (p. 467) des variations dans le volume de la tumeur intraorbitaire du côté droit; cette tumeur aurait presque disparu spontanément, pour reparaître ensuite.

Bœrma[1] a décrit, chez une femme de 63 ans, des tumeurs palpébrales élastiques, symétriques; à gauche, l'une d'elles adhérait à la glande lacrymale; les ganglions de la nuque, du cou et de l'aine étaient engorgés, le sang était normal, si bien que l'extirpation put être pratiquée avec un succès relatif; la tumeur était composée de cellules rondes avec gros

[1] Bœrma, Ueber einem Fall von symetrischen Lymphomen der Orbita. *Arch. von Græfe*, t. XL, p. 219.

noyau dans un réticulum à mailles très fines ; le tissu conjonctif était en dégénérescence hyaline.

Hochheim[1] a observé à la clinique de Greifschwald une femme de 79 ans, sans tares constitutionnelles, présentant un gonflement des quatre paupières, surtout des supérieures, empêchant complètement l'ouverture des yeux ; ces tumeurs sont enlevées à gauche, respectées à droite ; les tumeurs de l'œil droit augmentèrent beaucoup, et une récidive se produisit à gauche.

L'examen microscopique montra que la tumeur était composée de petites cellules rondes, dont la forme s'était modifiée par compression réciproque, avec un gros noyau et un peu de protoplasma ; la tumeur était entourée d'une capsule conjonctive d'où partaient des cloisons ; les vaisseaux, peu nombreux, paraissaient envahis par des cellules néoplasiques qui, sur la coupe, formaient autour d'eux une collerette.

2° Tumeurs leucémiques

Nous citerons ici les cas de Birk, Chauvel, et de Valude et Morax.

Obs. de Birk[2]. — Malade de 23 ans, sans tares héréditaires. Traité à l'hôpital pour malaria (gonflement de la rate et du foie ; rate douloureuse à la pression ; accès vespéraux de fièvre, maux de tête, faiblesse) ; il fut traité sans succès. Plus tard, hypertrophie ganglionnaire au bras, au cou, sous le creux axillaire, région inguinale ; le sternum est douloureux.

Le 5 octobre 1882, exophtalmie se terminant par amaurose. Saillie de la conjonctive des paupières inférieures, sous forme d'une tumeur élevée ; photophobie considérable ; il est impossible à cause de cela de faire l'examen ophtalmoscopique. Pleurésie avec épanchement. Ascite. Mort.

Les globules blancs étaient augmentés dans le rapport de 1 pour 3 globules rouges.

Autopsie. — Épaississement diffus du péricarde, du péritoine, de la dure-mère. Sur la plèvre et sur le péricarde (le long des vaisseaux coronaires), épaississements de formes diverses, assez durs ; hypertrophie des ganglions médiastinaux et rétropéritonéaux. Hyperplasie des plaques de Peyer. Hypertrophie du foie et de la rate ; cette dernière est traversée par des granulations blanches et présente de l'augmentation des

[1] Hochheim, Ein Beitrag zur Kenntniss der symetrischen Lid-und Orbitaltumoren. *Arch. von Græfe*, 1900.

[2] Birk, *Saint-Petersburger med. Woch.*, 1883, 47 und 48.

follicules. Sternum ramolli par foyers, sur la surface de section il a un aspect jaune sale, sanguinolent par places.

Paupières supérieures épaissies par un tissu néoplasique situé entre la conjonctive et le tarse. Masses dures rétrobulbaires, de couleur jaunâtre, adhérant solidement au périoste, au nerf optique et à la partie postérieure de la sclérotique. Le nerf optique ne se sépare du néoplasme qu'avec difficulté. Protrusion des globes. Les masses rétrobulbaires se composent d'une prolifération des petites cellules traversées par un réseau trabéculaire. Il y a des proliférations semblables dans le péricarde, le péritoine, la plèvre et la dure-mère. Les descriptions microscopiques sont très vagues ; on ne dit pas comment les cellules néoplasiques se comportent vis-à-vis du tissu avoisinant. Ces tissus étant difficilement détachables de la tumeur, il est probable qu'ils étaient infiltrés de cellules néoplasiques.

Obs. de Chauvel[1]. — Douanier de 41 ans. Cachexie énorme, l'embonpoint étant conservé, grande pâleur de la peau. Tumeur de la moitié gauche du visage, allant un peu empiéter sur le côté droit. Gonflement des ganglions cervicaux des deux côtés ; plus tard, tumeur de la nuque et de la muqueuse buccale. A la nuque et à la face, la peau était épaissie et adhérait à la tumeur. Les limites de la tumeur ne sont pas bien tranchées ; consistance dure ; ulcération grisâtre sur la muqueuse de la joue ; gencives pâles. La tumeur ayant débuté par un petit nodule dans la paupière supérieure gauche, avait crû rapidement et avait amené une participation des ganglions. Douleurs de la moitié gauche de la tête, sécheresse insupportable de la bouche — le malade était obligé de boire ou de se rincer la bouche continuellement. Hémorragies rétiniennes semblables à celles de la leucémie, pas de dégénérescences graisseuses. Pas d'examen du sang ni de l'urine.

Autopsie. — Le gonflement du visage est exclusivement dans la peau et le tissu cellulaire sous-cutané. Sur la coupe, le tissu semble lardacé, de couleur uniforme ; périoste et os sous la tumeur intacts. Les parties molles et les os des membres intacts, de même ceux du crâne, des côtes, du sternum. Hypertrophie du foie et de la rate (le foie dépassait de 4 à 5 travers de doigts le rebord costal. Reins pâles ; dans l'urine : albumine, sang et cylindres.

Dans les vaisseaux du cœur et du foie, nombreux leucocytes à côté de globules rouges. Entre les lobules du foie, amas de cellules rondes, comme dans la leucémie.

Les tumeurs des paupières se composaient, au point de vue microscopique, de cellules rondes maintenues par un réticulum très délicat, qu'on voyait bien en se servant du pinceau. Le diagnostic : sarcome né dans le périoste de la région sous-orbitaire, posé durant la vie, ne pouvait plus être justifié.

Au contraire, l'apparition de la tumeur d'abord dans la paupière supérieure gauche, de plus l'épuisement profond malgré le bon état de nutrition, étant donné le stade de développement de la tumeur, parlent contre ce diagnostic. La cachexie n'était pas une cachexie néoplasique.

Ce dernier fait, la grande pâleur de la peau, l'affection rétinienne, que Perrin rapproche de celle vue dans la leucémie, auraient dû inciter à faire un examen du sang.

[1] Chauvel, *Gazette hebdomadaire de médecine et de chirurgie*, 1877.

Alors, le diagnostic leucémie aurait été fait pendant la vie au lieu d'être fait après la mort. Mais le diagnostic n'en est pas moins très vraisemblable.

Obs. de Valude et Morax[1]. — *Lymphome de la conjonctive.* — Tumeurs solides lisses, symétriques siégeant sous chaque paupière supérieure au niveau du fornix. Hypertrophie de l'amygdale et engorgement ganglionnaire très marqué.

L'examen anatomique démontre l'augmentation des globules blancs du sang ; il s'agissait d'un lymphome pur, constitué par une masse compacte de cellules lymphoïdes avec quelques fibrilles conjonctives interposées. La recherche des éléments microbiens fut négative.

3° Tumeurs symétriques douteuses

Parmi les cas douteux, nous citerons le cas de Powell[2], dans lequel il existait de l'exophtalmie, consécutivement à l'évolution et à la généralisation d'une tumeur du médiastin, le fait de de Wecker[3], dans lequel il s'agissait vraisemblablement d'une éléphantiasis et le cas de Wigenroth[4], qui concerne probablement un lipome symétrique des deux paupières supérieures. Ce dernier fait, particulièrement intéressant, mérite de nous arrêter. Il s'agit d'une femme de 50 ans, sans tare constitutionnelle qui, dans l'espace de deux ans, a vu, peu à peu, ses paupières grossir et atteindre le volume qu'elles présentent sur la figure 177. Ces gonflements sont résistants et élastiques, sans mobilité sous la peau, et adhérents au tarse. Les fonctions des yeux sont normales.

L'extirpation est pratiquée assez difficilement, à cause de la double adhérence du néoplasme à la peau et au tarse. Elle donne, d'ailleurs, un très bon résultat.

L'examen histologique démontre que la tumeur était composée de nombreuses cellules adipeuses, mêlées à du tissu muqueux et hyalin, avec des traces conjonctives et de nombreuses fibres élastiques.

On peut se demander, en présence de cette tumeur, s'il s'agit d'une éléphantiasis, d'un névrome plexiforme ou d'un lipome multiple ; Wigen-

[1] Valude et Morax, *Société d'ophtalmologie de Paris*, 3 juin 1903.

[2] Powell, *Transact. of the patholog. Society.*

[3] De Wecker et Landolt, *Traité complet d'ophtalmologie*, 1889, t. IV, p. 1027.

[4] Wigenroth, Ein Beitrag zur Kenntniss der symetrischen Tumoren der Augenlider. *Arch. von Græfe*, Bd. 51.

roth s'arrête à cette dernière interprétation. La première nous paraît la plus vraisemblable : mais nous ne croyons pas pouvoir, en toute sincérité, modifier le diagnostic d'un cas qui a été, par son auteur, étudié avec le plus grand soin.

A l'appui de l'opinion de Wigenroth, on peut d'ailleurs citer quelques

Fig. 177. — Tumeurs symétriques des deux paupières (Wigenroth).

rares cas de lipomes de la paupière, notamment ceux qui ont été signalés par Armaignac [1], Dujardin [2] et le fait personnel que le lecteur a trouvé plus haut.

Symptomatologie générale, diagnostic et traitement. — Au point de vue de la symptomatologie générale des lymphadénomes palpébraux, nous ne pouvons que répéter ici ce qui a été dit des tumeurs analogues qu'on rencontre dans l'orbite ; la marche du mal, sa gravité, ses rapports avec l'état général du sujet méritent les mêmes considérations, et nous prions le lecteur de se reporter à ce chapitre.

Une fois de plus nous mettrons le lecteur en garde contre l'existence d'une double lésion syphilitique, symétrique et des deux côtés diffuse.

[1] Armaignac, Tumeurs lipomateuses symétriques, probablement congénitales, de la paupière supérieure. *Revue clinique d'oculistique*, p. 153, 1886.

[2] Dujardin, *Journal des sciences médicales de Lille*, 20 octobre 1885.

W. Goldzieher[1], dans un travail récent, a montré la facilité relative de cette erreur.

En ce qui concerne le traitement, on pourra essayer l'usage des médicaments iodés et arsenicaux dans les cas qui paraîtront au-dessus des ressources de la thérapeutique chirurgicale, et au contraire avoir recours à cette dernière quand l'état général le permettra. Dans quelques cas où le néoplasme était bien circonscrit, l'intervention a été suivie d'un résultat heureux, mais il s'agissait vraisemblablement, en pareille circonstance, d'un faux lymphome, de l'une de ces tumeurs douteuses qui tiennent le milieu entre l'éléphantiasis, le névrome plexiforme et le sarcome à petites cellules. Quand le chirurgien se trouvera en face d'une pareille affection, il devra tenir peu de compte de ses connaissances histologiques et agir en vrai clinicien, en appréciant avec sagacité l'état général du sujet. En elle-même l'intervention, limitée aux paupières, ne présente ni difficultés, ni inconvénients.

[1] Goldzieher, Contribution à l'étude des tumeurs orbitaires symétriques. *Zeitschrift f. Augenheilk.*, janvier 1902.

CHAPITRE II

TUMEURS DÉVELOPPÉES AUX DÉPENS DU TISSU ÉPITHÉLIAL (CORNES, KYSTES, ADÉNOMES, ÉPITHÉLIOMA, CARCINOMES)

§ 1. — Cornes de la paupière.

L'étude des cornes palpébrales se confond évidemment, au point de vue de l'anatomie pathologique et de la pathogénie, avec celle des cornes cutanées en général, et ce n'est pas ici le lieu de faire de cette question une étude complète, que le lecteur trouvera dans les ouvrages spéciaux; il convient cependant de dire, en quelques mots, aussi clairement que possible, ce qu'il faut penser des diverses théories émises à ce sujet.

Historique. — Quelques mots d'historique sont ici nécessaires; Rindfleisch [1] a posé en principe qu'un groupe papillaire est nécessairement la base d'une corne cutanée, qui serait, par conséquent, dans son essence, d'origine connective.

Unna [2], qui a publié sur ce sujet des travaux très importants, ne confirme pas l'opinion de Rindfleisch, parce qu'il a trouvé dans la corne une richesse particulière de bourgeons épithéliaux, partant de la couche de Malpighi et se dirigeant vers le derme; selon lui, les papilles jouent un rôle purement passif. L'opinion de ces deux auteurs mérite d'être

[1] Rindfleisch, *Lehrbuch der pathologischen Gewebslehre*, p. 257.
[2] Unna, Das fibrokeratom. *Deutsche Zeitschrift f. Chirurgie*, vol. XI, p. 267.

opposée, car chacune d'elles précise ce qu'on entend par la théorie papillaire et la théorie épithéliale de la corne.

Baetge [1], examinant des cornes siégeant sur la joue et sur l'angle interne de l'œil, vit que la couche de Malpighi y était très épaissie et conclut, comme Unna, que la corne était formée par la prolifération de l'épiderme, mais Schœbl [2] adopta une opinion opposée; après avoir étudié deux cornes, l'une du sourcil, l'autre de l'angle interne de l'œil, il arriva à cette conclusion que la base fondamentale de la corne était formée par un groupe de papilles s'hypertrophiant, s'allongeant et se ramifiant en tous sens; c'est une opinion analogue qui a été défendue par le duc Charles de Bavière [3], tandis que Mitwalsky et Achenbach soutiennent la théorie épithéliale.

Si nous ajoutons à ces opinions celle que Cirincione a récemment défendue dans son très intéressant mémoire, et qui consiste à admettre que la corne est formée *exclusivement* par une hypertrophie circonscrite du corps muqueux de Malpighi, nous voyons que, de nos jours, la théorie épithéliale et la théorie papillaire ont des défenseurs intransigeants.

Anatomie pathologique. — Nous pensons que ni les uns, ni les autres de ces auteurs ne sont dans la vérité, et que chacun d'eux cherche à trop schématiser les phénomènes complexes qui se passent dans la corne. Ces productions pathologiques ne sont pas construites toujours sur le même type: il en est dans lesquelles les papilles sont augmentées de volume, saillantes, hypertrophiées en un mot; il en est dans lesquelles l'épithélium seul entre en jeu, et selon qu'on examinera telle ou telle production, on sera d'un avis différent.

Toutefois, il est certain que le fait principal et constant consiste dans la prolifération (fig. 178) du corps muqueux de Malpighi; l'hypertrophie du corps papillaire est au contraire un fait accessoire, mais il ne faut en

[1] Baetge, Zur Casuistik multipler Keratosen. *Deutsche Zeitschrift f. Chirurgie*, vol. VI, p. 474.

[2] Schœbl, Cornu cutaneum nasi et palpebræ. *Aerztlich. Bericht. d. K. K. allg. Krankenhauser.* Prag., 1884.

[3] Duc Charles, Ein Fall von Cornu cutaneum Palpebræ superioris dextræ. *Klin. Monats. f. Augenheilk.*, 1892.

méconnaître ni la fréquence ni l'importance, et nous croyons voir cette

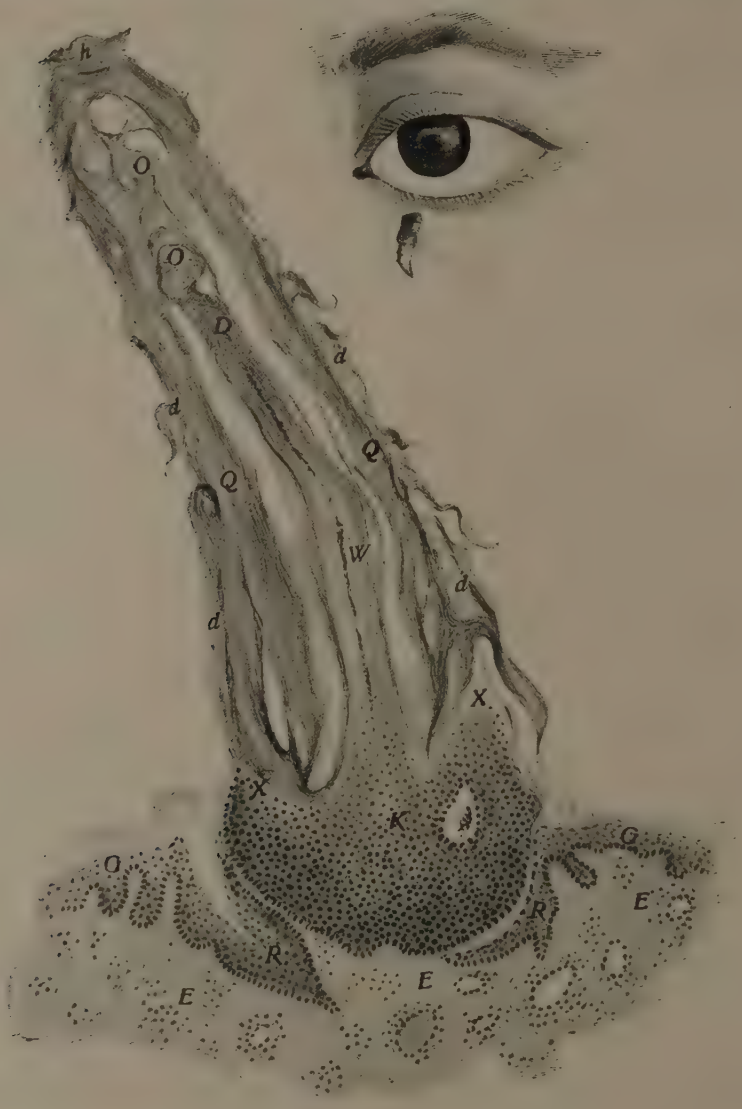

Fig. 178. — Structure d'une corne de la paupière.

E. E, masse conjonctivale faisant partie du derme; — K, masse épithéliale en forme de ménisque; X, X, W, saillies papillaires; — R, R, proliférations épithéliales; — Q, Q, parties cornées.

hypertrophie là même où quelques auteurs la nient; nous en avons un exemple dans ce que dit Cirincione (dont l'étude est d'ailleurs de tout point remarquable) de la pièce anatomique représentée sur la figure 89 de son travail.

Aux lecteurs qui voudront étudier d'une manière complète les détails de la formation cornée, nous recommanderons la lecture de deux travaux d'ensemble très complets, celui de Dubreuilh [1] et celui de Cirincione [2], et sans plus insister nous indiquerons notre opinion, en disant que la corne est surtout une affection épithéliale dans laquelle existe souvent aussi une hypertrophie papillaire, et il n'est pas inexact de la considérer comme une néoplasie dermo-épidermique dans laquelle la formation épithéliale tient le principal rôle.

Nous avons, du reste, étudié un fait personnel qui nous a permis de vérifier le bien fondé de cette opinion; dans ce cas, dont nous transcrivons ici l'histoire complète, il est incontestable que les papilles sont entrées en prolifération, en même temps que le corps muqueux de Malpighi.

Obs. (personnelle). — M. M..., âgé de 60 ans, d'une constitution vigoureuse et sans antécédents héréditaires notables, vient me consulter le 2 juin 1862 pour une corne qu'il porte sur la paupière inférieure gauche (fig. 179).

Le début du mal remonte à un grand nombre d'années. Pendant un séjour prolongé qu'il fit à Cuba, et à une époque qu'il précise mal, le malade a constaté un petit bouton qui, avec des intermittences diverses, n'a cessé de grossir, et qui siégeait exactement au niveau de la corne actuelle.

Au niveau de cette base, dans le point où on a fait l'excision, on constate les éléments ordinaires du derme, vaisseaux, tissu conjonctif et papilles. Il n'y a pas de glandes sudoripares sur les coupes examinées, ce qui est, d'ailleurs, assez naturel au niveau des paupières. Les vaisseaux et le tissu conjonctif y sont normaux.

Les papilles sont, au contraire, très hypertrophiées; elles atteignent des dimensions trois à quatre fois plus considérables qu'à l'état normal, surtout en longueur. Elles sont toutes coiffées d'un épithélium exubérant, jeune et proliférant avec activité.

L'épithélium pavimenteux qui coiffe les papilles forme ainsi une couche très épaisse, et l'on voit, dans la substance cornée proprement dite, des boyaux épithéliaux, qui sont le prolongement des papilles.

La substance cornée, jaunâtre et vaguement fibrillaire, offre un aspect absolument

[1] W. Dubreuilh, Des hyperkératoses circonscrites. *Annales de dermatologie*, 1886.
[2] Cirincione, *Sui corni palpebrali*. Napoli, Pasq. édit.

remarquable, à cause de la présence des globes épidermiques, nombreux et tassés les uns contre les autres, qui les constituent. Ces globes sont reconnaissables à l'existence de petits îlots cellulaires colorés par le carmin et entourés par des cercles concentriques de substance cornée, qui dérivent évidemment de l'îlot épidermique ainsi isolé ; ces globes affectent des formes très variables : les uns sont allongés dans le sens de l'axe de la corne, les autres arrondis ; quelques-uns, pris entre deux globes plus volumineux, sont aplatis et à peine reconnaissables.

La production cornée se présente donc en deux endroits différents : 1° au-dessus de



Fig. 179. — Corne palpébrale (2/3 de grandeur naturelle).

l'épithélium des papilles ; 2° autour de l'épithélium isolé dans la substance cornée. Dans ces deux points la kératinisation présente ce fait particulier de se produire sans éléidine ; cette substance n'a pu être décelée qu'à de rares endroits ; la production cornée est, par conséquent, de ce fait, absolument anormale.

C'est là un premier point assez curieux dans la relation de la corne dont il est ici question. L'autre point, plus intéressant encore, résulte de la présence des globes épidermiques précédemment signalés. Comment se sont-ils formés ?

L'examen de ce qui se passe à la base de la tumeur nous donne une explication suffisante. Là on constate des lacs sanguins qui résultent probablement d'une hémorragie interstitielle provoquée par les attouchements, les chocs incessants auxquels cette production cornée était soumise. En plusieurs points on remarque que cette hémorragie, déchirant devant elle les éléments du tissu voisin, a rompu le sommet des papilles, de

façon à séparer ce sommet de la base du cône épithélial. Dès lors, l'extrémité papillaire, composée de cellules épithéliales jeunes, est devenue libre (fig. 180) et a continué à



Fig. 180. — Cette figure se rapporte à la base ou partie adhérente de la corne.

1, papille non encore tronquée ; — 2, 2, sommets des papilles, isolés, devant former des globes épidermiques ; — 3, 3, hémorragies ; — 4, 4, 4, sur cette coupe, avec un grossissement convenable, l'éléidine n'existe qu'en ces trois endroits.

fabriquer les cellules cornées qu'elle formait déjà quand elle tenait à la papille. Autant de bourgeons épithéliaux papillaires ainsi séparés, autant de globes épidermiques évoluant séparément et tous capables d'augmenter la longueur de la corne.

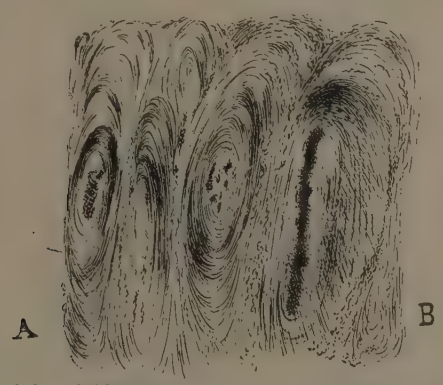

Fig. 181. — Trois globes épidermiques avec, au centre, des cellules encore jeunes continuant à fabriquer la corne.

N. B. — Ces deux figures sont prises sur la même coupe, la première à la base, la seconde au sommet.

Les attouchements multiples auxquels cette tumeur, placée sur une partie découverte, était exposée, les cautérisations, les excisions partielles qu'elle avait subies, expliquent

suffisamment la présence des hémorragies péripapillaires formant comme un réseau de lacs sanguins à la base du mal, à l'union de la corne proprement dite et de la peau. Ces hémorragies, en se produisant, ont pu étrangler le sommet des papilles et en détacher la pointe, qui, dès lors, toujours nourrie par les sucs ambiants, continue à remplir sa fonction, c'est-à-dire à former de la substance cornée.

La papille, ainsi décapitée, continue à proliférer (fig. 181), et plus tard la poussée du sang extravasé ou un attouchement direct vient la décapiter de nouveau et en distraire, sous forme d'un ilot arrondi, l'extrémité tournée vers le sommet de la corne.

De chaque papille se sont aussi détachés, successivement, plusieurs ilots épithéliaux : ceux qui se sont détachés les premiers occupent le sommet de la corne, ce sont les plus petits, les plus usés par la dégénérescence cornée, les autres, plus récemment distraits de la papille mère, sont plus volumineux.

La transformation cornée des uns et des autres est la cause majeure, la raison d'être du développement de la tumeur.

Si nous ouvrons les ouvrages classiques qui traitent du développement des cornes (Cornil et Ranvier, Virchow, Rindfleisch), nous y trouvons une description résumée par Kelsch [1] ainsi qu'il suit :

« Les cornes sont formées par des couches stratifiées de cellules épidermiques sèches, feuilletées, sans noyau ; au premier abord, le microscope nous les montre amorphes, comme le tissu des ongles, des sabots, des cornes proprement dites ; mais, digérées pendant quelque temps dans l'alcali caustique, elles se décomposent en petites écailles épidermiques, tout à fait semblables à celles que l'on obtient par le même traitement avec les callosités de la peau, les cors, etc. Ces cellules sèches, cornées, sont disposées en couches concentriques autour de papilles hypertrophiées, qui servent de noyau central à la corne, etc. »

Dans cette description, qui reproduit fidèlement les données classiques, il n'est nulle part question de globes épidermiques épars dans la substance cornée. Il est donc vraisemblable, au moins, que la présence et l'importance de ces globes, dans notre cas, constituent un fait nouveau. D'autre part, les cas de corne palpébrale de plus de 2 centimètres sont assez rares pour mériter l'attention. En raison de ce double motif on nous excusera d'être entré dans les détails qui précèdent.

L'observation précédente nous a paru intéressante, surtout parce qu'elle paraît montrer que l'accroissement de la corne peut se faire, à

1 Kelsch, *Dict. encycl.*, article « Corne. »

titre exceptionnel, à l'aide d'îlots isolés d'épithélium subissant, après s'être détachés des papilles correspondantes, la transformation cornée.

Mais ce n'est pas ainsi que se produit d'habitude l'allongement des cornes.

Cet allongement est dû à l'accroissement des masses épithéliales interpapillaires qui soulèvent ce qui est au-dessus d'elles; ces masses épithéliales sont nourries par des papilles vasculaires qui sont des portions de stroma ou de tissu vasculaire interstitiel, étiré en longueur par l'accroissement même de la corne. La preuve que ces papilles ne sont nullement dues à l'hypertrophie des papilles de la peau, c'est qu'elles sont beaucoup moins nombreuses, sur une surface donnée, que le sont les papilles normales, et qu'on les trouve parfaitement développées dans les cornes nées sur une cicatrice où il n'y a pas de papilles (W. Dubreuilh).

Le développement des papilles est d'ailleurs toujours sans grande importance à côté de l'exubérance de l'épithélium, qui envoie d'abondants prolongements dans le derme et, d'autre part, soulève tout ce qui le recouvre. Ceux qui pensent que la corne est essentiellement et uniquement un produit épithélial considèrent que les désordres qui se passent dans les papilles sont insignifiants ; on ne voit, dit Cirincione, qui a chaudement défendu cette idée, dans les papilles, ni éléments fuso-cellulaires normaux, ni phases karyokinétiques, ni néoformations vasculaires; les quelques cellules, infiltrées en foyers ou diffuses, sont d'après lui le résultat des injures mécaniques reçues; il y a là une exagération, on trouve à la base de la corne du tissu conjonctif nouveau, des papilles nouvelles souvent très longues, et ceci montre que la corne, qui est surtout un produit épidermique, est pour une assez bonne part une affection d'origine dermique. Il y a souvent à la base une telle abondance de tissu conjonctif nouveau que, pour le désigner, Unna s'est servi du terme fibro-kératome.

Mais le tissu dermique est toujours en quantité infime par rapport au tissu épithélial; c'est celui-ci qui prolifère; les éléments se multiplient en conservant les proportions et dispositions respectives de la couche épidermique germinative : couches de cellules épineuses, de cellules

granuleuses, cornées ; par conséquent, l'évolution physiologique s'accomplit dans ses faits principaux comme dans un épiderme ordinaire ; on peut ici se demander pourquoi les cellules cornées ne tombent pas, pourquoi les écailles épidermiques, au lieu de s'éliminer, se constituent en couches de lames cornées compactes et très fortement adhérentes entre elles ; Reymond l'explique par la présence d'un noyau dans les éléments cornés les plus périphériques, c'est-à-dire les plus âgés, mais ce noyau manque en réalité dans la plupart des cellules cornées superficielles, et actuellement il n'est pas possible d'expliquer pourquoi, sur certain point donné de la peau, se produit un pareil néoplasme.

L'évolution typique, de l'épithélium malpighien peut d'ailleurs dévier et devenir atypique, et c'est ainsi qu'on peut voir des cornes devenir de véritables cancroïdes, des épithéliomas.

Ceci dit sur les cornes en général, et sur celles de la paupière en particulier, il nous suffira d'ajouter que, sur la paupière comme ailleurs, on observe deux espèces de cornes cutanées, l'une dans laquelle la

Fig. 182. — Cornes multiples de la paupière.

corne est unique, longue, plus ou moins cylindrique, avec une base plus large que le sommet, et une direction habituellement curviligne ; l'autre variété a des sommets multiples, implantés sur une base commune, qui est soulevée sous forme de petites verrues ou de fibrome molluscoïde plus ou moins net.

Les premières cornes atteignent un volume très considérable, 45 millimètres dans un cas de Shaw, 42 millimètres dans celui de Mitwalsky, 27 millimètres dans notre fait personnel. Ces longues cornes isolées sont toujours incurvées plus ou moins, quelquefois tordues sur elles-mêmes; leur couleur diffère toujours de celle de la peau sous-jacente.

Les cornes composées présentent des saillies d'inégale longueur s'élevant en général en ligne droite et dont le nombre varie de 4 à 10.

Nous en plaçons sous les yeux du lecteur un exemple bien typique (fig. 182).

Nous ne nous arrêterons pas plus longtemps sur la symptomatologie des cornes; il n'y a là aucune difficulté clinique vraiment importante, et le diagnostic sera toujours facile. Quant au traitement, nous n'en parlerons que pour préconiser l'excision assez large de la corne à sa base avec une autoplastie consécutive appropriée, et pour mettre en garde contre les dangers des topiques irritants qui peuvent exciter la prolifération épithéliale et quelquefois provoquer sa transformation maligne.

§ 2. — Kystes transparents.

Après les cornes, prend place l'histoire d'une petite tumeur bénigne qui se développe sur le bord libre des paupières, et mérite un instant de nous arrêter; c'est le kyste transparent des paupières.

Cette petite tumeur est remarquable par son siège près du bord libre, et de préférence dans la région interne, des paupières, par son volume qui varie de celui d'un grain de mil à celui d'un gros pois, par la lenteur de son grossissement et sa transparence parfaite. Ce dernier signe est assez particulier pour mériter d'être retenu dans la dénomination de cette tumeur, qui a été successivement appelée hydatide par Demours, phlyctène par Velpeau, kyste séreux par Sichel, et enfin kyste transparent par de Wecker.

Ces kystes ne se développent pas dans les glandes sébacées, comme l'a pensé Yvert[1], mais bien aux dépens des glandes de Moll,

[1] Yvert, *Recueil d'ophtalmologie*, janvier et février 1880.

c'est-à-dire aux dépens de ces glandes spéciales, remarquables parce qu'elles n'offrent pas de glomérules à leurs extrémités (Hubert Sattler[1]) ; ces glandes, situées entre les cils et plus profondément qu'eux, ont un

Fig. 183. — Kyste sudoripare du bord libre des paupières. Trois poches distinctes séparées par de minces cloisons (Desfosses).

conduit excréteur presque rectiligne qui vient presque toujours s'ouvrir dans le conduit d'un follicule pileux.

C'est aux dépens de ces glandes que se développent les kystes trans-

Fig. 184. — Couche d'éléments arrondis entre la paroi propre et l'épithélium; ces éléments correspondent aux fibres lisses des glandes sudoripares (Desfosses).

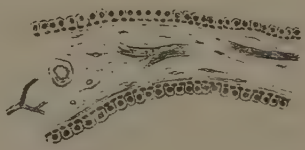

Fig. 185. — Cloison séparant les kystes, tapissée par un épithélium cubique (Desfosses).

parents des paupières, ainsi que l'a démontré Desfosses[2] en 1881.

[1] Hubert Sattler, Beiträge zur Kenntniss der modificirten Schweisdrusen des Lidrandes. *Arch. f. mikr. Anat.*, XIII.

[2] Desfosses, Kystes sudoripares du bord libre des paupières. *Arch. d'ophtalmologie*, 1881, p. 80.

Depuis le travail de Desfosses (fig. 183, 184 et 185), il en a paru plusieurs sur ce sujet, confirmatifs de cette manière de voir ; nous citerons notamment ceux de Wintersteiner[1] et d'Ahlstrom[2]. Wintersteiner, comme Desfosses, a trouvé sur la paroi des cavités une rangée d'épithélium cubique ; il a également remarqué que le siège de prédilection est le voisinage des points lacrymaux, ce qui s'explique à la fois par le plus grand nombre et le plus grand développement des glandes dans cette région, par la compression plus marquée de leurs conduits excréteurs, compression due aux fibres du muscle de Riolan, enfin par l'obturation plus facile des orifices glandulaires, en raison des clignements qui accumulent vers l'angle interne des paupières les débris divers qui circulent dans le sac conjonctival. Dans une deuxième publication sur ce sujet, Wintersteiner montre que le contenu des kystes renferme de nombreux cristaux de sulfate de chaux, se déposant sous forme de sédiments blanchâtres, à la partie la plus déclive du kyste.

Ahlstrom a étudié des faits analogues à ceux de Wintersteiner ; il a observé le développement du kyste dans le canal excréteur de la glande et non dans la glande elle-même.

A côté de ces kystes transparents, qui sont de beaucoup les plus fréquents, il convient de faire une petite place aux kystes séreux glandulaires, qui se développent quelquefois dans les glandes de Krause et même dans celles de Meibomius.

Stœwer[3] a étudié des kystes développés dans ces premières glandes, et Wintersteiner a fait connaître l'histoire d'une collection séreuse, grosse comme un noyau de cerise, siégeant à l'extrémité temporale de la paupière inférieure gauche et développée dans une glande de Meibomius.

Nous devons encore signaler ici des kystes qui apparaissent consécutivement à l'inflammation chronique de la conjonctive, notamment

[1] WINTERSTEINER, Ueber Lidrandcysten. *Berliner klin. Wochens.*, n° 47, p. 1074, 19 novembre 1894, und *Arch. f. Augenheilk.*, t. XXXVIII, 1896.

[2] AHLSTROM, Kystes transparents des paupières. *Annales d'oculistique*, février 1903.

[3] STOEWER, Kystes des paupières supérieures. *Klinische Monatsblätter f. Augenheilk.*, juin 1892.

dans l'ophtalmie granuleuse ; les glandes de la muqueuse s'enflamment,

Fig. 186. — Dégénérescence kystique de la conjonctive tarsale (semi-schématique) trachomateuse. Paupière supérieure atteinte d'ectropion cicatriciel consécutif à un trachome (Frugiuele).

A, portion de la conjonctive la plus malade ; — B, conjonctive moins malade.

le canal excréteur s'oblitère sous l'influence de la sclérose trachomateuse,

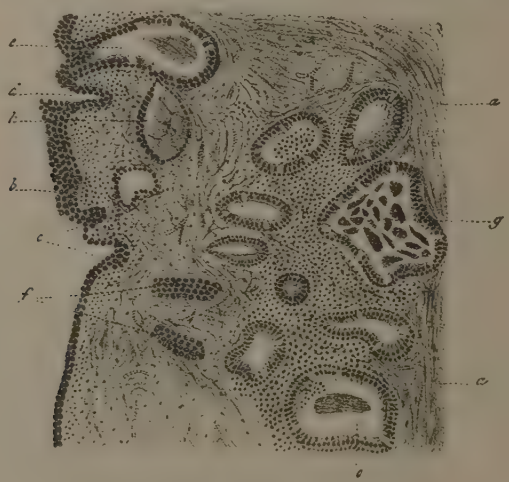

Fig. 187. — Portion A de la conjonctive.

a, tarse ; — b, épithélium pavimenteux stratifié ; — c, d, même épithélium tapissant la paroi et les cavités ; — e, glande tubuleuse dilatée ; — f, traînées épithéliales ; — g, h, cavités kystiques. (Frugiuele.)

et il se forme des kystes qui ont été bien étudiés par Frugiuele[1] dans

[1] Frugiuele, Sulla degenerazione cistica della congiuntiva tarsale nelle fase cicatriziale del traschoma. *Giornale del Associazione dei medici e naturalisti*, anno X.

un travail qui mérite d'être connu. Nous ne nous arrêterons pas longtemps sur ces faits pathologiques rares et sans grande importance clinique, mais nous ferons connaître ici les figures rapportées par notre confrère italien. Ces figures valent mieux qu'une description (fig. 186, 187, 188 et 189).

Enfin on peut encore trouver, dans les paupières, des kystes épithéliaux, développés par un processus particulier et très rare, aux dépens de l'épithélium de la peau; dans un cas de Sala [1], il s'agissait d'une

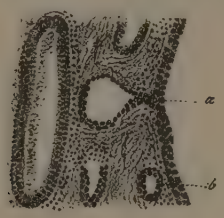

Fig. 183.
a, dilatation kystique; — *b*, section transversale d'une traînée épithéliale avec lumière centrale (Frugiuele).

Fig. 189. — Epithélium revêtant les cavités kystiques les plus profondes (Frugiuele).

tumeur composée de plusieurs cavités kystiques, de différents volumes, remplies d'un liquide blanchâtre, opalescent, avec détritus sur les parois.

Ces kystes étaient formés par la soudure des soulèvements de la peau palpébrale, ou, pour mieux dire, par des portions de peau qui, invaginées sous forme d'enfoncements, se seraient changées en cavités kystiques par la soudure de leurs bords libres.

Après l'étude des kystes épithéliaux des paupières, nous devons nous arrêter un instant sur les adénomes des glandes palpébrales.

§ 3. — Adénomes.

Les adénomes peuvent se développer dans les glandes de Krause, dans celles de Moll et dans celles de Meibomius.

[1] Sala, Sur une forme particulière de kystes des paupières. *Archivio di oftalmol.*, 1900, vol. VII.

Saltzmann[1] a étudié ces diverses variétés, il a longuement décrit un néoplasme développé au lieu d'élection des kystes transparents ; ce néoplasme, plus gros qu'une noisette, était entouré d'une capsule conjonctive peu développée, envoyant dans la tumeur un septum la divisant en deux lobes ; la masse morbide était constituée par une dilatation kystique et surtout par des tubes ramifiés, entrelacés, avec des extrémités arrondies en cæcum. L'épithélium de revêtement de ces tubes est formé de cellules cubiques et cylindriques, ne permettant pas de douter qu'il ne s'agisse de glandes sudoripares modifiées, c'est-à-dire d'un *adénome des glandes de Moll.*

L'adénome développé aux dépens des glandes de Krause est caractérisé par l'aspect tubuleux de ses éléments et par la présence d'un épithélium cylindrique modifié ; cette variété de tumeur est très rare. Fuchs et Moauro (cités par Saltzmann) seuls l'ont étudiée. Dans le cas de Moauro, il s'agissait d'une tumeur du volume d'une noisette, faisant saillie du côté de la conjonctive et immobilisée sur le tarse. La base de la tumeur était formée d'un épais noyau de tissu conjonctif envoyant des cloisons d ns l'intérieur de la masse morbide formée d'un tissu glandulaire acineux tapissé d'un épithélium cylindrique.

Dans le fait de Saltzmann il s'agissait d'une tumeur, apparaissant dans la fente palpébrale sous la forme d'une masse rosée, inégale, bosselée, saignant facilement ; la structure était analogue à celle de la tumeur de Moauro.

L'adénome des glandes de Meibomius a été également décrit par Saltzmann ; dans son cas, venant de la collection du professeur Fuchs, la tumeur avait pris naissance à la partie supérieure du tarse et près de son bord supérieur, elle avait un caractère glandulaire manifeste et des acini complètement remplis de cellules, représentant le type des glandes meibomiennes ; on voyait nettement les acini normaux se transformer en lobules néoplasiques.

On comprend que de cette variété de tumeurs à l'épithélioma il n'y a

[1] Saltzmann, Adénomes des glandes de Krause et de Moll et adénomes des glandes de Meibomius. *Arch. f. Augenheilk.*, t. XXII, 1891.

qu'un pas aisément franchi, et nous sommes maintenant conduit à étudier les épithéliomas palpébraux dans toutes leurs variétés, y compris la forme meibomienne, qui nous arrêtera longuement.

§ 4. — Épithélioma et carcinome des paupières.

Nous décrirons successivement : 1° l'épithélioma cutané ; 2° l'épithélioma des glandes de la paupière ; 3° l'épithélioma de la conjonctive palpébrale auquel se rattache l'histoire des quelques cas connus de carcinome primitif de la paupière.

1° Épithélioma de la peau des paupières

L'épithélioma palpébral se développe habituellement après quarante ans, et l'observation de de Wecker[1], concernant une femme de 24 ans, est tout à fait exceptionnelle ; il siège quelquefois à la partie moyenne, au niveau du bord ciliaire, plus souvent à l'angle externe, plus souvent encore à l'angle interne, qui est un siège d'élection de l'épithélioma en général.

Au point de vue clinique, il se présente sous trois formes distinctes : *a*) forme verruqueuse ; *b*) forme papillaire ; *c*) forme phagédénique ou térébrante.

a) Forme verruqueuse. — Cette variété affecte la forme d'une plaque indurée, constituée par un ou plusieurs boutons adossés les uns aux autres, saignant facilement, augmentant lentement sous des actions irritatives diverses et se recouvrant de croûtes sèches ; le derme peut être ainsi peu à peu creusé et détruit ; l'épithélioma prend aussi l'aspect d'un ulcère arrondi, entouré d'un rebord induré et irrégulier, excavé au centre ; c'est l'épithélioma atrophique. La figure 1 de la planche XI en est un exemple.

Quand cet épithélioma siège au grand angle de l'œil, il a une tendance particulière à se propager vers le nez.

[1] de Wecker, *Traité complet d'ophtalmologie*, t. I, p. 112.

b) Forme papillaire. — Cette deuxième forme est une variation de la première : sur l'épithélioma plat se développent des excroissances papilliformes (fig. 190) très vasculaires, saignant au moindre contact ; quelquefois les simples verrues, dégénérant en tumeurs malignes, se transforment en épithélioma papillaire (pl. X, fig. 2). A propos de la forme papillaire de l'épithélioma des paupières, il convient de citer une proliféra-



Fig. 190. — Epithélioma à forme papillaire de la marge des deux paupières et de la conjonctive palpébrale.

tion qu'on rencontre quelquefois sur le bord libre, et qui n'est autre chose qu'une hypertrophie papillomateuse du derme, apparaissant sous forme de crête saillante (fig. 191). Colucci [1] en a rapporté un cas portant sur les quatre paupières. Ce sont là des tumeurs bénignes, justiciables de la simple excision ; mais on sait qu'entre le papillome et l'épithélioma existent bien des points de contact ; le papillome est caractérisé par un développement anormal portant également sur les éléments conjonctifs et les éléments épithéliaux de la papille; quand ces derniers éléments

[1] Colucci, *Annali di ottalmologia*, 1899, t. XXVIII, p. 166.



FIG. 1. — Tumeur de la paupière ayant envahi le sinus maxillaire.

La tumeur a débuté par un épithélioma de la face, vers 20 ans, peu à peu la tumeur envahit la paupière, l'œil et le sinus maxillaire. L'intervention démontra que le sinus maxillaire était complètement rempli de masse kystique.

L'examen histologique établit qu'il s'agissait d'un épithélioma, avec nombreux kystes épidermiques.

FIG. 2. — Épithélioma de la paupière propagé à la face (cliché de M. SABRAZÈS).

[illegible] — Cette deuxième forme est une variation de la [illegible] épithélioma plat se développent des excroissances papilli- [illegible] très vasculaires, saignant au moindre contact; quel- [illegible] verrues, dégénérant en tumeurs malignes, se trans- [illegible] en épithélioma papillaire (pl. X, fig. 2). A propos de la forme [illegible] de citer une prolifera-

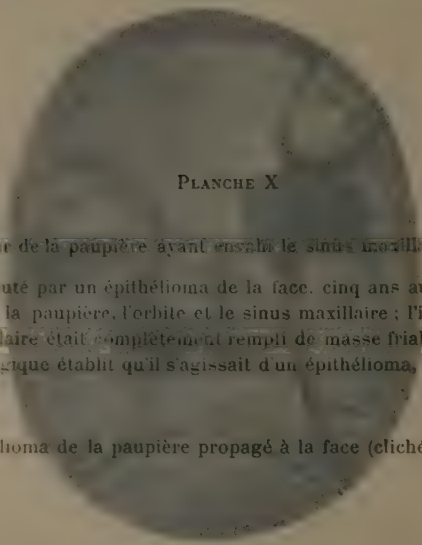

PLANCHE X

FIG. 1. — Tumeur de la paupière ayant envahi le sinus maxillaire.

La tumeur a débuté par un épithélioma de la face, cinq ans auparavant : peu à peu la tumeur envahit la paupière, l'orbite et le sinus maxillaire ; l'intervention démontra que le sinus maxillaire était complètement rempli de masse friable.

L'examen histologique établit qu'il s'agissait d'un épithélioma, avec nombreux globes épidermiques.

FIG. 2. — Épithélioma de la paupière propagé à la face (cliché de M. SABRAZÈS).

[illegible] des deux paupières et de la conjonctive palpébrale.

[illegible] libre, et qui n'est autre chose [illegible] forme, apparaissant sous forme [illegible] rapporte un cas portant sur les [illegible] bénignes, justiciables de la [illegible] soit que le papillome et l'épithélioma [illegible] papillome est caractérisé par [illegible] sur les éléments conjonc- [illegible] de la peau [illegible] ces derniers éléments

[1] COLUCCI, *Annali di ottalmologia*, 1899, t. XXVIII, p. 166.



FIG. 1.

FIG. 2.

G. STEINHEIL, Éditeur

l'emportent sur les premiers par leur puissance de prolifération, le pa-



Fig. 191. — Papillome symétrique de l'angle postérieur des quatre marges palpébrales (Colucci).

pillome se transforme en épithélioma, et cette transformation, assez commune sur la conjonctive, n'est pas rare sur la peau des paupières.

Fig. 192. — Epithélioma ayant détruit les deux paupières et s'étant propagé à l'orbite.

c) Forme phagédénique. — Cette forme, qui est surtout fréquente à la paupière inférieure, est caractérisée par sa tendance ulcéreuse, sa propagation et son adhérence rapide au plan sous-jacent, son extension

en tous sens, mais particulièrement en profondeur, de là le nom de forme térébrante, qu'on lui a aussi donné. La figure 2, planche IX, en est un exemple.

Au début on se trouve en présence d'une petite tumeur, grosse comme un haricot, creusée au centre, avec des bords abrupts ; de nombreux vaisseaux s'y rendent et autour d'elle la peau est souvent gonflée et œdématiée. Rapidement l'ulcère central gagne en étendue, atteint les parties profondes et forme une vaste excavation d'une coloration rouge sombre;



FIG. 193. — Epithélioma térébrant de la paupière, ayant envahi les sinus frontal et maxillaire et détruit tous les tissus péri-oculaires.

quelquefois des noyaux se développent à côté de la tumeur primitive et, s'ulcérant à leur tour, augmentent l'étendue de la destruction; la paupière est ainsi, en peu de semaines, complètement détruite (fig. 192) et remplacée par une vaste ulcération, sécrétant en petite quantité un liquide peu abondant qui se déssèche et, se mélangeant au sang, forme des croûtes noirâtres recouvrant plus ou moins la plaie.

Quelquefois, l'épithélioma dévore non seulement les paupières, mais pénètre dans l'orbite, dans les sinus (pl. X, fig. 1) et, amène l'élimination lente et régulière de tous les tissus péri-oculaires.

Il arrive ainsi que tout est détruit, excepté l'œil, libre et presque flottant dans la cavité orbitaire.

Nous en avons observé plusieurs exemples, deux d'entre eux sont représentés sur les figures 193 et 194.

Tel est l'aspect général des épithéliomas de la peau des paupières; cette description contient la plus grande et la meilleure part de la symptomatologie; il convient cependant d'y ajouter les douleurs plus ou moins accusées, quelquefois très considérables, quand la tumeur gagne les parties profondes, les hémorragies, qui peuvent devenir abondantes et graves à la dernière période, et enfin l'envahissement ganglionnaire, qui

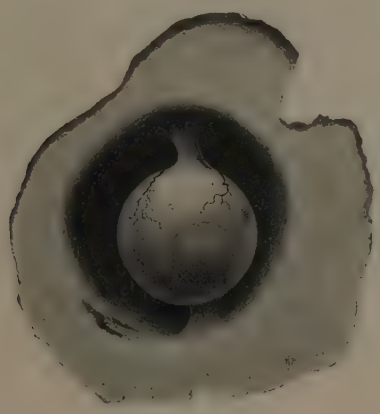

Fig. 194. — Epithélioma des paupières ayant envahi l'orbite et détruit tous les tissus péri-oculaires.

est inconstant et tardif et débute le plus souvent par le ganglion préauriculaire.

Au sujet de cet engorgement ganglionnaire, il importe d'appeler l'attention sur la fréquence des infections microbiennes qui se produisent à la surface des ulcérations et entraînent des adénites pouvant faire croire à la généralisation ganglionnaire du néoplasme, alors qu'il s'agit de simples adénites inflammatoires.

L'étude histologique de ces épithéliomas nous entraînerait dans l'histoire de l'épithélioma cutané en général, *histoire ici déplacée, car le lecteur la trouvera dans tous les traités d'anatomie pathologique ;* il s'agit, en général, d'un épithélioma pavimenteux tubulé, revêtant tous les

caractères bien connus de ce genre de néoplasmes. Il est cependant une variété d'épithélioma palpébral qui mérite toute notre attention, c'est l'épithélioma calcifié.

ÉPITHÉLIOMA CALCIFIÉ. — Dans l'étude de l'épithélioma des paupières, il faut faire une place à part à l'épithélioma calcifié, bien étudié par Mal-

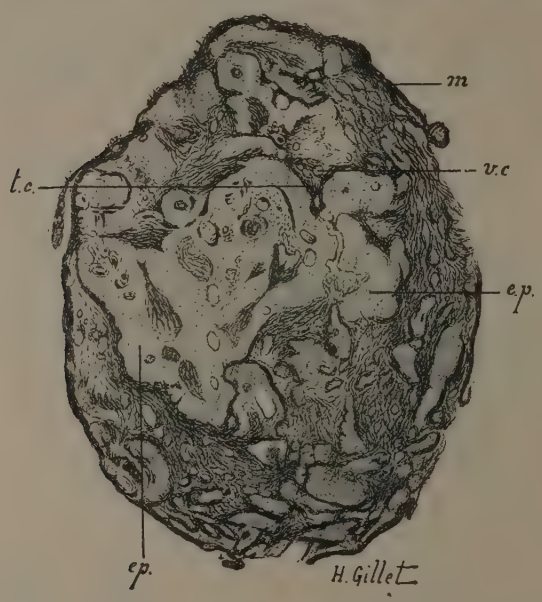

FIG. 195. — Epithélioma calcifié (BRAQUEHAYE et SOURDILLE).
m, membrane d'enveloppe; — *ep*, tissu coloré en jaune clair par le carmin; — *vc*, capillaires.

herbe [1], et sur lequel Braquehaye et Sourdille [2] ont écrit un intéressant travail contenant un fait personnel et rappelant tous les cas connus (fig. 195 et 196).

Cet épithélioma présente une membrane d'enveloppe toujours constituée par du tissu conjonctif adulte; de cette membrane partent des cloisons formées, tantôt par du tissu conjonctif semblable à celui de l'enveloppe, tantôt par du tissu osseux contenant des canalicules de Havers; les masses épithéliomateuses comprises dans la trame se présentent

[1] MALHERBE, *Archives générales de méd.*, 1885.
[2] BRAQUEHAYE et SOURDILLE, *Arch. d'ophtalmol.*, 1895, p. 65.

sous deux types différents, l'épithélioma lobulé et l'épithélioma tubulé ; et, dans les deux cas, les cellules qui les composent ont un aspect caractéristique, leur noyau est clair et vésiculeux, leur protoplasma est farci de granulations calcaires. Il y a peu de vaisseaux et beaucoup de myé-

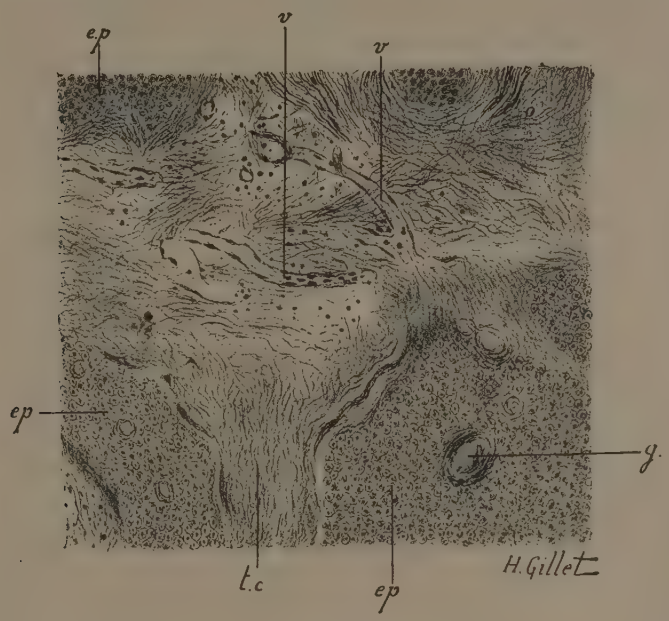

FIG. 196. — Epithélioma calcifié (BRAQUEHAYE et SOURDILLE).

ep, cellules épithéliales du type pavimenteux stratifié ; — *tc*, tissu conjonctif ; — *g*, globes épidermiques ; — *vv*, vaisseaux capillaires.

loplaxes, d'après Malherbe ; mais le fait n'est pas constant, car dans leur observation Braquehaye et Sourdille ont précisément observé le contraire.

La pathogénie de cette tumeur a été et est encore discutée ; Trélat et Lejard [1] considèrent que la calcification est un fait secondaire dans l'évolution des épithéliomas ; Chandelux et Luquet [2] estiment qu'il s'agit de la dégénérescence d'un kyste sébacé due à une évolution de la cellule

[1] TRÉLAT et LEJARD, *Arch. de méd.*, 1885.
[2] LUQUET, *Des kystes sébacés*. Th. Lyon, 1885.

glandulaire vers le type corné; Bard croit à une lésion inflammatoire des glandes sébacées guérie par la calcification.

Malherbe pense au contraire que cette tumeur constitue un type à part, ayant une origine, une évolution, une marche particulière; il en fait, en somme, une entité morbide; cette opinion ne s'accorde pas avec le siège, l'évolution, la marche de l'affection aussi bien que celle de Sichel [1] et Lannelongue [2], qui font de l'épithélioma calcifié une affection congénitale, comme les kystes dermoïdes; en acceptant cette dernière théorie, on comprend, en effet, pourquoi l'épithélioma calcifié siège surtout au pourtour de l'orbite (paupières, sourcils, cou, lobule de l'oreille, etc.), pourquoi il apparaît si souvent à la naissance, dans la première enfance ou à la puberté, et pourquoi son évolution est constamment bénigne.

Le dernier mot, d'ailleurs, n'est peut-être pas dit au sujet de cette affection; elle a été très rarement observée, puisqu'on ne connaît que quelques cas bien étudiés: ce sont ceux de Malherbe, de John Dalrymple [3], d'Andershon [4], de Jarjavay [5], de Thomas [6], de Sichel [7], de Sourdille et Braquehaye; quelques autres faits, appartenant à Rizet, Wecker et Landolt, Gallenga, Péan, manquent, lacune grave et irréparable, d'examen histologique.

Etiologie. — La cause principale est évidemment la diathèse spéciale qui préside à la naissance de toutes les tumeurs malignes; mais il existe une cause occasionnelle, très importante, dans les irritations, les petits traumatismes dont les paupières peuvent être le siège; sans doute ces irritations sont moins fréquentes qu'à certains autres orifices, tels que les lèvres et l'anus, mais elles sont assez communes pour tenir une grande place dans l'étiologie. Disons, en outre, que les paupières sont soumises, comme toutes les parties découvertes du corps, à l'action des agents in-

[1] Sichel, *Annales d'oculistique*, 1867.
[2] Lannelongue et Ménard, *Affections congénitales*. Paris, 1891, t. I.
[3] John Dalrymple, *Med. chirurg. Transactions*. Londres, 1843.
[4] Andrews Andershon, *Monthly Journal of med. sciences*. Londres, 1848.
[5] Jarjavay, *Bulletin de la Société anatomique*, 1859.
[6] Thomas, *Des tumeurs des paupières*. Th. Paris, 1866.
[7] J. et A. Sichel, *Annales d'oculistique*, 1867.

fectieux parasitaires, dont le rôle, dans le développement de l'épithélioma, pour être encore mal précisé, n'en est pas moins très important.

2° Épithélioma primitif des glandes de Meibomius

L'épithélioma primitif des glandes de Meibomius est très rare, et les auteurs classiques ne le signalent même pas, sauf Fuchs [1], qui cite sans aucun détail les carcinomes meibomiens, et Mackenzie, qui se demande si les glandes meibomiennes ne sont pas quelquefois le point de départ du cancroïde.

Sourdille [2], qui a publié sur ce sujet un intéressant travail, n'a pu trouver dans toute la littérature que quelques observations, que nous allons résumer.

La première est celle de Gosselin [3], qui décrit sous le nom d'adénome folliculaire une tumeur observée chez un garçon de 16 ans ; cette tumeur, dont le début remontait à une année environ, était dure au palper, douloureuse, très gênante pour le malade, malgré son petit volume. L'examen histologique montra qu'il s'agissait de follicules de Meibomius hypertrophiés et dont les culs-de-sac étaient remplis par un amas de cellules épidermiques.

La seconde observation appartient à Richet [4], qui opéra chez un jeune homme de 23 ans une tumeur sébacée de la paupière inférieure. Cette tumeur rédiciva deux fois, et il est possible que, dans ce cas, il se soit agi d'un épithélioma ; mais une affirmation serait bien téméraire, car il n'y eut pas d'examen histologique.

C'est dans la thèse d'Allaire [5] (de Nantes) qu'on trouve la première observation probante d'épithélioma des glandes de Meibomius. Cette tumeur, qui fut enlevée à une jeune fille de 11 ans, fut attentivement exa-

[1] Fuchs, Ueber das Chalazion und einige seltenere Lidgeschwulste. *Arch. f. Ophthalmol.*, t. XXIV, 2, p. 221.

[2] Sourdille, *Archives d'opht.*, 1894.

[3] Gosselin, *Gazette des hôpitaux*, 20 avril 1880.

[4] Richet, *Gazette des hôpitaux*, 1885, n° 67.

[5] Allaire, *Épithélioma lobulé limité aux glandes de Meibomius*. Th. Paris, 1891-92.

minée par Malherbe, qui la considère comme un type d'épithélioma primitif intra-glandulaire, et bien que ce cas manque de détails cliniques, on n'en est pas moins autorisé à le considérer comme un fait certain d'épithélioma lobulé limité aux glandes de Meibomius.

C'est après ces trois faits que vient prendre place la belle observation recueillie par Sourdille dans le service de Panas; elle mérite d'être assez longuement résumée. Il s'agissait d'un homme de 59 ans, tailleur de pierres, chez lequel l'affection avait débuté par une petite grosseur dans l'épaisseur de la paupière supérieure droite, adhérente au tarse, d'un aspect clinique semblable à celui du chalazion. La tumeur douloureuse, du volume d'un pois, était située à une petite distance du bord libre, n'adhérant encore ni à la peau, ni à la conjonctive ; à son niveau la peau ne présentait aucune altération, elle était mobile sur la tumeur et d'une consistance normale. Quand on prenait la tumeur entre les doigts, on reconnaissait qu'elle était nettement encastrée dans le tarse, au milieu duquel elle avait des limites très distinctes.

En retournant la paupière, on voyait la tumeur faire une légère saillie sous la conjonctive et, point très important, celle-ci présentait une ulcération par laquelle sortaient des bourgeons charnus, si bien que l'aspect de la tumeur était celui d'un *chalazion ulcéré*.

Il fut fait un curettage, mais la tumeur récidiva douze jours après, augmenta très rapidement de volume, se généralisa dans les ganglions préauriculaires, se comporta en un mot comme une tumeur maligne.

Nous rapportons ici, d'après l'auteur lui-même et en lui empruntant ses figures, la description histologique qu'il a donnée de son cas.

Obs. de Sourdille. — Les coupes de la paupière inférieure, au niveau de la petite tumeur que nous avons signalée plus haut, sont beaucoup plus intéressantes, parce qu'elles nous permettent de saisir, à son début, la dégénérescence épithéliale des glandes de Meibomius.

La figure 197 représente une de ces coupes, vue à un faible grossissement. On y voit que la paupière, dans sa plus grande partie, est encore saine ; la peau de la face externe et du bord ciliaire, la conjonctive, les follicules pileux, les glandes sébacées, les glandes de Moll et le muscle de Riolan ne présentent pas d'altération ; en *a*, on voit un certain nombre d'acini de Meibomius encore normaux ; leur cavité n'est pas agrandie, leur membrane d'enveloppe est normale, leur épithélium se présente avec ses caractères ordi-

naires, c'est-à-dire sous forme de cellules cubiques basses, à protoplasma clair avec gros noyau central.

Par contre, il existe en *e* une cavité considérable, formée par la coalescence de plusieurs acini meibomiens, qu'on peut reconnaître avec quelque attention. Elle est limitée à la périphérie par une paroi conjonctive épaissie et continue, sauf en un point, où elle paraît brisée ; elle est remplie par une grande quantité d'éléments cellulaires, d'origine épithéliale et fixant les réactifs colorants avec beaucoup plus d'intensité que dans les acini normaux. Au centre de cette cavité se trouvent des masses cellulaires ayant subi la dégénérescence muqueuse et se montrant rebelles à la coloration par les différents réactifs. Le canal excréteur de la glande (*c*) est fortement dilaté et rempli de masses cellulaires en voie de dégénérescence granulo-graisseuse.

FIG. 197.

a, acini de Meibomius encore normaux; — *e*, cavité considérable formée par la coalescence de plusieurs acini (SOURDILLE).

Cette même portion de la coupe, examinée à un plus fort grossissement (fig. 198), offre les détails suivants : la paroi, très épaissie (*a*), est le siège d'une infiltration marquée de petites cellules rondes ; elle est immédiatement tapissée par une couche unique de cellules épithéliales du type cylindrique, analogues à celles qu'on trouve à la face profonde de l'épithélium cutané ; les couches plus internes sont constituées par des cellules polyédriques, contenant un ou plusieurs noyaux volumineux. Ces cellules, ainsi que nous l'avons dit, présentent une affinité particulière pour les réactifs colorants ; par l'action du picro-carmin elles prennent une belle couleur rose saumon, qui tranche singulièrement sur la teinte claire et réfringente des cellules normales des glandes de Meibomius.

Par places on voit ces cellules, formant de véritables lobules épithéliomateux arrondis, s'aplatir et se disposer en zones concentriques (fig. 198, *c*, *c*), au centre desquelles se trouve un amas de cellules dégénérées et formant un véritable globe ; mais ici, ces cellules n'ont pas de tendance à la transformation cornée, elles subissent, au contraire, la dégénérescence muqueuse.

Il ne saurait, en vérité, y avoir de doutes sur la nature histologique de ces lésions. Il est évident que nous ne nous trouvons pas ici en présence d'un abcès ou d'un infarctus des glandes de Meibomius, contrairement à ce que nous avions songé d'abord, en nous basant sur l'aspect clinique et le mode de développement de cette tumeur ; ces deux affections, comme on le sait, sont caractérisées par la disparition et la desqua-

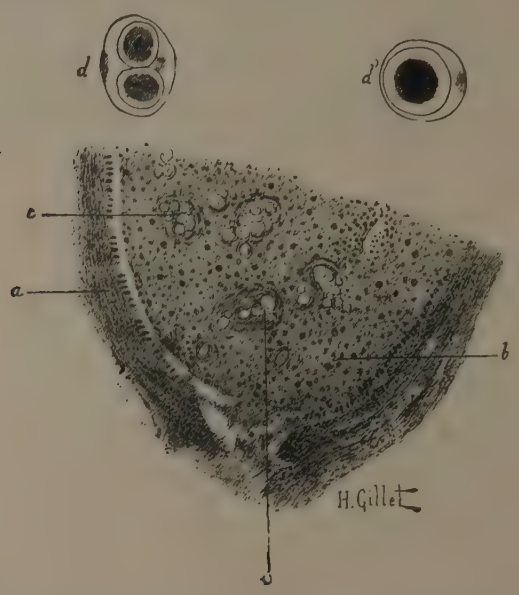

FIG. 198. — Coupe vue à un plus fort grossissement (SOURDILLE)
a, paroi épaissie ; — *b*, cellules épithéliales ; — *c*, lobules épithéliomateux en zones concentriques ; — *d*, *d'*, coccidies.

mation de la plus grande partie de l'épithélium, et par la présence, dans la cavité acineuse, d'une grande quantité de cellules rondes, de globules de pus.

Après le fait de Sourdille il faut rapporter ici ceux de Schweinitz [1], de Grosz [2], de Dor [3] et de Scalinci [4].

OBS. DE SCHWEINITZ. — Homme de 40 ans, qui présentait une petite élévation sur la paupière supérieure, semblable à celle produite par un chalazion. La conjonctive

[1] DE SCHWEINITZ, *Centralblatt f. praktische Augenheilk.*, 1894, p. 489.
[2] GROSZ, *Centralblatt f. praktische Augenheilk.*, 1896, p. 217.
[3] DOR, Épithélioma meibomien du cartilage tarse de la paupière supérieure. *Lyon médical*, 5 juillet 1896.
[4] SCALINCI, Sul cancro palpebrale di genesi meibomiana. *Annali di ottalmologia*, anno XXX, fasc. 1 et 2.

correspondante était ulcérée et, dans son milieu, apparaissait une masse de la grosseur d'un petit pois, de forme ovale, d'aspect rosâtre et qui avait l'apparence d'un tissu de granulations provenant d'un chalazion ulcéré. La néoplasie fut disséquée, la cavité raclée et cautérisée avec une solution de chlorure de zinc. Guéri, le malade ne fut plus revu.

Au microscope la tumeur présentait la structure d'un épithéliome; les cellules épithéliales sont disposées en masse dans les espaces connectivaux et, plus profondément, vers la conjonctive, il y a une typique distribution alvéolaire ; les alvéoles cancéreux présentent une distribution comme dans les cancers ordinaires glandulaires.

Obs. de Grosz. — Homme de 63 ans, sur la paupière supérieure duquel, à droite, s'est développé, depuis une année, une tumeur comprenant presque tout le tarse, de la grosseur d'une petite noix, recouverte d'une peau normale et glissante.

De la conjonctive correspondante, rouge et tuméfiée, se détachent des bouchons jaunes purulents. Reconnue pour un chalazion extraordinairement gros, elle fut enlevée comme telle. L'examen histologique décela un adéno-carcinome, né probablement dans la glande de Meibomius. Après trois mois, le malade revint avec une petite tumeur, grosse comme un pois, sortie de la cicatrice cutanée, dure, adhérente à la peau et ulcérée; elle fut enlevée, et on pratiqua une blépharoplastie par la méthode de Landolt.

Obs. de Dor. — Homme de 72 ans, souffrant depuis 5 ans de trichiasis de la paupière supérieure et de blépharite glandulo-ciliaire de la paupière inférieure de l'œil gauche qui en empêchaient l'occlusion ; tout le tarse était épaissi et d'une consistance squirrheuse. Ganglions préauriculaires intacts; quelques-uns des sinus maxillaires engorgés. Croyant à l'existence de beaucoup de chalazions réunis, l'auteur pratiqua une incision du côté conjonctival ; ayant la sensation d'un tissu cartilagineux, il pensa qu'il s'agissait d'une inflammation du tarse et alors il enleva du côté cutané un tarse beaucoup plus volumineux qu'à l'état normal ; ce tarse, qui avait conservé sa forme, présentait les lésions d'un épithélioma.

Dans une section antéro-postérieure, le tissu a presque partout l'aspect d'un carcinome alvéolaire ; les cellules présentaient un protoplasma clair, ovoïde, avec un gros noyau, contenant des grains plus colorés. Le stroma était essentiellement fibreux, infiltré de cellules. Trois mois après, récidive.

Obs. de Scalinci. — Une femme de 56 ans présentait sur la paupière supérieure de l'œil droit, une tumeur semblable à un chalazion, qui, dans l'espace d'une année, avait atteint le volume d'une noix. Cette tumeur était composée de plusieurs lobes assez durs au toucher et indolores. Aucune tuméfaction des ganglions. L'opération consista dans l'extirpation complète du néoplasme, suivie de blépharoplastie, à l'aide d'un lambeau cutané emprunté à la racine du nez et doublé de muqueuse excisée de la vulve; le résultat définitif fut très brillant.

L'examen histologique démontra qu'il s'agissait d'une tumeur épithéliale ayant pris naissance dans les utricules mêmes des glandes de Meibomius. Les figures de Scalinci montrent bien les détails de son fait intéressant.

Autant qu'il est possible de conclure avec quelques observations, nous dirons que l'épithélioma des glandes de Meibomius se développe lentement et que son accroissement est quelquefois accéléré par une opération chirurgicale insuffisante; le néoplasme peut atteindre les proportions d'une petite noix; sa forme est souvent lobulée et sa dureté presque cartilagineuse.

Au début, il fait corps avec la marge palpébrale, mais il n'adhère pas à la peau de la paupière, qui reste toujours mobile à son niveau.

Quand il a acquis un notable développement, l'aspect du néoplasme est assez caractéristique.

Du côté de la conjonctive, il se présente sous la forme d'une masse blanchâtre ou jaunâtre, un peu irrégulière, tandis que la peau, distendue, est devenue comme parcheminée. Dans le cas de Scalinci les parties les plus bosselées correspondaient aux points les plus jeunes du néoplasme.

Ajoutons que cette tumeur a toujours été observée à la paupière supérieure, qu'elle est indolente et ne s'accompagne pas d'engorgement ganglionnaire.

Rien de particulier à dire au sujet de l'anatomie pathologique : le développement est celui que les lois de l'anatomie pathologique faisaient prévoir; l'épithélioma meibomien prolifère et détruit peu à peu les limites des cavités glandulaires.

Le diagnostic, au début, est difficile; le néoplasme a tout d'abord les allures d'un chalazion, d'autant plus que du côté conjonctival les désordres qu'il provoque ressemblent beaucoup à ceux du chalazion ulcéré. Il faudra songer à l'épithélioma meibomien chez un individu âgé, dont l'affection développée lentement, sans précédents inflammatoires, avec une consistance plus dure que celle du chalazion, prend, en s'accroissant vers la conjonctive, un aspect bosselé.

C'est par sa marche que l'adénome de la paupière se distinguera de l'épithélioma; l'adénome se développe très lentement, beaucoup plus lentement que l'épithélioma. Sans doute l'épithélioma meibomien n'a pas les allures rapides de certaines tumeurs malignes; il grossit même avec une certaine lenteur, ainsi que nous l'avons dit, mais toujours plus vite qu'un

adénome ; il faut encore retenir de tout ce que nous enseignent les quelques faits connus que l'épithélioma meibomien se comporte comme celui des glandes sébacées, c'est-à-dire qu'il possède une bénignité relative.

3° Épithélioma primitif de la conjonctive palpébrale et carcinome de la paupière

L'épithélioma de la conjonctive palpébrale est aussi rare que celui des glandes de Meibomius, et la plupart des classiques le passent sous silence ; nous parlons ici de l'épithélioma primitif, car il est très fréquent de voir l'épithélioma de la conjonctive bulbaire gagner la paupière, ainsi que de voir l'épithéliomia cutané atteindre la muqueuse.

L'épithéliome conjonctival, en infiltrant les tissus sous-jacents, peut produire, dans la paupière, de volumineuses tumeurs ressemblant à des carcinomes palpébraux. Ce carcinome palpébral mérite particulièrement de nous arrêter. Nous ne pouvons cependant en réunir ici qu'un petit nombre d'observations et, quand nous les aurons analysées, la plupart d'entre elles paraîtront suspectes et de faible valeur.

Dans le traité de de Wecker[1], on trouve une observation de carcinome de la paupière avec une analyse de Cornil. Hirschberg[2] a publié un cas de ce genre en 1871 ; Purtscher[3] écrit en 1881 un très intéressant travail sur ce sujet, et Maklakoff[4] donne, en 1897, une nouvelle observation avec examen histologique d'Ewetzky, enfin Sourdille[5] a fait publier par son élève Villard un cas de carcinome réticulé primitif de la conjonctive palpébrale.

Avant de discuter ces observations, plaçons-les sous les yeux du lecteur.

Obs. de de Wecker. — *Fongus malin de la conjonctive.* — Pélagie P...,

[1] De Wecker, *Traité d'ophtalmologie.*
[2] Hirschberg, *Annales d'oculistique*, t. LXVI.
[3] Purtscher, Investigations on cancer of the lids. *Archives of ophthalmology.* March., 1881.
[4] Maklakoff, *Arch. d'opht.*, t. XVII, p. 563.
[5] Sourdille, in Th. Villard. Paris, 1901.

56 ans, couturière, a toujours joui d'une excellente santé; mère de neuf enfants; elle n'a cesé d'être réglée qu'à 55 ans. Il y a six mois environ, à la suite de grands chagrins, cette femme s'aperçut que son œil droit pleurait continuellement et que la vision était fort gênée de ce côté par l'abaissement de la paupière supérieure. Ces phénomènes se prononçaient de plus en plus, sans s'accompagner de douleurs, quand la malade vint à la consultation de Morel-Lavallée, à l'hôpital Beaujon. Voici ce que l'on constata à cette époque (15 avril 1852) : l'œil droit est caché par la paupière supérieure, dont la couleur est normale, et qui présente, dans sa partie moyenne, une saillie très évidente, dépassant le niveau du bord sourcilier.

La fente palpébrale est très restreinte quand la malade laisse son œil en repos. En écartant les voiles palpébraux, on voit deux tumeurs : l'une, volumineuse, supérieure, adhérente à la paupière supérieure : l'autre, petite, sur le bord externe de la cornée, sur laquelle elle empiète de quelques millimètres. De la grosseur et de la forme d'un pois, elle a une couleur rosée, presque transparente ; à sa surface, courent de très nombreux petits vaisseaux, très apparents à cause de leur couleur d'un rouge vif. Cette tumeur est immobile, adhérente à la sclérotique et à la cornée sur une large base.

La conjonctive n'est rougeâtre et injectée que sur les bords de cette tumeur ; la cornée est saine, et la vision parfaite.

La tumeur principale a des dimensions bien plus considérables : elle s'enfonce dans la partie supérieure de l'orbite : on la fait saillir en retournant la paupière. De la grosseur d'une petite noix, bilobée à sa surface libre, elle s'attache au bord supérieur du cartilage tarse par un pédicule très mince, formé par les deux feuillets réunis de la conjonctive. On mesure facilement le peu d'épaisseur de ce pédicule en le comprimant entre deux stylets. La hauteur et la largeur de la tumeur sont presque égales et sont de 2 centimètres. La coloration n'est pas la même partout : rosée et transparente dans la plus grande étendue, elle est d'un rouge foncé, violacée dans certains points. La consistance est molle, la pression n'est pas douloureuse, mais produit de l'hémorragie, car les vaisseaux sont très nombreux. Quelques parties de la tumeur sont recouvertes d'une sécrétion puriforme : il n'existe pas d'ulcération. On diagnostique un polype (fongus) de la conjonctive, tumeur de mauvaise nature.

On pratiqua l'opération le 8 mai. La tumeur supérieure fut facilement enlevée avec les ciseaux courbes : pour extirper la petite tumeur, il fallut disséquer, avec le bistouri, en enlevant la lame superficielle de la cornée. L'hémorragie fut insignifiante ; la cicatrisation se fit très rapidement. On cautérisa à deux reprises les parties occupées autrefois par les tumeurs. La malade quitta l'hôpital le 20 mai, les plaies étaient parfaitement guéries.

M. Cornil, qui avait bien voulu se charger de *l'examen microscopique*, nous communiqua le résultat suivant : le parenchyme de cette tumeur est uniquement composé de cellules ; ces cellules, étudiées à un grossissement de 500 diamètres, se présentaient sous forme de larges plaques arrondies ou ovalaires, mesurant de 0 mm. 020 à 0 mm.046 dans leur diamètre. Les contours étaient parfaitement nets et ombrés. Elles renfermaient un ou deux noyaux; ces noyaux eux-mêmes, ovalaires ou ronds, mesuraient de 0 mm. 013 à 0 mm. 016 et contenaient un ou deux nucléoles saillants et brillants de 0 mm. 002 à 0 mm. 003. Le plus grand nombre d'entre eux étaient transparents et finement granulés, mais quelques-uns commençaient à s'infiltrer de granulations graisseuses.

Au centre de la tumeur, on ne voyait rien autre chose que ces cellules et ces noyaux cancéreux, mais à la périphérie de la tumeur principale, et surtout dans la petite portion enlevée, il était facile de s'assurer que ces éléments nouveaux s'étaient développés au milieu et aux dépens du tissu cellulaire. Là, en effet, on apercevait tout d'abord une grande quantité de fibres allongées et ondulées du tissu cellulaire. Entre ces fibres existaient les noyaux du tissu cancéreux.

En écartant et dilacérant les préparations, on voyait l'union intime des éléments de nouvelle formation avec le tissu cellulaire préexistant. Plusieurs cellules, contenant un noyau cancéreux avec son nucléole, avaient une forme allongée et se prolongeaient sur leurs bouts en pointes effilées, justifiant ainsi l'hypothèse que les éléments nouveaux se seraient développés dans les cellules du tissu cellulaire décrites par M. Virchow.

Obs. de J. Hirschberg. — *Cancer de la conjonctive.* — Vieillard de 62 ans. Lorsqu'on retournait la paupière supérieure de l'œil gauche, on découvrait une tumeur du volume d'une demi-noix, de consistance cartilagineuse, dont le bord supérieur était distant de plusieurs lignes de la conjonctive bulbaire, ce qui en rendait l'extirpation possible, sans danger pour l'œil.

L'auteur excisa les deux tiers internes de la paupière supérieure, et en fit une nouvelle aux dépens d'un lambeau carré de la peau du front et à l'aide de la conjonctive bulbaire, qu'il fit glisser jusqu'au-dessous du lambeau cutané. Cette blépharoplastie réussit parfaitement, et après dix jours de traitement le malade put sortir. L'examen anatomique de la tumeur fit voir qu'elle dépendait manifestement de la muqueuse palpébrale, ce qu'on peut considérer comme une rareté anatomo-pathologique ; d'ordinaire, en effet, le cancer des paupières prend naissance dans les téguments externes. Vue au microscope, la tumeur présentait les caractères histologiques du carcinome, avec cette particularité qu'elle était formée d'un grand nombre de lobules microscopiques de forme cylindrique, ayant leur point d'insertion immédiatement au-dessous de la surface libre de la conjonctive. Cette structure lui donnait l'aspect d'une glande acineuse.

Obs. de Purtscher. — Homme de 70 ans, présentant un épithélioma de la conjonctive bulbaire et palpébrale, ayant envoyé dans l'épaisseur de la paupière un grand nombre de cylindres épithéliaux anastomosés dans un stroma riche en cellules rondes. Le diagnostic, fait par le professeur Hirschberg, qui opéra le malade, fut celui de carcimone. L'auteur rapporte dans son travail des figures très démonstratives.

Obs. de J. Maklakoff (de Moscou) — *Cancer primitif de la conjonctive palpébrale.* — Il s'agit du nommé K. G..., âgé de 60 ans, qui se fit admettre à la clinique ophtalmologique pour impossibilité d'ouvrir son œil gauche. En ectropionnant la paupière supérieure gauche, dont la peau distendue n'est nullement adhérente à la néoplasie, on constate que la tumeur, de surface rugeuse, a envahi la totalité de la paupière, tout en étant plus développée du côté du grand angle. Sa consistance rappelle celle du cartilage. La tumeur va en s'amincissant, du bord adhérent du cartilage tarse vers son bord libre, en empiétant sur le fornix, sans contracter d'adhérences, ni avec la conjonctive bulbaire, ni avec le fornix. A part cette néoplasie conjonctivale, dont le début remonte à trois ans, le malade ne présente rien d'anormal, ni du côté des yeux, ni du côté de

l'économie générale. L'extirpation de la tumeur fut faite sous le chloroforme, en commençant par le fornix de la conjonctive, mise à nu par une canthoplastie préalable.

Étant donnée l'adhérence de la tumeur au cartilage tarse, les muscles ainsi que le tissu cellulaire de la paupière ont été mis à découvert. En même temps, on écarta le quart interne du bord libre de la paupière avec les cils, en sorte que, après l'extirpation de la tumeur de la paupière supérieure, il n'est resté que la peau, le tissu cellulaire sous-cutané et des fibres musculaires. Cette grande perte de substance fut restaurée par un lambeau autoplastique, en forme de languette, pris sur la tempe et attaché par des points de suture à la conjonctive du cul-de-sac et au bord libre de la paupière.

La paupière supérieure a été laissée ectropionnée jusqu'à ce que le lambeau ait pris ; ensuite le lambeau pédiculé fut détaché de sa base, et la paupière remise dans sa position normale.

Après durcissement dans le liquide de Müller, la tumeur enlevée fut examinée microscopiquement Elle était constituée par un tissu alvéolaire épithélial avec grands noyaux. La conjonctive et le cartilage tarse montrent une infiltration cancéreuse diffuse. Les glandes de Meibomius, dans le voisinage de la néoplasie, se trouvent dans un état d'irritation, l'épithélium est en prolifération. La structure de la tumeur est partout uniforme. Pour ce qui est du point de départ de la néoplasie, l'auteur en laisse la question ouverte, notamment en ce qui concerne les glandes de Meibomius. Maklakoff insiste ensuite sur ce fait que : contrairement aux observations notées dans la littérature, où la tumeur était toujours circonscrite et proéminait dans le sac conjonctival, dans son cas, toute la conjonctive était envahie par le néoplasme.

Obs. de Sourdille. — *Carcinome réticulé primitif de la conjonctive palpébrale (périthéliome).* — Homme de 62 ans, présentant dans sa paupière supérieure droite une tumeur qui occupe toute la paupière, s'arrête à quelques millimètres de la base d'implantation des cils et se termine brusquement du coté du cul-de-sac; latéralement elle atteint à peu près aux extrémités du tarse; son épaisseur maxima est de 8 à 10 millimètres ; sa surface présente trois ou quatre grosses bosselures, qui lui donnent un aspect légèrement marroné. Il existe un ganglion parotidien. Extirpation. Guérison rapide.

Examen anatomique. — Un examen d'ensemble permet de se rendre compte des limites exactes de la tumeur et de constater que la conjonctive palpébrale est seule intéressée.

Un plus fort grossissement nous révèle, d'une façon plus précise, la structure intime du néoplasme : il est essentiellement constitué par des cellules d'apparence épithéliale. Ces cellules offrent un gros noyau arrondi ou ovalaire, tantôt granuleux, multinucléolé et prenant fortement les réactifs colorants, tantôt vésiculeux, avec un nucléole central se colorant moins fortement. Ce noyau est entouré d'une couronne plus large de protoplasma clair et réfringent. En certains points, le protoplasma a subi la dégénérescence muqueuse. Les dimensions de ces cellules sont très variables. Le plus grand nombre offrent un diamètre de 25 μ environ; à côté de celles-ci, on en trouve quelques-unes, véritables cellules gigantesques, dont le diamètre atteint et dépasse 40 μ; d'autre part, certaines cellules ne dépassent guère les dimensions des cellules embryonnaires ; tous les intermédiaires entre ces dernières et les cellules gigantesques s'observent.

Leur forme est variable ; elles sont arrondies, ovalaires, cubiques, plus ou moins fusiformes, décrivant des figures polygonales par pression réciproque ; en un mot, elles sont polymorphes. Ces éléments cellulaires ne sont pas disséminés au hasard ; ils sont disposés dans un réticulum, qui communique à la coupe un aspect carcinomateux ; ce réticulum, ainsi qu'on le voit bien sur des coupes pinceautées, est formé de fines fibrilles conjonctives qui se disposent, suivant les points de la coupe, en travées parallèles ou anastomosées ; ces travées sont occupées par des cellules disposées bout à bout sur une ou deux rangées et paraissant s'insérer directement sur le réticulum. En d'autres endroits, ce réticulum présente l'aspect d'alvéoles, dans lesquels sont groupées les cellules ; ici encore les cellules s'implantent sur les mailles conjonctives.

Les fibrilles qui constituent ce réticulum s'insèrent directement sur les vaisseaux et paraissent être des prolongements ramifiés et anastomosés de leur gaine adventice. Les vaisseaux qui leur servent de support sont généralement volumineux et constitués par des parois épaisses. Sur certains points, ces vaisseaux sont très nombreux et très volumineux, et attestent, d'une façon évidente, que la tumeur s'est développée sur un angiome.

La plupart des travées conjonctives que nous venons de signaler servent de support à de fins capillaires, reconnaissables seulement aux noyaux endothéliaux qu'on observe et à quelques globules sanguins étirés et déformés par le passage à travers une lumière trop étroite. Dans une grande partie de la tumeur, ces fibrilles sont tellement minces qu'il semble que les cellules épithélioïdes s'insèrent directement sur la paroi vasculaire.

Les couches les plus profondes du tarse, c'est-à-dire celles qui sont immédiatement accolées à la tumeur conjonctivale, sont intéressantes à étudier au point de vue de leur envahissement ; les faisceaux fibreux sont dissociés par des cellules qui se disposent bout à bout ; ces cellules présentent d'abord un aspect embryonnaire, puis ce sont leurs modifications protoplasmiques et nucléaires qui les amènent au type épithélioïde. A l'intérieur même du tarse, on ne constate point d'envahissement néoplasique ; mais la plupart des vaisseaux, quel que soit d'ailleurs leur calibre, sont entourés par un manchon de cellules épithélioïdes jeunes ; sur les coupes mêmes, on distingue parfaitement que ces cellules sont situées dans les espaces libres, véritables espaces lymphatiques qui entourent chaque vaisseau. L'épithélium conjonctival se comporte de façon différente suivant les points de la tumeur ; à la périphérie, on le voit qui s'amincit peu à peu, mais tout en restant constamment séparé du chorion muqueux par la membrane basale. Au milieu de la tumeur, il a disparu presque partout ; la membrane basale seule persiste, formant la limite très nette du néoplasme ; en certains points, cependant, on en retrouve des débris, toujours séparés par la basale, mais offrant tous les caractères des épithéliums irrités : dégénérescence vacuolaire, infiltration de cellules lymphoïdes interépithéliales, etc.

D'après nos examens, il semble que l'épithélium s'est desquamé ou a été enlevé, grâce aux frottements que la conjonctive ectropionnée subissait constamment.

Nous avons vu que la tumeur était très riche en vaisseaux et que, sur certains points, la coupe présentait un aspect nettement angiomateux ; sur quelques coupes, où l'envahissement n'est pas complet, on constate nettement, immédiatement à côté de la tumeur, un amas de vaisseaux à parois épaisses, au milieu desquels existent des espaces lacunaires incomplètement cloisonnés ; ce sont des portions d'angiome non encore dégénérées.

La petite tumeur enlevée sur la conjonctive de la paupière inférieure présente les mêmes caractères histologiques que la tumeur principale.

Quant à celle qui siégait sur la moitié inférieure de la cornée, elle offre le type du papillome corné.

L'examen histologique des ganglions lymphatiques démontre que ceux-ci sont profondément dégénérés; au milieu du tissu adénoïde qui les constitue, on observe des nodules arrondis, les uns très petits — on aperçoit même parfois une cellule néoplasique isolée — les autres plus étendus, composés soit de gros noyaux entourés d'une faible couche de protoplasma, soit d'éléments plus volumineux, polygonaux, d'apparence épithéliale, identique à celle des éléments de la tumeur primitive. Fait à noter, ces cellules ne présentent pas de réticulum intercellulaire, mais ont une disposition nettement alvéolaire.

Telle est, exposée aussi brièvement que possible, la structure histologique de cette tumeur.

En résumé, elle est essentiellement constituée par des cellules épithélioïdes, de dimensions variables, se disposant en travées sur une ou deux couches ; ces travées suivent la direction générale des vaisseaux, c'est-à-dire qu'elles sont perpendiculaires au tarse et donnent à la coupe un aspect radié.

Les cellules sont adossées à un réticulum à fibrilles très minces, parcouru par des capillaires, limitant en de nombreux points de véritables alvéoles remplis de cellules.

L'aspect général rappelle donc la variété de tumeur décrite sous le nom de carcinome réticulé.

Scalinci a rapporté un fait, observé chez une femme de 53 ans, guérie depuis longtemps du trachome; sur la paupière supérieure, s'était développée une masse charnue, molle, élastique faisant corps avec le tarse; le néoplasme s'était propagé directement aux glandes acino-tubulaires de Ciaccio et, en certains endroits, affectait une forme nodulaire et alvéolaire simulant le carcinome.

De ces cinq observations, deux doivent être éliminées de notre sujet, celle de Cornil et celle de Sourdille; ces deux tumeurs sont, à n'en pas douter, d'origine conjonctive; ce sont des sarcomes endothéliaux analogues à ceux que nous avons longuement étudiés dans l'orbite.

Seules celles de Hirschberg, de Macklakoff et de Scalinci sont des tumeurs d'origine épithéliale, de véritables néoplasmes nés aux dépens de l'épithélium conjonctival et infiltrant la paupière au point de constituer une masse carcinomateuse digne de ce nom.

Nous ne ferons pas ici la critique des diverses opinions émises au sujet de l'origine du carcinome; pour nous, la question est tranchée depuis longtemps dans le sens de Robin et de Waldeyer, et si la confusion a pu

régner, c'est parce que beaucoup de sarcomes endothéliaux, à cellules épithélioïdes, ont été pris pour des carcinomes. Or, il convient de réserver ce nom aux seules tumeurs d'origine épithéliale, comme celles de Hirschberg, de Purtscher et de Maklakoff.

Nous pouvons rapporter ici deux autres observations bien certaines de carcinome de la paupière. L'un de ces faits a été déjà communiqué à la *Société de chirurgie de Paris*, l'autre, inédit, a été observé par Guibert, qui nous en a confié l'examen histologique.

Obs. (personnelle). — *Epithélioma tubulé de la conjonctive palpébrale, formant dans l'épaisseur de la paupière une volumineuse tumeur.* — Marie A..., 65 ans, de Saint-Sulpice-d'Izon (Gironde), cultivatrice, présentant des antécédents héréditaires et personnels parfaits, vient nous consulter à l'hôpital Saint-André, de Bordeaux, le 19 décembre 1899, pour une volumineuse tumeur occupant toute l'épaisseur de la paupière inférieure de l'œil gauche (fig. 199).

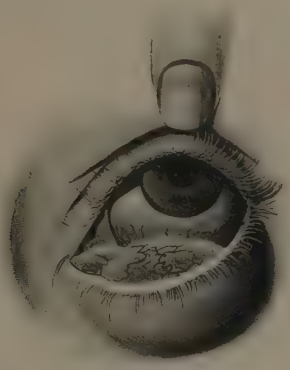

Fig. 199. — Epithélioma de la conjonctive palpébrale formant une tumeur dans la paupière.

Le début du mal remonte à 6 mois ; à cette époque, la malade a remarqué que sa paupière commençait à s'épaissir ; cet épaississement a augmenté peu à peu, sans entraîner ni douleurs, ni hémorragie, ni sécrétion conjonctivale ; l'œil est normal.

Au moment de notre examen, nous constatons une saillie, grosse comme une grosse amande, soulevant la conjonctive, à laquelle elle adhère étroitement ; cette membrane est congestionnée, vascularisée ; on y remarque notamment une grosse veine bien évidente. Un sillon assez profond divise en deux parties inégales cette saillie sous-conjonctivale ; au fond de ce sillon existe une ulcération donnant lieu à un peu de suintement séro-sanguinolent lorsqu'on cherche à en écarter les parois.

Si l'on prend cette tumeur entre les deux doigts, on constate sa parfaite indépendance

de la peau, qui glisse très facilement à sa surface. Cette palpation révèle, du côté de l'orbite, dans les profondeurs du cul-de-sac, la présence d'un prolongement s'insinuant entre les muscles droit inférieur et petit oblique.

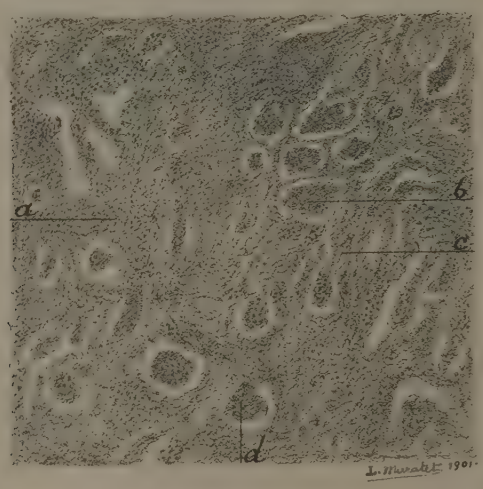

Fig. 200. — Epithélioma de la conjonctive infiltré dans la paupière et y formant une tumeur.

a, tissu conjonctif; — *b*,*c*, traînées épithéliales.

Cette tumeur est remarquable, non seulement par son volume, mais encore par sa

Fig. 201. — Aspect de la figure précédente à un fort grossissement (350 f.).

a, tissu conjonctif; — *b*, *c*, cellules épithéliales.

consistance dure, qui rappelle absolument celle des tumeurs fibro-plastiques et en certains points celles du squirrhe. Ils existe deux ganglions sous-maxillaires qui doivent

tenir une grande place dans la discussion du diagnostic; mais ces ganglions, peu volumineux, existent, dit la malade, depuis très longtemps ; ils seraient antérieurs au néoplasme, et, tout en reconnaissant la nécessité d'en pratiquer l'ablation, nous ne croyons pas devoir leur donner une signification capitale ; à cause du volume de la tumeur, de sa dureté, de son indépendance avec la peau, de la rapidité même de son développement, nous nous arrêtons au diagnostic « sarcome de la paupière ».

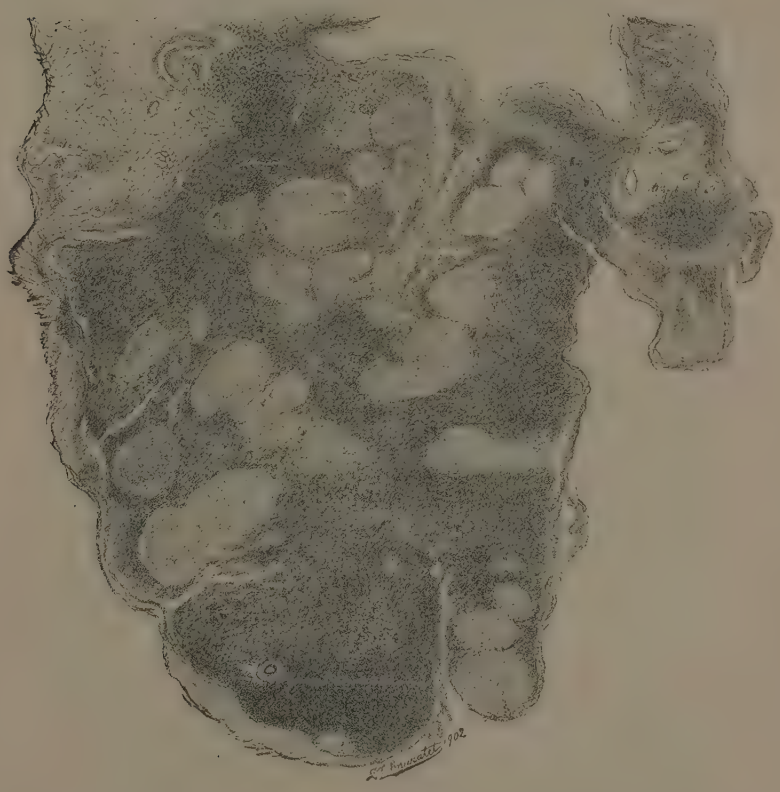

Fig. 202. — Coupe d'un ganglion ayant subi la dégénérescence épithéliale ; on y voit de nombreux îlots, composés par la prolifération épithéliale métastatique.

Nous nous sommes trompé ; la tumeur est enlevée très complètement dès le lendemain, avec les ganglions sous-maxillaires, et l'examen histologique démontre qu'il s'agit d'un épithélioma tubulé, émané de la conjonctive, s'étant infiltré dans l'épaisseur de la paupière, en provoquant autour de lui une abondante prolifération cellulaire, donnant à cette tumeur, sur beaucoup de points, l'aspect du squirrhe.

Examen macroscopique. — L'examen macroscopique de la tumeur nous montre

qu'elle est assez régulièrement entourée d'une gangue cellulaire ; mais il ne s'agit pas là d'un enkystement véritable, car la tumeur ne se séparerait pas de son enveloppe sans

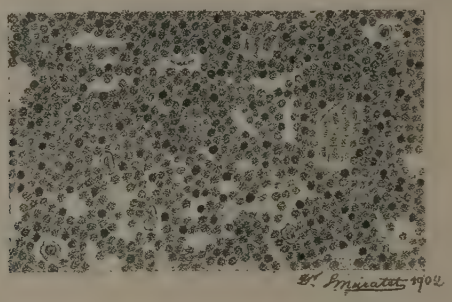

Fig. 203. — Epithélioma de la paupière ; cellules épithéliales isolées et petits noyaux épithéliomateux au milieu du tissu d'un ganglion.

déchirure, il serait impossible de l'énucléer au vrai sens du mot, et ce défaut d'en-

Fig. 204. — Gros noyau d'épithélioma métastatique au milieu du tissu d'un ganglion.

kystement indique déjà la malignité du mal. Il est impossible de séparer la conjonctive du néoplasme ; la muqueuse en fait partie intégrante.

A la coupe, on obtient une surface lisse, blanche, avec une faible quantité de suc ; il n'y a dans la tumeur ni hémorragie apparente à l'œil nu, ni cavité kystique.

Examen histologique. — L'examen histologique a démontré qu'il s'agissait d'un épithélioma tubulé, développé aux dépens de l'épithélium conjonctival. Cet épithélium a proliféré abondamment dans l'espace sous-conjonctival, en entraînant autour de lui une abondante prolifération cellulaire embryonnaire ; la masse du néoplasme est formée, pour la plus grande partie, par du tissu conjonctif, mais il est certain que l'élément fondamental du néoplasme est ici représenté par les tubes épithéliaux, et ce cas est bien avant tout un épithélioma tubulé de la conjonctive ayant formé une volumineuse tumeur dans l'épaisseur de la paupière (fig. 200 et 201).

Le ganglion sous-maxillaire extirpé a été examiné au microscope; il contenait une abondante prolifération épithéliale (fig. 202, 203, 204).

Toutes ces figures montrent, mieux qu'une description, les détails essentiels de la structure de ce néoplasme et corroborent notre diagnostic.

Enfin, voici une dernière observation d'épithélioma pavimenteux conjonctival formant dans l'épaisseur de la paupière une volumineuse tumeur, extirpée par Guibert (de la Roche-sur-Yon).

Obs. — *Epithélioma pavimenteux de la conjonctive palpébrale, formant une tumeur dans la paupière.* — Un homme de 69 ans, dont les antécédents héréditaires et personnels sont bons, a remarqué, il y a trois ans, une rougeur à la partie supérieure de l'œil gauche ; mais, à ce moment, un médecin consulté déclara que le fait n'avait pas d'importance ; il y a un an, apparut une petite grosseur située dans la paupière, et depuis trois mois cette tumeur a pris un développement considérable, en entraînant quelques rares phénomènes douloureux.

En mai 1903, le malade paraît à première vue atteint d'ophtalmie purulente; la paupière supérieure, rouge et gonflée, retombe sur la paupière inférieure, mais au toucher elle est dure *comme du bois et légèrement bosselée* ; l'induration se prolonge du côté de la voûte orbitaire, et il est impossible d'imprimer à la paupière le mouvement de bascule nécessaire pour la renverser complètement ; la face postérieure conjonctivale du tarse est sillonnée de dépressions, rappelant un peu l'aspect de la conjonctivite printanière ; la cornée est recouverte d'un épais pannus, ulcéré sur le côté externe ; il existe un peu de sécrétion. Pas de ganglion préauriculaire.

Après une injection de cocaïne et d'adrénaline, une incision est faite parallèlement aux cils ; la peau est disséquée, et la face antérieure de la tumeur assez facilement isolée ; pour arriver sous le rebord orbitaire on fait une incision verticale ; la conjonctive est isolée de la masse morbide jusqu'au milieu de la face postérieure, *où elle est adhérente* ; un fil passé au milieu de la tumeur permet de la détacher sans difficulté, et de l'arracher du tissu connectif qui l'entoure ; on constate alors que quelques parcelles de la glande lacrymale adhèrent à la face externe du néoplasme.

L'incision verticale de la peau est suturée, et la guérison complète en sept jours. Bientôt le pannus cornéen diminue et l'ulcération se répare.

Examen histologique. — L'examen macroscopique de la pièce montre une tumeur solide, de la grosseur d'une aveline, allongée, lisse dans les trois quarts de son étendue et ulcérée sur l'une de ses faces. La face lisse correspond à la peau qui en a été facilement détachée pendant l'opération ; il existe à ce niveau une mince enveloppe de tissu

connectif isolant la tumeur ; la face conjonctivale est ulcérée sur la presque totalité de son étendue.

Cette tumeur a une largeur de 25 millimètres et une hauteur de 15 millimètres ; elle est légèrement incurvée en forme de scaphoïde ; le bord concave étant celui qui regardait l'œil, le bord convexe étant recouvert par le tégument, c'est-à-dire que la tumeur avait la forme du cartilage tarse.

L'examen histologique démontre, avec la plus absolue évidence, qu'il s'agit d'un



Fig. 205. — Epithélioma pavimenteux de la paupière. Travées épithéliales coupées en travers et paraissant contenues dans des loges analogues à celles du carcinome.

épithélioma, du type pavimenteux. Des colonnes de tissu épithélial anastomosées, enchevêtrées les unes dans les autres, pénètrent dans le tissu conjonctif environnant, en écartent les mailles, se développant dans les interstices avec une grande intensité ; sur les colonnes ainsi sectionnées les cellules épithéliales se présentent sous la forme d'îlots remplissant des loges, c'est-à-dire que la pièce a toutes les allures du carcinome (fig. 205).

L'examen des loges, fait à un grossissement suffisant (fig. 206), montre de toute évidence qu'il s'agit d'un épithélioma et non d'un sarcome endothélial alvéolaire ; la preuve en est : 1° dans la forme absolument caractéristique des cellules ; 2° dans ce fait que les cellules n'ont que des rapports de contact très éloigné avec les parois des cavités qui les contiennent ; le plus souvent même il n'y a pas contact du tout. Le durcissement et la préparation des éléments anatomiques ont séparé les cellules épithéliales de la paroi, si bien qu'il existe entre cette paroi et les cellules un certain intervalle.

Il ne s'agit donc pas d'un sarcome alvéolaire, et c'est bien de tissu épithélial que la tumeur est faite ; on peut de plus affirmer qu'il s'agit d'un épithélioma du tégument, infiltré dans les éléments connectifs de la paupière, et non d'un carcinome glandulaire.

En effet, les cellules épithéliales font non seulement des colonnes compactes, creusant des loges dans le tissu conjonctif, mais encore infiltrent ce tissu ;



Fig. 206. — Epithélioma pavimenteux de la paupière. Aspect de l'épithélium à un fort grossissement.

c'est ainsi qu'on trouve de l'épithélioma non seulement dans les loges, mais encore dans la paroi desdites loges. La figure 206 montre avec évidence cette disposition ; en outre on voit, à la surface muqueuse de la tumeur, un gâteau épithélial épais, duquel partent des colonnes qui vont ainsi creuser des loges dans le tissu conjonctif ; enfin, la forme des cellules montre bien qu'il s'agit d'un épithélioma pavimenteux, émané de la peau ou d'une muqueuse, et non des glandes de la paupière.

La peau étant ici complètement intacte, c'est la muqueuse conjonctivale qui est en cause ; on se rappelle que cette muqueuse était adhérente au néoplasme dans une grande partie de son étendue ; il paraît certain que là, tout d'abord, s'est développé l'épithélioma, qui a ensuite envahi les profondeurs de la paupière.

Sur *les coupes*, on ne trouve aucun vestige du cartilage tarse ni des glandes de Meibomius, parce qu'en effet ce cartilage était en dehors du néoplasme ; celui-ci s'était développé dans cette partie de la conjonctive placée entre le cartilage et le fornix ; à ce

niveau on ne pourrait incriminer d'autres éléments glandulaires que les glandes acino-tubuleuses de Kranse et les glandes lacrymales accessoires. L'aspect même des cellules épithéliales, aussi bien que tous les autres caractères de cette tumeur, montrent qu'il ne peut être question d'un carcinome glandulaire.

Il s'agit donc d'une ulcération épithéliale de la conjonctive s'étant développée dans la profondeur et formant une tumeur dans l'épaisseur de la paupière.

De ces deux observations personnelles d'épithélioma conjonctival, formant dans la paupière une tumeur, nous pouvons rapprocher l'observation de Druaut et Milian[1], dans laquelle il s'agissait d'un épithélioma de la paupière revêtant la forme d'un cylindrome et né dans l'épithélium de la peau.

Ce n'est pas avec ces quelques observations, qui sont en somme des raretés, qu'il est possible d'écrire une histoire clinique des carcinomes palpébraux et des épithéliomas de la conjonctive palpébrale. Il n'y a rien dans leur allure qui ne rentre dans le cadre ordinaire de la symptomatologie des tumeurs malignes; il nous suffira de dire que leur diagnostic repose : 1° sur le développement rapide de la tumeur, *sa consistance ferme, parfois même cartilagineuse, sa surface inégale* ; 2° sur les allures malignes du néoplasme ; 3° sur l'envahissement ganglionnaire précoce.

Ces signes devront suffire à différencier le néoplasme des lipomes, des végétations tuberculeuses, du chalazion et du chancre syphilitique, qui se reconnaîtra à son siège sur le bord libre de la paupière, à l'apparition concomitante des syphilides et des plaques muqueuses, à son développement très rapide, à sa tendance à la cicatrisation et enfin à l'âge du malade. (V. page 782, « Diagnostic des tumeurs des paupières ».)

Traitement. — Le traitement de l'épithélioma sera différent selon la variété à laquelle on aura affaire ; les petits épithéliomas, tout en surface, méritent évidemment une thérapeutique autre que les épithéliomas profonds, largement destructeurs, formant souvent, dans les paupières, de vastes excavations, et quelquefois de véritables tumeurs.

On a guéri des épithéliomas avec des applications de compresses de

[1] Druaut et Milian, Cylindrome de la paupière inférieure. *Société anat. de Paris*, mars 1899.

chlorate de potasse, de résorcine, des attouchements avec l'acide acétique concentré, avec l'acide chromique ; mais les topiques les plus recommandables sont certainement l'arsenic et le violet de méthyle : ils ont donné à beaucoup de praticiens d'heureux résultats.

L'arsenic, bien souvent utilisé autrefois (pâte de Rousselot), est aujourd'hui employé un peu différemment, sous forme de pâte ou de solution. La pâte sera ainsi formulée (F. Hüe) :

Acide arsénieux	1 gramme.
Poudre de talc	13 —
Poudre de gomme.	1 —

Elle sera appliquée plusieurs fois à la surface du mal, en prenant bien garde que l'œil échappe à son action ; la solution arsenicale sera employée selon la formule de Cerny et Trunecek :

Acide arsénieux	1 gramme.
Alcool éthylique . . . . . } Eau distillée. . . . . }	75 —

Cette solution est employée en badigeonnages tous les deux jours sur la partie malade ; mais, avec elle aussi, il faut prendre bien garde de respecter le globe oculaire. Il en résulte que cette application de l'arsenic n'est possible que pour les épithéliomas de la peau de la paupière éloignés du bord ciliaire.

Quelquefois, cependant, on y a recours pour de vastes épithéliomas térébrants, ayant passé de la paupière dans l'orbite, détruit l'œil, et pour lesquels les malades refusent l'intervention chirurgicale.

Le violet de méthyle, auquel nous devons quelques remarquables résultats, est, à cause de son innocuité pour l'œil, plus facilement applicable dans le traitement des épithéliomas palpébraux ; on peut l'employer en solution à 1 p. 50, et même injecter 10 gouttes sous la peau d'une solution au 1/1000 avec une seringue de Pravaz. Ce médicament est vraiment très recommandable : une malade, à laquelle nous avions enlevé deux fois au bistouri un petit épithélioma de la paupière, avait eu deux récidives, malgré une ablation très large ; la pyoctanine la débarrassa complètement de son affection.

On peut donc, par des moyens de douceur, guérir complètement des épithéliomas, à la grande satisfaction des malades, qui évitent ainsi les cruautés de l'instrument tranchant, mais nous ne conseillons pas de s'attarder à cette thérapeutique médicale des lésions épithéliales de la paupière ; il n'y faudra recourir que dans les cas légers, tout à fait au début, et lorsque le malade refusera l'intervention sanglante.

C'est à l'ablation très étendue que le chirurgien devra recourir, sans se préoccuper de la perte de substance qui en résultera ; en taillant largement dans les parties saines, l'opération, par une excision triangulaire, ovoïde, rectiligne, etc., enlèvera le mal dans sa totalité.

Toutefois, en faisant cette excision, une préoccupation majeure dominera l'opérateur, elle a trait à la nécessité de *conserver le plus possible la muqueuse conjonctivale*. La peau et le tissu cellulaire sous-cutané seront amputés largement ; autour de l'épithélioma on trouvera toujours facilement de quoi combler la perte de substance cutanée, mais nulle part on ne trouvera une muqueuse capable de remplacer la conjonctive disparue, et la muqueuse conjonctivale est indispensable au bon fonctionnement de l'œil.

Lorsque la perte de substance est ainsi établie par l'excision bien complète du néoplasme, il faut, sans retard, s'occuper de réparer cette perte de substance. Quelques chirurgiens, parmi lesquels nous citerons Verneuil, ont conseillé de laisser bourgeonner, cicatriser la plaie et de faire plus tard une opération secondaire. Il n'y a aucune bonne raison d'agir ainsi, et aussitôt après l'ablation de la tumeur, il faut pratiquer la *blépharoplastie*. Nous ne croyons pas devoir ici décrire cette opération, dont le lecteur trouvera l'histoire dans tous les traités de médecine opératoire. Pratiquée judicieusement, elle donne les meilleurs résultats entre des mains expérimentées ; nous recommandons à ce sujet la lecture d'un travail, riche de documents, que le professeur Cirincione[1], de Gênes, a publié récemment ; nous avons nous-même recueilli un grand nombre de faits de ce genre et pratiqué beaucoup de blépharoplasties immédiates qui nous ont donné les meilleurs résultats, et nous aurions pu reproduire ici

[1] CIRINCIONE, *Sulla blefaroplastica e sui cancri palpebrali*. Napoli.

grand nombre de figures analogues à celles de cirincione, si nous n'avions eu la crainte de surcharger cet ouvrage, déjà bien volumineux.

On sait que la blépharoplastie se fait par autoplastie ou par hétéroplastie. La blépharoplastie à pédicule, selon les procédés de Dieffenbach, Denonvillers, Burow, Fricke, etc., est la méthode la plus usitée; très rarement on se servira d'un lambeau pris à distance ; dans ce dernier cas, on aurait recours à l'application d'un lambeau pris sur l'avant-bras, c'est-à-dire à la méthode italienne, en suivant alors les préceptes formulés par Berger [1], qui a écrit sur cette méthode un excellent travail ; mais cette méthode italienne, à laquelle nous avons eu personnellement recours avec plein succès, n'est utile que lorsqu'il n'y a pas, sur la face, la peau saine nécessaire à une autoplastie, mais dans l'immense majorité des cas d'épithélioma, cette peau ne manque pas. La méthode italienne rend surtout service quand on fait des blépharoplasties pour remédier aux difformités qu'entraînent les brûlures graves et étendues de la face.

La blépharoplastie par hétéroplastie a bien peu d'indications dans le traitement de l'épithélioma des paupières; on aurait recours, dans le cas d'absolue nécessité, à l'hétéroplastie dermique (Lefort).

Nous bornerons là ces quelques considérations sur la blépharoplastie, dont l'étude, faite dans tous les traités spéciaux, nous entraînerait loin du cadre de cet ouvrage.

[1] Berger, *Société de chirurgie*, 17 mars 1880, et *Congrès français de chirurgie*, 9 octobre 1889.

CHAPITRE III

DES TUMEURS DE LA CARONCULE ET DU PLI SEMI-LUNAIRE

Nous réunissons, dans un même chapitre, les tumeurs de la caroncule et du pli semi-lunaire, parce que ces organes sont constitués par des tissus analogues à ceux des paupières. Les glandules de la caroncule lacrymale offrent la plus grande analogie avec les glandes ciliaires; comme elles, elles sécrètent une substance grasse ; comme elles, elles s'ouvrent dans un follicule pileux, au niveau de son embouchure ; ces glandules sont des glandes sébacées, comme les glandes ciliaires et les glandes de Meibomius.

Le pli semi-lunaire est le vestige de la troisième paupière des oiseaux ; il est constitué par un repli de la conjonctive dans lequel on trouve une couche de tissu cellulaire et des capillaires sanguins. C'est dans la région du pli semi-lunaire que se trouve, chez quelques mammifères et particulièrement dans la classe des ruminants, un fibro-cartilage et une glande en grappe, la glande de Harder. Dans l'étude des tumeurs observées chez l'homme, il y aura lieu de se souvenir de ces détails anatomiques qui font comprendre la pathogénie de certains néoplasmes.

Les néoplasmes que nous avons ainsi à étudier ont été décrits, par les anciens auteurs, sous le nom d'encanthis, que leur donne Fabrice de Hilden. On en trouve des observations dans Marchetti[1] ; Scarpa[2] en donne une bonne étude clinique; nous aurons chemin faisant à faire ressortir ce que les travaux modernes ont ajouté à ces descriptions anciennes.

[1] Marchetti, *Obs. méd.-chirurgicales*, Syll., obs. XXXI.
[2] Scarpa, *Traité des maladies des yeux*, t. I, p. 182.

Ces néoplasmes sont aussi variés que peuvent le faire prévoir la diversité des tissus qui entrent dans la constitution de la caroncule et du pli semi-lunaire.

Fidèle à la méthode de subdivision que nous avons utilisée dans notre ouvrage, nous étudierons : 1° les tumeurs d'origine conjonctive; 2° les tumeurs d'origine épithéliale ; les premières ont surtout été observées dans le pli semi-lunaire, les secondes, sur la caroncule.

§ 1. — Tumeurs d'origine conjonctive de la caroncule et du pli semi-lunaire.

Nous trouvons dans la caroncule très peu de tumeurs qui soient certainement d'origine conjonctive ; il est probable que la plupart des néoplasmes cancéreux, nés dans cette partie des paupières, sont d'origine épithéliale ; mais il y a lieu cependant de retenir un certain nombre de faits publiés comme étant des exemples de néoplasmes développés aux dépens des éléments connectifs de la caroncule.

L'un des faits les plus intéressants qui en aient été observés appartient à Sichel[1], qui a publié une observation de tumeur sanguine de la caroncule droite (encanthis fongueux) concernant un homme de 36 ans, portant comme une petite fraise placée sur la caroncule lacrymale de l'œil droit, et implantée à son niveau par un pédicule très court et assez épais ; cette tumeur, quoique extrêmement vasculaire, n'est pas érectile et ne change pas de volume quand le malade fait des efforts. L'examen microscopique démontra qu'elle était composée de tissu cellulaire dense, parcourue par de nombreux vaisseaux sanguins et recouverte, en dehors, de plusieurs couches épithéliales.

Il s'agit là d'une tumeur bénigne qu'on peut rapprocher d'un cas analogue de de Græfe; les tumeurs malignes ne paraissent pas beaucoup plus communes. Testelin déclare n'en avoir pas observé un seul cas ; Travers[2] exprime la même opinion; Wardrop n'a jamais vu d'en-

[1] Sichel, *Iconographie ophtalmologique*, t. I, p. 596, obs. 209, 1852-59.
[2] Travers, *Synopsis of diseases of the eye*, p. 103.

canthis malin, et Lawrence déclare qu'il n'a jamais eu recours à la chirurgie contre une affection de la caroncule ; Midlemore n'en a observé qu'un cas. Cependant Desmarres dit qu'il en a rencontré dans sa clinique dix à douze, dont plusieurs se sont terminés par la mort. S'agissait-il de sarcomes ou d'épithéliomes ? Aucune réponse n'est possible à ce sujet.

Comme exemple probable de sarcome de la caroncule, nous citerons une observation de Bouchacourt [1] qui concerne une femme de 67 ans, chez laquelle se développa une volumineuse tumeur, faisant saillie entre les paupières, et formée d'un tissu rougeâtre, plein de suc ; cette tumeur fut extirpée avec succès, malgré ses adhérences au globe de l'œil, qui fut enlevé avec elle ; le cas de Midlemore [2] était probablement aussi un exemple de sarcome, la tumeur atteignit le volume d'une orange et entraîna la mort du malade malgré deux opérations.

Nous disons que ce sont là des tumeurs d'origine conjonctive, car les épithéliomas du grand angle de l'œil, qui sont souvent très malins, gagnent en profondeur et ne produisent généralement pas de tumeur, volumineuses.

Parmi les observations authentiques, il faut citer celle de Despagnet, dans laquelle il s'agissait d'une tumeur ovale, présentant sur ses deux faces de nombreux lobules, nettement circonscrits et saillants, d'une couleur rouge vineux. L'examen, fait par Latteux, démontra qu'on avait affaire à un sarcome télangiectasique.

Fourmeaux [3], élève du professeur Duret, a publié, sous le titre sarcome primitif de la caroncule lacrymale, un fait dans lequel l'examen histologique a été également pratiqué ; il s'agissait d'une tumeur maligne, développée assez rapidement sur la caroncule à la suite de traitements topiques irritants et insuffisants ; les parties voisines étaient envahies, et la guérison ne fut obtenue que par un curage complet de l'orbite.

Paderstein [4], à la suite d'un léger coup sur l'œil par une branche

[1] Bouchacourt, *Mémoires de la Société méd. d'émulation de Lyon*, 1842.

[2] Midlemore, *Treatise on the diseases of the eye*, p. 550 et 552.

[3] Fourmeaux, *Journal des sciences médicales de Lille*, 1895, n° 39, p. 305.

[4] Paderstein, Fibrome télangiectasique de la conjonctive. *Arch. f. Augenheilk.*, t. XLIII.

d'arbre, a vu se développer sur le pli semi-lunaire une tumeur ronde, bleue, de la grosseur d'un pois. Cette tumeur excisée montra un tissu conjonctif, pauvre en cellules, mais où abondaient les capillaires et les lymphatiques élargis ; elle était entourée d'une capsule hyaline.

Signalons enfin trois cas de tumeurs de la caroncule lacrymale, dont l'histoire a été récemment rapportée par Berl[1] ; dans le premier cas, il s'agissait d'un kyste dermoïde ; dans le second, d'un angiome myxomatode ; dans le troisième, d'un mélano-sarcome qui s'accompagnait d'infection ganglionnaire préauriculaire et sous-maxillaire. La caroncule, le pli semi-lunaire et une grande partie du conduit lacrymal inférieur étaient détruits par le néoplasme.

Les tumeurs d'origine conjonctive paraissent plus communes dans le pli semi-lunaire.

C'est ainsi que, après quelques cas de tumeurs dermoïdes (van Duyse[2], Wolf[3]), nous pouvons citer ici trois cas de mélano sarcome (Pflüger[4], Rumschewicht[5], Meighann[6]) observés chez de jeunes sujets et ayant rapidement recidivé, un cas d'angiome extirpé par Eversbuch[7] sur un enfant de trois ans avec guérison définitive, deux cas de lymphangiome observés l'un par Vossius[8], l'autre par Sachs, un cas de sarcome télangiectasique avec diffusion dans les parties voisines, enlevé par Del Monte[9] chez un enfant de 4 ans et suivi d'une rapide récidive, enfin deux cas de lymphosarcome étudiés à la clinique de Naples par Piccoli[10] et Lieto Vollaro[11], élèves du professeur de Vincentiis ; de Berardinis[12] a récemment publié une intéressante observation de mélano-sarcome du

[1] Berl, Tumeurs de la caroncule lacrymale. *Deutschmann's Beiträge für Augenheilk.*, 1900.
[2] Van Duyse, *Klin. Augenheilk.*, March., 1898.
[3] Wolf, *Klin. Monatsbl. f. Augen.*, déc. 1891.
[4] Pflüger, *Bericht d. Univ. Augenheilk. in Bern*, 1883.
[5] Rumschewicht, *Klin. Monatsbl. f. Augen*, p. 261, 1891.
[6] Meighann, *Glasgow med. Journal*, vol. XXXVIII, p. 305.
[7] Eversbuch, *Annales d'oculistique*, t. XCI, 1883.
[8] Vossius, *Klin. Monatsblätter f. Augen.*, 1887.
[9] Del Monte, *Lezioni di clinica oculistica*, p. 173.
[10] Piccoli, *Lavori della clinica oculistica di Napoli*, vol. IV, fasc. 2.
[11] Lieto Vollaro, *Annali di ottalmologia*, 1899, p. 58.
[12] De Berardinis, *Annali di ottalmologia*, 1902, p. 207.

pli semi-lunaire qui s'était développé dans un nævus pigmentaire préexistant et dans lequel le pigment, inclus dans le protoplasma et le noyau, avait une origine autochtone, non hématique. Une large excision débarrassa définitivement le malade.

Il ne nous paraît vraiment pas nécessaire de reproduire ici, même en résumé, ces diverses observations : l'anatomie pathologique qui les concerne n'a rien qui leur soit très spécial, leurs symptômes et leur diagnostic découlent toujours avec clarté de leur siège, et leur traitement est celui-là même qu'impose le diagnostic, c'est-à-dire qu'il sera celui qu'implique la nature du néoplasme, tantôt bénin (angiome, tumeur dermoïde), tantôt malin (sarcomes mélaniques, lymphosarcomes, etc.).

§ 2. — Tumeurs d'origine épithéliale.

Elles sont communes dans la caroncule, et nous aurons ici à faire une subdivision d'ordre clinique en étudiant successivement : 1° les adénomes : 2° les épithéliomas.

A. — Adénomes de la caroncule lacrymale

Schirmer [1], qui a écrit sur ce sujet un intéressant travail en 1891, ne rapporte que 4 cas d'adénome de la caroncule, y compris son fait personnel.

C'est d'abord le cas de Testelin [2], qui observa chez une jeune fille de 18 ans une tumeur, existant depuis longtemps, mais non congénitale. Cette tumeur partait de la caroncule et, passant sur le repli semi lunaire, s'étendait jusqu'à la cornée. Grosse comme un pois, elle était de forme lobulée de couleur grise, de consistance assez dure et n'adhérait pas à la sclérotique ; il s'agissait d'un adénome dont les tubes glandulaires ressem-

[1] Schirmer, Sur l'adénome de la caroncule. *Arch. de de Græfe*, t. XXXVII, 1891.
[2] Testelin, *Dictionnaire encyclopédique des sciences méd.*, « article Caroncule ».

blaient absolument aux glandes normales de la caroncule. Un an après l'opération, la malade ne présentait pas de récidive.

Prudden[1] a également publié une observation de ce genre, avec un examen microscopique démontrant l'origine du mal, et Fontan a consigné, dans un travail sur les adéno-papillomes de la conjonctive, l'histoire d'un fait qui mérite tout spécialement l'attention; chez un homme de 28 ans, cet auteur observa une tumeur du volume d'un pois, attachée par un pédicule au bord falciforme du repli semi-lunaire, bosselée, de consistance dure, de couleur pâle. Son développement aurait eu lieu en quelques mois; elle fut enlevée au thermo-cautère, et l'examen microscopique démontra qu'elle était divisée en 5 ou 6 lobes reliés entre eux par des tractus conjonctifs. Ces lobes étaient remplis de glandes acineuses, contenant un épithélium cylindrique, à une seule couche, en état de dégénération colloïde et, de plus, le corps papillaire présentait une exagération de développement, des papilles grossies et irrégulières, portant dans leurs intervalles de jeunes cellules épithéliales en voie de prolifération. C'est la raison pour laquelle Fontan[2] a donné à son cas le nom d'adéno-papillome.

Despagnet[3] a également décrit une tumeur de la caroncule dans laquelle il y avait quelques amas glandulaires et de véritables glandes acineuses dans lesquelles l'épithélium se trouvait en dégénérescence colloïde ; mais, dans son cas, les tractus épithéliaux étaient de beaucoup en majorité, et cette tumeur était surtout un épithélioma.

Le cas de Schirmer concerne un jeune homme de 25 ans qui portait dans la région de l'insertion du droit interne une saillie, en forme de bouton, allant jusqu'au voisinage du repli semi-lunaire. Cette saillie, mobile sur la sclérotique, était lisse, sans poils.

L'examen histologique montra que cette production était essentiellement composée d'éléments glandulaires ayant un épithélium cylindrique simple, se colorant très facilement. Les lumières glandulaires étaient

[1] Prudden, *Archives of ophthalmology*, XV, p. 1, New-York, 1886.

[2] Fontan, Adéno-papillomes de la conjonctive. *Recueil d'ophtalmologie*, 1881, p. 724.

[3] Despagnet, Des tumeurs malignes de la caroncule. *Recueil d'ophtalmologie*, 1888, p. 33.

quelquefois dilatées et transformées en grands espaces kystiques, visibles à l'œil nu. Ces lumières glandulaires avaient le plus souvent une forme arrondie.

La substance de soutien se compose de tissu conjonctif assez richement vascularisé, très riche en cellules, surtout au voisinage du tissu adénomateux; au-dessus de la tumeur, et la recouvrant, apparaît l'épithélium conjonctival, en stratification normale, présentant de grandes quantités de cellules caliciformes, comme on en trouve dans tous les états d'irritation de la conjonctive.

L'observation de Schirmer mérite bien le nom d'adénome, mais il y a évidemment quelque exagération à en faire un type d'adénome de la caroncule, puisque le néoplasme s'est développé dans le grand angle de l'œil, loin de cet amas glandulaire normal, et loin même du repli semi-lunaire. Ceci est tellement vrai que Schirmer, pour expliquer la production de cet *adénome du grand angle de l'œil*, est obligé de supposer chez son malade l'existence d'un vestige de la glande de Harder. On sait que cette glande existe à la face interne de la membrane clignotante et que, chez les oiseaux et les reptiles, on la trouve sous la forme d'un organe allant profondément dans l'orbite le long de sa paroi nasale; Pouchet et Leber ont même montré que chez le porc il y a, outre la glande de Harder et la glande lacrymale, une troisième glande placée sous le cartilage de la troisième paupière. Peters a également décrit, chez le lapin, le porc et le bœuf, en outre des éléments glandulaires présentant la structure histologique de la glande de Harder, des coupes transversales de glandes ressemblant absolument à la glande lacrymale; il oppose cette glande à celle de Harder, et l'appelle glande de la membrane clignotante. Giacomini a trouvé cette glande chez le singe et même, dans deux cas, chez l'homme.

On peut donc, exceptionnellement, supposer que dans la région où s'est développé l'adénome décrit par Schirmer, il existe un vestige des glandes de Harder et de la membrane clignotante, et qu'aux dépens de ces éléments glandulaires le néoplasme se serait primitivement développé.

Tels sont les renseignements qu'il est actuellement possible de donner

sur les adénomes de la caroncule et du repli semi-lunaire; ces tumeurs, probablement très rares, ont été assez peu étudiées; nous en résumerons la symptomatologie en disant que ce sont des tumeurs bénignes, survenant, chez des sujets jeunes, spontanément, sans traumatisme antérieur, n'adhérant pas à la sclérotique, souvent pédiculées, de couleur rougeâtre, tantôt lisses, tantôt granuleuses, se développant lentement et ne provoquant d'autres troubles que ceux qu'entraînent leur volume et leur présence dans le grand angle de l'œil.

B. — Épithélioma de la caroncule lacrymale et du pli semi-lunaire.

Il n'est pas rare de voir l'épithélioma de la paupière commencer par le grand angle de l'œil, mais il débute alors par le bord palpébral et tend à s'étendre du côté du nez, plutôt que vers la conjonctive ; nous n'avons retrouvé qu'un bien petit nombre de faits dans lesquels on puisse incriminer la caroncule lacrymale et le pli semi-lunaire.

A côté des faits d'épithélioma, il convient de placer les papillomes dans lesquels la prolifération de l'épithélium tient une grande place. Posey et Shumway [1] en ont dernièrement publié une observation, et dans un travail de Parisotti [2], paru en 1884, nous trouvons des documents qui se rattachent à ce sujet. Terrien [3] a également fait connaître un cas de papillome de la caroncule lacrymale, qui avait récidivé deux fois en douze ans d'intervalle, et était cependant demeuré à l'état de papillome caractérisé par des bouquets conjonctivo-vasculaires ascendants, recouverts d'un revêtement épithélial très épais. Les faits authentiques d'épithélioma de la caroncule et du pli semi-lunaire sont rares. Nous n'avons à citer ici que l'intéressante observation de Despagnet (obs. II de son mémoire), dans laquelle l'examen histologique de Latteux démontre l'existence d'un épithélioma mélanique. Il s'agissait d'une tumeur noirâtre, du

[1] Posey et Shumway, *Société médicale de Philadelphie*, 20 novembre 1900.

[2] Parisotti, Des tumeurs bénignes de la conjonctive. *Recueil d'opht.*, 1884, p. 575.

[3] Terrien, Papillome de la caroncule lacrymale. *Société d'ophtalmologie de Paris*, 3 nov. 1903.

volume d'un gros pois, adhérente à la caroncule par un pédicule aminci et très court, ayant débuté 18 mois avant, par un petit point noirâtre, et n'occasionnant ni gêne ni douleur. La tumeur fut extirpée facilement, et Latteux constata qu'elle était constituée aux dépens de trois espèces d'épithélium : 1° l'épithélium de la caroncule ; 2° celui des glandes sébacées ; 3° celui des follicules pileux.

On comprend la gravité d'une pareille affection et l'importance qu'il y a pour le malade à ce qu'il en soit débarrassé le plus tôt possible.

CHAPITRE IV

DES PSEUDO-TUMEURS DES PAUPIÈRES

Les affections tuberculeuses et syphilitiques donnent lieu à des pseudo-tumeurs que nous avons déjà souvent rencontrées dans le cours de notre ouvrage, et on aurait pu s'attendre à trouver ici un paragraphe pour les gommes tuberculeuses et syphilitiques palpébrales. Il nous a paru inutile de donner à ces variétés de pseudo-tumeurs une telle importance ; ce que nous dirons plus loin, à propos du diagnostic différentiel (p. 782) des tumeurs des paupières, suffira à mettre en suffisante valeur les pseudo-tumeurs tuberculeuses et les pseudo-tumeurs syphilitiques de la paupière.

Nous n'avons qu'à retracer ici l'histoire des pseudo-tumeurs d'origine infectieuse. Cette histoire n'est autre que celle du chalazion. Nous allons la décrire avec tous les détails nécessaires.

Chalazion.

Le chalazion est une néoplasie consécutive à une inflammation des glandes de Meibomius aboutissant à la formation d'un tissu granuleux, embryonnaire, analogue à celui des bourgeons charnus.

Les causes de cette inflammation sont d'ailleurs nombreuses ; il n'est pas douteux que l'état général du sujet l'y prédispose dans une certaine mesure, mais il faut surtout incriminer deux facteurs : 1° la fatigue occasionnée, dans l'appareil de la vision, par les vices de réfraction et les efforts de l'accommodation ; 2° les éléments infectieux, qu'on trouve tou-

jours en si grand nombre dans la conjonctive, particulièrement sur la marge ou le bord libre des paupières.

L'étiologie du chalazion a d'ailleurs été beaucoup étudiée, et nous pouvons grouper les opinions qui ont été émises, à ce sujet, sous trois chefs principaux :

1° La théorie qui considère l'affection comme un simple kyste par rétention des glandes de Meibomius;

2° Celle qui incrimine l'inflammation primitive du cartilage tarse ou l'irritation consécutive au contact des microcoques développés dans les débris épithéliaux de la glande;

3° Celle qui admet que la tumeur se développe, en dehors du cartilage tarse, dans le tissu cellulaire de la région et qu'elle est indépendante de l'appareil meibomien.

1°. — La première théorie est la plus ancienne. Tavignot[1] croit, avec Carron du Villards, que le chalazion est un follicule induré, comme un orgeolet passé à l'état chronique. Desmarres[2] admet que le siège et la nature de la tumeur n'ont rien de fixe. Il s'en tient à l'étymologie du mot chalazion (χαλαζα, grêlon) et donne ce nom à toutes les tumeurs qui se développent dans la paupière, qu'elles fassent saillie du côté de la conjonctive ou du côté de la peau, à une distance quelconque du bord libre.

Ces idées, vraiment trop larges, sur la pathogénie du chalazion n'ont pas été admises par Warlomont[3] qui estime, comme Ryba l'avait indiqué avant lui, que le chalazion est toujours primitivement situé dans l'épaisseur du cartilage tarse et qu'il est dû au développement morbide d'une glande de Meibomius. Cette opinion a été longtemps acceptée par les classiques, notamment par de Wecker, qui l'a exposée dans les premières éditions de son livre, en faisant du chalazion un kyste athéromateux.

2°. — L'inflammation primitive du cartilage tarse a été incriminée par

[1] Tavignot, *Maladie des yeux*, 1847, p. 157.
[2] Desmarres, *Traité des maladies des yeux*, 1852, t. I, p. 605.
[3] Warlomont, Article « Chalazion ». *Dict. encyclopédique* de Dechambre.

un assez grand nombre d'auteurs. De Vincentiis[1] place le point de départ de l'affection dans l'inflammation de la glande meibomienne. Cette inflammation engendre une prolifération cellulaire qui détruit le tissu tarsien; dans cette prolifération cellulaire se trouverait un nombre considérable de cellules géantes, développées aux dépens de l'épithélium glandulaire. Nous n'avons pas pu nous procurer le mémoire original de l'auteur et nous ne savons pas, d'une façon précise, comment il explique cette singulière transformation épithéliale.

La théorie de Vincentiis est d'ailleurs vraie; au début du chalazion il y a toujours de la périadénite meibomienne. Chrétien Bendz[2] déjà en 1858, dans un excellent mémoire, a bien établi, au point de vue clinique, la réalité de cette périadénite. Cet auteur démontre péremptoirement que le chalazion est tout différent de l'orgeolet, avec lequel on le confondait à cette époque, et qu'il ne constitue pas non plus une tumeur enkystée. C'est toujours pour lui une inflammation subaiguë ou chronique du tarse, accompagnée ou précédée de l'adénite meibomienne.

L'opinion de Chrétien Bendz et celle que formula plus tard Vincentiis sont donc très analogues, et j'ajoute qu'elles sont exactes dans leurs principaux traits. Tout ce que ces auteurs ont avancé, l'un au point de vue clinique, l'autre au point de vue histologique, est exact ; mais ils ont eu le tort de laisser complètement de côté le retentissement de l'inflammation tarsienne et de la périadénite sur le tissu cellulaire placé en avant du tarse.

C'est aussi en produisant l'inflammation du cartilage tarse qu'agissent les microbes étudiés par Poncet et Boucheron. Dans une très intéressante communication au Congrès d'ophtalmologie, Poncet (du Val-de-Grâce) a le premier décrit la présence de microcoques dans le contenu du chalazion.

Cet auteur a déjà fait remarquer que, lorsque le goulot de la glande est obstrué, la paroi de l'acinus n'est plus recouverte par l'épithélium normal; celui-ci est remplacé par du tissu embryonnaire très abondant,

[1] Vincentiis, cité dans de Wecker, *Traité complet d'ophtalmologie*, t. I, p. 103.
[2] Chrétien Bendz, *Annales d'oculistique*, 1858, t. XXXIX, p. 145.

qui paraît s'éloigner beaucoup de la forme épithéliale. Ce tissu embryonnaire se mélange à l'ancien épithélium desquamé. La paroi elle-même est farcie d'éléments jeunes, très nombreux.

Il en résulte que le contenu du chalazion est composé de petites cellules sphériques, avec ou sans noyaux, ou d'éléments épithéliaux plus ou moins abondants.

Poussant plus loin ses recherches, Poncet [1] a décelé dans ces débris épithéliaux la présence de gros microcoques. En suivant la technique employée par cet éminent histologiste, nous avons vérifié les résultats obtenus; nous y reviendrons plus loin.

Boucheron [2] a cultivé le microcoque du chalazion, et il a pu reproduire expérimentalement l'affection. A ce sujet, Poncet a bien voulu nous écrire qu'il a examiné au microscope ce chalazion artificiel et qu'il est absolument impossible de le distinguer du chalazion humain.

Pour Poncet et Boucheron, le chalazion serait donc une adénite meibomienne occasionnée par la présence de microcoques; ce serait au propre une inflammation microbienne. La tumeur ne serait autre chose que la réaction de ces éléments pathogènes sur le tissu du tarse, dans lequel la glande est creusée.

Après avoir méthodiquement reproduit toutes les recherches de Poncet nous sommes arrivé à la constatation des mêmes faits, c'est-à-dire que, selon nous, le contenu du chalazion est bien réellement composé de débris épithéliaux renfermant de nombreux microcoques.

Mais, comme les travaux de Virchow, de Michel, de Vincentiis, celui de Poncet est exclusivement limité aux lésions tarsiennes et glandulaires. L'auteur ne cherche pas à expliquer comment l'affection grandit au point de constituer une véritable tumeur sous-cutanée, n'affectant quelquefois avec le cartilage tarse que de lointains rapports d'origine.

Souvent, toutefois, à la face antérieure du tarse, sous la peau, on voit apparaître une tumeur du volume d'un gros pois, plus ou moins adhérente au cartilage tarse. C'est sur la nature et le développement de cette tumeur que les précédents auteurs sont incomplets.

[1] Poncet, *Société française d'ophtalmologie*, 1886.
[2] Boucheron, *Soc. franç. d'ophtalm.*, 1886.

Signalons cependant le cas que rapporte Panas dans son *Atlas d'anatomie pathologique*. Il s'agit d'une tumeur composée d'éléments sarcomateux, adhérente au cartilage tarse et développée à la suite d'une inflammation meibomienne; mais les relations entre la masse morbide et l'inflammation meibomienne ne sont pas évidentes, dans le cas dont nous parlons.

D'ailleurs, on sait que les relations de la production morbide du chalazion avec le tarse ont été niées très formellement par quelques auteurs, partisans de la troisième opinion.

3°. — Le chalazion serait, à toutes les périodes de son développement, absolument indépendant du cartilage tarse. Ce serait tout simplement un néoplasme du tissu cellulaire de la paupière. Thomas [1], de Tours, a défendu cette opinion dans sa thèse inaugurale sur les tumeurs des paupières; il affirme que le chalazion est complètement distinct du système glandulaire et, le plus souvent, du cartilage tarse. Il s'appuie sur les recherches de Robin, qui a trouvé dans la tumeur des cytoblastions, de la matière amorphe, du tissu lamineux et des vaisseaux. Ainsi constitué, le chalazion est mou, lorsque prédominent les cytoblastions; dur, au contraire, quand prédomine le tissu fibreux et qu'à la périphérie de la tumeur se trouve une zone de tissu cellulaire induré, donnant la sensation d'une poche résistante. Dans certains cas, dit Thomas, le chalazion repose sur le cartilage tarse, mais d'autres fois il en est très éloigné et occupe la région des fibres musculaires; toujours il est indépendant de l'appareil glandulaire. Sur ce dernier point, Thomas est tellement affirmatif qu'il décrit à part, dans un autre chapitre de sa thèse, les kystes meibomiens.

La description de cet auteur est très exacte, sauf en ce qui concerne le siège et l'origine première de l'affection; elle a été à bon droit louée par tous; mais elle ne se rapporte qu'à une catégorie rare de chalazions arrivés à la période la plus avancée de leur développement.

De plus, et ceci est capital, ces tumeurs, contrairement à l'opinion de Thomas, ont, toutes, leur origine dans une périadénite meibomienne.

Les lésions histologiques intéressant le chalazion ont donc été suffi-

[1] THOMAS, *Des tumeurs des paupières*. Th. doct. Paris, 1866.

samment décrites; tous les auteurs ont vu, et très bien vu, une partie de la vérité; mais il nous a paru que personne n'avait exposé l'ensemble de la véritable évolution du mal.

Les auteurs qui s'en tenaient à la notion de kystes athéromateux étaient jusqu'à un certain point dans le vrai, puisque la tumeur commence toujours par une accumulation d'éléments épithéliaux dans les culs-de-sac glandulaires, mais d'autres phénomènes qui leur avaient complètement échappé entrent promptement en scène.

Ceux, plus récents et plus nombreux, qui ont décrit l'adénite et l'inflammation tarsienne ont dit une grande part de vérité; mais il n'est pas suffisamment démontré que le chalazion externe sous-cutané, décrit par Thomas et Robin, venait de cette adénite primitive.

Enfin, ces derniers auteurs ont complètement méconnu l'origine première de la tumeur qu'ils ont décrite.

C'est à montrer la filiation de ces phénomènes, la succession de ces trois phases : 1° rétention d'éléments épithéliaux; 2° adénite, périadénite, et destruction du cartilage tarse; 3° prolifération embryonnaire du tissu cellulaire environnant, que nous avons consacré nos efforts dans un travail déjà ancien (1889).

Anatomie pathologique et pathogénie. — L'historique de la question que le lecteur vient de lire fait connaître les opinions principales émises sur l'anatomie pathologique et la pathogénie du chalazion. Nous allons maintenant exposer notre opinion personnelle faite en étudiant de nombreux chalazions enlevés dans le service du professeur Badal et dans notre clinique. Nous décrirons d'abord les faits observés sur quinze malades.

Parmi ces tumeurs, les unes siégeaient à la paupière supérieure, les autres à la paupière inférieure. Tantôt elles faisaient saillie du côté de la conjonctive, tantôt elles proéminaient du côté de la peau; leur volume, leur consistance, leur réaction inflammatoire étaient variables, mais toutes, sans hésitation possible, méritaient bien le nom de chalazion, et c'est pour ne pas allonger inutilement ce travail que nous ne rapporterons pas les observations *in extenso*.

L'intérêt clinique de ces cas est, d'ailleurs, aussi limité que possible, car le diagnostic en a toujours été facile et la guérison toujours obtenue d'après les procédés ordinaires décrits dans les classiques.

Les lésions histologiques seules ont donc de l'importance. Nous les exposerons en détail.

Sur les quinze chalazions dont il est ici question, huit ont été vidés par la pression ou par le grattage ; dans les autres cas, il a été possible d'extirper, en même temps que le chalazion, le cartilage tarse avoisinant.

L'examen de ces derniers faits a été particulièrement intéressant, car il a permis de préciser les rapports de l'affection avec les glandes de Meibomius.

Les premiers examens nous ont permis d'étudier le contenu du chalazion. La matière molle, blanc rosé, obtenue par le grattage, a été immédiatement traitée par l'alcool, puis dissociée ou coupée après durcissement par les moyens ordinaires.

Cette substance est en grande partie composée de jeunes cellules embryonnaires. Les débris épithéliaux et les matières grasses y sont en très petit nombre ; le liquide dans lequel baignent ces cellules ou ces noyaux embryonnaires est plus ou moins abondant ; généralement il existe en faible quantité, et la diffluence du contenu du chalazion est simplement due à l'absence de trame, de charpente pour soutenir les cellules, que rien ne relie entre elles et qui, par cela même, ont une grande tendance à diffuser dans les tissus environnants.

Cependant, dans deux cas, nous avons constaté qu'au milieu de l'agglomération cellulaire se formaient déjà deux jeunes vaisseaux, témoins évidents de la tendance de ce tissu à l'organisation.

Sur le contenu du chalazion, durci et monté dans la paraffine, nous avons pu faire des coupes qui révèlent absolument les mêmes détails que les dissociations.

En étudiant le contenu du chalazion, il était indiqué de rechercher les microbes qui ont été récemment décrits par Poncet, au Congrès d'ophtalmologie et à la Société de biologie. Nous avons exactement suivi la technique indiquée par Poncet, dans son travail et dans une lettre parti-

culière qu'il a bien voulu nous écrire, et nous sommes arrivé à des résultats analogues aux siens.

Nous avons fait une double série de préparations.

1° Des coupes et des dissociations fraîches ont été traitées par la teinture de gentiane et la méthode de Gram.

2° D'autres préparations ont été faites, par le même procédé, après avoir au préalable soumis la substance à l'action de l'éther.

Sur les premières coupes nous avons obtenu une très grande quantité de petits noyaux colorés, qui n'étaient que des nœuds de chromatine déposés dans les noyaux des cellules, et au milieu de ces nombreux points violets, il était difficile de préciser la place et la quantité des vrais microcoques.

En revanche, les autres préparations ont été très nettes. Nous avons pendant huit jours laissé dans l'éther la substance extraite du chalazion, après l'avoir, au préalable, divisée en menus fragments; le flacon d'éther était régulièrement agité plusieurs fois dans la journée. Après avoir vidé le flacon, nous avons recueilli les débris tombés au fond, et les avons traités par la teinture de gentiane, la solution iodo-iodurée, l'alcool pur et l'essence de girofle.

C'est ainsi que nous avons obtenu la préparation représentée dans notre travail (*Archiv. d'opht.*, 1889). Si on la compare aux dessins que donne Poncet, on remarque que les microcoques sont, sur notre figure, beaucoup moins nombreux. De plus, les cellules épithéliales, sur lesquelles ou à côté desquelles nous les avons rencontrés, nous ont paru beaucoup plus rares qu'à l'auteur dont nous avons vérifié les recherches.

Ces cellules sont dégénérées, caduques, après la décoloration par l'éther elles ne gardent plus qu'un vague contour; elles apparaissent sur le fond de la préparation comme une plaque vitreuse, très transparente, parsemée de rares points bleuâtres qui sont les microbes.

Il ne nous paraît pas probable que ces microbes jouent un rôle important dans la pathogénie du chalazion; ce sont là, très probablement, des produits contingents et accessoires; mais si leur rôle est douteux, leur existence n'en est pas moins certaine.

Ces recherches ont été faites dans le laboratoire d'histologie de la Faculté avec le concours de notre excellent ami, M. Ferré, à cette époque chef des travaux histologiques, qui a bien voulu en contrôler les résultats.

Il ne faut pas s'étonner de trouver ainsi, dans tous les chalazions, des cellules épithéliales; ces cellules viennent des parois mêmes de la glande de Meibomius; bientôt ces parois s'effondrent sous la poussée inflammatoire, dont la marche est incessante. Il se fait ainsi dans le tarse, du côté de la conjonctive, une perte de substance comblée psr le tissu nouveau que nous avons examiné. Les bords de cette perte de substance sont d'ailleurs en prolifération embryonnaire, et le volume de cette petite tumeur augmente sans cesse, jusqu'au moment de son ouverture spontanée ou accidentelle.

Le chalazion ainsi formé a été appelé chalazion interne, par opposition au chalazion externe, qui se forme à la face antérieure du tarse.

Cette dernière variété, le chalazion externe, a été étudiée sur de nombreuses coupes. La tumeur avait été au préalable extirpée avec une plus ou moins grande étendue du tarse correspondant.

Au sujet de ces dernières préparations, trois ordres de phénomènes doivent être considérés :

1° Ceux qui se passent au milieu du cartilage tarse;

2° Ceux qui siègent au milieu même de la masse morbide;

3° Ceux qui se produisent à la périphérie.

La figure 207 représente une coupe totale de la tumeur; on voit une masse formée de noyaux embryonnaires, entourée d'une épaisse coque fibreuse et reposant sur le cartilage tarse présentant lui-même une glande coupée en long, distendue par des produits de sécrétion et enflammée; étudions séparément ces trois ordres de lésions.

1° *Lésion du cartilage tarse.* — Les glandes meibomiennes sont toutes malades, les figures 207, 208, 209 représentent très exactement le degré de leur inflammation. Elles sont dilatées, altérées dans leur tissu propre et dans leur contenu. On y voit une grande accumulation d'épithélium desquamé, reconnaissable à sa couleur blanche, son indifférence pour le carmin; sa forme irrégulière.

Tantôt les glandes meibomiennes sont coupées transversalement (fig. 209), tantôt la coupe les a prises parallèlement ou obliquement à leur axe. Lorsque la section de la glande est ainsi longitudinale (fig. 208), on voit un large boyau plein de masses épithéliales et, autour de cette

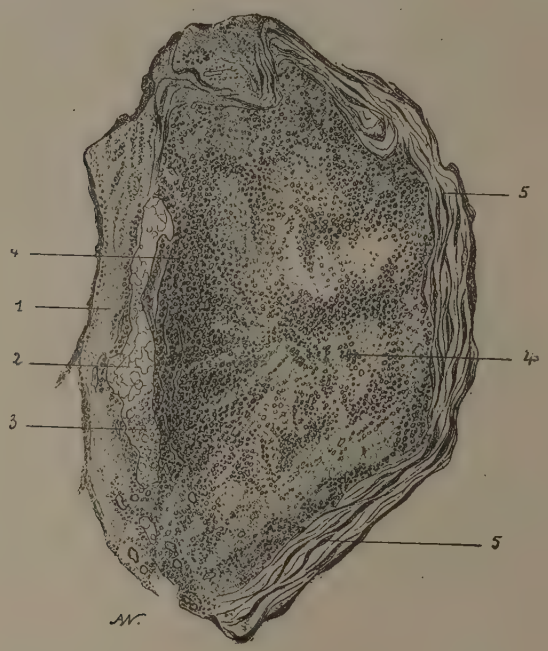

FIG. 207.

1, cartilage tarse ; — 2, glande de Meibomius coupée longitudinalement ; — 3, cellules embryonnaires envahissant la glande ; — 4, tissu du chalazion ; — 5, enveloppe fibreuse (gross. 80).

longue cavité, des acini plus petits (fig. 208), contenant le même produit d'excrétion.

Ces canaux glandulaires ne présentent pas de paroi propre ; leur cavité est limitée par une zone exclusivement formée de noyaux embryonnaires, tassés étroitement les uns contre les autres, et qui ont, à ce niveau, remplacé le cartilage tarse. Ces noyaux sont semblables à ceux qui constituent le contenu du chalazion évacué sur la conjonctive. Ils sont le résultat de la périadénite meibomienne provoquée par la présence des produits épithéliaux intempestivement accumulés.

Dans les cas de chalazion externe, le cartilage tarse (fig. 207, 208) est sain sur son côté conjonctival ; l'inflammation péri-glandulaire est localisée à la moitié antérieure du cartilage. Entre les glandes et le tissu cellulaire anté-tarsien, le fibro-cartilage est presque partout infiltré par

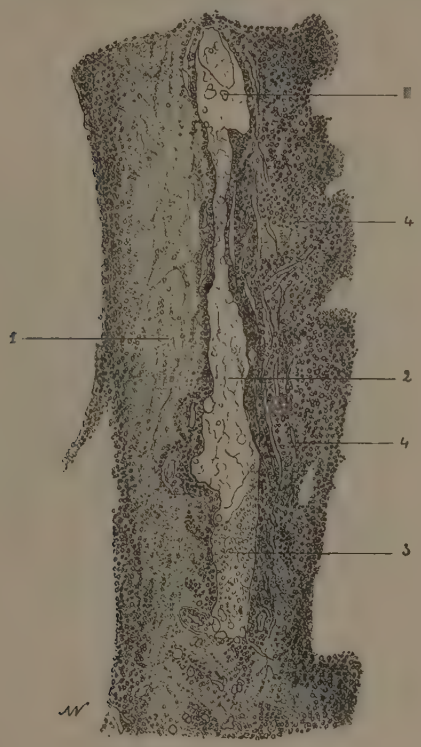

FIG. 208.

1, cartilage tarse ; — 2, glande de Meibomius distendue coupée longitudinalement ; — 3, noyaux embryonnaires envahissant le cul-de-sac glandulaire ; — 4, tissu du chalazion (gross. 250).

des noyaux embryonnaires, qui gagnent ainsi le tissu cellulaire lâche de la paupière, où ils pullulent et prolifèrent en toute liberté.

2° Le *milieu de la tumeur*, la masse morbide, est exclusivement formée de cellules embryonnaires ; quelques-unes sont fusiformes, mais elles sont en très petit nombre. Sur certaines coupes (voy. fig. 210), au milieu de ces cellules, on remarque un grand nombre de vaisseaux coupés dans tous les

sens. Aucun de ces vaisseaux n'a dépassé sensiblement son premier stade d'évolution. Leurs parois minces présentent cependant un double contour pour un certain nombre d'entre eux (voy. fig. 210).

D'où viennent ces vaisseaux? Nous ne les avons jamais vus provenir du dehors à travers la coque fibreuse. Quelques-uns renferment des globules sanguins bien développés, de telle sorte que leur communication

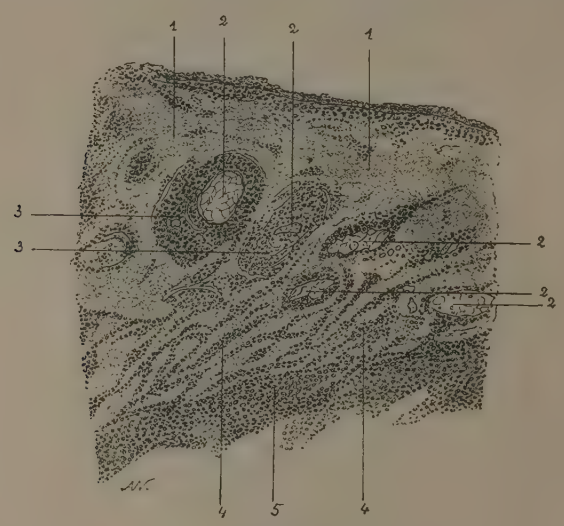

Fig. 209.

1, cartilage tarse ; — 2, glandes de Meibomius coupées transversalement ; — 3, périadénite ; — 4, traînées de cellules embryonnaires propageant l'inflammation en avant du tarse ; — 5, tissu du chalazion (gross. 250).

avec la circulation générale est certaine ; quant à leur genèse, il est probable qu'elle a lieu, de toutes pièces, aux dépens des cellules du néoplasme. Sur beaucoup de préparations, nous avons vainement cherché les cellules géantes décrites par de Vincentiis et, dans nos premières études sur ce sujet, nous les avons à tort niées ; elles existent quelquefois, mais elles sont sans importance sur la signification de l'affection. Poncet ne les a jamais rencontrées.

Les figures 207, 208, 209 et 210 montrent très clairement les lésions, qui permettent absolument d'assimiler la structure du chalazion à celle du bourgeon charnu.

3° *Limites du chalazion.* — Ces limites se présentent sous deux aspects différents ; tantôt le chalazion est enkysté, régulièrement entouré par une coque fibreuse, qui forme une barrière très résistante entre le tissu du nodule et le reste de la région ; tantôt, au contraire, mais beaucoup plus

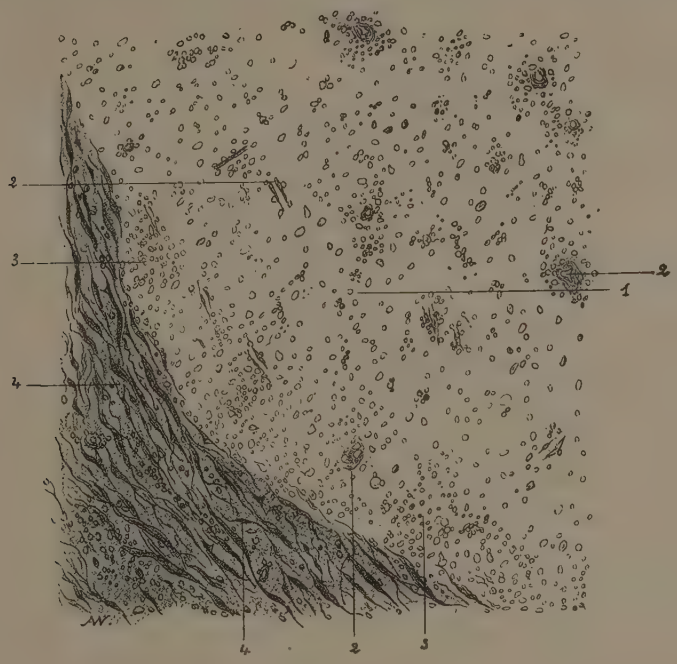

FIG. 210.

1, tissu du chalazion ; — 2, vaisseaux jeunes ; — 3, cellules embryonnaires ; — 4, enveloppe fibreuse (gross. 350).

rarement, il est impossible de trouver une limite nette à la lésion, dont la forme est irrégulière et dont le contenu diffuse au hasard des mailles du tissu conjonctif. Cette disposition se rapporte d'habitude à des chalazions jeunes.

En ce qui concerne l'enkystement ou le non enkystement du chalazion, on observe donc tous les degrés possibles ; la formation de l'enveloppe fibreuse est un phénomène accessoire qui dépend des réactions générales du tissu conjonctif, en présence des noyaux embryonnaires,

produits de la périadénite, qui lui arrivent par la face externe du cartilage tarse.

Dans deux des cas que nous avons examinés, il n'y avait pas d'enkystement, les noyaux embryonnaires étaient disséminés au-devant du tarse ; il est vraisemblable qu'au bout d'un certain temps une barrière conjonctive se serait développée à leur contact. Au contraire, dans d'autres cas, la coque fibreuse présentait près d'un millimètre d'épaisseur. Cette coque n'envoyait dans l'intérieur du nodule aucune travée conjonctive, elle jouait le rôle d'un véritable sac, n'ayant avec son contenu que des rapports de contact (voir fig. 207 et 208).

On comprend que l'épaississement de cette poche d'une part, d'autre part l'organisation vasculaire et conjonctive du nodule, augmentent la consistance de la production morbide et que le chalazion se présente ainsi sous l'aspect général d'un fibrome. La forme et la sensation spéciales de certains chalazions, très durs et très anciens, n'ont pas besoin d'autres explications.

Tels sont les faits et les résultats de leur examen. En quoi ces résultats diffèrent-ils de ceux qui ont été précédemment acquis ou de ceux qui ont été mis en lumière depuis notre travail déjà ancien.

Comme Poncet, nous avons reconnu l'existence de bactéries dans l'épithélium ; avec de Vincentiis nous pensons que le chalazion a toujours pour cause une adénite meibomienne ; mais ces auteurs ne se sont occupés que de ce qui se passe dans le cartilage tarse et n'ont rien dit de la pathogénie du chalazion externe, saillant sous la peau.

De plus, le contenu du chalazion interne, celui qu'on vide en incisant la conjonctive, a été peu étudié ; si l'on en croit Poncet, on y trouve une grande quantité d'épithélium et de produits glandulaires. Nous croyons les épithéliums beaucoup moins nombreux ; la substance est presque exclusivement composée de cellules embryonnaires.

Mais ce sont surtout les lésions du cartilage tarse qui avaient été négligées. C'est du processus ulcératif qui l'atteint que dépend la variété de chalazion (chalazion interne ou externe). Les glandes de Meibomius étant plus rapprochées de la face interne du cartilage que de la face externe, on comprend que les produits de la périadénite fassent de préfé-

rence saillie sous la conjonctive. Plus rarement, le tarse se laisse envahir dans sa moitié externe ou antérieure, et l'adénite, après avoir détruit cette partie du cartilage, gagne le tissu cellulaire voisin. Ce fait de la propagation de la périadénite au tissu cellulaire n'avait jamais été décrit avec toute la netteté désirable.

En ce qui concerne le contenu du nodule, nous avons constaté les faits déjà exposés par beaucoup d'auteurs, à savoir que le tissu du chalazion est celui du granulome. Toutefois nous n'avons vu qu'un petit nombre de cellules géantes et nous ne croyons pas qu'il convienne de donner une place importante à ces cellules dans la structure de la néoplasie.

Parmi les travaux qui ont été publiés en France sur le chalazion, il importe de citer ici celui de Priouzeau [1], élève du professeur Dianoux (de Nantes). Cet auteur, après avoir accepté ce que nous avons écrit sur l'évolution et l'anatomie pathologique du chalazion, s'est appliqué à préciser le rôle des éléments infectieux dans l'étiologie de cette affection.

Il place, au début du chalazion, une conjonctivite à forme spéciale, dont les sécrétions contiennent une ou plusieurs espèces de microbes, en général le staphylocoque ; ces microbes produiraient le chalazion, en envahissant les conduits excréteurs et en provoquant l'adénite meibomienne.

Nous reproduisons ici le tableau des différents microbes rencontrés dans vingt-huit examens bactériologiques du chalazion (Priouzeau).

	A L'ÉTAT DE PURETÉ	ASSOCIÉS	TOTAL
Staphylocoque	6	18	24
Diplobacille de Morax	»	7	7
Pneumocoque de Friedlander	»	6	6
Streptocoque	2	4	6
Tétragène	1	1	2
Leptothrix	»	2	2

Nous croyons qu'en effet ces microbes jouent un rôle important ; mais que de malades ont des conjonctivites à staphylocoques sans avoir de chalazion. Il faut encore que, dans la glande, se produisent des modifications spéciales la prédisposant à l'inflammation. Ces modifications peu-

[1] Priouzeau, *L'étiologie du chalazion*. Th. Paris, 1897, et *Annales d'oculistique*, 1898, t. CXIX, p. 126.

vent tenir à l'état général du sujet ; elles tiennent surtout aux troubles de la circulation apportés dans les paupières par les spasmes et les fatigues qu'entraînent les vices de réfraction non corrigés. Les microbes, qui existent toujours en plus ou moins grande quantité dans notre flore conjonctivale, trouvent dans les glandes ainsi préparées un terrain de culture qui leur est très favorable. Telle est, à notre avis, la meilleure façon d'envisager l'étiologie du chalazion et la juste part qui revient aux causes diverses dont la clinique et la bactériologie nous révèlent l'existence.

Symptômes et diagnostic. — Il paraîtrait à tous superflu de s'arrêter longuement sur les symptômes du chalazion. Il consiste dans une grosseur, unique assez souvent, mais plus souvent multiple ; il n'est pas rare, en effet, de rencontrer sur la même paupière 2, 3 et 4 chalazions de différents volumes ; la paupière en est quelquefois comme farcie et déformée sur toutes ses parties. Au point de vue clinique, cette néoplasie se subdivise en chalazion interne et chalazion externe, selon qu'elle fait saillie du côté de la conjonctive ou du côté de la peau. Elle se présente dans tous les cas comme une petite grosseur accompagnée de phénomènes inflammatoires variables, quelquefois nuls, quand le chalazion est ancien, quelquefois accusés au point de masquer la néoplasie. Ces phénomènes inflammatoires existent tantôt dans le chalazion au début, tantôt sur un chalazion déjà ancien, jusque-là indolent et bien enkysté. Il n'est pas rare de voir, à la suite de ces accidents inflammatoires, le chalazion s'ouvrir, s'éliminer et disparaître ainsi spontanément.

Il n'est pas rare non plus de voir lentement rétrocéder un jeune chalazion, surtout lorsqu'on a judicieusement combattu les causes de l'affection ; pommade jaune contre les éléments infectieux, et verres appropriés contre les vices de réfraction ; la guérison peut ainsi survenir d'elle-même en quelques semaines.

Le diagnostic différentiel ne se pose qu'avec le sarcome de la paupière, et nous allons dire plus loin tout ce qu'il importe de savoir à ce sujet (p. 782 et suiv.).

Traitement. — Il sera bon de ne pas se hâter de recourir au traitement

chirurgical, à moins qu'il ne s'agisse d'un gros chalazion très ancien et entouré d'une coque épaisse ; si la pseudo-tumeur est à son début, le traitement par les pommades et par les verres peut en venir aisément à bout, et il ne faut pas manquer d'essayer ce traitement pendant quelques semaines ; si, au contraire, la néoplasie est ancienne et bien enkystée, il faut recourir, sans trop de retard, au traitement chirurgical, qui consistera dans l'incision du chalazion et son curettage attentif. Cette incision sera faite, autant que possible, du côté de la conjonctive. Cependant, dans le cas de chalazion externe fortement saillant sous la peau, on se trouvera bien de disséquer la poche et de l'enlever, sans l'ouvrir, à travers une incision cutanée, qu'on réunira ensuite par un ou deux points de suture et qui guérira sans laisser de traces.

CHAPITRE V

DIAGNOSTIC DES TUMEURS DES PAUPIÈRES

En présence d'une affection des paupières présentant les caractères d'une tumeur, il faut se poser et résoudre trois questions :

1° S'agit-il d'une vraie tumeur ou d'une fausse tumeur ? d'un néoplasme ou d'une néoplasie infectieuse ou spécifique ?

2° S'il s'agit d'une pseudo-tumeur, doit-on songer à une lésion syphilitique, tuberculeuse ou à un chalazion ?

3° S'il s'agit d'une vraie tumeur, a-t-on affaire à un kyste, à une tumeur vasculaire, à un néoplasme quelconque, d'origine conjonctive ou épithéliale ?

1° **S'agit-il d'une vraie ou d'une fausse tumeur ?** — Les néoplasmes ont pour caractère majeur, aux paupières comme ailleurs, d'être en voie incessante d'organisation ; quand ils ne s'accroissent pas, ils modifient leur substance dans le sens d'une durée indéterminée ; ils sont, habituellement, le résultat d'une évolution spontanée, rarement d'un traumatisme ; cette évolution est lente, régulièrement progressive, exempte de toute poussée inflammatoire ; le malade, qui en est atteint, souvent ne souffre pas, et, à cause de l'absence de douleurs, il consulte tard, trop tard, le chirurgien compétent. Il n'est pas fréquent, dans les tumeurs des paupières, de constater l'engorgement des ganglions, même dans les épithéliomas palpébraux, et il y a là un fait assez particulier à cette région de la face, car d'habitude les épithéliomas entraînent d'assez rapides désordres dans le groupe des ganglions auxquels aboutissent les lymphatiques intéressés. Les pseudo-tumeurs syphilitiques et tubercu-

leuses, au contraire, infectent les ganglions de très bonne heure, et l'on peut poser en principe que l'engorgement des ganglions préauriculaires et sous-maxillaires est une présomption en faveur de l'existence d'un faux néoplasme.

A la surface des néoplasmes ulcérés se produisent souvent des hémorragies spontanées ou provoquées par le moindre attouchement; et, quand il existe une ulcération, cette ulcération s'étend en profondeur, sous un bourrelet saillant, infiltré de cellules morbides gagnant les tissus voisins et agrandissant le mal.

Tout autre allure ont les faux néoplasmes. Quand ils sont infectieux, comme le chalazion, ils ont à leur origine une inflammation locale; il existe, en effet, une conjonctivite à chalazion, sur laquelle Dianoux a justement attiré l'attention; et quand le chalazion n'est pas la conséquence d'une inflammation conjonctivale, il est le résultat d'une irritation locale entretenue par les efforts d'accommodation qu'impose un vice de réfraction non corrigé, surtout l'hypermétropie et l'astigmatisme.

De plus, l'affection qui peut revêtir dès le début une apparence chronique, et prendre une marche lente, s'accompagne plus ou moins d'une inflammation localisée à telle ou telle partie de la paupière; si bien que cette inflammation, devenant suppurative, peut être la cause de la guérison spontanée de la petite tumeur. Au cours du développement du chalazion peuvent se produire, du reste, de gros accidents inflammatoires, phlegmoneux, qui éloignent de l'esprit toute idée de néoplasme. Enfin, ces néoplasies infectieuses sont souvent multiples et se reproduisent aussi longtemps que la cause locale et infectieuse persiste dans la paupière.

Les néoplasies syphilitiques et tuberculeuses ont, à leur base, les diathèses incriminées, dont il sera souvent facile de déceler les traces sur les malades, et elles offrent, dans leur marche, une allure qui diffère sensiblement de celle des néoplasmes; elles présentent en outre des caractères sur lesquels nous allons insister, en cherchant à différencier les unes des autres les diverses espèces de pseudo-tumeurs.

2° **Reconnaître la variété de pseudo-tumeur**. — Étudions successivement les néoplasmes syphilitiques, tuberculeux et le chalazion.

La syphilis provoque sur les paupières l'apparition de chancres et de gommes, qui, au point de vue du diagnostic, méritent d'être rapprochés des vrais néoplasmes.

Le *chancre dur* peut, en effet, se présenter sous la forme d'une tumeur; entre cent exemples que nous pourrions donner, pour citer ici un cas typique, nous résumerons l'observation que Ricord [1] a publiée, il y a plus d'un demi-siècle ; il s'agit d'un malade qui portait une tumeur à la paupière inférieure, au grand angle de l'œil, tumeur dure, rénitente, élastique, à surface rouge, granulée, en voie de cicatrisation. Les ganglions préauriculaires étaient engorgés, indolents, rénitents, les ganglions cervicaux un peu tuméfiés. La surface du corps était couverte de taches exanthématiques se rattachant à la roséole ; le malade avoua, qu'après certains attouchements, il fut pris d'une vive démangeaison à l'œil, où il porta la main et qu'il frotta pendant un temps assez long. Le chancre avait apparu dans les délais ordinaires. En présence d'une tumeur palpébrale suspecte, il faudra toujours avoir présent à la mémoire les détails typiques de cette observation ; c'est parce qu'on ne pense pas assez au chancre de la paupière qu'on commet encore quelquefois des erreurs de diagnostic, ainsi que cela nous est arrivé dans le cas suivant, publié par notre élève Mazet [2] (de Marseille).

Il s'agissait d'une femme de 50 ans, de très bonne apparence, qui se présenta à nous dans l'état suivant : le milieu du bord marginal de la paupière inférieure droite est le siège d'une légère rougeur, sans caractères extraordinaires et au niveau de laquelle on ne constate pas la moindre ulcération. La paupière retournée, nous mettons à découvert une petite érosion arrondie, bien limitée, du volume d'une lentille, et située à 1 millimètre du bord marginal ; cette érosion est sur le même plan que les tissus voisins, car la perte de substance est minime. Les bords, un peu congestionnés, ne sont pas surélevés, ne forment pas bourrelet et se présentent sans caractères bien remarquables. Le centre de la lésion offre un aspect chagriné, de couleur jaunâtre. Peu de suintement à la surface.

[1] Ricord, *Annales d'oculistique*, t. XXIV, p. 233, 1850.
[2] Mazet, Du chancre syphilitique de la conjonctive. *Marseille médical*, 1897.

En prenant cette érosion entre les doigts, on constate une petite induration profonde et arrondie, au niveau de laquelle la peau de la paupière présente un peu de rougeur. Dans son ensemble, la lésion offre toutes les apparences de l'inflammation chronique d'une glande de Meibomius.

En raison de l'inflammation conjonctivale et de l'œdème des paupières, qui ont précédé la diminution du volume de cette petite tuméfaction, nous pensons avoir affaire à un petit chalazion suppuré, ouvert spontanément à l'extérieur. Aussi sans nous préoccuper outre mesure de cette légère affection, nous ordonnons à la malade quelques massages à la pommade au bioxyde jaune de mercure pour activer la disparition du reliquat de la lésion.

Après huit jours de ce traitement la malade revient nous trouver. L'état local de l'affection conjonctivale s'étant peu amélioré, nous nous proposons de pratiquer un petit raclage de la lésion ; mais, en procédant à un nouvel examen, notre regard est attiré par un gonflement des régions préauriculaire et sous-maxilliaire. A la palpation nous constatons alors un engorgement des ganglions préauriculaires, parotidiens et sous-maxillaires. Cet engorgement va même plus loin et s'étend aux ganglions des régions cervicale et susclaviculaire. La pléiade ganglionnaire formait ainsi une véritable chaîne allant de l'oreille à la clavicule.

Cette constatation vient éclairer notre diagnostic et nous pensons aussitôt à un chancre de la conjonctive. L'âge de la malade, l'adénite polyganglionnaire dès le début, la rapidité d'évolution de la lésion et surtout son aspect nous ont permis, en effet, d'écarter de prime abord la tuberculose et l'épithélioma.

Le diagnostic de chancre syphilitique admis, il restait à trouver l'origine de l'infection, le mode de contamination, ce qui n'est pas toujours facile eu égard à la situation de la lésion et étant donné surtout l'âge de la malade.

Comme, dans ces conditions, les petits enfants sont de puissants agents de propagation de la syphilis, c'est dans ce sens que nous avons poussé notre interrogatoire. Bien nous en a pris, car notre malade nous accuse, en effet, que, environ deux mois auparavant, elle avait gardé et soigné pendant quelque temps un petit enfant de sa fille. Celui-ci était

mort, à l'âge de 5 mois, couvert de syphilides pustuleuses. Dans ce cas la contamination, sous ses différentes formes, était donc des plus faciles.

Après un mois de traitement spécifique, la guérison du chancre était complète.

Le chancre palpébral peut donc être confondu avec un chalazion ulcéré et, toutes les fois que cette affection se présentera d'une façon tant soit peu anormale, il faudra rechercher les signes du chancre syphili-

Fig. 211. — Chancre infectant de la paupière.

tique infectant : cet accident syphilitique se reconnaîtra grâce à sa marche rapide, au caractère d'induration de sa base (fig. 211) et surtout grâce à l'adénopathie syphilitique, qui ne manque jamais en pareil cas. Les ganglions préauriculaires et sous-maxillaires sont toujours engorgés, alors qu'ils ne le sont jamais dans le sarcome, et presque jamais dans l'épithélioma. De plus le chancre présente autour de lui une zone inflammatoire, souvent même de l'œdème du tissu sous-cutané, quelquefois de véritables accidents phlegmonneux, désordres qui font absolument défaut dans les néoplasmes vrais. Enfin, les notions étiologiques viendront encore au secours de ce diagnostic assez facile.

Il est moins aisé de reconnaître les gommes des paupières, et il faut

avoir bien présents à l'esprit les caractères généraux de cette affection, que nous allons ici résumer.

Les *gommes* de la conjonctive palpébrale sont quelquefois les seules manifestations tertiaires de la syphilis de l'œil ; elles peuvent occuper indistinctement la paupière supérieure ou la paupière inférieure, et il n'est pas rare qu'elles existent sur les deux yeux à la fois ; elles peuvent, dans ce cas, affecter une disposition symétrique.

Le plus souvent le début de l'affection est insidieux, le patient ne s'aperçoit que d'une certaine lourdeur, d'un peu de gêne dans les mouvements des paupières ; la conjonctive est soulevée par plusieurs petites grosseurs qui ressemblent à des chalazions, et ce n'est qu'avec l'apparition de l'ulcération qu'on commence à être fixé sur le diagnostic.

Quelquefois le début de l'affection s'accuse par des phénomènes inflammatoires siégeant sur le bord ciliaire, envahissant assez vite la presque totalité du voile palpébral et s'accompagnant d'un œdème considérable ; au-dessous de la peau, rouge et violacée, on sent le tarse gonflé ; en quelques jours ces phénomènes inflammatoires s'amendent et l'ulcération apparaît.

Que le début soit insidieux ou aigu, il se forme sous la conjonctive plusieurs petites tumeurs dont le volume varie de celui d'un pois à celui d'une noisette ; la conjonctive, hyperhémiée à ce niveau, présente de petits points jaunâtres, au nombre de deux ou trois pour chaque saillie ; on peut, avec Trousseau [1], qui a écrit sur ce sujet un excellent travail, donner à cette période le nom de période d'éruption.

Bientôt arrive la période de ramollissement et d'ulcération, période qui n'apparaît pas au même moment pour toutes les élevures, si bien qu'on peut voir sur la conjonctive des élevures ulcérées et non ulcérées.

Les ulcérations gommeuses sont rondes, leurs bords sont taillés à pic, le fond déchiqueté, recouvert d'une pellicule grise et jaunâtre, et ressemblant à des morceaux de filasse. Quand les lésions sont voisines, elles se réunissent en formant un groupe dans lequel on trouve des ulcérations inégalement profondes, affectant la disposition caractéris-

[1] Trousseau, *Annales de dermatologie*, 1888.

tique d'une marche d'escalier. Entre les ulcères la conjonctive est boursouflée et ecchymotique, et présente des phénomènes inflammatoires réactionnels plus ou moins marqués, selon les infections secondaires qui peuvent venir s'ajouter à l'infection spécifique. Les ganglions correspondants sont engorgés.

Tout rentre dans l'ordre sous l'influence du traitement qui, dans tous les cas, sera la pierre de touche, ne permettant pas au diagnostic de s'égarer ; rapidement l'ulcération se déterge et en quelques semaines une cicatrice fibreuse, blanchâtre, vient remplacer les ulcérations spécifiques.

Le diagnostic de la gomme devra être fait avant l'ulcération et après l'ulcération.

La gomme non ulcérée ne peut être confondue qu'avec le sarcome, l'épithéliome des glandes de Meibomius et surtout le chalazion. Avec le chalazion, elle a beaucoup d'analogie, et si l'étiologie syphilitique n'est pas bien nette, il faudra souvent attendre quelques semaines pour que le diagnostic soit certain ; avec l'épithélioma Meibomien, elle présente aussi d'assez grandes ressemblances, d'autant plus que la gomme peut se développer dans le cartilage tarse, qui gonfle, se déforme sous la poussée syphilitique comme sous l'influence de la diathèse causale de l'épithélioma. Si la gomme ne s'accompagne pas d'autres manifestations syphilitiques, on restera dans le doute, et le traitement spécifique sera nécessaire pour établir le diagnostic véritable.

Lorsque la gomme est ulcérée, son diagnostic est à faire avec l'épithélioma et surtout avec une affection tuberculeuse. L'épithélioma a un rebord saillant, induré, taillé à pic ou en biseau, un fond sanglant, irrégulier ; il creuse en profondeur et en largeur, surtout le long de la marge palpébrale (fig. 2, Pl. IX), tend à envahir la conjonctive bulbaire et, par là, s'infiltre dans l'orbite ; enfin, l'épithélioma est unique. La gomme, au contraire, est multiple, le ramollissement de son contour amène la nécrobiose de presque toute la masse qui la constitue, il ne reste plus que des bords décollés, frangés, sinueux, déchiquetés par la suppuration qui vient achever la destruction et l'élimination de la néoplasie syphilitique. En se groupant les gommes ulcérées forment des excavations d'inégale profondeur.

Plus difficile est le diagnostic de la gomme syphilitique ulcérée et de la tuberculose palpébrale, nous pourrions dire de la gomme tuberculeuse, car les deux productions syphilitique et tuberculeuse ont bien des points de contact. Il peut, en effet, se développer sur la paupière des ulcérations profondes, térébrantes, détruisant quelquefois très vite une grande partie des téguments et des parties profondes. Armaignac [1] a publié une observation de tuberculose de la paupière, d'autant plus intéressante que l'affection fut prise pour un épithélioma par tous ceux qui l'examinèrent ; la lésion consistait en une échancrure palpébrale, correspondant à l'extrémité d'un sillon profond, aux bords durs et cicatriciels ; de chaque côté du sillon, la muqueuse conjonctivale était épaisse, rouge, couverte de fongosités mûriformes très dures, entre lesquelles existaient des sillons profonds et des brides cicatricielles. L'affection ressemblait beaucoup à un vieux trachome négligé, ayant atteint le maximum de son développement. L'examen histologique fut pratiqué par Sabrazès et montra qu'il s'agissait d'un processus tuberculeux à évolution nodulaire, développé aux dépens des régions sous-papillaires de la conjonctive palpébrale. Le malade succomba d'ailleurs à une tuberculose laryngée, consécutive à la lésion conjonctivale.

Nous citerons encore une très belle observation recueillie à Gand dans le service de van Duyse par A. Haemers [2] ; il s'agissait d'un enfant de 8 mois, présentant, à la partie externe des deux paupières, une perte de substance à fond grisâtre, lardacée, à bords taillés à pic et infiltrés (fig. 212). Les ganglions préauriculaires et sous-maxillaires s'étaient engorgés deux semaines après le développement de la muqueuse ; un fragment de l'ulcère fut excisé et il fut fait, dans l'œil d'un lapin, une inoculation positive ; il y avait des bacilles de Koch, avec de nombreuses cellules géantes. L'enfant était atteint d'une entérite non tuberculeuse, ainsi que l'autopsie le démontra ; de telle sorte qu'il s'agissait évidemment, dans ce cas, d'une tuberculose conjonctivale primitive.

[1] Armaignac, Tuberculose primitive de la conjonctive palpébrale et de la caroncule, suivie de tuberculose pulmonaire et laryngée. Mort. *Annales d'oculistique*, 1897.

[2] Haemers, Note sur un cas de tuberculose de la conjonctive. *Annales de la Société de médecine de Gand*, 1900.

A la Société d'ophtalmologie de Paris (juin 1901), Chevallereau et Chaillous ont fait connaître un autre fait du même ordre, qui mérite aussi de nous arrêter à cause même de la rareté de pareilles observations. Il s'agissait d'un enfant de 9 ans, chez lequel apparut, à l'angle interne des paupières droites, un petit bouton qui, peu à peu s'ulcéra, grandit, en envahissant à la fois les deux paupières ; quatre mois après l'angle interne des paupières, sur une longueur d'environ 1 centimètre, était occupé par une ulcération très irrégulière, surtout à l'union de la peau

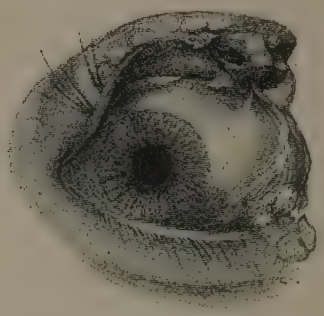

Fig. 212. — Ulcère tuberculeux de la conjonctive (Haemers).

Œil gauche et ses annexes enlevés à l'autopsie. Le canthus externe a été sectionné, et la paupière supérieure a été relevée. Le bord libre est dépourvu des cils dans ses 2/3 externes ; il présente une encoche en rapport avec la perte de substance de la région externe (2 diamètres)

et de la muqueuse ; en haut, l'ulcération s'étendait jusqu'au niveau du point lacrymal supérieur.

Le fond de l'ulcération était mamelonné, recouvert par places d'un léger exsudat. Les bords, au même niveau que l'ulcération elle-même, sont très nettement indurés, et cette induration s'étend sur une largeur de 5 à 6 millimètres ; à l'angle interne, la paupière présente une fente verticale profonde, formant deux lèvres, l'une antérieure, l'autre postérieure. Le ganglion préauriculaire et les ganglions sous-maxillaires sont engorgés. Il y a des signes de tuberculose pulmonaire ; la nature tuberculeuse de la lésion fut d'ailleurs confirmée par l'expérimentation.

Ces faits de gomme tuberculeuse des paupières sont des raretés, mais il existe, au niveau de la paupière, un processus tuberculeux beaucoup plus commun et qu'il faut bien connaître, c'est le lupus.

Cette affection atteint souvent la paupière consécutivement et par extension d'un lupus du nez, de la joue ou de la tempe ; il est probable que l'affection tuberculeuse vient souvent dans la conjonctive par les canalicules lacrymaux. Arnozan a insisté sur les cas où le lupus de la face est la conséquence d'une tumeur lacrymale fistuleuse, la fistule étant ici la route suivie par l'infection. Les voies lacrymales normales jouent le même rôle au point de vue de la propagation de la tuberculose du nez à la muqueuse de l'œil. Mais le lupus peut aussi atteindre primitivement les voiles membraneux ; quelle que soit son origine, il se présente d'habitude sous forme de tubercules rougeâtres et transparents qui s'excorient et se réunissent ; il en résulte une large ulcération unique, à bords festonnés et rougeâtres. La guérison spontanée a lieu parfois sur un point, pendant que le reste de l'ulcération progresse d'une façon indéfinie ; il résulte de cette progression une destruction quelquefois complète des paupières, de l'ectropion, du symblépharon, etc. A ce degré l'aspect du lupus est caractéristique, il n'y a aucune lésion de la paupière qui puisse le simuler ; mais à la période d'état et au début, son diagnostic peut être très difficile.

En présence de pareilles lésions il faut recourir au laboratoire. Le meilleur moyen de diagnostic consiste, en effet, à faire la recherche du bacille dans les produits excrétés par l'ulcère, et à l'étude bactériologique qui peut être extemporanément faite par un frottis, on devra ajouter l'examen histologique d'un fragment enlevé et l'inoculation de ce fragment dans l'œil ou sous la peau d'un cobaye. Cette inoculation sera même nécessaire dans bon nombre de cas ou les bacilles feront défaut dans les préparations histologiques ; le fait de ne pas rencontrer de bacille ne prouve pas que l'affection ne soit pas tuberculeuse. La preuve expérimentale par l'inoculation est seule décisive en pareil cas. On aura ainsi une démonstration vraiment scientifique de l'existence ou de l'absence de la tuberculose ; mais avant ces recherches de laboratoire, et en dehors d'elles, la clinique fournira de précieuses indications : dans la tuberculose ulcérée on verra quelquefois de véritables granulations miliaires, plus souvent de petits îlots blanchâtres, caséeux ; de plus, les ulcérations tuberculeuses de la paupière, comme celles de la langue, celles de la bouche

et de l'arrière-gorge sont douloureuses, tandis que les désordres syphilitiques, comme d'ailleurs les tumeurs malignes, sont remarquables par leur indolence. Notons enfin que l'engorgement ganglionnaire, tardif dans l'épithélioma, inconstant dans les affections syphilitiques tertiaires, est la règle dans les ulcérations tuberculeuses; mentionnons aussi l'importance capitale que, dans cette question du diagnostic, aura l'étude très attentive de l'état général du sujet.

Mais, il faut le dire en terminant cet exposé, il y a des cas dans lesquels le diagnostic est vraiment bien complexe : ce sont ceux qui se rapportent à la forme serpigineuse ou tuberculeuse de la syphilis ; ils sont constitués par des ulcérations très malignes, tenant à la fois du lupus et de la gomme, détruisant profondément les tissus, se recouvrant de croûtes et se terminant par la production de graves cicatrices intéressant les parties profondes.

En pareil cas, la clinique et le laboratoire réunis auront de la peine à donner un diagnostic complet; mais le praticien n'oubliera pas que la syphilis est, avant tout, la diathèse causale contre laquelle devront être dirigés les efforts de la thérapeutique.

Le chalazion entraîne quelquefois des accidents inflammatoires très accusés, surtout quand il siège au niveau des commissures; à cet endroit le tarse est beaucoup moins épais qu'au milieu de la paupière, et les glandes de Meibomius y sont beaucoup moins emprisonnées. La néoplasie, dès qu'elle se développe à ce niveau, est en plein tissu sous-conjonctival, tissu délicat, se laissant infiltrer et boursoufler très rapidement; il en résulte que le chalazion des commissures retentit avec une très grande facilité sur le tissu sous-conjonctival et donne lieu à des accidents phlegmoneux ou quasi phlegmoneux.

Dans ces conditions on peut aller jusqu'à confondre le chalazion avec une ophtalmie purulente, blennorhagique ou autre ; bien vite, on verra qu'il n'en est rien, en examinant la surface conjonctivale, qui ne contient pas les éléments purulents caractéristiques.

Le chalazion ne sera pas confondu avec le petit phlegmon pilosébacé

qui se développe au niveau des cils (orgeolet) : l'inflammation des glandes ciliaires se passe au-devant du tarse qui protège la conjonctive, tandis que dans le chalazion la propagation se fait rapidement à la muqueuse tarsienne.

Dans la paupière supérieure on trouve encore un appareil glandulaire, la glande lacrymale palpébrale, pouvant donner lieu à des adénites, souvent confondues avec le chalazion ; mais on remarquera que la glande est située dans la paupière, au-dessus du bord supérieur du tarse, l'inflammation et la tuméfaction seront donc indépendantes du tarse et tendront à se propager en haut, vers la glande orbitaire, tandis que le chalazion, né en plein tarse, est situé beaucoup plus bas.

Ceci dit pour la forme aiguë du chalazion, ajoutons que le plus souvent cette tumeur revêt la forme chronique ; cette forme chronique prête aussi à un certain nombre d'erreurs de diagnostic. On a confondu le chalazion avec les gommes syphilitiques ou tuberculeuses de la paupière, et *nous venons plus haut de nous expliquer à ce sujet ;* ajoutons ici qu'on a quelquefois confondu le chalazion, adénite simple, avec l'épithélioma meibomien. Au premier examen, l'erreur de diagnostic est, en pareil cas, très facile, la récidive qui suit l'intervention opératoire et l'examen anatomo-pathologique viendront révéler la gravité de la lésion et sa nature; il en est de même du sarcome; il est arrivé à beaucoup de cliniciens de pratiquer l'extraction régulière d'un chalazion et de le voir ensuite récidiver en bourgeonnant très vite ; on se rend compte alors qu'il s'agit d'une tumeur sarcomateuse et non d'un granulome ; il n'est pas impossible, d'ailleurs, que l'idiosyncrasie du sujet n'ait, après la première intervention, et sous le coup même du traumatisme opératoire, transformé la néoplasie bénigne, le granulome, en une tumeur maligne sarcomateuse. Les anatomo-pathologistes savent bien qu'au point de vue de la structure, ces deux productions se ressemblent, et que la malignité de la seconde tient à un *primum movens* dont la nature est encore pleine d'obscurité.

3° **Diagnostic des diverses variétés de néoplasme**. — Nous passerons successivement en revue les angiomes, les kystes, l'élé-

phantiasis, le névrome plexiforme, le sarcome, le lymphome et les diverses variétés d'épithélioma.

Angiomes. — Les angiomes des paupières, presque toujours congénitaux, sont tantôt des tumeurs érectiles, tantôt des taches rouges, communément connues sous le nom d'envies.

Les taches rouges sont très communes à la naissance, elles consistent dans la dilatation des vaisseaux intra-dermiques, et nous savons que cette dilatation est très fréquente dans les téguments des nouveau-nés; habituellement, peu de temps après la naissance, ces taches s'effacent; quelquefois, au contraire, elles grandissent, gagnent en étendue et en profondeur et finissent par constituer une véritable tumeur érectile.

Quand l'altération vasculaire gagne les parties profondes, c'est-à-dire les vaisseaux sous-dermiques, la tumeur érectile atteint quelquefois un volume assez important (Pl. VIII, fig. 1); sa coloration à travers la peau est bleuâtre, elle est mollasse et donne au toucher la sensation d'un oreiller de plumes pressé entre les doigts; elle est réductible, diminue ou augmente de volume selon la position de la tête, devient turgescente avec les cris; il n'y a ni souffle, ni thrill, à moins qu'avec les années l'angiome ne se transforme en tumeur pulsatile.

Le diagnostic de ces angiomes est, en général, facile; il ne peut présenter aucune difficulté pour les angiomes superficiels; les angiomes sous-cutanés ne peuvent être confondus qu'avec les lipomes et les kystes; la coloration bleuâtre du néoplasme, les variations de son volume, sa réductibilité, toujours très sensible, quelquefois complète, conduiront au diagnostic.

Kystes. — Le diagnostic des kystes des paupières n'est pas beaucoup plus compliqué; laissant ici de côté le chalazion, qui est une pseudo-tumeur d'origine infectieuse, nous signalerons, parmi les kystes des paupières : *a*) les kystes transparents du bord libre; *b*) le millium ou millet; *c*) le molluscum; *d*) les kystes huileux de l'angle interne; *e*) les kystes hydatiques.

a) Les kystes transparents sont formés par de petites vésicules qui siègent sur la lèvre antérieure du bord libre, dans les interstices des cils et en avant d'eux, surtout dans le voisinage du grand angle et à

la paupière inférieure ; le siège de ces kystes est déjà caractéristique, leur aspect l'est plus encore, ils sont pleins d'un liquide transparent, limpide, qui n'est autre chose que le produit de sécrétion de la glande sudoripare dégénérée, aux dépens de laquelle le kyste est développé. Ces tumeurs sont très superficielles, placées en avant du derme, si bien qu'on peut les exciser sans intéresser le tissu sous-cutané ; par le toucher on se rend compte de leur siège, en quelque sorte épidermique.

b) Le millium, qui n'est autre chose qu'un petit kyste formé de cellules épithéliales mélangées à de la graisse et à des cristaux de cholestérine, siège toujours sur la face externe des paupières et non sur le bord libre, parce qu'il se développe dans un follicule pileux de second ordre, contenant un poil de duvet et non un cil. Il constitue une petite tumeur, blanc perlé, du volume d'un grain de mil ; il en existe toujours un assez grand nombre.

c) Le molluscum est aussi une affection des glandes sébacées, pro-

Fig. 213. — Molluscum de la paupière supérieure gauche.

duite par l'irritation des follicules ; il est reconnaissable à ce que e centre, souvent ombiliqué, est traversé par le poil auquel la glande

sébacée est afférente ; reconnaissable encore à ce que son siège de prédilection est la paupière supérieure, près la commissure interne, à sa fréquence chez les enfants, qui en présentent souvent un grand nombre à la fois. Nous avons pu compter souvent, 10, 12 et 15 de ces petites tumeurs sur le même sujet. Il peut être unique, et assez volumineux (fig. 213).

d) Les kystes huileux de l'angle interne des paupières sont reconnaissables par leur siège au-devant du sac lacrymal ; ils présentent un volume variable de celui d'une cerise à celui d'une amande, et, comme la catégorie des kystes dermoïdes dont ils font partie, ils sont reconnaissables à leurs trois caractères cardinaux (V. p. 136) : 1° ils ne présentent aucune adhérence à la peau ; 2° ils ont des rapports assez étroits avec le squelette de la région ; 3° leur poche offre une épaisseur relativement considérable et sensible au doigt.

e) Les kystes hydatiques, qui sont très rares à la paupière, sont remarquables par leur volume relativement considérable, leur transparence, leur irréductibilité et leur propagation dans l'orbite, car, à dire vrai, les cas de kystes hydatiques palpébraux, sauf deux ou trois exemples, ne sont que des kystes hydatiques orbitaires soulevant la paupière, la distendant, en dédoublant les deux feuillets cutané et muqueux, plutôt que des kystes palpébraux à proprement parler.

En somme, ni les angiomes, ni les kystes des paupières n'exposent beaucoup le praticien à des erreurs de diagnostic ; les difficultés commencent avec l'éléphantiasis, le névrome plexiforme, se continuent et s'aggravent avec les tumeurs malignes : sarcome, lymphome, épithélioma et carcinome.

Éléphantiasis. — Il se présente sous deux formes : la variété congénitale et la variété acquise ; la seconde variété se distingue de la première en ce qu'elle est souvent la conséquence d'accidents inflammatoires ayant la plus grande ressemblance avec l'érysipèle ; il se produit une légère rougeur, et les vaisseaux lymphatiques apparaissent sous l'aspect de traînées sensibles au toucher ; la variété congénitale s'accompagne souvent d'un développement énorme des vaisseaux sanguins, qui se dilatent, forment un réseau serré, variqueux, présentant des dilatations en forme

de chapelet et transformant la tumeur tout entière en une sorte de tissu caverneux.

Névrome plexiforme. — Les deux variétés d'éléphantiasis ont d'ailleurs pour caractère commun d'entraîner un énorme développement de la paupière, et c'est ce qui les rapproche du névrome plexiforme, qui s'accompagne du même gonflement ; on reconnaîtra qu'il s'agit d'un névrome plexiforme en tenant compte de la sensation très particulière que donnent les paquets de ficelle, les cordons enchevêtrés qui caractérisent cette dernière affection ; nous devons ajouter que le diagnostic n'a ici qu'une valeur relative, car on peut, ainsi que nous l'avons déjà dit, considérer le névrome plexiforme comme une variété de l'éléphantiasis. On sait que cette dernière affection a été très judicieusement divisée par quelques anatomo-pathologistes en trois classes : 1° l'éléphantiasis simple, consistant dans une fibromatose diffuse ; 2° l'éléphantiasis névromateuse, consistant dans l'hyperplasie des nerfs et de leur gaine de soutènement ; 3° l'éléphantiasis télangiectasique, consistant dans le développement anormal des vaisseaux. Le diagnostic consisterait, dans ce cas, à reconnaître la variété d'éléphantiasis ; ce diagnostic pourra dans quelques cas être très difficile, il ne sera jamais très important.

Sarcome. — Le sarcome de la paupière a pour caractère principal de se développer entre le cartilage tarse et la peau, ou plus rarement entre le cartilage tarse et la conjonctive. Quand on l'examine à ses débuts, la peau glisse à sa surface, et la conjonctive, quand il s'agit d'un sarcome sous-conjonctival, n'est pas altérée.

Le cartilage tarse n'est pour rien dans son développement, et ceci doit être d'un grand secours lorsqu'on cherchera à distingner le sarcome du chalazion. Cette pseudo-tumeur, qui n'est qu'une adénite meibomienne, débute toujours dans le cartilage tarse, mais, exceptionnellement, elle peut s'en dégager au point de ne plus lui être attachée que par un étroit pédicule, et même ne plus lui être attachée du tout ; c'est le chalazion externe, petite tumeur, mobile sous la peau, non adhérente, arrondie, assez résistante, c'est-à-dire bien capable d'en imposer pour un sarcome. Toutefois l'hésitation ne pourra être de longue durée : le sarcome, de très bonne heure, s'étend dans les tissus avoisinants, si bien que ses limites

ne tardent pas à devenir diffuses, et son volume à s'accroître ; le chalazion reste, au contraire, enkysté dans une coque fibreuse, bien nettement séparée des tissus environnants, au milieu desquels il se meut assez librement.

Lymphome ou lymphadénome. — Les lymphadénomes palpébraux coexistent souvent avec les lymphadénomes orbitaires, c'est-à-dire que la tumeur est divisée en deux parties, comme dans l'observation de Rollet[1], où l'opérateur extirpa d'abord une portion palpébrale, séparée d'une portion orbitaire par le releveur de la paupière supérieure, et une expansion fibreuse ; quelquefois il existe une tumeur palpébrale volumineuse s'enfonçant dans l'orbite, surtout au niveau de la région lacrymale ; enfin, il arrive encore qu'un lymphadénome de l'orbite s'accompagne de quelques nodules lymphomateux palpébraux plus ou moins importants. Les observations de Chauvel, d'Osterwald, de Guaita, d'Axenfeld, de Boerma, de Hocheim sont des cas de lymphadénomes à la fois orbitaires et palpébraux. On trouve donc dans les paupières les mêmes productions lymphomateuses que dans l'orbite, à l'exception toutefois de ce néoplasme particulier décrit sous le nom de cancer vert, de chlorome, affection sur laquelle Cirincione, de Gènes[2], vient de publier, trop récemment pour que nous ayons pu l'utiliser en temps et lieu, un très intéressant travail.

Cette propagation du lymphome orbitaire aux paupières et des lymphomes des paupières à l'orbite a une assez grande importance au point de vue du diagnostic ; en présence d'une tumeur aussi diffuse on songera toujours au lymphadénome. Quand la tumeur sera limitée à la paupière, on devra la distinguer de l'angiome et des tumeurs malignes de cette région. L'angiome, outre ses caractères particuliers, en diffère par la lenteur de sa marche ; le carcinome des paupières évolue aussi rapidement, mais il est plus limité ; *il est dur*, *il est bosselé*, au lieu d'être *mou*, *empâté et diffus* ; le sarcome a une marche moins rapide ; enfin et surtout, le lymphome de la paupière se présente avec les caractères très particu-

[1] Rollet in Th. Varatge, *Contribution à l'étude du lymphadénome de l'orbite*. Th. de Lyon, janvier 1903.

[2] Cirincione, *La Clinica oculistica*, octobre et novembre 1903.

liers de ce genre de néoplasme, c'est-à-dire que, dans l'immense majorité des cas, il s'agit d'une tumeur symétrique des deux paupières, dont l'évolution dépend manifestement de l'état général du sujet, habituellement leucémique. Il existe, dans l'économie, les lésions ordinaires de cette leucémie dans les ganglions, la rate, etc. ; la bilatéralité de l'affection et l'étude attentive de l'état général ne permettront pas d'hésiter longtemps sur la présence du lymphome.

Épithélioma. — En ce qui concerne les tumeurs d'origine épithéliale, il en est dont le diagnostic s'impose; ce sont les verrues et les cornes palpébrales.

Le diagnostic de l'épithélioma, souvent très simple, est quelquefois assez épineux, soit qu'il se développe sur la peau, ainsi que le fait est fréquent, ou sur la conjonctive, ainsi que cela a lieu quelquefois.

Il y a bien évidemment beaucoup de cas simples, dans lesquels le clinicien sera très à l'aise pour affirmer son opinion; mais, en présence d'une tumeur ulcérée de la paupière, l'hésitation sera assez souvent longue de la part des praticiens les plus expérimentés, et le doute portera plus particulièrement sur le fait de savoir s'il s'agit d'une affection syphilitique, d'une affection tuberculeuse, d'un épithélioma ; c'est là le diagnostic à faire, pour nous servir d'une expression commune. Le tableau synoptique suivant, où nous avons résumé les caractères de ces diverses affections, pourra être, en cette circonstance, de quelque utilité.

Signes cliniques servant au diagnostic différentiel de l'épithélioma et des lésions syphilitiques et tuberculeuses.

ÉPITHÉLIOMA	LÉSIONS SYPHILITIQUES	LÉSIONS TUBERCULEUSES
Survient surtout à un âge avancé.	A l'âge moyen de la vie.	De préférence chez les sujets jeunes.
Commence par la peau ou par le bord libre, de préférence au niveau des angles, surtout à l'angle interne.	Chancre : surtout aux commissures, sur le bord libre, ou sur la conjonctive, rarement sur la peau. Gomme : sous la conjonctive, sous forme de petites tumeurs semblables à des chalazions.	Ulcérations tuberculeuses apparaissent aussi bien sur la peau que sur la muqueuse ; lupus vient souvent des parties voisines, notamment du sac lacrymal et du nez.
Ulcération unique, de forme irrégulière, d'une profondeur très variable.	Ulcération unique pour le chancre; ulcérations multiples, rondes, quand il s'agit de gommes.	Ulcérations petites, multiples, succédant à des tubercules ramollis (forme rare); ulcérations uniques ou multiples, souvent larges dans le lupus.
Ulcération à bords soulevés, calleux, avec tendance aux hémorragies, fond sanieux et croûtes abondantes.	Chancre : ulcération à bords arrondis, bien dessinés, non entaillés. Gommes : ulcération à bords déchiquetés, à pic, sans tendance aux hémorragies ; débris blanchâtres dans le fond; profondeur irrégulière de l'ulcération *en marches d'escalier*.	Ulcération succédant aux tubercules ramollis, même aspect que celles des gommes syphilitiques ; lupus débute par des tubercules qui s'excorient et se réunissent en une large ulcération peu profonde, à bords festonnés et rougeâtres. Base infiltrée, diffuse et molle.
Autour de l'épithélioma, bourrelet assez saillant à bords durs et noueux, vascularisé, mais non enflammé.	Autour du chancre : base dure, bien limitée; bourrelet saillant, enflammé, œdémateux. Autour des gommes : aucune induration, un peu d'infiltration diffuse.	Dans les ulcérations tuberculeuses, aucune induration ; autour du lupus, présence de petits tubercules annonçant l'extension du mal, ou bien tissu cicatriciel indiquant la guérison spontanée sur un point, tandis que l'affection progresse ailleurs.
Pas d'inflammation autour de l'épithélioma.	Autour du chancre : inflammation souvent très accusée, pouvant aller jusqu'aux accidents phlegmoneux. Autour des gommes : inflammation assez accusée ; entre les ulcérations, conjonctive boursouflée et ecchymotique.	Inflammation assez accusée autour des ulcérations dues aux tubercules ramollis ; pas d'inflammation autour de l'ulcération lupique, mais nodules lupiques au voisinage.
Accroissement progressif, mais lent.	Chancre : évolution complète en quelques semaines. Gommes : accroissement progressif assez rapide.	Accroissement plus ou moins rapide, avec tendance à la guérison spontanée en certains endroits.
Adénopathie tardive, souvent absente.	Chancre : adénopathie constante. Gommes : pas d'adénopathie.	Ulcérations tuberculeuses, adénopathie constante ; lupus, adénopathie constante.
Sur la face, croûtes épithélioma teuses, indiquant une prédisposition du sujet à l'épithélioma.	Apparition des autres signes et lésions de la syphilis.	Signes locaux et signes généraux de la tuberculose : dans le lupus, lésions du nez, de la conjonctive, du sac lacrymal, quelquefois d'une grande partie de la face.
Inefficacité et même danger du traitement spécifique.	Efficacité très rapide du traitement mercuriel.	Inefficacité du traitement spécifique. Action spéciale des injections de tuberculine.

LIVRE X

TUMEURS DES SINUS

Nous n'étudierons les tumeurs des sinus que dans leurs rapports avec l'orbite, et seulement dans la mesure où elles peuvent intéresser les ophtalmologues. Nous passerons en revue successivement les tumeurs du sinus frontal, de l'ethmoïde, du sinus maxillaire et du sinus sphénoïdal, et après avoir mis sous les yeux du lecteur la symptomatologie particulière de ces néoplasmes, ainsi que les principaux faits qui méritent d'être connus, nous étudierons, dans des chapitres d'ensemble, les symptômes oculo-orbitaires de tous ces néoplasmes sinusiens, ainsi que leur diagnostic.

CHAPITRE PREMIER

TUMEURS DES SINUS FRONTAUX

En donnant ici au mot tumeur son sens abusivement étendu, nous étudierons les collections liquides et les néoplasmes solides qui se développent dans le sinus frontal, c'est-à-dire que nous passerons en revue les empyèmes chroniques, les kystes des sinus, les ostéomes, les sarcomes et les épithéliomes.

Ces diverses tumeurs ont des signes communs ou généraux, parmi lesquels il faut signaler la douleur plus ou moins intense au niveau de la racine du nez, une tuméfaction plus ou moins accusée à la partie interne de l'orbite, des symptômes oculaires divers, des troubles de l'olfaction et enfin des désordres cérébraux.

Avec les auteurs du *Compendium* on peut diviser la symptomatologie de ces tumeurs en trois périodes :

1re *période.* — Le sinus n'est pas encore dilaté, les symptômes sont encore obscurs, il n'y a que peu de douleur et quelquefois seulement des troubles de l'olfaction.

2e *période.* — Le sinus est dilaté, la douleur est souvent vive, on sent une tuméfaction évidente ; il apparaît du côté de l'orbite et de l'œil des signes de compression.

3e *période.* — La paroi osseuse est perforée. Le contenu du sinus envahit l'orbite, les fosses nasales, ou le cerveau, provoquant des désordres dont on devine l'importance et quelquefois l'extrême gravité.

Ce sont là les caractères généraux de ces affections ; mais chacune d'elles présente des signes spéciaux que nous aurons à caractériser en les étudiant en particulier.

Empyème chronique. — Nous ne parlerons pas ici des empyèmes aigus, parce que leurs signes sont ceux des sinusites, qui ne rentrent pas dans le plan de cet ouvrage.

Les empyèmes chroniques résultent le plus souvent de la syphilis ou de la tuberculose; les symptômes locaux qu'ils entraînent sont peu

Fig. 214. — Empyème chronique du sinus frontal droit. Déviation de l'œil en bas et en dehors.

accusés, la douleur est nulle ou très légère, et c'est souvent par hasard que le malade constate une tuméfaction sur la paroi interne de l'orbite, la paroi supéro-interne ou la partie sus-orbitaire correspondante de la lame externe du frontal.

A la longue l'empyème chronique occasionne la perforation de la paroi osseuse, et il se produit ainsi un trajet fistuleux; on voit survenir en outre des troubles oculaires divers : gêne des mouvements de l'œil,

exophtalmie en avant, en bas et en dehors (fig. 214), strabisme, diplopie, amaurose par compression du nerf optique.

Kystes. — Les kystes des sinus frontaux résultent parfois de l'obstruction de l'infundibulum : sous l'influence d'une inflammation chronique, ou d'un néoplasme des fosses nasales, il y a dans le sinus amoncellement de mucosités. Ces kystes peuvent encore être la conséquence de l'oblitération des conduits excréteurs de l'une des glandes qui se trouvent dans la muqueuse du sinus ; il peut encore arriver qu'un épanchement sanguin se transforme en collection séreuse, et quelquefois enfin il s'agit d'un kyste hydatique.

Les symptômes de chacune de ces variétés sont un peu variables. Dans l'amoncellement de sérosités, la douleur est assez vive, et assez rapidement il se produit dans la région du sinus une tuméfaction caractéristique ; les kystes, qui ont une origine glandulaire, sont plus lents dans leur marche, et atteignent un développement excessif.

On trouvera dans les travaux spéciaux publiés sur la question un assez grand nombre de faits pouvant être rangés dans le groupe des kystes du sinus frontal. Nous ajouterons à ces faits le cas suivant, qui nous est personnel, et que nous avons recueilli dans les conditions que voici :

Obs. — *Hydropisie enkystée du sinus frontal, consécutive à un traumatisme.* — Un homme de 46 ans, cocher, d'une vigoureuse constitution, sans antécédents héréditaires notables, fit à l'âge de 10 ans une chute grave dans laquelle il se fractura le bras gauche et se contusionna la tête. Il perdit connaissance, eut du délire pendant 4 jours et présenta au niveau des deux paupières gauches une ecchymose très marquée : à 18 ans, le malade fut également atteint d'accidents cérébraux, qu'il lui est impossible de bien préciser et qui disparurent en quelques jours.

La santé générale est d'ailleurs bonne ; aucune diathèse, ni syphilis, ni alcoolisme.

Depuis le traumatisme, subi à 10 ans, le malade a toujours constaté au niveau de l'angle interne de l'œil gauche une excavation osseuse, une sorte d'encoche dans la région du sinus frontal ; il y avait en outre, à ce niveau, un peu de douleur au toucher. Les choses demeurèrent en cet état jusqu'au 25 décembre 1900. A cette époque et sans cause connue, il constata à la place même de l'excavation une tumeur du volume d'un haricot. Cette tumeur, dure au toucher, non dépressible, diminuait un peu de volume lorsque le malade était couché. Elle était légèrement douloureuse.

Du mois de décembre 1900 au mois de mars 1901, la tumeur augmente progressivement de volume et atteint le développement représenté sur la figure 217.

Nous faisons le diagnostic hydropisie enkystée dans le sinus frontal et consécutive à une ostéite chronique, résultant elle-même du traumatisme survenu 36 ans auparavant.

L'œil gauche, dévié, est atteint d'une atrophie papillaire ancienne, résultant probablement aussi du traumatisme ; le malade, habitué à la seule vision de l'œil droit, n'appelle l'attention que sur la tumeur de l'angle interne de l'orbite et nullement sur l'amblyopie de l'œil gauche.

L'intervention chirurgicale consiste dans l'exérèse à la gouge de toute la paroi antérieure de la tumeur, après incision de la peau et décollement du périoste. Nous ouvrons ainsi une large cavité, de laquelle s'écoule environ 12 à 15 grammes d'un liquide pâle, assez transparent ; la surface de la cavité explorée avec le doigt est inégale, irrégulière, anfractueuse, mais partout lisse et comme recouverte par une muqueuse. Nous en pratiquons le curettage avec une curette de Volkmann ; ce curettage donne lieu à un incident particulier : pendant que nous grattons la paroi supérieure de la cavité, nous voyons tout à coup sortir un flot assez abondant de liquide, très transparent, très limpide, qui nous paraît être du liquide céphalo-rachidien. Nous cessons immédiatement toute manœuvre et, après un lavage antiseptique de la cavité, nous la bourrons de gaze iodoformée.

Fig. 215. — Hydropisie enkystée du sinus frontal.

La très large ouverture de la cavité en avant nous permet d'éviter le drainage par le nez. Tout alla bien et vite ; 15 jours après, le malade quitta la maison de santé complètement guéri ; il n'est resté dans la région du sinus frontal qu'une dépression irrégulière, au niveau de laquelle la peau repose sur un squelette rugueux et bosselé.

Depuis deux ans et demi la guérison se maintient parfaite.

Polypes. — Dans les sinus frontaux on trouve des polypes muqueux

et des polypes fibreux. Au début, ces tumeurs ne donnent lieu à aucun signe particulier; elles ne sont reconnaissables que lorsqu'elles ont entraîné la dilatation des sinus frontaux; on perçoit alors la crépitation parcheminée, et une sensation plus ou moins consistante selon la variété du polype, qui, d'ailleurs, a une grande tendance à envahir les fosses nasales, où l'examen rhinologique le fera facilement reconnaître.

Ostéomes. — Les ostéomes sont les tumeurs les plus fréquentes et les plus intéressantes du sinus frontal ; leur histoire a été faite assez longuement dans un chapitre spécial de cet ouvrage (p. 324), pour qu'il ne nous paraisse pas utile d'y revenir ici ; nous y renvoyons le lecteur et nous nous proposons d'insister sur les tumeurs malignes des sinus frontaux, dont nous n'avons pas encore parlé.

Les tumeurs que nous venons d'énumérer : collections liquides, cholestéatomes, kystes, polypes, ostéomes, ont pour caractère principal d'être bénignes ; elles ont certainement leur gravité et peuvent entraîner des complications qui les rendent très redoutables, mais elles appartiennent au groupe des tumeurs de bonne nature qui ne se généralisent pas.

Il nous reste à signaler ici les tumeurs malignes, sarcomes et endothéliomes, avec d'autant plus de soin que ce sont elles surtout qui retentissent de bonne heure sur l'œil et l'orbite.

Tumeurs malignes. — Énumérons, en les résumant, les faits les plus intéressants : se sont ceux de Luigi Stroppa, Kundrat, Meyer, Wassermann, Hérold, Luc, Trombetta, Jaboulay, Albertin, Rollet.

Obs. de Luigi Stroppa (*Annali di oftalmologia*, 1880). — *Ostéo-sarcome du sinus frontal.* — Femme, 40 ans, présentant une tumeur à l'angle interne de l'œil gauche, tumeur qui, assez rapidement, s'était développée au point d'ulcérer la peau, et d'envahir la mâchoire supérieure. Paralysie complète de l'œil et des paupières, exophtalmie, amaurose, atrophie de la papille. Mort assez rapide, après des douleurs d'une extrême violence. A l'autopsie, on signale l'atrophie du nerf optique, de la papille et de la rétine, la dégénérescence de la glande lacrymale, la disparition des 4e et 6e nerfs craniens.

Obs. de Kundrat (*Wien. med. Jahrb.*, Heft IV, p. 543, 1883). — *Tumeur maligne ostéoïde de l'orbite et du sinus frontal droit.* — Homme, 23 ans, portant une tumeur

depuis l'âge de 11 ans, pour laquelle il subit 3 opérations. Disparition de tout le plancher de l'orbite, envahissement de la narine droite et de la totalité du sinus frontal, prolongement cranien. Le malade présentait de l'exophtalmie, du chémosis, de l'immobilité de l'œil et des paupières, et de l'épiphora. Au microscope, polype muqueux avec système lamellaire de nature ostéoïde. Mort.

Obs. de Meyer (in Martin, th. Paris, 1887-88). — *Fibro-sarcome primitif du sinus frontal gauche.* — Homme 38 ans, ayant subi depuis 2 mois une diminution d'acuité considérable de l'œil gauche. Cet œil est repoussé en avant de 14 millimètres. On sent à la palpation une tumeur orbitaire lisse, mobile, de consistance fibreuse, s'étendant du milieu du rebord orbitaire supérieur jusqu'à la racine du nez.

Obs. de Meyer (in Martin, th. Paris, 1887-88). — *Tumeur cancéreuse de l'orbite et du sinus frontal droit.* — Homme, 38 ans, atteint d'une tumeur fibreuse dégénérée, occupant le grand angle de l'œil droit, la cavité orbitaire et le sinus frontal. Mort après 4 interventions successives.

Obs. de Wassermann (*Deutsche Zeitschrift für Chirurgie*, 1887). — *Sarcome globo-cellulaire de l'orbite, de la fosse nasale, du sinus frontal et de l'antre d'Highmore du côté droit.* — On ne note dans cette observation qu'un peu d'exophtalmie.

Obs. de Otto Hérold (Inaug. Dissert., Würzburg, 1889). — *Endothélio-sarcome du sinus frontal.* — Homme, 58 ans, présentant une tuméfaction frontale de 10 centimètres de long sur 6 centimètres de large, avec deux fistules laissant s'écouler du pus. Signes de compression cérébrale ; exophtalmie de l'œil droit en bas et en dehors. Opération. Évidement du sinus. La tumeur avait perforé la cloison séparant les deux sinus frontaux, ainsi que la paroi cranienne. Mort le soir de l'opération.

Obs. de Berger (Académie de médecine, séance du 2 mars 1897. Observation adressée par Luc). — *Sarcome du sinus frontal.* — Femme portant une tumeur kystique au niveau de la région sourcilière droite. On ne signale aucune complication orbitaire, bien que la tumeur eût un prolongement de ce côté. Opération. Guérison.

Obs. de Ed. Trombetta (*Annali di oftalmologia.* Pavia, 1901, XXX, 161). — *Ostéo-sarcome du sinus frontal.* — Femme, 65 ans, ayant perdu la vue de l'œil droit à 18 ans. Tuméfaction à l'angle supéro-interne de l'orbite droit, survenue quelque temps après une broncho-pneumonie grippale. Accroissement progressif de la tumeur ; exophtalmie en bas et en dehors ; gêne des mouvements du globe. Opération. Tumeur fongueuse, mêlée de pus.

Obs. de Jaboulay (Clin. du prof. Jaboulay. Obs. communiquée par M. Cavaillon, interne du service. Bergé, Th. Lyon, 1902, p. 65). — *Tumeur maligne du sinus frontal.* — Femme, 65 ans. Début 4 mois avant par une petite tumeur siégeant à l'angle interne de l'œil gauche. Occlusion presque complète des paupières ; pas de diplopie, ni de paralysie oculaire. Opération. Envahissement complet du sinus et de la paroi interne de l'orbite.

Obs. d'Albertin (in Bergé, Th. de Lyon, 1902-1903, p. 65). — *Ostéo-sarcome de la paroi antérieure du sinus frontal et accidents oculaires.* — Petit garçon de 9 ans, ayant présenté 3 ans avant une petite tumeur de la bosse frontale droite, à accroissement progressif. Au moment de l'examen, cette tumeur avait atteint le volume de deux poings. Globe oculaire aplati et refoulé en bas. Toutes les fonctions de l'œil sont perdues. Opération, mort le jour même. Diagnostic : tumeur à myéloplaxes, ostéo-sarcome du sinus frontal.

Obs. de Rollet (in Bergé, Th. de Lyon, 1902-1903, p. 66). — *Tumeur maligne du sinus frontal, envahissement orbitaire.* — Femme, 48 ans, présentant à l'angle interne de l'orbite droit une tumeur molle, accompagnée d'hyperostose du frontal et de l'apophyse orbitaire de l'os malaire. Peau rouge et adhérente ; mouvements de l'œil limités. La narine droite est obstruée par une masse grisâtre, faisant corps avec la paroi externe. La choane droite est occupée par une masse analogue. M. Poncet et M. Rollet portent le diagnostic de sarcome du sinus frontal. La malade refuse une intervention.

Nous citerons encore ici à titre d'indications bibliographiques :

Brian, Epithelioma du sinus frontal inopérable. *Lyon médical*, 1896, p. 472.

Hellmann, Papillome dur des muqueuses nasales et du sinus frontal. Transformation en carcinome. *Arch. f. Laryngol. und Rhinol.*, Bd VI, Heft 2, 1897.

Schrenn, *Contribution à l'étude des tumeurs malignes des cavités accessoires du nez.* Diss. inaug. Breslau, 1901.

Larcin, *Des tumeurs épithéliales bénignes des sinus de la face.* Th. Nancy, 1902.

CHAPITRE II

TUMEURS DE L'ETHMOIDE

Les tumeurs de l'éthmoïde sont admirablement placées pour retentir de bonne heure sur l'orbite et son contenu ; l'exophtalmie est très souvent le premier symptôme présenté par le malade, et en présence d'une déviation de l'œil en dehors, il faudra toujours songer à une tumeur de la partie supérieure des fosses nasales.

Les tumeurs ethmoïdales les plus fréquentes sont les ostéomes, dont nous avons fait ailleurs l'histoire (V. p. 325) ; il faut signaler les mucocèles (Hœtz)[1], véritables tumeurs par rétention, analogues à celles du sinus frontal, les sarcomes, les endothéliomes et les épithéliomes.

Ces diverses tumeurs, comme celles du sinus frontal, ont une symptomatologie générale qu'on peut diviser en plusieurs périodes.

Dans la première période on observe quelques troubles légers, particulièrement des troubles réflexes, dus à l'excitation de la Ve paire ; dans un cas de Badal (p. 812), un glaucome, qui eut peut-être pour cause cette irritation réflexe, se développa à la période insidieuse de l'évolution du néoplasme, et c'est ici le cas de rappeler que Ziem a vu compliquer certaines affections nasales.

A la deuxième période les cellules ethmoïdales sont remplies et distendues ; c'est alors qu'apparaît, non pas, à proprement parler, l'exophtalmie, mais une légère déviation de l'œil du côté de la tempe et quelquefois une saillie au niveau de l'os unguis. Nous avons observé un petit malade, atteint d'une tumeur kystique de l'ethmoïde, qui présenta,

[1] Hœtz, Mucocèle des cellules ethmoïdales simulant une tumeur orbitaire. *The Journ. of the Americ. medic. Assoc.*, april 1899.

au début de son affection, au-dessus et derrière le sac lacrymal, une saillie tellement dure qu'elle en imposait pour un ostéome ; il s'agissait tout simplement d'un soulèvement de la paroi interne de l'orbite par la collection liquide.

Voici cette observation, telle que nous l'avons recueillie avec le professeur Masse qui l'a communiquée à la Société de Chirurgie (décembre 1903) :

Obs. — *Kyste muqueux de l'ethmoïde chez un enfant atteint de crises d'épilepsie; drainage et curettage orbito-nasal ; guérison de l'épilepsie en même temps que de la tumeur.* — Cette observation est intéressante à divers points de vue. Les connexions de l'ethmoïde et de la cavité orbitaire rendent cette cavité solidaire des lésions de cet os. Les rapports peu éloignés du cerveau et de ses enveloppes nous expliquent les désordres nerveux qui peuvent être mis sur le compte de tumeurs qui, par leur voisinage avec cet organe, peuvent influer sur le développement de crises d'épilepsie.

L'enfant, Marc N..., a présenté pendant son jeune âge de nombreuses convulsions au cours d'affections fébriles de différents genres. On note dans ses antécédents une scarlatine à l'âge de six ans, à la suite de laquelle on a vu survenir un écoulement purulent dans l'oreille. A cette même date, on a vu se développer un abcès à la région interne de l'orbite, qui a donné lieu à de la suppuration qui s'est tarie en quinze jours. Nous n'avons aucun renseignement précis sur ce premier abcès.

En 1898, on a vu survenir chez l'enfant, alors âgé de treize ans, des attaques d'épilepsie, dont la première en date est du 15 août 1898. En même temps, apparaît une tumeur à la région interne de l'orbite ; l'œil était larmoyant, un peu projeté en bas et en dehors; la dureté de la saillie osseuse se présentait à l'exploration comme une exostose qui paraissait se développer sur l'ethmoïde.

Nous n'avions senti aucune espèce de fluctuation dans cette tumeur, qui paraissait entièrement solide. Le diagnostic d'exostose fut d'abord posé.

Les crises d'épilepsie devinrent assez fréquentes.

Au mois d'avril 1900, l'enfant contracta une rougeole, qui évolua d'une façon assez bénigne; mais on s'aperçut qu'au cours de la rougeole la tumeur, qui était restée jusqu'alors dure, présentait une véritable fluctuation.

Nous nous décidâmes à intervenir chirurgicalement, en faisant sur la tumeur une incision assez large et assez profonde pour pratiquer dans la région des cellules ethmoïdales un curettage orbito-nasal.

L'incision donna issue à du liquide de consistance colloïde, un peu jaunâtre et filant. La tumeur était une mucocèle developpée dans les cellules ethmoïdales ; la charpente osseuse de ces cellules avait disparu, et la tumeur était devenue un kyste. Le drainage orbito-nasal, après un soigneux curettage, fut bien établi. Ce drainage permit de faire de grands lavages à travers les fosses nasales.

Après deux mois de soins assidus, croyant la cavité à peu près oblitérée, le drainage fut supprimé. La nature de l'écoulement nasal s'était modifiée ; il était devenu purulent, et enfin il avait paru s'épuiser. A plusieurs reprises la tumeur s'était refor-

mée ; elle dut être incisée et lavée. Enfin, les lavages vinrent à bout de l'écoulement muco-purulent.

Les attaques d'épilepsie devinrent de moins en moins fréquentes et plus courtes Voilà bientôt deux ans que notre malade n'a pas eu d'attaques, et nous pouvons le considérer comme guéri de sa tumeur et de son épilepsie.

Notre malade a été soumis en même temps, sur les conseils du professeur Pitres, à un traitement bromuré intensif. Il ne prend plus de bromure à l'heure actuelle ; il se porte à merveille et a aujourd'hui dix-huit ans.

La tumeur s'était développée dans les cellules ethmoïdales. Contenue d'abord dans les limites de cette région, elle avait plus tard, sous l'influence de la scarlatine et plus tard encore sous l'influence de la rougeole, subi différentes poussées qui avaient eu une influence sur les sécrétions de la muqueuse. Le voisinage du cerveau et des méninges explique les troubles cérébraux qui coïncidaient avec la présence de la tumeur et qui ont disparu en même temps qu'elle.

Pour revenir à la symptomatologie générale de ces tumeurs, nous dirons que, en même temps que le déplacement de l'œil, apparaît un peu de diplopie, une certaine gêne dans les mouvements d'adduction, un larmoiement plus ou moins marqué. L'examen rhinologique montre quelquefois des lésions caractéristiques, mais il peut être négatif.

A la troisième période, la tumeur sort du nez et envahit toutes les cavités qui l'entourent ; c'est à ce moment qu'apparaissent les troubles variés que nous étudierons plus loin et qui concernent l'orbite et son contenu.

Enfin, dans une quatrième période, le néoplasme s'est généralisé du côté de la face ; il s'est propagé dans la cavité cranienne ; il envahit les ganglions, en commençant par ceux de l'angle de la mâchoire et de la région latérale du cou, et dans certains cas on voit apparaître de volumineuses masses ganglionnaires, en avant du sterno-mastoïdien et remontant jusqu'à la région parotidienne.

On comprend qu'en pareil cas l'état général ne tarde pas à se modifier ; en proie à de vives douleurs, le malade tombe dans la cachexie cancéreuse.

Nous rapportons ici quelques faits de tumeurs de l'ethmoïde qui nous paraissent mériter l'attention des ophtalmologistes ; l'étude que nous avons faite plus haut des ostéomes ethmoïdaux nous dispensant d'y revenir, nous insisterons uniquement sur les tumeurs malignes, d'autant plus que nous avons à faire connaître plusieurs cas personnels.

Obs. de Flower (*Annales d'oculistique*, 1865, t. LIII, p. 160 ; in *Ophthalmic Hospital Reports*, 1865, vol. IV, p. 88-100). — *Tumeur cancéreuse pénétrant*

de la narine gauche dans l'orbite — Homme, 70 ans, opéré par le docteur Flower pour un polype de la narine gauche. Une nouvelle opération, pratiquée par Moore quelque temps après, montra que la tumeur avait les caractères d'un sarcome simple. Les paupières, inférieure, puis supérieure, sont ensuite envahies ; la peau est adhérente ; en somme, tous les symptômes du cancer. L'œil, exophtalme, avait en grande partie perdu son acuité et le jeu de ses mouvements. Narine gauche obstruée, épistaxis fréquentes, ganglions volumineux à l'angle de la mâchoire gauche.

Obs. de Vohsen (de Francfort) (*Société des médecins et des naturalistes allemands*, Heidelberg, 1889 et *Revue de laryngologie et d'otologie de Moure*, 1890, p. 439). — *Tumeur (cylindrome ostéoïde) de la cavité nasale.* — Homme, 17 ans, présentant une tumeur ayant débuté à l'angle interne de l'œil, 9 ans auparavant. Elle avait envahi l'orbite presque entièrement, l'os nasal, le naso-pharynx, et, en bas, la fosse canine. Pendant l'opération, évacuation d'un kyste séreux contenant 20 centimètres cubes de sérosité. D'après l'auteur, ce cylindrome ostéoïde serait né dans une cellule de l'ethmoïde.

Obs. de Sourdille (*Soc. anatom. de Paris*, mars 1896). — *Epithélioma développé au niveau des cellules ethmoïdales.* — L'auteur montre une tumeur développée primitivement au niveau des cellules ethmoïdales, avec envahissement secondaire du sinus de la face et du crâne.

Il s'agit d'un épithélioma cylindrique.

Obs. de Harris J. (*Académie de méd. de New-York*, mai 1895 et *Revue de laryngologie de Moure*, 1895, p. 927). — *Cas d'adénome du nez.* — Homme, 78 ans, présentant dans les narines des tumeurs qui récidivèrent deux fois et produisaient de l'exophtalmie du même côté. L'examen microscopique montra un adénome à forme mixte.

Obs. de MM. Auvray et Pilliet (*Soc. anat. de Paris*, mars 1898). — *Tumeur des cellules ethmoïdales supérieures.* — Tumeur trouvée sur une préparation de l'orbite. Dans une des cavités formées par la juxtaposition des cellules du frontal, d'une part, de l'ethmoïde, d'autre part, on voit une petite tumeur ronde, de couleur grisâtre, indépendante du tissu osseux voisin, située exactement sur le trajet de l'artère ethmoïdale antérieure. Cette tumeur contenait un liquide blanc jaunâtre, analogue à de la matière sébacée.

La pièce était chargée de grains calcaires, développés surtout dans des cellules volumineuses, à noyaux atrophiés. L'examen histologique, fait par M. Pilliet, montra qu'il s'agissait d'une tumeur ayant les caractères des psammomes de Virchow ; bien qu'il n'y eût pas de globes concentriques évidents, il s'agissait bien d'un endothéliome des séreuses.

Pour le cas actuel, il faut remarquer la localisation très rare de ce psammome.

Obs. d'Aubaret (recueillie à la clinique du professeur Badal) (*Clinique opht. de Bordeaux*, août 1902). — *Tumeur épithéliale volumineuse de l'ethmoïde et de l'orbite.* — Femme, 70 ans, présentant une exophtalmie considérable de l'œil gauche, dévié en bas et en dehors. Tout le côté gauche de la face fait une saillie accentuée ; le nez est dévié à droite. Le début de l'affection remonte à 3 ans ; la vision est abolie ; la cornée,

perforée à la suite d'une kératite ulcéreuse ; l'iris est enclavé. Glaucome chronique à droite.

Le néoplasme soulève la région correspondante de la face sur une étendue de 10 centimètres ; la peau est violacée et adhérente (Pl. XII, fig. 1).

Par la rhinoscopie antérieure on constate, à gauche, une tumeur obstruant complètement la fosse nasale, et M. le docteur Moure rattache le néoplasme à l'ethmoïde.

A l'opération, pratiquée le 19 juillet par M. le professeur Badal, on trouve un néoplasme logé dans une vaste cavité occupant l'orbite, les fosses nasales et la région des cellules ethmoïdales ; il est extirpé en 3 fragments. La lame criblée est détruite ; l'œil et les parties molles de l'orbite sont profondément altérés. Bonnes suites opératoires. L'examen microscopique, pratiqué par M. le docteur Sabrazès, a montré qu'il s'agissait d'un épithélioma cylindrique végétant, microkystique.

Obs. de Moure (*Revue de laryng., d'otol. et de rhin.*, t. XXII, vol. II, 1902, p. 409). — *4 mai* 1900. Homme, 55 ans, dont la fosse nasale gauche est en partie obstruée par une masse fongueuse, grisâtre, sphacélée, laissant écouler un liquide sanieux et ichoreux. Le naso-pharynx n'est pas complètement obstrué. Après avoir porté le diagnostic de tumeur maligne, le docteur Moure extirpe la tumeur à l'aide de l'anse froide et de sa double pince-gouge. Elle paraissait être insérée sur la partie supérieure du cornet moyen gauche. Le microscope montre qu'il s'agissait d'un *épithélioma cylindrique.*

Un mois après, cautérisation au galvano-cautère d'un point cicatriciel.

Le 18 *janvier* 1901, récidive, de la grosseur d'une noisette, extirpée et cautérisée au galvano cautère.

Le 9 *juillet* 1901, le malade revint avec des troubles cérébraux, et on lui proposa l'extirpation par la voie externe. L'opération fut pratiquée le 13, et la tumeur réséquée entièrement. En certains points les méninges étaient à nu ; 12 jours après le malade quittait l'hôpital, en bon état.

Le 6 *septembre*, on lui extirpa encore, avec la pince, une dégénérescence polypoïde d'aspect myxomateux, au niveau de l'arête du nez.

Le 28 *février* 1902, l'état général et local du malade étaient excellents.

Le 13 *juin* 1902, le malade était très bien, pas la moindre trace de récidive.

Obs. d'Ivan Burnett (*Arch. of otol.*, XXVIII, nos 2, et 3, *Revue de laryngologie et d'otologie de Moure*, 1899, t. II, p. 476). — *Sarcome des sinus frontal et ethmoïdal.* — Homme, 57 ans, présentant une tumeur occupant toute la région frontale et s'étendant jusqu'au milieu de chaque arcade orbitaire. Paupière œdématiée et en ptosis, œil dévié en bas et en dehors ; diplopie. Fond d'œil normal. A l'opération on trouve une tumeur englobant les deux sinus frontaux et s'étendant à l'ethmoïde. Récidive presque immédiate ; mort 4 mois après. Il s'agissait d'un sarcome à cellules rondes.

Obs. de Badal (in Thèse Desourteaux, Bordeaux, 1902-1903). — Femme, 53 ans, se présentant avec une exophtalmie de l'œil droit, engorgement des ganglions du cou du même côté. L'exophtalmie, les ganglions et la diminution progressive de l'acuité remontent à 4 mois environ.

Rien de particulier dans ses antécédents héréditaires ou personnels.

Examen le 19 novembre 1901. — Le globe oculaire droit est fortement saillant en

avant et en dehors (fig. 216) ; les mouvements sont limités, mais encore possibles. A l'angle interne de l'orbite, on sent une masse de consistance ferme, mal limitée, paraissant adhérer à l'orbite. L'acuité visuelle est nulle à droite ; à gauche, elle est aussi très diminuée (un dixième). A l'ophtalmoscoque, on constate à droite toutes les traces d'une névrite en voie de résolution ; à gauche, la névrite est des plus nettes.

A part quelques migraines, la malade n'accuse aucun phénomène douloureux ; depuis 3 ans, cependant, elle éprouve quelques vertiges.

On note une hypoesthésie notable au toucher, à la piqûre et à la chaleur sur la cornée, la conjonctive et les régions cutanées dépendant des filets sus-orbitaires.



Fig. 216. — Tumeur maligne de l'ethmoïde (Badal).

L'*examen rhinoscopique*, pratiqué par M. le docteur Moure, montra, dans la fosse nasale droite, une tumeur paraissant s'insérer sur l'os planum, et remplissant la plus grande partie de la cavité.

Le 16 *novembre*, le docteur Moure enlève, à l'anse froide, la plus grande partie de la tumeur, laissant cependant un prolongement supérieur. Dans l'intérieur de la tumeur on trouve des débris osseux qui font penser à un ostéo-sarcome. L'examen microscopique, pratiqué par M. le docteur Aubaret montra qu'il s'agissait d'un *sarco-épithéliome*, composé d'éléments de trois catégories : un élément épithélial, se rapprochant du type muqueux ; un élément vasculaire, d'aspect angiomateux ; et un élément sarcomateux.

La malade mourut 2 mois après.

Obs. de Lagrange et Moure. — *Épithélioma de l'ethmoïde propagé à l'orbite.* — Mme R .., 70 ans, de Langon.

Le père de la malade est mort à 71 ans, d'une affection cardiaque ; la mère est morte à 70 ans, d'une affection cardiaque également. Elle n'a aucun frère ou sœur. Elle a eu 3 enfants : une fille morte à 18 mois, d'une fluxion de poitrine, et 2 autres enfants vivants et bien portants.

A part les maladies ordinaires de l'enfance, cette malade n'a eu aucune affection grave. Les menstruations ont commencé à 13 ans et ont été régulières.

Au mois d'octobre 1902, sans cause connue, sans que rien d'anormal ne se soit passé, la malade constata que son œil droit pleurait. Le volume de cet œil n'était pas augmenté ; aucune douleur ni à la pression ni autrement.

En même temps, il lui sembla être atteinte d'un coryza, la respiration était gênée, une narine lui paraissait obstruée. Cet état persista, augmenta même, sans aucun accident particulier du côté de l'œil.

Le 16 mai, cependant, la malade commença à s'inquiéter et consulta le docteur Dulac, qui fit le cathétérisme des voies lacrymales. Bientôt l'œil augmenta de volume, et, voyant son état empirer, la malade vint nous consulter.

A l'examen de la malade, on constate une tumeur bosselée, irrégulière, envahissant la partie interne de la paupière inférieure droite et toute la région du sac lacrymal. La peau est mobile, il y a de l'épiphora et des ganglions sous-maxillaires très évidents.

L'examen rhinoscopique, pratiqué par le docteur Moure, montra une tumeur avec deux bourgeons, l'un antérieur, l'autre postérieur, obstruant la région des fosses nasales. La partie antérieure de l'os planum était détruite. Le diagnostic porté fut épithélioma de l'ethmoïde. La malade fut envoyée alors au docteur Moure, qui intervint suivant son mode opératoire (page 522).

Les téguments incisés, les os du nez enlevés, l'œil récliné en haut et en dehors, l'éthmoïde fut enlevé ; ses cavités contenaient un épithélioma des plus caractéristiques et ayant déjà fusé des deux côtés de l'orbite.

Les suites opératoires furent excellentes, la malade revint à Bordeaux un mois après sa guérison, il n'y avait aucune menace de récidive.

Six mois après, cette femme mourut d'accidents occasionnés par une occlusion intestinale, n'ayant jamais présenté depuis l'intervention aucun signe de gène, soit du côté des fosses nasales, soit du côté de l'orbite.

Obs. (personnelle). — *Tumeur maligne de l'ethmoïde, accompagnée d'une double sinusite frontale et de phlegmon des deux orbites à la suite d'une grippe infectieuse* (Pl. XI, fig. 2). — Le sujet de cette observation est un homme âgé de 43 ans, libraire, d'apparence robuste et de constitution vigoureuse.

Rien de saillant dans ses antécédents héréditaires : père mort assez jeune, d'une affection que le malade n'a pu nous indiquer ; mère morte, paraît-il, d'un accès de fièvre chaude. Il a 3 sœurs qui jouissent toutes d'une excellente santé.

Du côté des antécédents personnels, peu de choses également, à part une influenza assez sérieuse en 1892, laquelle récidiva plusieurs fois depuis, mais de façon bénigne. Le malade a eu 2 enfants ; l'ainée, âgée de 7 ans, se porte très bien ; l'autre enfant mourut 15 jours après sa naissance, en mars 1903.

Nous ne trouvons aucune trace de syphilis ni d'autre tare pathologique quelconque.

Cette année, vers la fin de février, notre malade fut encore atteint d'influenza ; il se soigna comme d'habitude et se trouvait à peu près guéri quand son plus jeune enfant mourut. Il crut devoir l'accompagner au cimetière, malgré un froid assez vif, et bien que soigneusement couvert il sentit qu'il prenait froid rien que par la simple aspiration de l'air par le nez. De retour chez lui, il éprouva une violente céphalée dans la région frontale, avec frissons et fièvre. Le malade crut à une rechute d'influenza et se soigna en conséquence. Mais les maux de tête et la fièvre persistaient, en même temps les yeux devenaient saillants et des abcès se formaient sur les paupières.

Le médecin habituel du malade se contenta d'inciser les paupières pour permettre le libre écoulement du pus.

Les choses évoluèrent ainsi pendant les mois d'avril et de mai, jusqu'à ce que L..., lassé d'une suppuration intarissable, jointe à des maux de tête continuels, se décidât à venir nous consulter.

Notons, en passant, qu'à aucun moment les narines du malade ne donnèrent lieu à un écoulement sanguin ou purulent.

Nous voyons le malade le 1er juin, et portons le diagnostic de sinusite frontale double, avec phlegmon consécutif des deux orbites. A droite, l'œil présentait une taie ancienne sans relation avec la maladie actuelle ; à gauche, l'acuité visuelle était réduite à un tiers. L'examen ophtalmoscopique montrait l'existence d'une névrite, attribuable à l'affection orbitaire. Le malade fut alors envoyé à la maison de santé et opéré le lendemain.

Après chloroformisation et incision des téguments sus-orbitaires, les deux sinus frontaux furent ouverts, ils contenaient une grande quantité de pus et communiquaient entre eux. Les deux orbites, qui contenaient également du pus, furent largement ouverts et drainés au dehors. Pendant l'opération, une hémorragie très abondante se produisit sans qu'il y eût véritablement de vaisseaux à lier ; elle céda à des lavages d'eau oxygénée et au tamponnement. Les sinus furent nettoyés avec soin et mis en communication avec les fosses nasales. La plaie, minutieusement désinfectée, fut suturée et munie d'un double drain allant dans chaque sinus. Un pansement antiseptique fut appliqué pour recouvrir le tout.

Les suites opératoires immédiates furent normales. La température du malade tomba le jour même et se maintint ensuite entre 36°,9 et 37°,8. Cependant la suppuration des sinus fut longue et abondante ; au bout de 3 semaines elle finit par s'atténuer, la fièvre avait disparu complètement, et le malade n'accusait aucune douleur notable. Malgré tout, l'exophtalmie, au lieu de suivre les progrès de la guérison, semblait augmenter.

Au bout d'un mois de soins, la suppuration était à peu près tarie, mais l'exophtalmie progressait manifestement. Les tissus péri-orbitaires étaient durs, enflammés et œdématiés par endroits, les téguments adhéraient à l'os frontal, et des bourgeons de mauvaise nature apparaissaient par l'ancien orifice des drains (Pl. XI, fig. 2).

En présence de ces symptômes, nous diagnostiquons une néoplasie maligne et prions le docteur Moure de voir le malade avec nous. L'examen rhinoscopique (7 juillet 1903) établit la présence d'un épithélioma de l'ethmoïde, développé à droite et à gauche de cet os, se propageant surtout de ce dernier côté, où il avait déjà envahi l'os frontal.

A ce moment le malade n'éprouvait pas de douleurs bien accusées, à peine de légers

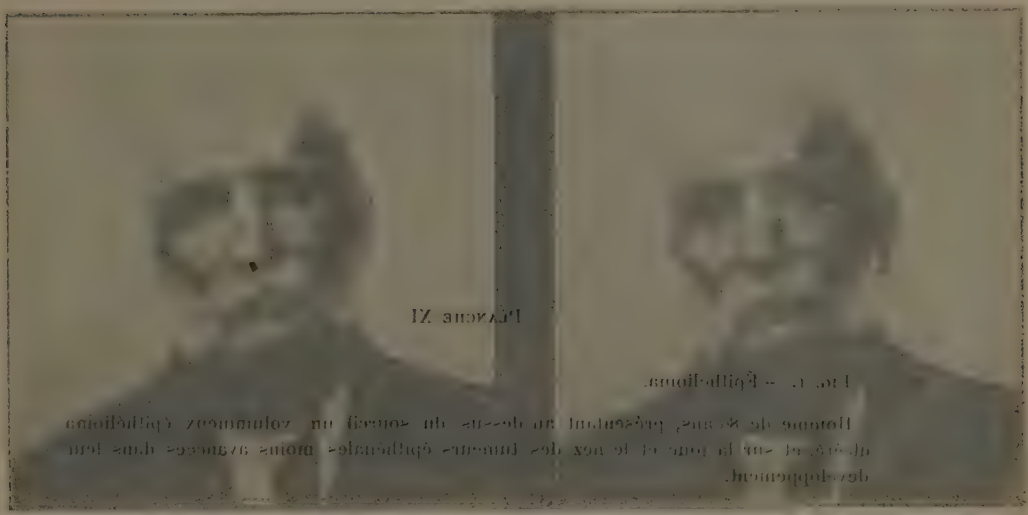

FIG. 1. — Épithéliome.

Homme de 85 ans, présentant un dessus du sourcil un volumineux épithéliome ulcéré et sur la joue et le nez des tumeurs épithéliales moins avancées dans leur développement.

FIG. 2. — Épithéliome de l'ethmoïde, ayant envahi l'orbite et les deux sinus frontaux. (Voir obs. personnelle, livre X, Tumeurs malignes de l'ethmoïde.)

[illegible] notre malade fut encore atteint d'influenza ; il se [illegible] à peu près guéri quand son plus jeune enfant [illegible] au cimetière, malgré un froid assez vif, et bien [illegible] prenait froid rien que par la simple aspira- [illegible] il éprouva une violente céphalée dans la [illegible] Le malade crut à une rechute d'influenza et [illegible] les maux de tête et la fièvre persistaient, en même [illegible] et des abcès se formaient sur les paupières. [illegible] d'ouvrir les paupières pour permettre le [illegible]

[illegible] pendant les mois d'avril et de mai, jusqu'à ce que L..., [illegible] à des maux de tête continuels, se décidât [illegible] les narines du malade ne donnèrent lieu à [illegible]

Planche XI. [illegible] de sinusite [illegible] A droite, l'œil présentait une [illegible] ; à gauche, l'acuité visuelle était [illegible] l'existence d'une névrite.

Fig. 1. — Épithélioma.

Homme de 80 ans, présentant au-dessus du sourcil un volumineux épithélioma ulcéré, et sur la joue et le nez des tumeurs épithéliales moins avancées dans leur développement. [illegible] ses orbitaires, les deux sinus fron- [illegible] et communiquaient [illegible]

Fig. 2. — Épithélioma de l'ethmoïde, ayant envahi l'orbite et les deux sinus frontaux. Voir obs. personnelle, livre X, *Tumeurs malignes de l'ethmoïde.*) [illegible] abondante se proini- [illegible] à lier ; elle céda à des lavages d'eau [illegible] Les [illegible] nettoyés avec soin et mis en commu- [illegible] La plaie, [illegible] désinfectée, fut suturée et [illegible] drain allant dans chaque sinus. Un pansement antiseptique fut [illegible]

[illegible] suites immédiates furent normales. La température du malade tomba [illegible] maintint ensuite entre [illegible] et 37°,8. Cependant la suppuration des [illegible] abondante, au bout de 3 semaines elle finit par s'atténuer, la [illegible] complètement, et le malade n'accusait aucune douleur notable. [illegible] au lieu de suivre les progrès de la guérison, sèmblait aug- [illegible]

[illegible] soins, la suppuration était à peu près tarie, mais l'exophtal- [illegible] Les tissus peri-orbitaires étaient durs, enflammés et [illegible] téguments adhéraient à l'os frontal, et des bourgeons de [illegible] (Pl. XI, fig. 2). [illegible] une néoplasie maligne et [illegible] examen rhinoscopique 7 juil- [illegible] développé à droite et à [illegible] avait déjà envahi l'os [illegible]

A ce moment le malade n'éprouvait pas de douleurs bien accusées, à peine de légers



FIG. 1.

FIG. 2.

G. STEINHEIL, Éditeur

maux de tête par moments, mais l'exophtalmie était très marquée en avant et surtout en dehors. L'acuité visuelle n'aurait pas diminué au dire du malade.

Le néoplasme semble évoluer avec une très grande rapidité. Le malade a perdu ses forces, son appétit, et son état général baisse de jour en jour. Il existe depuis peu un ganglion sous-maxillaire engorgé.

Le malade quitte la maison de santé le 10 juillet dans un état tel que sa fin n'est plus qu'une question de quelques mois ; elle survint en novembre 1903.

La succession des désordres pathologiques présentés par le malade peut ainsi se résumer : épithélioma de l'ethmoïde, encore d'un petit volume, et ayant passé complètement inaperçu jusqu'au moment où le malade contracte une grippe infectieuse ; apparition, 3 semaines après, d'une sinusite frontale et d'un phlegmon des deux orbites sous l'influence de l'infection grippale ; l'évolution des accidents suppuratifs masque le néoplasme ; guérison de ces accidents et marche rapide de l'affection néoplasique.

Nous citerons encore ici, à titre d'indications bibliographiques :

GRANT (DUNDAS), Un cas d'épithélioma alvéolaire des cellules ethmoïdales. *Société de laryngologie de Londres*, 2 mars 1900.

PROTÆ, Deux cas de carcinome des cellules ethmoïdales. *Arch. ital de laryngologie*. Naples, avril 1901.

CALAMITA et CITELLI, Un cas d'épithélioma de la muqueuse ethmoïdale. *Arch. ital. di otol.*, mai 1902.

CHAPITRE III

TUMEURS DU SINUS MAXILLAIRE

Depuis Giraldès, on connaît bien les kystes de la muqueuse du sinus maxillaire, et ses travaux sur ce sujet ont été complétés par ceux de beaucoup d'auteurs, notamment Luscka, Virchow, Zuckerkandl, Haymann, Alexander. D'après Giraldès et Marchant, ce serait une lésion très fréquente, on en trouverait dans plus de la moitié des sinus.

Giraldès [1] en a décrit deux variétés : 1° les kystes miliaires ; 2° les gros kystes. Les kystes miliaires, qui sont quelquefois semés sur toute l'étendue de la muqueuse, sont remplis d'un liquide transparent, filant, d'aspect variable, jaunâtre, épais, visqueux ; on y trouve souvent des cristaux de cholestérine, des cellules épithéliales, des globules sanguins et même des globules purulents.

La différence de volume de ces kystes s'expliquerait bien par leur pathogénie différente ; les petits kystes se développeraient aux dépens du canal excréteur des glandes de la muqueuse, les gros aux dépens de la glande elle-même ; il est probable en effet qu'il s'agit d'un processus dans lequel les glandes tiennent la première place ; mais à la base de la pathogénie il faut placer un désordre inflammatoire chronique, capable de rétrécir les conduits excréteurs et de les obturer. Il en résulte des kystes par rétention de différents volumes.

Les gros kystes sont les seuls qui intéressent les ophtalmologistes, parce que seuls, en distendant les sinus, ils peuvent retentir sur l'orbite et entraîner des désordres au niveau du contenu de cette cavité.

[1] Giraldès, *Recherches sur les kystes muqueux du sinus maxillaire.* Th. ag. Paris, 1851. *Société de chirurgie*, 1853.

Après les kystes muqueux il convient de signaler les kystes dentaires. Depuis les travaux de Magitot [1] et surtout ceux de Malassez sur les débris épithéliaux paradentaires, on connaît bien la pathogénie des kystes radiculo-dentaires ou périostiques ; lorsque ces kystes siègent au niveau de la canine ou des molaires, ils défoncent la paroi du sinus et font saillie dans sa cavité, en se dirigeant vers l'orbite. La cavité du sinus est bientôt comblée, la paroi faciale du maxillaire, distendue, donne au toucher un bruit de parchemin, et la paroi orbitaire, soulevée, entraîne du côté de l'œil des désordres variables selon le volume du kyste.

Le contenu de ces kystes est tantôt clair, tantôt puriforme, leur pronostic est en général assez bénin, encore que leur origine aux dépens de l'épithélium paradentaire doive faire redouter leur transformation en épithélioma.

Après les kystes, il faut, dans le sinus maxillaire, signaler les fibromes qui peuvent se présenter sous la forme de fibromes caverneux (Volkmann) ou de fibromes calcifiés (Demarquay-Zuckerkandl). Luc a publié un cas d'angiome ossifiant ; citons encore les chondromes, ostéo-chondromes ou fibro-chondromes, qui s'observent surtout chez les sujets jeunes et peuvent présenter un développement très considérable. Gensoul a étudié une tumeur de ce genre de 20 centimètres de diamètre, et Kirmisson [2] a écrit sur ce sujet un travail très documenté.

On a également observé des ostéomes formés de tissu compact ou spongieux qui, par leur volume, sont tout particulièrement capables de retentir sur les parois et le contenu orbitaires ; mais les tumeurs de beaucoup les plus redoutables sont les tumeurs malignes, sarcomes ou épithéliomes du maxillaire.

Le sarcome du maxillaire s'affirme tout d'abord par une douleur intense, croissante, continue et résistant à toutes les médications. Cette douleur spontanée, à type névralgique simulant souvent la névralgie dentaire, s'exagère à la pression ou à la percussion de la paroi du sinus.

En même temps que les troubles subjectifs s'accusent, les parois

[1] Magitot, *Société de biologie*, 1887.
[2] Kirmisson, *Société de chirurgie*, 1883. Rapport du professeur Berger.

osseuses se laissent déformer, distendre, surtout au niveau de la paroi antérieure du sinus et du rebord alvéolaire ; la joue se tuméfie, les dents tombent, l'excrétion des larmes est gênée, la narine oblitérée, le globe de l'œil repoussé en haut et en avant, et bientôt apparaissent tous les signes paralytiques, névralgiques, compressifs, que nous allons tout à l'heure passer en revue.

L'épithélioma a des signes analogues, auxquels il faut ajouter une plus grande rapidité dans la marche (épithéliome térébrant) et l'adénopathie. La figure 2 de la planche XII en montre un remarquable exemple.

Il serait facile de rapporter, ici, nombre d'observations de tumeurs malignes du sinus maxillaire ayant retenti sur l'orbite ; nous pourrions nous-même en faire connaître plusieurs observations personnelles, mais nous ne croyons pas que l'histoire de ces faits communs soit de nature à intéresser le lecteur.



PLANCHE XII

FIG. 1. — Tumeur épithéliale volumineuse de l'ethmoïde et de l'orbite (hôpital Saint-Louis, professeur BADAL).

Femme de 70 ans, se présente avec une exophtalmie considérable de l'œil gauche, proposée en dehors; déformation et saillie accentuée de tout le côté gauche de la face, non douloureuse; vision: la rétinoscopie fait constater à gauche une masse blanchâtre, qui n'est autre qu'un prolongement de la tumeur occupant complètement la fosse nasale correspondante. Extirpation par Morax, selon le procédé décrit p. 59.

L'examen histologique fait par SAUVAGES démontre qu'il s'agit d'un énorme épithélioma mixo-polykystique.

FIG. 2. — Épithélioma ayant envahi et distendu le sinus maxillaire (obs. de BECOURT et AUBARNET). La distension du sinus est surtout accusée du côté de l'orbite et des fosses nasales. Compression des diverses organes du contenu orbitaire. Exophtalmie. Ophtalmoplégie complète interne et externe. Anesthésie conjonctivo-cornéenne. Perte de la vision. Extirpation complète de la tumeur et résection totale du maxillaire supérieur.

surtout au niveau de la paroi
la joue se tuméfie, les dents
la narine oblitérée, le globe
bientôt apparaissent tous les
agressifs, que nous allons tout à

auxquels il faut ajouter une
épithélioma torébrant) et l'adéno-
il en montre un remarquable

Planche XII

Fig. 1. — Tumeur épithéliale volumineuse de l'ethmoïde et de l'orbite (hôpital Saint-André, professeur Badal).

ayant retenti sur l'orbite ; nous pourrions

Femme de 70 ans, se présente avec une exophtalmie considérable de l'œil gauche, propulsé en dehors ; déformation et saillie accentuée de tout le côté gauche de la face, nez fortement dévié ; la rhinoscopie fait constater à gauche une masse blanchâtre, qui n'est autre qu'un prolongement de la tumeur obstruant complètement la fosse nasale correspondante. Extirpation par Moure, selon le procédé décrit p. 522.

L'examen histologique, fait par Sabrazès, démontre qu'il s'agit d'un énorme épithélioma micro-polykystique.

Fig. 2. — Épithélioma ayant envahi et distendu le sinus maxillaire (obs. de Begouin et Aubaret). La distension du sinus est surtout accusée du côté de l'orbite et des fosses nasales. Compression des divers organes du contenu orbitaire. Exophtalmie. Ophtalmoplégie complète interne et externe. Anesthésie conjonctivo-cornéenne. Perte de la vision. Extirpation complète de la tumeur et résection totale du maxillaire supérieur.

FIG. 1.

FIG. 2.

G. STEINHEIL, Éditeur

CHAPITRE IV

TUMEURS DU SINUS SPHÉNOIDAL

Dans le sinus sphénoïdal peuvent naître des tumeurs très diverses, polypes, enchondromes (Lawson), ostéomes, sarcomes (Behring ; Vicherkiewicz) et carcinomes (Albert). Aux tumeurs nées primitivement dans le sinus, il faut ajouter celles qui, nées aux environs, s'y sont propagées ; nous ferons connaître d'abord, en les résumant, les principales observations qui ont été publiées, et nous tracerons ensuite le tableau symptomatologique qui mérite d'être retenu à leur sujet.

Obs. de Albert (*Lehrbuch der Chirurgie*, 1877, p. 332). — Les affections du sinus sphénoïdal ne se manifestent pas habituellement par des signes reconnaissables. Nous avons vu, une fois, le sinus sphénoïdal complètement rempli par une masse carcinomateuse en décomposition, sans que l'on ait observé le moindre symptôme pendant la vie.

Obs. de Nieden (*Archiv für Augenheilkunde*, XVI, p. 396). — Homme, 26 ans, présentant une amaurose complète de l'œil droit, et une amblyopie considérable de l'œil gauche. Le malade vint consulter le docteur Nieden le 14 octobre 1884, et il ne ressentait de troubles apparents que depuis 1 an environ. Au mois de septembre 1883, il avait subi l'extirpation d'un polype muqueux.

Un an après, malgré une nouvelle tentative opératoire et le rejet spontané de plusieurs particules de la tumeur, les deux fosses nasales étaient obstruées, et le sens olfactif complètement aboli. En même temps, au commencement d'octobre, la vision de l'œil droit s'obscurcissait considérablement, il se manifestait du strabisme et de la diplopie.

Au moment de l'examen, le malade, très cachectisé, se plaignait de céphalées intenses, mais ses facultés mentales n'étaient pas altérées. Les fosses nasales, le naso-pharynx étaient remplis par une tumeur molle, rouge clair, très vascularisée. Pas de ganglions ; l'œil droit était dévié en dehors et immobile ; l'œil gauche, au contraire, assez mobile.

La conjonctive était fortement injectée, la cornée légèrement troublée, et les milieux

transparents, très clairs, laissaient voir une névrite optique, surtout développée à droite.

Les masses tirées des fosses nasales avait toutes les apparences d'un myxo-sarcome.

Rapidement, le malade devint inconscient ; puis il tomba dans l'état comateux et mourut à la fin de novembre.

A l'autopsie, on trouva un néoplasme de la grosseur d'un œuf de poule dans le lobe frontal droit, de la grosseur d'un œuf de pigeon dans le lobe frontal gauche. Ces masses étaient en communication avec une même tumeur qui se propageait à travers l'ethmoïde dans les fosses nasales. La partie moyenne de la selle turcique était recouverte par ce néoplasme qui adhérait à la dure-mère et s'étendait vers la moelle allongée pour se terminer un peu en avant du trou occipital.

La destruction de l'ethmoïde était presque complète, et tout le squelette, aussi bien que le contenu de l'orbite, avaient des altérations considérables, surtout à droite.

Obs. de Wick et Alt (*Journal of ophthalmology*, novembre 1886, et in Berger, Th. Paris, 1890, p. 40). — *Un cas de tumeur maligne du cerveau. Atrophie des deux nerfs optiques, sans névrite optique.* — Cette tumeur était un sarcome à cellules rondes, qui, après avoir détruit les couches optiques et le chiasma, perforait les parois de l'orbite et remplissait cette dernière cavité. L'amaurose apparut bientôt ; l'exophtalmie et les désordres cérébraux constituaient les symptômes les plus apparents, sans névrite optique, parce que la tumeur sarcomateuse avait son origine dans les bandelettes optiques et entraînait la dégénérescence de tout le tissu nerveux.

Obs. de Durante (*Arch. de laryngologie*, juin 1890). — *Tumeur mixte (épithélio-sarcome) des fosses nasales. Envahissement des lobes frontaux, abcès latent du cerveau. Mort subite.* — L'envahissement du sinus sphénoïdal était secondaire, et on peut admettre que le point de départ de l'épithélioma se trouvait au niveau de la muqueuse des cornets ou des cellules ethmoïdales. Il s'agissait d'un épithélioma infecté avec des foyers de suppuration. Les troubles de la vision étaient nuls.

Obs. de Morax (*Annales d'oculistique*, année 1896, t. CXV, p. 409, et *Société française d'ophtalmologie*, 6 mai 1896). — *Troubles oculaires observés dans un cas d'épithélioma du sinus sphénoïdal.* — Affaiblissement progressif de la vision, puis cécité brusque sans lésion du fond de l'œil. Céphalées continues. Ultérieurement névrite optique légère, puis atrophie de la papille. Au début, pas de troubles naso-pharyngés, puis écoulement purulent par le nez, et apparition de tumeurs pédiculées sur la pituitaire. Paralysie des nerfs moteurs oculaires. Ptosis, exophtalmie par tumeur intra-orbitaire. Mort un an après le début de l'affection par broncho-pneumonie.

L'autopsie démontra un épithélioma primitif du sinus sphénoïdal avec dilatation du sinus ; envahissement, par le néoplasme, du corps du sphénoïde, des nerfs optiques et du chiasma. Prolongements néoplasiques dans l'orbite, les sinus maxillaires et les gouttières ethmoïdales. Envahissement de la face orbitaire et des circonvolutions frontales. Broncho-pneumonie.

Obs. de Jocqs (Discussion sur l'épithélioma du sinus sphénoïdal. *Soc. franç.*

d'opht., séance du 6 mai 1896). — Homme, 56 ans, opéré de M. Péan : résection du maxillaire supérieur gauche, pour un sarcome. Vision conservée, mais paralysie intrinsèque complète de la 3e paire. Le 30 juin 1894 le malade présentait des troubles neuro-paralytiques graves du côté opéré, dont la vision était nulle. De l'autre côté, la vue baissait rapidement. Malgré l'énucléation de l'œil gauche, l'amaurose était complète au bout de 10 jours, malgré une papille normale. Le naso-pharynx s'obstrua et la respiration devint difficile, sans qu'aucun phénomène ophtalmoscopique se produisit. Le malade, reparti chez lui, ne fut plus suivi et mourut quelque temps après.

Obs. de Ferreri (*Arch. ital. di otol.*, n° 7, 1899, *Revue de laryngologie de Moure*, année 1899, t. II, p. 329). — *Fibro-sarcome du sinus sphénoïdal.* — Femme de 60 ans, présentant une tumeur dure, à surface lisse, non saignante, insérée sur la voûte du pharynx. Cette tumeur fut d'abord enlevée avec la pince coupante de Löwenberg. La tumeur se reproduisit plus grosse, refoulant en avant le voile du palais. *La malade avait de l'exophtalmie droite*, avec ptosis de la paupière correspondante ; elle était très amaigrie, presque cachectisée.

L'opération fut pratiquée et démontra qu'il s'agissait d'un fibro-sarcome du sinus sphénoïdal.

Obs. de Blake. (*Académie de Médec.*, 9 avril 1900). — *Sarcome du sinus sphénoïdal enlevé depuis trois ans et huit mois, sans récidive.*

Fig. 217. — Sarcome de la base du sphénoïde (Robert Kennedy). (Atlas Maitland-Ramsay.)

Comme ceux des tumeurs des autres sinus, les symptômes des tumeurs du sinus sphénoïdal peuvent être divisés en trois périodes :

1re *période.* — La tumeur est contenue dans le sinus, non encore distendu ; aucun symptôme apparent, ni objectif, ni subjectif.

2e *période.* — Le sinus est dilaté, et la paroi supérieure, repoussée comprime l'un des nerfs optiques et quelquefois même les deux nerfs à la fois ; on comprend que le retentissement de la tumeur sur les nerfs soit très variable, puisque la paroi des sinus est elle-même, selon les individus, d'une épaisseur très inégale ; quand la paroi est mince, la compression occasionnée par la tumeur peut s'étendre jusqu'à la carotide interne.

3e *période.* — Dans cette période la tumeur perfore les parois du sinus sphénoïdal et pénètre dans la cavité naso-pharyngienne, les fosses nasales, les cellules ethmoïdales, l'orbite (fig. 217) et la cavité cranienne. Cette cavité peut être envahie sans qu'il en résulte le moindre symptôme subjectif, surtout quand la marche de la tumeur est très lente.

Les symptômes résultant de cet envahissement, quand il y en a, sont la céphalalgie, les accès épileptiformes, la méningite, etc.

Les phénomènes résultant de l'envahissement de l'orbite méritent une étude toute spéciale, non seulement en ce qui concerne les tumeurs du sinus sphénoïdal, mais aussi au sujet des néoplasmes des autres sinus. *Ce sont, en effet, les désordres orbitaires qui nous intéressent particulièrement, et ce sont eux que nous allons étudier dans un chapitre d'ensemble, maintenant que nous avons exposé dans leurs grandes lignes les caractères des tumeurs bénignes ou malignes, susceptibles de naître dans les sinus et d'envahir secondairement la cavité orbitaire.*

Nous nous inspirerons, pour cette étude, des excellents travaux écrits sur ce sujet sous la direction de Rollet, de Lyon, par ses élèves Brisson[1] et Bergé[2].

[1] Brisson, L'œil et les tumeurs des sinus de la face. Étude anatomo-clinique et diagnostique. *Archives provinciales de chirurgie*, 1898.

[2] Bergé, *L'œil et les tumeurs solides du sinus frontal.* Th. de Lyon, 1902.

CHAPITRE V

SYMPTOMES OCULO-ORBITAIRES DES TUMEURS DES SINUS

Ce qui importe, ce n'est pas tant l'étude des tumeurs des sinus que les désordres qu'elles peuvent entraîner dans l'orbite. Aussi devons-nous insister sur ce sujet d'une façon toute particulière.

Ces désordres sont très variables dans leur évolution et dans leur gravité ; ils peuvent porter primitivement sur le globe oculaire, sur les nerfs, les vaisseaux ou les muscles, ils peuvent encore entraver le jeu des annexes de l'œil et, pour suivre dans leur description une méthode rigoureuse, il conviendra, tout d'abord, que nous divisions ce très important chapitre en quatre parties :

1° Troubles dus à des lésions nerveuses ;

2° Troubles dus à des lésions vasculaires ;

3° Troubles dus à l'action de la tumeur sur le globe oculaire ;

4° Troubles dus à une lésion des annexes.

Nous étudierons successivement ces paragraphes dans l'ordre où nous venons de les mentionner.

§ 1. — **Troubles dus à des lésions nerveuses.**

Nous passerons en revue les lésions de l'appareil sensoriel, celles des nerfs sensitifs, et enfin celles des nerfs moteurs.

A. **Appareil sensoriel, voie optique.** — Nous nous servirons du terme voie optique, plutôt que de celui de nerf optique, parce que l'ap-

pareil de la vision peut être intéressé par une tumeur siégeant derrière le chiasma ; les tumeurs du sphénoïde, par exemple, se portant du côté du crâne, peuvent comprimer ou détruire les bandelettes optiques ; plus souvent les voies optiques sont lésées dans leur trajet orbitaire.

Les troubles qui résultent de ces diverses compressions sont, les uns fonctionnels, les autres objectifs.

a) Troubles fonctionnels. — Sensations lumineuses, éclairs, phosphènes. Ces sensations résultent d'une compression légère, entraînant une excitation du nerf optique ; ce sont celles qu'on provoque chez les opérés par la section de ce nerf.

Hémiopie, altération du champ visuel. — Lorsque le nerf est comprimé de telle sorte que la moitié externe ou interne, inférieure ou supérieure, est intéressée, il en résulte la disparition de la moitié du champ visuel ; ainsi, quand le nerf optique est comprimé à sa partie interne, il se produit de l'hémiopie temporale ; quand le nerf optique est comprimé en haut, il peut en résulter une hémiopie horizontale (Russel[1]), mais on comprend qu'en pareil cas la lacune du champ visuel doit présenter de grandes irrégularités. Lorsque les voies optiques sont comprimées derrière le trou optique, le trouble du champ visuel peut être bilatéral ; on peut constater l'hémiopie latérale hétéronyme, ou l'hémiopie latérale homonyme.

Mais, bien plus souvent que l'hémiopie, on constate le rétrécissement concentrique du champ visuel. Les premières zones atteintes sont les secteurs supéro-externes, ensuite les zones inférieures ; le faisceau maculaire résiste en général assez longtemps, laissant encore la fixation centrale ; plus tard, tout le champ visuel est supprimé, et la perte de la vue complète.

Diminution de l'acuité visuelle, amaurose, amblyopie. — Parmi les signes du début indiquant que l'appareil sensoriel est compromis, il faut, d'après Leber, signaler l'achromatopsie, qui est un signe d'atrophie grise commençante. La sensation du vert d'abord, ensuite celle du rouge et enfin celle du bleu disparaissent, l'acuité visuelle diminue progressi-

[1] Russel, *Medical Times and Gazette*, 1873.

vement, et le malade tombe de l'amblyopie dans la cécité complète.

On comprend que ces troubles fonctionnels doivent entraîner de bonne heure des désordres objectifs appréciables à l'examen du fond de l'œil.

b) Troubles objectifs. — Ces troubles consistent dans l'œdème de la papille, son inflammation et son atrophie. L'œdème est caractérisé par une turgescence de la papille, qui devient opaque, ne laisse plus voir l'anneau sclérotical, prend un aspect rosé avec des stries blanchâtres ; bientôt, mais avec une rapidité très variable selon les cas, on voit apparaître une inflammation plus ou moins violente ; on a alors les signes de la papillite étranglée, la papille devient saillante, les veines sont tortueuses, les artères minces et effilées ; il se produit quelques hémorragies intra ou péri-papillaires et des exsudats blanchâtres, souvent assez brillants pour bien réfléchir la lumière.

A la période de l'œdème, l'acuité visuelle peut être encore assez bonne, parce que les filets nerveux, baignés par la sérosité, peuvent encore remplir leurs fonctions ; à la période inflammatoire, le fonctionnement est déjà compromis et bientôt il va devenir de plus en plus mauvais, à mesure que l'atrophie optique post-névritique s'établit.

Cette atrophie revet le type de l'atrophie simple blanche, c'est-à-dire que le disque papillaire, très pâle, prend un aspect tendineux nacré ; la papille, qui était auparavant saillante, s'excave en godet.

Les ostéomes s'accompagnent assez souvent de ces désordres ophtalmoscopiques ; Coppez[1] a trouvé une papille rouge, saillante, entourée d'une légère zone d'exsudation séreuse masquant les vaisseaux ; l'acuité visuelle égalait un tiers ; deux mois après l'intervention tout était rentré dans l'ordre ; dans une autre observation du même auteur il existait une papillite de stase, bilatérale, due probablement au développement de la tumeur vers le crâne et à l'irritation des méninges.

Chevallereau[2] a observé une malade, atteinte d'exostose dans les deux orbites, qui avait des deux côtés la papille œdématiée et étranglée.

[1] Coppez et Gallet, Un cas d'ostéome géant du sinus sphénoïdal. *Arch. d'ophtalmologie*, septembre 1901.

[2] Chevallereau, Exostose des deux orbites. *Annales d'oculistique*, 1900, t. CXXII, p. 359.

L'ostéome du sinus sphénoïdal est remarquable par la rapidité des désordres qu'il entraîne du côté de l'appareil de la vision. Nous citerons ici une observation de Vossius [1] que nous n'avons pu nous procurer assez tôt pour la consigner dans nos tableaux d'ostéomes (pp. 346-369). La malade avait de l'exophtalmie et une atrophie complète de la papille ; la tumeur, née dans le sinus sphénoïdal, avait rompu la lame papyracée de l'ethmoïde et pénétré dans le crâne.

C'est surtout dans les tumeurs malignes des sinus qu'on rencontre de tels désordres. Dans l'observation de Luigi Stroppa [2], l'autopsie permit de remarquer que le nerf optique était réduit aux dimensions d'une ficelle et moitié plus petit qu'à l'état normal, dans le fait de Rollet [3], la papille était rouge et les veines très tortueuses ; dans bien d'autres cas les lésions de la cornée, des milieux, la déviation de l'œil ont rendu impossible l'examen ophtalmoscopique.

Le chiasma peut être directement lésé par le néoplasme, mais de pareils désordres sont rares. Parmi les faits signalés il faut citer une tumeur du sphénoïde étudiée par Morax [4] ; le chiasma était détruit, il y avait eu, en premier lieu, diminution de l'acuité visuelle, puis cécité complète ; tout d'abord cette cécité ne s'accompagnait d'aucun signe physique ; une névrite optique se développa ensuite des deux côtés, bientôt suivie d'une atrophie descendante. Non seulement l'orbite, mais le sinus maxillaire fut ensuite envahi par la tumeur. Jocqs [5] a rapporté également un fait de ce genre.

D'ailleurs les lésions du chiasma sont rares, et la raison en est dans sa disposition anatomique, car le chiasma ne touche pas directement au sphénoïde, il en est séparé par le prolongement antérieur du corps pituitaire (Jacqueau [6]).

Le chiasma serait ainsi comprimé après les nerfs optiques ; la cécité est en général la conséquence de cette compression (Berger [7]).

[1] Vossius, *La Clinique ophtalmologique*, 1899, p. 61.
[2] Luigi Stroppa, *Annali di ottalmologia*, 1880.
[3] Rollet, in Th. Bergé, Lyon, 1902.
[4] Morax, *Société française d'opht.*, mai 1896.
[5] Jocqs, *Société française d'ophtalmologie*, mai 1896.
[6] Jacqueau, Th. Lyon, 1895.
[7] Berger, Th. Paris, 1890.

Au sujet des lésions du nerf optique et du chiasma on doit faire une mention spéciale des tumeurs du sphénoïde ; dans un certain nombre de cas la tumeur se propage le long du canal du nerf optique et y comprime le nerf ; de même, en remplissant la fente sphnoïdale, elle produit la paralysie des muscles de l'œil.

Dans un cas de Priestley Smith [1], les troubles oculaires se sont manifestés sous forme d'accès qui étaient vraisemblablement occasionnés par le gonflement périodique du néoplasme ; pendant les accès il se produisait un rétrécissement temporal du champ visuel ; le gonflement de la tumeur avait entrainé la compression des fibres du nerf optique qui se rapportent à la partie nasale de la rétine. En pareille circonstance l'acuité visuelle peut rester longtemps intacte ; l'observation de Behring et Wicherkiewicz [2] est très suggestive à ce sujet ; mais il convient tout particulièrement de remarquer que les tumeurs du sphénoïde n'occasionnent jamais la compression du chiasma avant celle du nerf optique, et ce qui le démontre, c'est que la perte de la vision dans les tumeurs du sinus se produit toujours indépendamment de chaque côté et que jamais on n'a observé d'hémiopie. Il résulte de là que l'étude de l'acuité visuelle, surtout de la façon dont elle disparaît à droite et à gauche, et l'examen du champ visuel ont une grande importance dans le diagnostic des tumeurs du sinus sphénoïdal.

B. **Nerfs sensitifs et trophiques.** — La compression, l'inflammation ou la destruction de la branche ophtalmique de Willis et du ganglion ophtalmique qui lui est annexé, et les désordres analogues qui se passent dans le nerf maxillaire supérieur s'accompagnent d'anesthésie, de névralgie et de troubles trophiques particuliers, parmi lesquels il faut signaler le zona ophtalmique et les désordres complexes décrits sous le nom de kératite neuro-paralytique.

a) *Anesthésie.* — L'anesthésie a été rarement notée dans l'évolution des tumeurs des sinus, à cause des suppléances assez faciles des filets nerveux les uns par les autres, et aussi parce que les malades n'appellent

[1] Priestley Smith, *Oph. Review*, juin 1883.
[2] Behring und Wicherkiewicz, *Berlin. klin. Woch.*, 1882, p. 509.

pas l'attention sur ce symptôme peu gênant. On comprend que la suppression de la sensibilité doive résulter de la destruction du nerf par un néoplasme ; le fait a été particulièrement observé au sujet du nerf sous-orbitaire détruit par les tumeurs malignes du maxillaire inférieur, et quelquefois tiraillé, distendu et supprimé par l'ectasie excessive du sinus de ce maxillaire ; mais le fait a été constaté aussi dans la branche ophtalmique de Willis. Dans une observation de Badal (V. p. 813), concernant une tumeur de l'ethmoïde, l'examen de la sensibilité cornéenne et conjonctivale révéla une hypoesthésie notable au toucher, à la chaleur et à la piqûre; au niveau des régions cutanées dépendant des filets sus-orbitaires on constate la même hypoesthésie. Ces troubles étaient surtout accusés dans le territoire des filets sous-orbitaires. De même, dans un cas d'ostéome rapporté par H. Coppez [1], le malade accuse de la paresthésie dans le domaine du sus-orbitaire.

Plus souvent que l'anesthésie, dans l'évolution des tumeurs des sinus, on observe le phénomène inverse, la névralgie.

b) Névralgie. — C'est encore le nerf sous-orbitaire qui est le plus souvent intéressé ; on en connaît les symptômes, on connaît aussi les signes de la névralgie de la branche ophtalmique de Willis ; dans les tumeurs du sinus frontal on a observé fréquemment une céphalée frontale à type de névralgie sus-orbitaire. Dans l'observation de Luigi Stroppa on crut longtemps à une simple affection nerveuse, alors qu'il s'agissait d'une tumeur du sinus frontal.

c) Zona ophtalmique. — Le zona, qui n'est en somme qu'une névrite, peut être la conséquence de la compression d'un nerf par une tumeur. Horner a signalé cette affection dans un cas de tumeur de l'orbite ; Weyss et Schiffer [2] l'ont observé, en même temps qu'une paralysie de la troisième paire, dans un sarcome malin du sphénoïde. Étudier le mécanisme selon lequel se produit ce zona reviendrait à établir la pathogénie des affections nerveuses par compression ; avec Landouzy [3] et Brissaud [4] on

[1] H. Coppez, Six cas d'ostéome du sinus frontal. *Archives d'ophtalmologie*, 1895.
[2] Weyss et Schiffer, *Arch. f. anat. Path.*, t. XXXV.
[3] Landouzy, *Semaine médicale*, 1893.
[4] Brissaud, *Revue de méd. et de chirurgie*, 1896.

peut dire qu'il y a deux variétés de zona : « l'une essentielle, sorte de maladie générale à détermination circonscrite sur le système nerveux et à expression cutanée dystrophique secondaire ; elle ne prend jamais sa source dans les nerfs périphériques ; l'autre symptomatique, sorte de zostéroïde, c'est-à-dire symptomatique d'une lésion ou d'un trouble fonctionnel à déterminer ».

C'est à cette seconde variété qu'appartient le zona ophtalmique qu'on rencontre dans l'évolution des tumeurs orbitaires.

A côté du zona ophtalmique il faut placer certains phénomènes excito-sécrétoires qui se passent du côté de l'œil malade et parfois de l'œil sain. Dans un fait d'ostéome du sinus frontal, observé par Banga[1], au moment où l'œil gauche commença à être exophtalmié, il y eut de l'injection conjonctivale dans l'œil droit et une épiphora très abondante.

d) Kératite neuro-paralytique. — La kératite neuro-paralytique a été rarement observée, car il ne faut pas considérer comme méritant ce nom les faits dans lesquels l'inflammation et l'ulcération de la cornée ont été consécutives au lagophtalmos et à la compression de l'œil, ainsi que Badal[2] l'a observé dans son cas d'ostéome.

Il y a cependant quelques cas où les désordres trophiques peuvent être directement imputés à la compression du nerf ; ainsi, dans l'observation déjà citée de Banga, quoique les paupières recouvrent bien le globe, la cornée est desséchée et uniformément trouble ; de même, dans l'observation de Imre[3], l'œil avait été le siège d'une kératite neuro-paralytique.

De même encore, dans les tumeurs malignes, ce désordre a été observé quelquefois, notamment par Meyer[4], qui, dans un cas de fibro-sarcome du nerf frontal, observa sur la cornée une légère opacité, striée, sous-épithéliale ; dans l'endothélio-sarcome du sinus frontal observé par Hérold[5], la cornée était également le siège d'une ulcération occupant le quart inféro-interne.

[1] Banga, *Deutsche Zeitschrift für Chirurgie*, oct. 1874.
[2] Badal, *Annales d'oculistique*, 1884, t. XCII, p. 20 à 30.
[3] Imre, *Centralblatt f. Augenheilk.*, février, 1882.
[4] Meyer, in th. Martin, Paris, 1887-88.
[5] Otto Hérold, Dissertation inaugurale. Würzburg, 1889.

C. **Nerfs moteurs.** — Les nerfs moteurs peuvent être intéressés avant leur entrée dans l'orbite et après leur entrée dans cette cavité. On sait que le long du corps du sphénoïde ils cheminent dans la partie externe du sinus caverneux, le moteur externe étant en dedans et le grand sympathique autour du sinus ; dans l'orbite, le moteur commun, divisé avant son entrée, présente deux branches, supérieure et inférieure, occupant le plan médian et cheminant la première sur la paroi supérieure, la seconde sur le plancher. Le moteur oculaire externe est en dehors et le pathétique en dedans ; sur la paroi externe du nerf optique se trouvent le ganglion ophtalmique et l'origine des nerfs ciliaires.

Il convient de remarquer que la compression en dehors de l'orbite produira des effets très différents de celle qui aura lieu dans l'intérieur de la cavité. La compression en arrière de l'orbite porte habituellement sur l'ensemble des nerfs ; c'est ce qui eut lieu dans une observation de Lyonnet et Regaud[1] où il s'agissait d'un carcinome des fosses nasales propagé au sinus sphénoïdal ; il y eutpar alysie de tous les nerfs craniens, sauf l'optique et l'olfactif ; de même dans un cas de Russel, la tumeur, née à la base du crâne, comprimait tous les nerfs passant dans la fente sphénoïdale ; dans le fait déjà cité de Morax, quinze jours après l'apparition de la cécité, tous les nerfs moteurs étaient atteints dans leur portion caverneuse.

Mingazzini et Lombi[2] ont fait connaître un cas de sarcome du maxillaire supérieur qui avait envahi les fosses nasales et le sinus caverneux, et détruit tous les nerfs de façon à produire une amblyopie, de l'ophtalmoplégie complète et une paralysie du trijumeau.

On remarquera que dans tous ces faits il y avait au moins plusieurs nerfs atteints ; quand le néoplasme agit sur les nerfs intra-orbitaires son action est plus localisée, un seul nerf peut être intéressé ; mais même dans le cas où la cause est orbitaire, la paralysie peut être bilatérale. Sauvineau[3] a fait connaître quelques cas de cette bilatéralité, notamment un fait de Schott se rattachant à une double exostose syphilitique. Mais

[1] Lyonnet et Regaud, *Annales des maladies de l'oreille et du larynx*, 1893.
[2] Mingazzini et Lombi, *Arch. ital. d'otologie*, 1897.
[3] Sauvineau, Th. de Paris, 1892.

la règle est que l'ophtalmoplégie orbitaire est unilatérale ; elle peut être absolument complète, à la fois interne et externe et aboutir à ce qu'on appelle le facies d'Hutchinson (œil figé dans l'orbite, paupière tombante, etc.).

Dans l'ophtalmoplégie incomplète les filets le plus souvent intéressés sont, par ordre de fréquence : ceux du droit interne, du droit supérieur, du droit inférieur ; les filets du pathétique sont plus rarement atteints. Nous ne nous attarderons pas ici à décrire les signes des paralysies consécutives à la compression de ces nerfs, le lecteur les trouvera dans les ouvrages classiques ; nous devons simplement faire remarquer qu'à la gêne des mouvements dus à la compression des nerfs, s'ajoute celle qui résulte des obstacles mécaniques apportés à la mobilité du globe.

En réalité, bien rarement les observateurs rentrent dans tous ces détails, ce qui s'explique par le peu d importance relative de ces signes dans l'évolution générale du néoplasme ; nous ne trouvons la diplopie mentionnée que dans quelques observations, notamment celles de Berg[1] et de Zimmermann[2], concernant des faits d'ostéomes du sinus frontal.

Parmi les troubles moteurs, il faut citer le ptosis, signalé par Rollet[3] dans un cas de tumeur maligne du frontal avec envahissement orbitaire ; le corps du releveur était paralysé, soit par l'action directe du néoplasme, soit par la compression et la destruction du tissu nerveux correspondant. Dans une observation de Katzenstein[4], le ptosis est également signalé ainsi que la diplopie ; il s'agissait d'un sarcome des fosses nasales.

§ 2. — Troubles dus à la compression des vaisseaux.

Il est évident qu'en même temps que les nerfs, le sinus caverneux et l'artère ophtalmique peuvent être lésés en arrière du trou optique ; dans

[1] Berg, Ostéome du sinus frontal. *Nord. med. Arch.*, 1889.

[2] Zimmermann, *Deutsche Zeitschrift f. Chirurgie.* Leipzig, 1900.

[3] Rollet, *Tumeur maligne du sinus frontal, envahissement orbitaire.* In Th. Bergé, Lyon, 1902.

[4] Katzenstein, Un cas de tumeur récidivée de la cavité nasale. *Revue de laryngologie et d'otologie de Moure,* 1891, p. 430.

l'orbite l'artère et la veine peuvent encore être comprimés, mais leurs sinuosités rendent cette compression plus difficile, et le rôle des anastomoses en amoindrit les résultats au point qu'elle peut facilement passer inaperçue. Les expériences d'Elschnig[1] ont montré que, dans l'orbite, le sang arrivait aussi facilement par la carotide externe que par la carotide interne.

La compression des vaisseaux orbitaires par les tumeurs est donc de minime importance ; celle du sinus caverneux est plus grave ; nous avons étudié dans la pathogénie de l'ophtalmie pulsatile (p. 273), les phénomènes qui résultent de l'obstruction de ce sinus ; nous ajouterons ici que son oblitération, ou simplement sa compression, peut être la conséquence d'une tumeur maligne du sphénoïde ; de même la veine ophtalmique peut être oblitérée et comprimée par un néoplasme agissant sur le sommet de l'orbite ; il en résulte de la stase dans tout le territoire veineux correspondant, de l'hyperhémie rétinienne, de l'œdème papillaire et de la cyanose.

§ 3. — Troubles dus à l'action de la tumeur sur le globe oculaire

L'œil peut subir des modifications dans sa situation et dans sa forme.

A. **Modifications de situation.** — L'œil est, dans l'orbite, très mobilisable ; les muscles qui sont, avec les aponévroses qui les entourent, ses ligaments les plus serrés, le retiennent mal ; le nerf optique est beaucoup plus long que la distance qui sépare le pôle postérieur de l'œil du trou optique, et il représente par conséquent une amarre infléchie et lâche ; il en résulte que l'entrée dans l'orbite d'une tumeur voisine commence par pousser le globe de l'œil en avant ou latéralement, c'est-à-dire produit de l'exophtalmie.

a. Exophtalmie. — D'une façon générale l'œil est poussé du côté opposé où se trouve la tumeur ; les tumeurs du sinus maxillaire produisent l'exophtalmie directe ou, plus souvent, l'exophtalmie latérale en

[1] Elschnig, *Arch. f. Ophthal.*, 1893.

dedans, selon le point de la paroi supérieure du sinus qui est tout d'abord défoncé ou repoussé ; les tumeurs du sinus frontal font de l'exophtalmie en bas et en dehors ; les tumeurs des cellules ethmoïdales occasionnent de l'exophtalmie en dehors, enfin les tumeurs nées au fond de l'orbite, à développement progressif, ont tendance à refouler l'œil directement en avant et à produire une exophtalmie directe.

D'ailleurs l'exophtalmie se produit très facilement, à la moindre saillie anormale de l'une quelconque des parois, à la moindre compression du coussinet graisseux rétro-oculaire, et souvent la tumeur de l'un quelconque des sinus, déjà volumineuse, a pour premier symptôme la protusion du globe de l'œil. Gayet[1] rapporte l'histoire d'un malade atteint d'un énorme exorbitisme en bas, et présentant comme seul symptôme cérébral une agitation inconsciente ; l'autopsie fit découvrir un sarcome osseux télangiectasique, développé dans la paroi supérieure et le fond de l'orbite ; presque sans effet sur le cerveau, il avait puissamment agi sur l'œil.

Nous remarquerons ici avec Bergé[2], que les tumeurs du sinus frontal occasionnent d'autant plus facilement l'exophtalmie en bas et en dehors que les muscles de l'adduction sont paralysés pendant que persiste l'action du petit oblique et du droit externe, et que, d'autre part, l'œil tend tout naturellement, à cause de la forme de la cavité orbitaire et des lois de la pesanteur, à se porter en bas et en dehors.

En même temps que l'exophtalmie, dans les tumeurs malignes nées autour de l'orbite, on observe souvent une déformation excessive de la face de la base du nez, etc. Nous donnerons comme exemple l'observation, avec photographie à l'appui, publiée par Brault[3].

L'exophtalmie consécutive à l'entrée dans l'œil d'une tumeur des parties voisines entraîne d'ailleurs tous les symptômes consécutifs qui lui sont habituels et sur lesquels il est inutile de s'arrêter ici : diminution de la mobilité du globe, diplopie, etc. Lorsque l'exorbitisme est assez grand pour que les paupières ne puissent recouvrir la cornée, il en résulte de

[1] Gayet, *Leçons d'ophtalmologie*, 1893, p. 474.
[2] Bergé, *L'œil et les tumeurs solides du sinus frontal*. Th. de Lyon, 1902.
[3] Brault, *Annales des maladies des oreilles et du larynx*, 1898.

la kératite par lagophtalmos, avec toutes ses conséquences; on a même constaté, dans un cas où l'œil était en quelque sorte énucléé de l'orbite, un véritable sphacèle oculaire; il s'agissait, dans ce fait rapporté par Julliard[1], d'un angiome diffus de l'orbite qui entraîna ainsi l'élimination de l'œil. Freer, de Birmingham, a rapporté une observation analogue. Si maintenant nous considérons l'exophtalmie dans ses rapports avec les diverses variétés de tumeurs bénignes et malignes, nous voyons que les tumeurs malignes se distinguent des ostéomes par la progression plus rapide de l'exophtalmie au début; plus tard, la tumeur continuant à évoluer, le globe oculaire est quelquefois envahi, entouré et même atrophié par le tissu néoplasique; l'exophtalmie alors s'arrête, tandis que dans l'ostéome l'exorbitisme suit une marche progressive et continue et atteint des proportions souvent énormes. Disons encore que dans les tumeurs bénignes, aussitôt la tumeur enlevée, l'œil reprend facilement sa place; nous citerons par exemple l'observation de Banga, dans laquelle, après l'opération, l'œil, attiré en arrière par le nerf optique et par tous ses ligaments, reprit sa place habituelle au grand étonnement des assistants.

B. **Modifications de forme.** — Le globe de l'œil est facilement altéré dans sa forme par une tumeur dure ou rénitente qui le comprime, l'aplatit ou l'allonge.

Il n'est pas très rare de rencontrer des cas d'hypermétropie acquise chez des sujets atteints de tumeur orbitaire. Cette hypermétropie, quand la tumeur est très ancienne et remonte à la période de croissance du sujet, peut s'expliquer par la gêne de développement de l'œil; il en était ainsi dans le cas d'ostéome ethmoïdal dont nous avons rapporté l'histoire page 328 de cet ouvrage. L'hypermétropie était de trois dioptries; dans d'autres cas le raccourcissement de l'axe antéro-postérieur de l'œil peut directement résulter de la compression du pôle postérieur par le néoplasme. Bérard[2] en a rapporté une observation, et le fait a également été très anciennement cité par Tavignot[3], dont les lignes suivantes méritent

[1] Julliard, *Gazette des hôpitaux*, 1873.
[2] Bérard; *Annales d'oculistique*, t. XII.
[3] Tavignot, *Traité pratique des maladies des yeux*, p. 614, 1847.

d'être retenues : « Une tumeur qui se développe à la partie moyenne de l'orbite, comprime plus directement le globe oculaire ; elle tend, par conséquent, a diminuer son diamètre transversal en augmentant son diamètre antéro-postérieur. La myopie est la conséquence de cette forme nouvelle du globe oculaire. La même tumeur, placée directement en arrière de l'œil, tendra au contraire à diminuer son diamètre antéro-postérieur, en agrandissant par ce fait seul son diamètre transversal, la paralysie pourra dès lors survenir. » A la compression on peut ajouter la diminution de la résistance de la sclérotique, consécutive aux troubles de nutrition que l'œil peut subir du fait du développement de la tumeur orbitaire ; on sait que ce défaut de résistance entraîne la myopie.

C. **Troubles de nutrition de l'œil.** — Ces troubles peuvent occasionner une inflammation, une choroïdite séreuse capable de produire divers accidents, ramollissement du corps vitré, décollement de la rétine ; ce dernier accident, considéré par quelques auteurs comme un simple trouble mécanique, est très vraisemblablement précédé par des phénomènes vitaux portant surtout sur les vaisseaux.

L'œil peut être encore entouré par un néoplasme qui l'enserre et l'atrophie ; le globe peut rester à l'écart du processus néoplasique contre lequel il est assez efficacement défendu par la sclérotique. Nous avons rapporté à ce sujet une très suggestive observation (p. 165, t. I), dans laquelle il s'agissait d'un carcinome qui avait complètement entouré le globe oculaire enfoui dans la tumeur, atrophié, mais bien entouré par sa coque ; il s'agissait dans ce cas d'une tumeur de l'orbite, mais il n'est pas douteux que les tumeurs, nées dans les sinus, peuvent arriver aux mêmes résultats et la preuve en est dans une très curieuse observation de Rollet, de Lyon, rapportée par Brisson[1], dans l'excellent travail qu'il a consacré à cette question. Il s'agissait, dans ce cas, d'une atrophie oculaire consécutive à l'enclavement de l'œil dans le prolongement orbitaire d'une tumeur du sinus maxillaire. L'œil était, comme dans notre cas personnel, véritablement étranglé dans le tissu du néoplasme.

[1] Brisson, L'œil et les tumeurs des sinus de la face. Étude anatomo-clinique et diagnostique. *Archives provinciales de chirurgie*, 1898.

§ 4. — Troubles dus à une lésion des annexes.

Ces lésions sont celles des voies lacrymales et de l'appareil palpébral.

A. **Voies lacrymales.** — Les voies lacrymales seront intéressées par toutes les tumeurs qui viennent faire saillie au grand angle de l'œil. L'os est soulevé et le sac plus ou moins oblitéré, le canal plus ou moins rétréci. Ce sont surtout les tumeurs du sinus maxillaire qui sont en jeu ; on sait combien souvent les exostoses de la branche montante sont incriminables. Les tumeurs des cellules ethmoïdales antérieures, celles du sinus frontal entraînent souvent les mêmes résultats ; nous pourrions citer ici nombre d'observations à l'appui, s'il était besoin d'insister.

On comprend d'ailleurs que les lésions soient de deux ordres très différents ; ce sont, en premier lieu, des désordres inflammatoires dus au rétrécissement et à l'infection consécutive des voies lacrymales ; en second lieu, l'envahissement du sac et du canal par le néoplasme qui s'y propage. Albert[1] a rapporté une observation de tumeur du sinus maxillaire qui avait pour unique symptôme la blennorrhée du sac.

La glande lacrymale est rarement intéressée par le néoplasme ; d'habitude elle échappe même à la compression et s'enfuit hors de l'orbite avec l'œil exophtalmié.

B. **Paupières.** — Le premier phénomène que nous devons signaler au niveau des paupières est le ptosis qui résulte de la destruction du muscle ou de la paralysie du releveur ; quelquefois la fente palpébrale est rétrécie, non point à cause d'un ptosis véritable, mais à la suite d'un œdème palpébral résultant de la compression des vaisseaux ; enfin, il arrive que la paupière est directement envahie par le néoplasme. Warrer a cité le cas d'un fibrome propagé dans la paupière, où on l'avait pris pour un néoplasme né dans cette membrane.

[1] Albert, *Chirurgie clinique*, 1893, t. IV, p. 204.

Ajoutons enfin que la direction de la fente palpébrale est variable avec les diverses espèces de tumeurs des sinus ; elle est oblique en bas et en dedans dans les tumeurs du sinus frontal, elle est oblique en haut et en dehors dans les tumeurs du sinus maxillaire.

Si nous disons ici qu'à tous ces troubles que nous venons d'étudier viennent quelquefois s'ajouter des troubles réflexes excito-sécrétoires sur les voies lacrymales (larmoiement), sur les muscles (blépharospasme), sur les vaso-moteurs (hyperhémie conjonctivale), nous en aurons fini avec l'étude des symptômes oculo-orbitaires consécutifs aux tumeurs des sinus, et nous arrivons maintenant au chapitre du diagnostic.

CHAPITRE VI

DIAGNOSTIC DES TUMEURS DES SINUS

A l'occasion de ce paragraphe, nous devons renvoyer le lecteur au chapitre V du livre VII, p. 482, dans lequel nous parlons longuement du diagnostic des tumeurs de l'orbite ; les généralités de ce chapitre se rapportent aux tumeurs des sinus ; nous n'avons plus ici qu'à faire ressortir quelques particularités.

Pour mettre le plus d'ordre possible dans cette étude, nous envisagerons successivement les trois points suivants :

1° Y a-t-il tumeur d'un sinus ?

2° Quel est le sinus primitivement atteint ?

3° Quel est la nature de la tumeur ?

1° **Diagnostic de la tumeur d'un sinus.** — Nous avons vu que la symptomatologie des tumeurs des sinus se déroule en plusieurs périodes : une période latente, une deuxième période caractérisée par de la douleur et des déformations, dans la troisième les sinus sont perforés, la tumeur sort de sa cavité primitive ; c'est à ce moment qu'apparaissent les troubles oculaires.

A l'une quelconque de ces périodes on aura recours à deux manœuvres objectives qui rendront le plus grand service, ce sont l'éclairage artificiel et le cathétérisme. L'éclairage par transparence est d'une grande utilité pour les affections du maxillaire supérieur, mais il donne aussi des renseignements très précis pour les autres cavités ; le cathétérisme par les orifices naturels des sinus permet de se rendre compte de leur ob-

struction plus ou moins complète. Parfois même on pourra ramener des débris de néoplasme dont l'examen microscopique sera très profitable ; et, s'il s'agit d'un empyème, le lavage du sinus par les voies naturelles conduira à un diagnostic certain.

La confusion pourra être faite d'une tumeur du sinus avec : *a*) des affections inflammatoires, *b*) des affections parasitaires, *c*) des tumeurs du voisinage.

a) *Les affections inflammatoires.* — Les sinusites ont une étiologie quelquefois assez précise, dents cariées, polypes du nez ; de plus, le malade exhale une odeur fétide ; l'examen rhinologique montre une traînée de pus sur la cloison. Les inflammations du sinus frontal s'accompagnent de douleurs frontales et sus-orbitaires avec un peu d'œdème de la région sourcilière ; l'empyème sphénoïdal s'accompagne de céphalée diffuse et profonde, de battements et de bruits subjectifs, l'examen rhinoscopique montre du pus crémeux et jaunâtre sur le cornet supérieur.

b) *Les affections parasitaires.* — Il faut signaler ici les kystes hydatiques, reconnaissables facilement à la ponction, qui donne un liquide particulier et bien connu ; l'actinomycose, si bien étudiée par l'école de Lyon, atteint souvent le maxillaire inférieur ; on sait que cette affection peut revêtir deux types, le type néoplasique et le type nécrosant ; l'allure générale de l'affection, et surtout l'examen anatomo-pathologique, conduiront aisément au diagnostic les praticiens attentifs.

c) *Les tumeurs de voisinage.* — Les tumeurs des fosses nasales et de la fosse ptérygo-maxillaire peuvent en imposer pour des tumeurs des sinus, surtout du sinus maxillaire ; l'examen attentif des fosses nasales, l'étude des commémoratifs et surtout ce fait que les tumeurs du sinus maxillaires distendent à la fois toutes les parois du sinus, mettront sur la voie d'un diagnostic dont l'utilité, d'ailleurs, est assez médiocre.

2° **Diagnostic du sinus atteint.** — Les tumeurs de chaque sinus ont évidemment une symptomatologie spéciale, qui tient à la place que le sinus occupe autour de l'orbite.

Quand l'affection siège dans le sinus frontal, les symptômes orbitaires sont précoces : il existe une tuméfaction à la tête du sourcil, l'œil

est dévié en bas et en dehors ; quand il s'agit du sinus sous-maxillaire, il se produit souvent de la névralgie sous-orbitaire; la joue est saillante, l'œil est repoussé en avant, en dedans et en haut ; le canal lacrymo-nasal est oblitéré et, à la dernière période, la face nasale correspondante est envahie et obstruée. Les tumeurs du sinus sphénoïdal ont pour signe principal d'entraîner des troubles optiques du côté de l'acuité centrale aussi bien que dans le champ visuel ; ces derniers symptômes sont caractéristiques (Berger) ; ajoutons enfin que les tumeurs des cellules ethmoïdales sont reconnaissables à ce qu'elles remplissent les fosses nasales, où elles sont faciles à voir, en même temps qu'elles défoncent la paroi interne de l'orbite pour provoquer dans cette cavité les accidents dont nous avons parlé.

3° **Diagnostic de la nature de la tumeur.** — Ce que nous avons à dire ici a été dit en grande partie au sujet du diagnostic des tumeurs de l'orbite ; il nous suffira d'insister sur quelques particularités. Dans chaque sinus nous diviserons les tumeurs en bénignes et malignes.

A. Sinus maxillaire. — Les polypes, rares dans cette cavité, sont des myxomes analogues à ceux du nez ; ils pénètrent dans les fosses nasales avant de soulever le plancher de l'orbite; ils s'accompagnent quelquefois d'un empyème, d'un coryza chronique, mais d'habitude leurs symptômes oculaires se limitent à l'épiphora.

Le fibrome, très rare d'ailleurs, est une affection grave au point de vue des fonctions de l'œil, car il envahit rapidement l'orbite ; ce fibrome revêt quelquefois la forme chondromateuse (Demarquay) ou ossifiante (Letenneur).

Les enchondromes, qui ont fait l'objet d'une excellente étude de Kirmisson, peuvent naître dans les sinus maxillaires, et bien des fois ils envahissent l'orbite. Kirmisson, sur 31 cas, en signale 6 nés primitivement dans l'antre d'Highmore ; ce sont ceux de Denucé, d'Heyfelder, de Trélat-Dolbeau, de Collis, de Heath et d'Ohlmann; dans tous ces cas il y avait une exophtalmie très marquée, et dans celui de Collis l'œil avait perdu ses fonctions.

Les ostéomes, bien qu'ils soient rares eux-mêmes, sont encore les

tumeurs bénignes les plus fréquentes qui peuvent naître dans le sinus maxillaire ; nous avons dit plus haut (p. 316) tout ce qu'il importe de savoir à leur sujet.

Les tumeurs malignes sont les sarcomes et les épithéliomes.

Les sarcomes, qui sont des tumeurs très malignes, existent surtout chez les sujets jeunes et, de préférence, dans le sexe féminin ; ils rentrent de bonne heure dans l'orbite et y produisent d'énormes désordres ; pour donner un exemple de l'extension que peut prendre un sarcome du maxillaire supérieur, nous rappellerons l'observation déjà citée de Mingazzini et Lombi, dans laquelle la tumeur détruisit les cornets, envahit les choanes et l'orbite, remplit le sinus caverneux en englobant les nerfs voisins. Les nerfs craniens étaient tous paralysés, sauf la VIIIe et la XIe paires. La marche du sarcome du maxillaire supérieur est toujours rapide et d'autant plus que le sujet est plus jeune.

Les épithéliomes, qu'on trouve de préférence chez les vieillards, naissent dans la muqueuse de l'antre d'Highmore ; cet épithélioma se présente sous deux formes cliniques qui, au point de vue anatomique, ont une origine différente : dans une première forme, relativement bénigne, le processus néoplasique est secondaire à un trouble de l'évolution dentaire, épithélioma adamantin, para-dentaire (Malassez).

Cette tumeur peut donner lieu à la formation de kyste ; Sabrazès a décrit, chez un homme de 60 ans, un épithélioma polykystique, accompagné d'exorbitisme et de névralgie orbitaire ; la deuxième forme d'épithélioma du maxillaire est la forme térébrante (de Verneuil) ; elle naît dans la muqueuse du sinus ; prenant les allures d'un cancer très malin, elle envahit rapidement le corps du maxillaire et se propage à l'orbite, où elle produit de gros désordres en peu de temps. Il peut arriver, d'ailleurs, que le sinus maxillaire soit le siège d'une tumeur maligne, l'ayant secondairement envahi. La figure 218 représente un malade du professeur Lannelongue (de Bordeaux), dont le sinus fut atteint par la récidive d'une tumeur des parties molles, siégeant un peu plus bas que la paupière inférieure.

B. Sinus frontal. — La dilatation kystique du sinus frontal peut en imposer pour une tumeur ; c'est là ce qui se produisit dans notre obser-

vation (p. 805, fig. 215) et dans un cas analogue de Steiner[1]. Il n'est d'ailleurs pas impossible que le mucocèle se combine avec une altération du squelette; Luc[2] a rapporté un fait de mucocèle du sinus frontal avec hyperostose éburnante et disparition du canal naso-frontal; le kyste fut extirpé, l'hyperostose réséquée et la guérison complète.

Fig. 218. — Tumeur maligne des parties molles, ayant secondairement envahi le sinus maxillaire.

Les tumeurs bénignes de ce sinus sont surtout les polypes muqueux et les ostéomes; nous n'avons rien à ajouter ici à ce que nous avons dit de ces deux dernières tumeurs; les polypes muqueux, qui sont très rares, distendent la cavité du sinus et proéminent au niveau du sourcil et de la racine du nez; bien souvent ces productions viennent des fosses nasales, d'où elles ont pénétré dans le sinus frontal par l'infundibulum.

[1] Steiner, Deux cas de dilatation kystique des sinus péri-orbitaires. *Annales d'ocul.*, 1897, p. 223, t. CXVIII.

[2] Luc, *Annales des maladies de l'oreille, du nez et du larynx*, 1899, t. I, p. 395.

Ces polypes peuvent, en se développant, détruire le frontal et y produire une ouverture de grandeur suffisante pour recevoir le bout du doigt (Walker)[1].

Nous avons vu précédemment que le sarcome du sinus frontal est une tumeur très maligne, envahissant de bonne heure l'orbite et englobant l'œil.

C. Sinus sphénoïdal. — Les tumeurs du sinus sphénoïdal sont remarquables par la rapidité avec laquelle elles intéressent l'appareil de la vision en comprimant le nerf optique ; le diagnostic sera fait par l'exploration rhinologique et l'examen histologique d'un fragment enlevé.

D. Cellules ethmoïdales. — C'est par l'examen des fosses nasales qu'on fera le diagnostic ; toujours lorsque l'orbite sera envahi, les fosses nasales correspondantes seront plus ou moins remplies ; d'ailleurs ces tumeurs peuvent être très envahissantes. Pinard a observé un sarcome avec trois prolongements : nasal, frontal, orbitaire, et Sourdille[2] un épithélioma cylindrique qui avait envahi les cavités du crâne et de la face.

Il n'est pas toujours facile, d'ailleurs, même pendant l'opération et à l'examen direct des lésions, de dire dans quel sinus le néoplasme s'est primitivement développé ; Ivan Burnett[3] a publié une observation de sarcome ayant envahi à la fois les sinus frontal et ethmoïdal, l'extirpation du néoplasme mit à nu une vaste cavité comprenant le sinus frontal droit, très distendu, et s'étendant à travers la cloison au sinus frontal gauche ; en bas la tumeur gagnait l'ethmoïde à travers une ouverture de plus d'un centimètre de diamètre. Le lieu d'origine du mal était incertain.

Nous bornerons là cette étude des tumeurs des sinus ; en ce qui concerne la thérapeutique, nous renverrons le lecteur à ce que nous avons

[1] Walker, Un cas de distension du sinus frontal avec polypes muqueux. *Annales d'oculistique*, 1890, t. CIII, p. 61.

[2] Sourdille, Epithélioma développé au niveau des cellules ethmoïdales. *Société anat.*, Paris, mars 1896.

[3] Ivan Burnett, Sarcome des sinus frontal et ethmoïdal. *Revue de laryngologie de Moure*, 1899, p. 476.

dit du traitement des tumeurs de l'orbite (p. 501 et suiv.). Tout ce qui intéresse l'ophtalmologiste a été exposé à cet endroit ; en dire ici plus long serait faire dans le domaine des rhinologistes une incursion que ne comporte pas la nature de cet ouvrage.

FIN

TABLE DES MATIÈRES

LIVRE VI

TUMEURS DU NERF OPTIQUE

Pages.

§ 1. — *Historique* 1
§ 2. — *Etiologie* 3
§ 3. — *Anatomie pathologique*. 4

Rapports des tumeurs du nerf optique 9

1° Rapports de la papille et de la tumeur 9
2° Rapports de la tumeur et de la gaine externe du nerf. 10
3° Rapports de la tumeur avec la cavité cérébrale. 15
4° Rapports avec le contenu de l'orbite. 15

Structure histologique 16

Sarcomes et mixo-sarcomes 18
Endothéliomes 24
Gliomes 25

Origine des tumeurs du nerf optique. 27

§ 4. — *Symptomatologie*. 29

1° Exophtalmie. 29
2 Troubles de la motilité oculaire 33
3° Signes fournis par la palpation 34
4° Douleurs 35
5° Troubles de la vision 36
6° Signes ophtalmoscopiques. 40
7° Troubles orbitaires consécutifs à la compression 45
8° Phénomènes cérébraux. 48
9° Troubles de l'état général 49

§ 5. — *Marche. Durée. Terminaison*. 51
§ 6. — *Diagnostic*. 53

Pages.
§ 7. — *Pronostic* 57
§ 8. — *Traitement* 59
1° Extirpation précédée de l'opération de Krönlein 61
2° Extirpation sans opération ostéoplastique 64
§ 9. — *Bibliographie* 68

LIVRE VII

TUMEURS DE L'ORBITE (PAROI ET CONTENU, EXCEPTÉ L'ŒIL, LE NERF OPTIQUE ET L'APPAREIL LACRYMAL).

CHAPITRE PREMIER. — KYSTES DE L'ORBITE 78

A. Kystes congénitaux 78

1° Kystes par inclusion du cerveau ou des méninges 78
2° Kystes séreux congénitaux 90

Symptomatologie 91
Anatomie pathologique 93
Pathogénie 114

3° Kystes dermoïdes de l'orbite et de son pourtour 123

Historique 123
Symptômes et diagnostic 130
Anatomie pathologique 138
Pathogénie 147
Observations personnelles 154

B. Kystes acquis 160

1° Kystes par exsudations des bourses séreuses et du tissu conjoncti forbiaire 160

a) Kystes développés dans les bourses séreuses normales de la région. 160
b) Kystes développés autour d'un néoplasme 166
c) Kystes par inclusion du tissu épithélial 170

2° Kystes à entozoaires 171

a) Kystes hydatiques 171
Anatomie pathologique et pathogénie 171
Symptomatologie 174
Complications 178
Diagnostic 179
b) Cysticerques de l'orbite 182
Étiologie 186
Anatomie pathologique 186
Symptômes 187
Diagnostic 188

Bibliographie et résumé des cas 189

Pages.

CHAPITRE II. — TUMEURS VASCULAIRES DE L'ORBITE 196

A. Angiomes de l'orbite 196

1° Hæmangiomes
- Historique 198
- Symptomatologie 202
- Diagnostic 211
- Pronostic 213
- Anatomie pathologique 213
  - Angiomes simples 213
  - Angiomes caverneux 214
- Étiologie et pathogénie 225
- Tableaux 229

2° Lymphangiomes caverneux de l'orbite 244

B. Varicocèle de l'orbite 249

Historique 250
Symptomatologie 258
Exophtalmie et enophtalmie intermittentes 260

C. Exophtalmie pulsatile 261

Historique 261
Anatomie pathologique 264
Pathogénie 273
Étiologie 278
Symptômes 280
Diagnostic 285
Index bibliographique et résumé des cas 292

1° Cas d'origine traumatique 292
2° Cas d'origine idiopathique 308
3° Cas de tumeurs pulsatiles 314

CHAPITRE III. — OSTÉOME DE L'ORBITE 316

Historique 316
Symptômes, marche et complications 318
Diagnostic et pronostic 331
Anatomie pathologique et pathogénie 334

Tableaux 346

CHAPITRE IV. — TUMEURS DÉRIVÉES DES TISSUS ADIPEUX, MUSCULAIRE ET CONJONCTIF 370

I. Lipomes de l'orbite 370
II. Fibromes de l'orbite 374

Anatomie pathologique, siège, évolution 376
Étiologie. Symptomatologie. Diagnostic 378

III. Sarcomes de l'orbite 380

§ 1. — *Etude anatomo-pathologique des sarcomes orbitaires* 381
a) Tumeurs de l'œil propagées à l'orbite. Mode de propagation 381
b) Tumeurs primitives de l'orbite 395

Pages.

1° Leuco-sarcomes 396

α) Sarcomes développés aux dépens des cellules conjonctives
- Fibro-sarcomes 396
- Sarcomes à cellules fusiformes et à petites cellules 399
- Névromes plexiformes 409

β) Sarcomes développés aux dépens des cellules endothéliales 410

γ) Sarcomes mixtes . . . . . .
- Sarcomes muqueux 421
- Chondro-sarcomes 421
- Myo-sarcomes 423
- Fibro-myomes 423
- Glio-sarcomes 428

2° Mélano-sarcomes 436

§ 2. — *Étude clinique des sarcomes orbitaires* 446

Étiologie 446

Symptomatologie 448

Leuco-sarcomes. Symptômes des diverses variétés 457

Mélano-sarcomes 460

D. Lymphadénomes et lymphomes de l'orbite 464

Symptomatologie 480

Diagnostic 4 0

CHAPITRE V. — Diagnostic des tumeurs de l'orbite 482

1° Exophtalmie sans tumeur apparente 483

2° Exophtalmie avec tumeur apparente 491

Kystes 491

Tumeurs vasculaires 494

Ostéomes 495

Fibromes 495

Lymphomes, carcinomes, sarcomes 495

CHAPITRE VI. — Traitement des tumeurs de l'orbite 501

A. Opérations applicables aux diverses tumeurs de l'orbite 501

§ 1. — Ablation du néoplasme avec conservation de l'œil 502

A. Extirpation du néoplasme à travers les parties molles 503

1° Voie transpalpébrale 503

2° Voie transconjonctivale 504

3° Voie transpalpébro-conjonctivale 505

B. Extirpation du néoplasme à travers une brèche osseuse 509

1° Résection de la paroi externe 510

Opération de Krönlein 511

Modifications de l'opération de Krönlein 514

Résection du trépied orbitaire 517

2° Résection de la paroi supérieure 519

Pages.

3° Résection de la paroi inférieure 520
4° Résection de la paroi interne. 520

C. Ablation des ostéomes. 524

§ 2. — Ablation de l'œil et d'une partie du tissu orbitaire 528
§ 3. — Exentération de l'orbite 529

A. Exentération complète sous-périostée 529
B. Exentération sous-conjonctivale. 532
C. Exentération de l'orbite avec clôture plastique 533

B. Indications particulières de chacune de ces opérations 536

§ 1. — Tumeurs du nerf optique. 536
§ 2. — Tumeurs du contenu de l'orbite (nerf optique excepté) 539

A. Kystes. 539

Kystes dermoïdes 541
Kystes hydatiques 543

B. Tumeurs vasculaires 547

1° Angiomes 547
2° Exophtalmie pulsatile 552
3° Fibromes, sarcomes et lymphadénomes 560

§ 3. — Tumeurs des parois et des parties voisines envahissant l'orbite . 566

A. Tumeurs liquides 567
B. Ostéomes 567

Ostéomes ethmoïdaux 572
Ostéomes du sinus frontal 573

C. Tumeurs malignes des parois 574

LIVRE VIII

TUMEURS DE L'APPAREIL LACRYMAL

CHAPITRE PREMIER. — Kystes des glandes lacrymales 578

Historique 579
Observations { Kystes des glandes accessoires. 582
Kystes de la glande orbitaire . . . . . 597 }
Symptomatologie 600
Diagnostic. 603
Anatomie pathologique et pathogénie. 604
Étiologie 607
Traitement 607

CHAPITRE II. — Néoplasmes des glandes lacrymales 609

Observations 610

Pages.

CHAPITRE III. — Néoplasmes des voies lacrymales 629

Polypes 630
Sarcome et carcinome 632

LIVRE IX

TUMEURS DES PAUPIÈRES

CHAPITRE PREMIER. — Tumeurs développées aux dépens des éléments nés du feuillet moyen 638

1° Kystes 638
2° Angiomes 639
Symptomatologie 642
Traitement 644
3° Eléphantiasis des paupières 646
Symptomatologie { Eléphantiasis congénitale 647
Eléphantiasis acquise 652
Anatomie pathologique et pathogénie 657
Étiologie 661
Traitement 662
4° Névrome plexiforme 662
Symptomatologie 663
Anatomie pathologique 665
Diagnostic 670
Pronostic 670
Traitement 670
5° Granulomes, polypes, lipomes, fibromes 670
6° Sarcome des paupières 674
Étiologie 674
Symptômes 678
a) Sarcome palpébral proprement dit 678
b) Sarcome né dans la conjonctive palpébrale 680
Anatomie pathologique 682
Observations personnelles 682
Diagnostic 696
Traitement 696
Tableaux 697
7° Lymphadénomes et lymphomes des paupières. Tumeurs symétriques des paupières 702
A. Tumeurs pseudo-leucémiques 702
B. Tumeurs leucémiques 705
C. Tumeurs symétriques douteuses 707
Symptomatologie générale. Diagnostic et traitement 708

Pages.

CHAPITRE II. — Tumeurs développées aux dépens du tissu épithélial 710

1° Cornes de la paupière. 710

Historique. 710
Anatomie pathologique 711
Observation personnelle 713

2° Kystes transparents 719
3° Adénomes 723
4° Épithéliomas et carcinomes des paupières 725

A. Épithélioma de la peau de la paupière 725
Épithélioma calcifié. 730

B. Épithélioma primitif des glandes de Meibomius. 733
Observations 734
Symptômes et diagnostic 738

C. Épithélioma primitif de la conjonctive palpébrale et carcinome de la paupière 739

Observations. 739
Symptomatologie, diagnostic, pronostic et traitement 752

CHAPITRE III. — Tumeurs de la caroncule et du pli semi-lunaire. 756

1° Tumeurs d'origine conjonctive (sarcomes). 757
2° Tumeurs d'origine épithéliale 760
A. Adénomes de la caroncule lacrymale. 760
B. Épithélioma de la caroncule lacrymale et du pli semi-lunaire. 763

CHAPITRE IV. — Pseudo-tumeurs des paupières. 765

Du chalazion 765
Anatomie pathologique et pathogénie. 770
Symptômes et diagnostic. 780
Traitement 780

CHAPITRE V. — Diagnostic des tumeurs des paupières 782

1° S'agit-il d'une vraie ou d'une fausse tumeur ? 782
2° Reconnaître la variété de pseudo-tumeur 783
3° Diagnostic des diverses variétés de néoplasme 793

Angiomes 794
Kystes. 795
Eléphantiasis. 796
Névrome plexiforme. 797
Lymphome ou lymphadénomes 798
Epithélioma.. 799
Signes différentiels de l'épithélioma, des lésions syphilitiques et tuberculeuses. 800

LIVRE X

TUMEURS DES SINUS

Pages.

CHAPITRE PREMIER. — Tumeurs des sinus frontaux 802

Empyème chronique 803
Kystes 804
Polypes. 805
Ostéomes. 806
Tumeurs malignes 806

CHAPITRE II. — Tumeurs de l'ethmoïde 809

Observations personnelles 810

CHAPITRE III. — Tumeurs du sinus maxillaire. 818

CHAPITRE IV. — Tumeurs du sinus sphénoïdal. 821

CHAPITRE V. — Symptômes oculo-orbitaires des tumeurs des sinus. 825

§ 1. — Troubles dus à des lésions nerveuses 825
§ 2. — Troubles dus à la compression des vaisseaux. 833
§ 3. — Troubles dus à l'action de la tumeur sur le globe oculaire. 834
§ 4. — Troubles dus à une lésion des annexes. 838

CHAPITRE VI. — Diagnostic des tumeurs des sinus 840

1° Diagnostic de la tumeur d'un sinus 840
2° Diagnostic du sinus atteint 841
3° Diagnostic de la nature de la tumeur 842

TABLE DES FIGURES CONTENUES DANS LE TOME II

Nos des figures		Pages.
1 et 2.	— Tumeurs du nerf optique. (Lawson, *Ophtalmic Hospital Report*)	8
3.	— Gliosarcome rétinien (Byers.)	10
4.	— Sarcome du nerf optique entouré et limité par la gaine externe du nerf (personnelle)	11
5.	— Myxo-sarcome développé autour des enveloppes du nerf optique (personnelle)	14
6.	— Myxo-sarcome du nerf optique (personnelle)	21
7.	— Angio-sarcome de la rétine, propagé le long de la gaine vaginale du nerf optique (personnelle)	26
8.	— Exophtalmie consécutive à une tumeur du nerf optique (Byers)	30
9.	— Exophtalmie directe consécutive à une tumeur secondaire du nerf optique (personnelle)	32
10.	— Exophtalmie consécutive à une tumeur secondaire du nerf optique (personnelle)	32
11.	— Coupe de kyste congénital à travers la paroi de la poche distale (Van Duyse et Moyart)	81
12.	— Méningo-encéphalocèle (Van Duyse et Moyart)	82
13.	— Kyste séreux congénital avec microphtalmie (Fromaget)	92
14.	— Tumeur kystique de l'orbite (Panas)	104
15.	— Leucocytes contenus dans le kyste représenté sur la figure 14 (Panas)	104
16.	— Coupe de la paroi du kyste (Panas)	104
17.	— Acini glandulaires avec conduit extérieur (Panas)	104
18.	— Coupes antéro-postérieure et verticale de l'œil avec kyste (de Lapersonne)	105
19.	— Kyste vu par la face supérieure (Fromaget)	106
20.	— Kyste ouvert sur sa face latérale droite (Fromaget)	106
21.	— Coupe transversale d'un des diverticules de la cavité du pédicule (Fromaget)	107
22.	— Coupe transversale de la paroi de la grande cavité (Fromaget)	108
23.	— Coupe transversale de la paroi externe de la petite cavité (Fromaget)	109
24.	— Coupe transversale de la paroi antérieure de la petite cavité (Fromaget)	110
25.	— Coupe de la pièce anatomique (kyste congénital) (Fromaget)	111

Nos des figures — Pages.

26. — Coupe d'ensemble montrant l'œil incomplètement développé et les cavités kystiques (personnelle) 111
27. — Vaisseau ne communiquant plus avec la circulation (personnelle) . . 112
28. — Vaisseau normal de l'angiome, communiquant avec la circulation (personnelle) 113
29. — Kyste colobomateux de l'orbite (Treacher-Collins) 119
30. — Kyste colobomateux de l'orbite (Treacher-Collins). 120
31. — Volumineux kyste dermoïde de l'orbite, occupant l'angle interne et supérieur de la cavité (personnelle) 130
32. — Kyste dermoïde de l'orbite, siégeant entre l'œil et le plancher orbitaire (personnelle) 131
33. — Kyste dermoïde de l'orbite, siégant dans l'angle supéro-externe de la cavité (personnelle) 132
34. — Kyste dermoïde occupant la partie supéro-externe de l'orbite adhérente à la tumeur (personnelle). 133
35. — Kyste dermoïde de la queue du sourcil (personnelle) 135
36. — Kyste dermoïde de la queue du sourcil (personnelle). 136
37. — Coupe totale d'un kyste dermoïde de la queue du sourcil (personnelle) 140
38. — Paroi du kyste représenté sur la figure 37 (personnelle) 141
39. — Kyste dermoïde atteint d'un processus ulcéreux à sa face interne (personnelle). 144
40. — Kyste dermoïde où prédominent les produits épithéliaux (personnelle) 145
41. — Hydropisie enkystée de la capsule de Tenon (personnelle) 162
42. — Tumeur kystique de l'orbite (personnelle) 167
43. — Tissu fibro-plastique constituant le néoplasme (personnelle) 169
44. — Angiome caverneux encapsulé de l'orbite (Brunschwig) 203
45. — Angiome caverneux de l'orbite (personnelle) 216
46. — Angiome caverneux de l'orbite (Maitland-Ramsay) 218
47. — Angiome encapsulé de l'orbite (Kalt). 219
48. — Angiome caverneux enkysté de l'orbite (Elout). 221
49. — Angiome de l'orbite (personnelle) 223
49 *bis*. — Angiome récidivé sous la forme d'un kyste hématique (personnelle) 223
50. — Exophtalmie pulsatile (collection de Nélaton. Th. Delens). 266
51. — Exophtalmie pulsatile (collection de Nélaton. Th. Delens). 267
52. — Exophtalmus pulsatile consécutif à un anévrisme cirsoïde de l'orbite et de la paupière (personnelle). 277
53. — Tumeur pulsatile au début (Badal). 281
54. — Exophtalmus pulsatile (Van Duyse). 288
55. — Exophtalmus pulsatile (Van Duyse) 289
57. — Tumeurs osseuses orbitaires (H. Walton) 318
58. — Ostéome de la paroi externe de l'orbite (personnelle). 319
59. — Ostéome du sinus frontal (Mitvalsky). 320
60. — Exostose pédiculée du sinus frontal faisant saillie dans l'orbite et sans communication avec le crâne (Panas). 324
61. — Ostéome de l'ethmoïde (Maisonneuve, Musée Dupuytren). 325
62. — Exostose adhérente à l'orbite (Panas) 326
63. — Ostéome de l'ethmoïde envahissant l'orbite (personnelle) 329
64. — Ostéome de l'ethmoïde (personnelle) 330

Nos des figures — Pages.

65. — Coupe de l'ostéome représenté fig. 64 (personnelle) 330
66. — Ostéome kystique du sinus frontal (Coppez). 337
67. — Ostéome kystique du sinus frontal (Coppez) 338
68. — Partie de l'enveloppe conjonctive de l'ostéome (Mitvalsky) 342
69. — Partie de l'enveloppe de l'ostéome (Mitvalsky) 342
70. — Partie de polype villeux de l'ostéome (Mitvalsky) 343
71. — Sarcome de la choroïde (personnelle) 382
72. — Sarcome mélanique remplissant complètement le globe de l'œil (personnelle) 383
73. — Sarcome mélanique détruisant la sclérotique et sortant de l'œil (personnelle) 384
74. — Sarcome de la choroïde (personnelle). 384
75. — Tumeur intra-oculaire propagée à l'orbite (personnelle) 385
76. — Coupe de la tumeur précédente (personnelle). 385
77. — Tumeur glandulaire épithéliale du corps ciliaire (personnelle) . . . 385
78. — Sarcome de la choroïde propagé à l'orbite (personnelle 386
79. — Leuco-sarcome de la choroïde (personnelle) 386
80. — Leuco-sarcome de la choroïde (personnelle) 387
81. — Sarcome mélanique de la choroïde (personnelle). 388
82. — Sarcome mélanique; coupe au niveau de la sclérotique (personnelle). 388
83. — Sarcome mélanique envahissant la sclérotique (personnelle) 389
84. — Gliome de la rétine (personnelle) 389
85. — Gliome de la rétine (personnelle) 390
86. — Leuco-sarcome de la choroïde (personnelle) 391
87. — Sarcome à petites cellules chez un enfant (personnelle) 403
88. — Fibro-sarcome kystique de l'orbite chez un nouveau-né (Polignani). 406
89. — Ostéo-sarcome de l'orbite et du crâne (personnelle) 408
90. — Sarcome périthélial de l'orbite (Van Duyse). 412
91. — Néoplasme primitif. Zone alvéolaire, aspect squirrheux (Van Duyse). 413
92. — Détails d'un alvéole de la zone squirrheuse (Van Duyse) 414
93. — Néoplasme primitif. Aspect adéno-carcinomateux (Van Duyse) . . . 414
94. — Sarcome endothélial de l'orbite affectant la forme du cylindrome (personnelle) 415
95. — Tumeur de la région de la glande lacrymale gauche (Van Duyse) . . 412
96. — Tumeur de la région de la glande lacrymale(récidive) (Van Duyse) . 417
97. — Prolifération et métamorphose hyaline dans un alvéole de la zone squirrheuse (Van Duyse). 417
98. — Tumeur primitive (Van Duyse) 418
99. — Sarcome endothélial développé dans le droit externe (Aubineau). . . 420
100. — Aspect général du néoplasme (glio-sarcome) (personnelle) 429
101. — Aspect général du tissu (personnelle) 432
102. — Tissu du néoplasme (personnelle) 432
103. — Sarcome de la région interne de l'orbite 450
104. — Ostéo-sarcome de l'orbite (personnelle) 458
105. — Chloro-lymphome de l'orbite (Rosenblath) 471
106. — Lymphome de l'orbite (H. Coppez) 473
107. — Lymphadénome de l'orbite (Venneman) 475
108. — Kyste séreux congénital avec microphtalmie (personnelle) 492
109. — Kyste congénital et microphtalmie (Buchanan). 493

Nos des figures — Pages.

110. — Ostéome de la paroi externe de l'orbite (personnelle) 498
111. — Ostéome de la paroi externe de l'orbite (profil) (personnelle) 499
112, 113, 114, 115, 116. — Procédé d'extirpation des néoplasmes de l'orbite avec conservation de l'œil (personnelle) 507-508
117. — Opération de Krönlein. Section des parties molles (Domela) 511
118. — Sections osseuses. Dimensions du volet ostéo-périostique (Domela). 513
119. — Région rétro-bulbaire mise à nu (Domela) 514
120. — Opération de Krönlein. Procédé de Jonnesco 515
121. — Opération de Krönlein. Procédé de Jonnesco 561
122. — Résection du trépied orbitaire. Sections osseuses (Van Merris). . 518
123. — Ablation des tumeurs malignes de l'ethmoïde. Procédé de Moure. . . 522
124. — Procédé de Francke. 522
125. — Mobilisation du volet externe pour récliner l'œil en dehors (personnelle) 524
126. — Incision de Letenneur 525
127. — Incision de Sprengel 525
128. — Incision de Mott 526
129. — Incision d'Andrews 526
130. — Incision de Kikusi 527
131. — Incision de Dolbeau. 527
132. — Incision de Verneuil. 527
133. — Incision de Lucas-Championnière. 527
134. — Exentération de l'orbite. Débridement de l'angle externe. Décollement du périoste (personnelle) 530
135. — Section du pédicule avec l'anse galvanique (personnelle) 531
136. — Exentération sous-conjonctivale de l'orbite (personnelle). 532
137. — Suture de la conjonctive et drainage de la cavité (personnelle) . . . 533
138, 139. — Exentération de l'orbite avec clôture plastique. Procédé de Golovine 535
140. — Kyste des glandes lacrymales (Sourdille) 588
141. — Kyste des glandes lacrymales (Sourdille) 589
142. — Kyste des glandes lacrymales (Sourdille) 590
143. — Dacryops. Surface interne de la cavité tapissée d'épithéliums cylindriques (personnelle) 593
144. — Hypertrophie de la glande lacrymale (Théobald) 599
145. — Néoplasme des glandes lacrymales (de Wecker) 614
146. — Néoplasme des glandes lacrymales (de Wecker). 614
147. — Néoplasme des glandes lacrymales (de Wecker). 615
148. — Kyste sébacé suppuré de la région lacrymale (personnelle). 632
149. — Angiome veineux de la paupière (personnelle). 640
150. — Varices artérielles de la paupière (personnelle) 641
151. — Angiome congénital plan, sans saillie de l'angle externe de la paupière (personnelle) 642
152. — Angiome congénital tubéreux, sessile, de la paupière supérieure gauche (personnelle) 642
153. — Angiome diffus de la paupière (Maitland-Ramsay) 643
154. — Angiome congénital de la paupière (personnelle). 646
155. — Eléphantiasis congénitale de la paupière supérieure gauche (personnelle) 650

Nos des figures — Pages.

156. — Éléphantiasis des deux paupières supérieures (Teillais) 655
157. — Aspect de la malade après l'opération (Teillais) 655
158. — Lymphangiome congénital de la paupière, éléphantiasis (Van Duyse) . 659
159. — Coupe d'éléphantiasis des paupières (personnelle) 660
160. — Névrome plexiforme de l'orbite (Adolphe Sachsalber) 664
161. — Neuro-fibrome de la paupière (Sneguirew) 667
162. — Neuro-fibrome de la paupière (Sneguirew) 668
163. — Granulome pédiculé de la conjonctive palpébrale (polype) (personnelle). 671
164 et 165. — Granulomes sessiles de la conjonctive palpébrale (personnelle). 672
166 — Lipome de la paupière (personnelle) 673
167. — Sarcome mélanique des deux paupières (personnelle) 679
168. — Sarcome mélanique des deux paupières (personnelle) 680
169. — Sarcome mélanique de la paupière, né dans le cul-de-sac supérieur (personnelle) 681
170. — Angio-sarcome mélanique de la paupière (personnelle) 683
171. — Sarcome mélanique de la paupière (personnelle) 684
172. — Sarcome mélanique de la paupière (personnelle) 687
173. — Sarcome mélanique de la conjonctive palpébrale propagé à la conjonctive bulbaire (personnelle) 689
174. — Sarcome mélanique de la paupière (personnelle) 690
175. — Angio-sarcome de la paupière (personnelle) 691
176. — Sarcome mélanique de la paupière (personnelle) 692
177. — Tumeurs symétriques des deux paupières (Wigenroth) 708
178. — Structure d'une corne de la paupière (Cirincione) 712
179. — Corne palpébrale (personnelle) 714
180. — Base ou partie adhérente de la corne (personnelle) 715
181. — Trois globes épidermiques avec des cellules jeunes fabriquant la corne (personnelle) 715
182. — Cornes multiples de la paupière (personnelle) 718
183. — Kyste sudoripare du bord libre des paupières (Desfosses) 720
184 — Couche d'éléments arrondis entre la paroi propre et l'épithélium (Desfosses) 720
185. — Cloison séparant les kystes (Desfosses) 720
186. Dégénérescence kystique de la conjonctive (Frugiuele) 722
187. — Portion de la conjonctive (Frugiuele) 722
188. — Coupe de dilatation kystique (Frugiuele) 723
189. — Épithélium profond des kystes (Frugiuele) 723
190. — Épithéliome à forme papillaire des deux paupières et de la conjonctive palpébrale (personnelle) 726
191. — Papillome symétrique de l'angle postérieur des quatre marges palpébrales (Colucci) 727
192. — Épithélioma ayant détruit les deux paupières (personnelle) 727
193. — Épithélioma térébrant de la paupière, ayant envahi les sinus (personnelle) 728
194. — Épithélioma des paupières ayant envahi l'orbite (personnelle) 729
195. — Épithélioma calcifié (Braquehaye et Sourdille) 730
196. — Épithélioma calcifié (Braquehaye et Sourdille) 731
197. — Coupe de cet épithélioma (Sourdille) 735
198. — Coupe à un plus fort grossissement (Sourdille) 736

Nos des figures — Pages.

199. — Épithélioma de la conjonctive palpébrale formant une tumeur de la paupière (personnelle) 745
200. — Coupe de l'épithélioma de la figure 199 (personnelle). 746
201. — Grossissement plus fort (personnelle). 746
202. — Coupe d'un ganglion ayant subi la dégénérescence épithéliale (personnelle). 747
203. — Épithélioma de la paupière (personnelle). 748
204. — Gros noyau d'épithélioma dans un ganglion (personnelle) 748
205. — Épithélioma pavimenteux de la paupière (personnelle). 750
206. — Épithélioma pavimenteux de la paupière (personnelle). 751
207. — Chalazionx (personnelle) 774
208. — Chalazion (personnelle). 775
209. — Chalazion (personnelle) 776
210. — Chalazion (personnelle). 777
211. — Chancre infectant de la paupière (personnelle). 786
212. — Ulcère tuberculeux de la conjonctive (HAEMERS) 790
213. — Molluscum de la paupière supérieure gauche (personnelle) 796
214. — Suppuration enkystée du sinus frontal droit (personnelle). 803
215. — Hydropisie enkystée du sinus frontal (personnelle). 805
216. — Tumeur maligne de l'ethmoïde (BADAL) 814
217. — Sarcome de la base du sphénoïde (ROBERT KENNEDY, Atlas de MAITLAND, RAMSAY) 823
218. — Tumeur maligne des parties molles ayant envahi le sinus maxillaire. 844

Avis de l'Éditeur.

Les 12 planches d'après photographies jointes à ce volume ne prennent toute leur valeur démonstrative que si on les regarde dans les conditions où elles ont été prises, c'est-à-dire avec un appareil stéréoscopique. Les ophtalmologistes trouveront facilement chez leur opticien des appareils simples et peu coûteux leur permettant d'examiner ces planches, sans les sortir du volume, dans les conditions voulues. (G. S.)

16-12-02. — Tours, imp. E. Arrault et Cie.